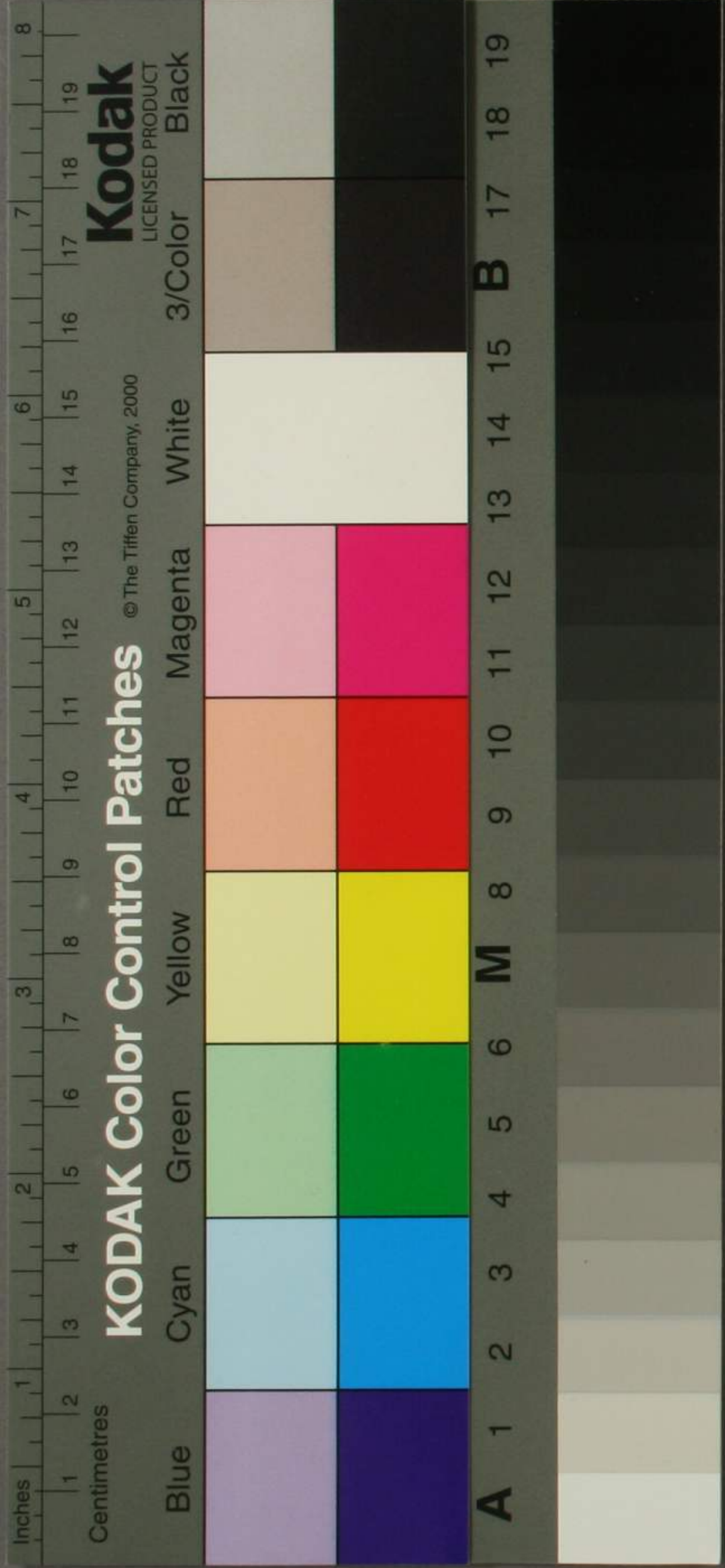

日講外科各論  
三

4  
1428  
3



74  
1428  
3

蘭醫普越爾茂噠斯述

第三

日講  
記聞  
外科各論

大阪病院藏版

91-1794

西村正齋圖書

日講  
記聞  
外科各論卷之三目次

第二顏面創傷

顏面挫傷

顏面刀傷

顏面裂傷

第三顏面疾病

顏面羅斯

顏面結締織炎

顏面疔瘡

顏面惡性馬病

水痘

日講外科各論 卷之三 目次 大阪病院

顏面越屈設麻

粉刺

顏面腫

顏面皮膚色素變常

顏面惡性腫瘍

顏面內皮癌

顏面動脈病

顏面神經痛

顏面神經截斷術

顏面筋截斷術

第四鼻疾病

鼻骨折斷

鼻出血

鼻石

惡性鼻潰瘍

日講外科各論卷之三目次終



日講外科各論卷之三

大阪病院教師 蘭醫 越爾茂唎斯 講述

原田 俊三 口譯

松尾 耕三 筆錄

第二顔面創傷

顔面挫傷

是レ外來ノ暴力、即チ鈍器ヲ以テ打撲シ、或ハ顛仆メ其部  
ヲ擊衝スルニ由ル者ニ、屢皮下ニ滲血ヲ起シ、或ハ結締  
織ニ水腫ヲ來メ、之カ為ニ容貌醜汚トナルコトアリ、例之ハ  
眼瞼ニ青色ヲ呈シ、或ハ腫脹ヲ發スルカ如シ、但シ此創ハ  
甚ク危險ナラス、多クハ速ニ吸収スル者ニシテ、施術ヲ要ス

ルナシ是レ顔面ノ皮膚ハ甚タ血管ヲ富有スルニ由レ  
ハナリ此創ニ於テハ單ニ寒菴法ヲ施スヘシ殊ニ鉛糖水  
ヲ用ルヲ多シ即チ鉛糖一了ヲ水十六号ニ和スル者ヲ良  
トス或ハ龍腦丁幾ヲ用ユルモ可ナリ又眼瞼等ニ強キ腫  
脹ヲ来スルハ其部ニ綿ヲ當テ輕キ壓定法ヲ施スヲアリ

顔面刀傷

是レ屢顔面ニ受ル所ニメ劍若クハ小刀ヨリ來ル此創亦  
危險ナルヲナク通常能ク癒治ヲ得ヘシ但シ可成的速ニ  
之ヲ縫合スルヲ要ス若シ此創ニ挫傷ヲ兼ルルハ必ス膿  
膿ス例之ハ前方ニ倒仆メ鉞器ノ為ニ額或ハ頰ヲ打撲シ  
其骨ノ突出部ニ由テ自ラ皮膚ヲ毀破スルカ如シ此ノ如



キ症ハ速ニ縫合シ若シ筋肉モ切離スルハ俱ニ之ヲ縫  
合スルヲ可トス或ハ眼瞼ニ於テハ全ク其舉上筋ヲ切離  
スルヲアリ若シ手術ヲ施サ、ルハ終ニ其作用ヲ失フ  
カ故ニ眼瞼自ラ低垂メ舉上筋ハ既ニ他部ト癒着スルニ  
至ル故ニ其筋ノ切端ヲ接合メ之ヲ縫綴セサルヘカラス  
此ノ如キ筋ハ通常速ニ癒合スル者ナリ又顔面ノ刀傷ハ  
屢腔内ニ達スルヲアリ例之ハ頰部ヲ截切メ口腔ニ達シ  
鼻部ヲ截切メ鼻腔ニ達スルカ如シ此創ニ於テモ能ク其  
部ヲ縫合スルハ瘻管ヲ遺サス速ニ癒治スルニ至ル若  
シ鼻腔内ニ達スルハ其軟骨モ共ニ縫合スヘシ蓋シ此  
軟骨亦能ク速ニ癒着スルヲ猶上ノ諸筋ニ於ケルカ如シ

總テ顔面ノ創傷ハ縫合スルヲ以テ第一ノ要務トス通常  
縫合セシ上ニ絆創膏ヲ貼シ繃帶ヲ施スト雖凡甚タ緊要  
ナルニアラス其縫糸ノ如キハ兩三日ヲ経テ抽除スヘシ

顔面裂傷

此傷ハ種々ノ器械ヲ以テ受ル者ナリ又犬ノ咬傷及ヒ人  
ノ咬傷戰爭時ニ於テ多或ハ破裂丸ノ碎片及ヒ近所ヨリ  
来ル銃丸ニ由ル者アリ或ハ自殺セントメ銃ヲ口内ニ放  
發シ其丸上腭ヲ貫破メ外出スルキニ之ヲ發シ或ハ鈍器  
ヲ以テ斜ニ打撲スルニ由ルニアリ又多ク他ノ器械ヨリ  
得ル者ニメ屢顔面ノ大部ニ於ケル皮肉ヲ墜下セシムル  
コトアリ例之ハ前額ヨリ頰部ニ至ル迄肉ヲ離断スルカ如

シ總テ裂傷ニ於テハ先ツ止血法ヲ施スヘシ通常危險ノ  
出血ヲ来スコト少ク多クハ速ニ遏止ス但シ此創深部ニ達  
スルキハ止血法ヲ施スコト甚タ困難ナルコトアリ例之ハ上  
腭舌等ヲ毀傷スルキニ於ケルカ如シ即チ上腭ニ於テハ  
内腭動脈舌ニ於テハ舌動脈ノ出血ヲ来スカ故ナリ此ノ  
如キ出血ハ冷奄法ヲ施スモ奏功ナキカ故ニ内腭動脈ニ  
在テハ外頸動脈ノ結紮ヲ要シ舌動脈ニ在テハ直ニ全脈  
若クハ外頸動脈ノ結紮ヲ要ス或ハ顔面動脈ノ出血ヲ来  
シ結紮ヲ行ハサルヲ得サルコトアリ總テ此ノ如ク止血法  
ヲ施スハ其部分ヲメ務テ本然ノ位置ニ復サシムヘシ  
但シ此術亦甚タ困難ナルコトアリ例之ハ其部全ク切離セ

ル者ニ於ケルカ如シ、此ノ如キハ先ツ其部ヲ縫合スヘシ、  
但シ顔面ノ腔洞近傍ニ於テハ、殊ニ注意メ之ヲ施シ、  
要ス、例之ハ眼窩、鼻腔、等ノ皮膚、及ヒ粘膜ヲ密綴スルカ如  
シ、是レ癒後ニ及テ、屢其部ヲ引縮メ、醜形ヲ遺ス、  
ナリ、然ル後ハ其創片ノ截面ヲメ、可成的正シク接合セシ  
ムルヲ要ス、但シ其鍼ハ創ヨリ一指横徑ノ距離ニ穿ツヘ  
シ、又此創ニ於テハ、全ク裂綻セル部ト雖、  
之ヲ縫合スル  
ヲ良シトス、是レ顔面ノ創ハ速ニ癒瘳ヲ得レハナリ、但シ  
治後屢瘳管ヲ貽ス、  
例之ハ頰ニ瘳管ヲ生メ、口腔ニ  
通ルカ如シ、又唾液瘳ト名クル者アリ、是レ斯<sup>ス</sup>的<sup>テ</sup>納<sup>ル</sup>管<sup>口</sup>ヲ  
切傷スルヨリ來ル、又淚囊瘳ト称スル者アリ、此等ノ瘳管

ハ手術ヲ施メ、全ク治痊ニ就ク者ナリ、其手術ノ如キハ後  
ニ讓リテ論述スヘシ、又以上ノ創傷ハ、癒後或ハ牽縮ヲ貽  
シ、再ヒ手術ヲ要スル、  
或ハ顔面諸筋ノ癱瘓ヲ來ス  
トアリ、之ヲ要スルニ、必竟其處置ノ宜キヲ失フニ由ル者  
多シ、

第三顔面疾病

顔面羅斯

顔面ハ最モ羅斯ヲ發シ易キ者ニメ、通常既往ノ創傷ニ繼  
發スル、  
或ハ潰瘍ニ繼發スル、  
此創傷及ヒ潰  
瘍ハ、眼面ニ發スル、  
或ハ口腔、鼻腔等ニ來ル、  
蓋シ羅斯ヲ發スル所以ハ、空氣中ニ存スル一種ノ傳染毒

其創傷及ヒ潰瘍内ニ竄入シ、以テ増殖スルニ由ル者ナラ  
 シ、  
 症候 初起先ツ寒戰ヲ起シ、次テ發熱ス、且ツ其創傷及ヒ  
 潰瘍ノ周圍ニ於テ發赤腫脹ス、但シ此腫脹ハ、他ノ健康部  
 ト隆起セル縁ヲ以テ、之ヲ限界ス、是レ以テ他症ト看別ス  
 ヘシ、而メ其腫脹漸次ニ增長シ、終ニ顔面全部ニ波及スル  
 コトアリ、或ハ頭蓋ノ皮膚ニ蔓延シ、或ハ下リテ體ノ上部、即  
 チ胸及ヒ肩背ニ滲及スルコトアリ、或ハ屢眼瞼、頰等ニ水泡  
 ヲ発メ、宛モ火傷ニ於ケルカ如キコトアリ、是レ滲漏セル漿  
 液ヲ以テ、皮膚ヲ膨起セシムルニ由ルナリ、此症ハ通常十  
 日ヲ歷ル片ハ、自ラ治ニ就ク者トス、但シ老人及ヒ小兒ニ

於テハ其劇熱ノ為ニ衰弱ヲ來シ、終ニ死ニ陥ル者アリ、此  
 症ノ經過不良ナル片ハ、顔面ノ靜脈ニ「トロンボ」スヲ生  
 スルコトアリ、而メ其血塊時アリテ大ニ増大シ、終ニ腦膜靜  
 脈ニ達スルコトアリ、此ノ如キ者ニ於テハ、必ス腦膜炎ヲ起  
 シ、以テ死ニ歸スルヲ常トス、蓋シ此「トロンボ」スヲ併發  
 スル羅斯ハ、殊ニ創傷患者ヲ一室中ニ稠居セシムルニ由  
 ルコト多シ、例之ハ戦争時ニ於ケルカ如シ、  
 治法 此症ニ於テハ可成的單純ナル治法ヲ施スヘシ、即  
 チ初期ニ於テハ、先ツ腸管ヲ疏滌センコトヲ要ス、若シ劇シ  
 キ嘔機ヲ催ス者ニハ、吐劑ヲ與フヘシ、即チ吐根一及吐酒  
 石一ハヲ散ト為シ用ユヘシ、而メ後ハ尋常ノ下劑、即チ答



末林度ニ梅那ヲ伍用シ、若シ快通ヲ得ルキハ、王水里没奈  
埵ヲ與フヘシ、而メ食餌ハ務テ消化シ易キ品ヲ少量ニ與  
フルヲ良シトス、殊ニ肉羹汁、漿汁、牛乳等ノ如シ、但シ其患  
者酒ヲ嗜ムキハ、兼テ葡萄酒或ハ卯武蘭地ヲ與フヘシ、又  
局処ニハ水銀膏ヲ貼スルヲ良シトス、即チ之ニ由テ皮膚  
ノ緊張ヲ减退スルカ故ニ、患者ヲメ大ニ輕快ヲ覺ヘシム、  
若シ或ハ此膏ヲ嫌忌スル者ニハ、綿絮ニ藥末ヲ掺布メ之  
ヲ貼スヘシ、即チ亞鉛華一弓ニ澱粉一弓ヲ和スル者、或ハ  
米粉ニ甘草花末ヲ伍スル者、或ハ石松子末ニ亞鉛華、若ク  
ハ酸化銅ヲ配シ用ユルコトアリ、又其患者ノ室開放メ、外氣  
恣ニ流通スルカ如キハ、宜ク綿絮ヲ取テ其羅斯面ヲ被覆

スヘシ、若シ此ニ注意セサルキハ、必ス再發ノ恐アリトス、  
蓋シ此症ハ外用藥ヲ以テ全功ヲ収ムヘキニアラス、要ス  
ルニ其部ヲ温保メ、外氣ニ觸レシメサルカ為ニ之ヲ貼用  
スルノミ、

顔面結締織炎

此症ハ屢發スル者ニアラス、常ニ頰部殊ニ喇叭筋ト咀嚼  
筋トノ間ニ存スル結締織ニ生シ、其部ニ腫瘍ヲ發メ、外表  
或ハ口腔内ニ破潰スル者ナリ、或ハ眼窩内ノ結締織ニ發  
スルコトアリ、此症ハ通常劇痛ヲ起シ、熾熱ヲ發ス、且ツ眼球  
ヲ壓出メ、屢窩外ニ懸着スルニ至ルコトアリ、但シ其波動ハ  
深部ニ存スルヲ以テ、確然之ヲ觸知スルコト能ハス、特リ劇

痛及ヒ熾熱ヲ発スルト、眼球ノ突出スルトヲ以テ、此炎タルヲ明診スヘシ、殊ニ其熱ニ注意スルヲ最要トス、是レ他ノ腫瘍ニ由テ眼球ヲ壓出スル多クハ熱ヲ発セス、且ツ疼痛ヲ起スト罕ナルカ故ナリ、抑此症ノ眼窩内ニ発スル者ハ甚タ危険ナリ、動スレハ其膿瀦留メ、脳膜炎ヲ発シ易シ、是レ蓋シ其炎視神経莖ヲ匐行メ、硬脳膜ニ波及スル者ナラン、

治法 其部ヲ穿開メ、泄膿ヲ務ムヘシ、但シ此術甚タ困難ナルトアリ、是レ其膿ノ瀦蓄部ヲ確定シ易カラサレハナリ、故ニ先ツ眼窩ノ外眥ニ於テ試ニ鍼刺スヘシ、此部多クハ瀦膿スルトアリ、果メ其膿ヲ認了スルキハ、須ク之ヲ擴

開スヘシ、若シ或ハ之ヲ見サルキハ、更ニ内眥ニ鍼刺メ再ヒ試ムヘシ、凡ソ此法ニ由テ一回排膿ヲ起スキハ、忽チ其劇痛熾熱共ニ去リ、諸症尋テ自ラ退治スルニ至ル、

顔面癰瘡

此症ハ皮膚腺ノ急性炎ニメ、即チ脂腺、汗腺、毛囊等ニ發炎スル者ナリ、總テ上ニ舉ル諸腺ノ排泄ヲ閉塞スルニ由テ、其中ノ排泄物自ラ鬱滞シ、以テ腫脹ヲ来スナリ、或ハ罕ニ空氣中ニ存スル、一種ノ有害物腺中ニ竄入メ、此炎ヲ発スルトアリ、例之ハ鞣革ヲ製スル者、及ヒ常ニ獸毛ヲ紡織スル者等ニ於テ、悪性癰瘡ヲ発スルカ如シ、但シ其理ハ未タ確定スルト能ハス、又或人ニ於テハ、始終顔面及ヒ軀体ニ更

癰疽、生涯全治セサル者アリ、此ノ如キ人ハ大抵虚脱ニ陥  
リ、終ニ死ニ歸スルヲ常トス、是レ恐クハ惡液質ト為ルニ  
由ル者ナラシ、蓋シ此症甚タ輕重アリ、例之ハ帽子ノ摩擦  
ニ由テ前額ニ之ヲ癰シ、或ハ鬢中ニ發スル者ノ如キ、固ヨ  
リ危險ナラス、其膿少許ヲ排泄スレハ、速ニ治スルヲ常ト  
ス、或人ニ於テハ、癰瘡ノ周圍硬腫メ、幾ント石ノ如キニ至  
ルヲアリ、是レ殊ニ深部ニ存スル腺ノ閉塞ニ係ル、例之ハ  
汗腺ニ於ケルカ如シ、此時ハ其汗腺周圍ノ結締織ニ發炎  
シ、且ツ渗出物ヲ生ス、此症ハ他ノ癰瘡ニ比スレハ、甚シク  
疼痛ヲ癰ス、但シ是亦一回切開法ヲ施メ、膿ヲ排泄スル  
ハ、自ラ速ニ治スル者トス、又癰瘡ハ頰唇及ヒ鼻翼ニ癰ス

ルヲ多シ、或症ニ於テハ、劇痛ヲ癰シ、且ツ甚シキ腫脹ヲ来  
メ、強ク蔓延スルヲアリ、而メ其患者發熱メ、身体疲倦ヲ覺  
ヘ、舌上苔ヲ生ス、此症ハ切開法ヲ施スカ、或ハ自ラ破潰ス  
ルモ、僅ニ少許ノ膿ヲ洩スノミニメ、其腫脹減スルヲナク  
却テ増大シ、且ツ其周圍ノ皮膚ニ發赤メ、或ハ屢數孔ヲ生  
シテ破潰スルヲアリ、之ヲ九目疽ト名ク、或ハ其皮膚ノ赤  
色黒變メ、終ニ壞疽ニ陥ルヲアリ、之ヲ疔瘡ト称ス、此二症  
共ニ甚タ危險ナリ、是レ動スレハ、靜脈ノ「トロンボ」スヲ  
癰シ、以テ腦ニ蔓及スルヲアレハナリ、果メ既ニ之ヲ癰ス  
ルキハ、速ニ寒戦ヲ起シ、譫語ヲ癰メ、以テ一般ノ膿熱症ヲ  
現ハシ、終ニ死ニ歸スル者ナリ、蓋シ癰瘡ノ此ノ如ク増惡

スル所以ハ其理未タ究明スルヲ能ハス

治法 總テ癬瘡ハ速ニ截開スルヲ要ス而メ其愈硬固ナル者ハ愈廣ク截開セサルヘカラス又九目疽ニ於テハ屢十字形ニ截開スルヲアリ但シ其部大ニ腫腫スルヲ以テ決メ過度ニ截入スルノ虞ナシ截後ハ絶ヘス温湿布ヲ貼スルヲ可トス若シ其患者発熱メ舌上苔ヲ生スルニ至レハ宜ク甘永ニ葯刺巴ヲ伍シ用ユヘシ又既ニ衰弱スル者或ハ常ニ酒ヲ嗜ム者ニ在テハ先ツ此下劑ヲ與ヘ次テ直ニ卵武蘭地ヲ投スヘシ蓋シ癬瘡殊ニ九目疽及ヒ疔瘡ハ速ニ虚脱ヲ將來スルカ故ナリ但シ截開ヲ施シ毳布ヲ貼スト雖モ其泄膿十分ナラサルハ須ク腐蝕加里ヲ以テ其

截縁及ヒ皮膚ノ一部ヲ毀焼スヘシ通常患者自ラ其疼痛ヲ覺ヘサル者トス或醫ハ烙鉄ヲ貼用スルヲアリ是レ或ハ腐蝕加里ニ優ルカ如シ若シ其泄膿宜キヲ得ルハ大抵能ク治ニ就ク者ナリ即チ單膏ヲ貼シ時々注意メ其部ヲ洗潔スヘシ

顔面悪性馬病

此症ハ家畜類殊ニ馬ヨリ傳染ス蓋シ此病馬ノ鼻腔内ニ存シ其粘膜ニ結核ヲ生メ菟豆大ニ至ル初期ニハ結列乙様物ヲ含ミ漸次ニ軟化メ終ニ潰瘍状トナリ且ツ其水脈腺腫脹ス殊ニ頭部ノ腺ニ於テ之ヲ見ル此症時トメハ慢性ニ轉シ皮膚ニモ結核ヲ生シ以テ潰瘍ニ変スルヲアリ馬醫之ヲ馬虫

ト称ス、此症ハ甚タ傳染シ易キ者ニメ、若シ厩内ニ於テ、一馬  
 之ニ罹ルキハ、直ニ他馬ニ播及ス、且ツ人ニ於テモ甚タ感  
 受シ易シ、即チ其人、皮膚ノ一部ニ創傷ヲ有シ、適マ馬鼻ノ  
 粘液ニ觸レテ之ヲ吸収シ、以テ此症ヲ染発ス、通常之ヲ急  
 慢ニ性ニ區別ス、其急性症ハ、先ツ顔面ニ一ニ個ノ結列乙  
 様結核ヲ生シ、軟化メ速ニ潰瘍ニ變シ、且ツ顔面ニ劇シキ  
 腫脹ヲ起シ、頸腺モ亦腫起ス、此ノ如キ症ニ於テハ、多クハ  
 静脈トロンボースヲ生シ以テ一般ノ膿熱症ニ陥リ、七八  
 日ノ後、終ニ死ニ歸スル者トス、治法ハ其初期烙鉄ヲ施シ、  
 悉ク其結核ヲ灼滅セシムルノ外、技倆アルヲナシ、斯ク既  
 ニ災患スルニ及テハ、固ヨリ治法ナシ、○慢性症モ亦結列

乙様結核ヲ生シ、其數許多ニメ、殊ニ顔面及ヒ上肢ニ発シ、  
 漸々潰瘍ニ變ス、且ツ其近傍諸腺、即チ頸部、項窩、腋下腺等  
 ニ腫脹ヲ来シ、亦終ニ破潰ス、而メ患者漸ク衰脱ニ陥リ、以  
 テ鬼錄ニ上ル、或ハ二三年ヲ歷テ不幸ヲ取ルヲアリ、此亦  
 特別ノ治法ナシ、唯強壯藥、及ヒ滋養食餌ヲ撰用スヘキノ

水瘰

此症ハ既ニ原病各論中ニ於テ載述セリ、故ニ茲ニハ唯略  
 論スルノミ、蓋シ水瘰ハ惡液質ノ小兒ニ発スル、頰ノ壞疽  
 ニ他ナラス、而メ屢半顔面ニ波及スルヲアリ、初期ニ於テ  
 腐蝕加里、若クハ烙鉄ヲ以テ、強ク其部ヲ毀傷シ、兼テ強壯

滋養ノ諸品ヲ與フレハ、儘良功ヲ収ムヘシト雖モ、通常多ク死ニ歸スル者ナリ、或ハ幸ニ治ニ就クモ、尚屢局処ノ手術ヲ要スルコトアリ、例之ハ造口術ノ如シ、其法ハ後ニ詳論スヘシ、

顔面越屈設麻

顔面ニ越屈設麻ヲ発スレハ、多クハ漿液ヲ滲出シ、其皮表ニ於テ結痂ヲ生ス、故ニ之ヲ結痂性越屈設麻ト称ス、時トメハ此結痂ヲ以テ、全顔ヲ覆スルニ至ルコトアリ、殊ニ小児ニ於テ見ルコト多シ、而メ其結痂ノ発生ニ遲速アリ、以テ急慢二性ニ判別ス、蓋シ此症ハ專ラ腺病家ノ侵ス者ニメ、常ニ頸腺ノ腫脹ヲ兼発ス、是レ其皮膚ヲ刺戟スルニ由ル

ヲ以テ、越屈設麻治スルキハ、腺腫モ亦自ラ消散ス、總テ此症ハ、其外貌甚タ醜惡ニメ、重篤ナルカ如シト雖モ、通常速ニ治ニ就ク者多シ、蓋シ顔面ハ、軀體中最モ皮脂腺及ヒ毛嚢ニ富ムルヲ以テ、特ニ多ク其部ニ發生ス、但シ其治法宜キニ適スルキハ、少シモ癬痕ヲ遺スコトナシ、若シ或ハ之ヲ貽ス者ハ、必ス他ノ刺戟性膏ヲ貼シ、以テ皮膚ニ醜膿ヲ采セシニ係ルナリ、  
治法 脂肪ヲ以テ患处ヲ覆被スヘシ、殊ニ亞鉛華膏ヲ貼スルヲ妙トス、其他阿列布油、亞麻仁油、甘油等、モ亦其功亞鉛華膏ニ異ナルコトナシ、蓋シ其主称スル所ハ脂肪ニ在リ、故ニ可成的厚ク布片ニ攤シ之ヲ貼スヘシ、但シ油類ハ多

少不佳ノ臭アルヲ以テ他ノ香油ヲ和シ用ユルヲ良シト  
 ス即チ之ニ由テ其結痂速ニ剥離シ以テ赤色ノ皮面ヲ露  
 ハス或ハ屢其皮表モ共ニ剥離スルヲアリ此時患者若シ  
 脂肪ヲ嫌フキハ換ルニ収斂藥ヲ以テスヘシ殊ニ硝酸銀  
 五ハ乃至十ハヲ水一ヲニ溶ス者ヲ塗布シ布片ヲ鉛糖水  
 一了ヲ水十六ニ蘸メ其部ヲ覆フヘシ或ハ皓礬水一了ヲ  
ヲニ和ス者ニ和ス者ヲ用ユルモ可ナリ若シ夫レ治後再發スルキハ更  
 ニ他藥ヲ試ムヘシ殊ニ赤降汞一ハ乃至五ハヲ脂肪ニ和  
 シ塗布スルヲ妙トス或ハ爹兒膏ヲ用ルモ可ナリ總テ此  
 ノ如キ膏藥モ厚ク毛布ニ攤シ用ルヲ要ス最モヲラ子ル  
 又慢性越屈設麻ニ於テハ硝酸銀ヲ以テ輕ク其面ヲ毀燒

スルキハ速ニ治スルヲアリ又小兒ニ之ヲ發スルキハ屢  
 其搔破ニ由テ出血ヲ起シ膿膿メ終ニ癩痕ヲ貽スニ至ル  
 故ニ務テ之ヲ防禁ヒソコヲ最要トス或ハ罕ニ其兒ノ上  
 肢ヲ固住スルカ若クハ薄キキツタベルカ或ハ油紙ヲ以  
 テ其上面ヲ被包セサルヲ得サルヲアリ内服ニハ肝油沃  
 鉄舍利別等ヲ與フヘシ但シ此症ハ内用藥ヲ以テ治スル  
 ヲ能ハス

粉刺

此症ハ皮膚腺及ヒ毛囊ノ發炎腫脹スル者ニメ多クハ顔面  
 ニ赤色ヲ呈ス若シ其腫脹ヲ壓スルキハ少許ノ皮脂ヲ迸  
 出メ速ニ治ス但シ一個ハ既ニ治スルモ次テ必ス他部ニ

発スルヲ常トス其刺キ者ニ於テハ屢全顔面ニ腫起スル  
 一アリ而メ始終交発スルキハ其粉刺ノ周囲ニ於ケル髮  
 細管ノ腫脹ニ由テ自ラ皮膚ニ赤色ヲ潮ス殊ニ頰及ヒ鼻  
 ニ発ス之ヲ羅斯状粉刺ト名ク是レ最モ多ク耽醜家ノ患  
 フル所ナリ此症久シク経過スルキハ其皮腺及ヒ毛嚢肥  
 厚メ諸部ニ菟豆大結核數個ヲ生ス殊ニ「ゼ子」フル武蘭  
 地等ヲ嗜飲スル者ハ此結核ノ為ニ鼻肥大ヲ起ス蒲萄酒  
 及ヒ日本酒ニ在テハ唯赤色ヲ呈スルヲ見ルノミ  
 治法 輕症ニ在テハ甚タ簡易ナリ即チ毎朝粗糙ナル布  
 片ニ石鹼ヲ塗り強ク且ツ久ク其部ヲ摩擦シ以テ其粉刺  
 ヲ潰破スヘシ通例初メ二三日間ハ却テ増悪スルカ如シ

ト雖凡尚之ヲ連施スルキハ終ニ再発スルコトナキニ至ル  
 或ハ甘油膏ヲ貼スルコトアリ即チ甘油ニ了脂肪一了亜鉛  
 華一了ニ薔薇油少許ヲ和シ之ヲ布片ニ攤シ臨卧ニ貼ル  
 ヘシ又其刺症ニ於テハ強キ摩擦藥ヲ要ス殊ニ硫黄華膏  
 ヲ妙トス即チ其膏中ノ硫黄粉ヲ以テ強擦スルナリ又結  
 核ヲ生スル者ニハ屢刺戟膏ヲ要ス就裡赤降永一及ヲ脂  
 肪一了ニ和シ貼スルコト多シ或ハ外來一瓜乃至五瓜ヲ水  
 一了ニ溶和シ之ヲ布片ニ蘸潤セシメテ用ルモ可ナリ總  
 テ此ノ如キ刺戟劑ヲ貼スレハ其部却テ發炎スト雖凡漸  
 ク自ラ治ニ就ク者トス又既ニ鼻肥大ヲ來ス者ハ其部ヲ  
 三角形若クハ楕圓形ニ切除シ之ヲ縮小セシムルノ他伎



何ナシ

顔面ニ結核性列布羅ヲ發スルコトアリ、或ハ狼瘡ヲ發スル  
 コトアリ、或ハ黴毒ヲ發スルコトアリ、蓋シ黴毒ハ種々ノ形状  
 ヲ以テ發生ス、但シ顔面ニ第一期黴毒潰瘍ヲ發スルコトハ  
 甚タ少レナリ、通常下唇ニ硬性ノ下疳ヲ生シ、時トメハ癌  
 腫ト誤認シ易キコトアリ、即チ其下疳ノ周圍ハ、石ノ如ク硬  
 固トナリ、以テ外方ニ翻覆ス、且ツ其硬部ノ中央ニ小潰瘍  
 ヲ見ル、又其全側ニ存スル顎下腺ニ腫脹ヲ呈ス、猶陰莖ニ  
 シ、鼠蹊腺ニ腫脹ヲ呈ス、來スト全一致ナリ若シ或ハ診斷シ難キキハ、其發病後幾  
 日ヲ歷過セシヤヲ尋究スヘシ、其患者六週乃至二箇月ヲ  
 經ルト答フレハ、則チ黴毒タルコトヲ確知スヘシ、蓋シ癌腫

ハ、此ノ如ク急疾ニ増大スルコトナシ、治法ハ甚タ單純ナリ、  
 即チ水銀膏ヲ貼スルルハ自ラ治スヘシ、  
 又諸種ノ黴毒性發疹ヲ現ハスコトアリ、即チ赤斑疹、鱗狀疹、  
 揚梅瘡、潰瘍狀疹、及ヒ結核狀疹等ナリ、而メ此結核小ナル  
 者ハ、狼瘡ニ類シ、大ナル者ハ、列布羅ニ似タリ、又潰瘍狀疹  
 ニメ、結核ヲ生シ、屢氷柱狀ヲ為ス者アリ、之ヲ律比亞ト名  
 ク、此症ハ儘顔面ノ大部ヲ腐蝕スルコトアリ、以上諸種ノ發  
 疹ハ、容易ニ診斷スルヲ得ヘシ、即チ其疹ハ褐色ニメ、諸他  
 部分ニ於テ其發生甚タ不等ナリ、且ツ多クハ咽喉症ヲ併  
 發シ、或ハ顔面ニ護謨腫ヲ發スルコトアリ、是レ通常骨膜ヨ  
 リ來ル者ニメ、甚シク其部ヲ侵蝕ス、例之ハ前額ニ穿孔シ、

或ハ鼻ヲ崩潰スルカ如シ、治法ハ亦タ水銀膏ヲ外用スヘシ、或ハ水銀塗擦療法ヲ施シ、或ハ外汞丸、若クハ沃度加里ヲ内服セシムルコトアリ、但シ沃度加里ハ初期ニ用ルコトナシ、又護謨腫、及ヒ潰瘍状疹ニ由テ、治後其皮膚ニ収縮ヲ遺スコトアリ、例之ハ眼瞼ヲ外翻シ、口角ヲ上舉スルカ如シ、此ノ如キ症ハ、再ヒ手術ニ由テ之ヲ復治セサルヲ得ス

顔面腫

夫レ顔面ノ外皮肥厚メ、通例疣贅状ヲ呈スル者アリ、殊ニ多ク老人ニ發ス、例之ハ婦人ノ月經閉止期ニ於テ結核性發疹ヲ見ルカ如シ、而メ其増大スルキハ殆ント角状ヲ呈スルニ至ル、但シ此症ハ固ヨリ危険ナルコトナシト雖モ、若

西本正備圖書

シ疼痛ヲ起スニ及テハ、屢表皮癌ヲ誘發スルコトアリ、宜ク速ニ其腫根ニ二個ノ弓状截断ヲ施シ、以テ其結核ヲ除去スヘシ、又囊腫ヲ生スルコトアリ是レ、皮腺及ヒ毛囊ノ閉塞ニ起因スル者ニメ、中ニ透明ノ粘液ヲ充盈シ、屢唇縁ニ發ス、又粉瘤ヲ生スルコトアリ、此腫ハ凝固セル皮脂ヲ含有シ、其容殆ント胡桃子大ニ均シキニ至ル、是レ殊ニ眼瞼及ヒ顚部ニ發ス、此ノ如キ囊腫ハ、可成的除去スルヲ可トス、但シ其囊薄クメ、除去シ難キ片ハ、術後硝酸銀ノ灼法ヲ行ヒ、以テ膿膿ヲ来シ、肉球ヲ生セシムヘシ、又血管腫ヲ發スルコトアリ、此症顔面ニ於テハ、小血管腫脹メ、發赤隆起シ、以テ彼ノ頭蓋ニ於ケル如ク甚シカラス、且ツ之ヲ按スルモ、搏

動ヲ覺フコナシ、但シ時アリテハ、殆ント半顔ニ蔓及スル  
コアリ、此ノ如キ者ニ在テハ、其療法殆ント窮ス、唯輕症ニ  
メ表部ニ存スル片ハ、強硝酸ヲ以テ、其部ヲ毀焼シ、屢良切  
ヲ奏ス、然レモ治後必ス瘢痕ヲ貽シ醜形ヲ呈スルノ害アリ、  
此法若シ驗ナキ片ハ、切除法ヲ施サ、ルヘカラス、即チ  
其最大ナル腫ニ於テハ、先ツ其中央ヲ切除シ之ヲ縫合メ、  
後再ヒ其兩側ニ及フヘシ、又脂肪腫ヲ発スルコアリ、多ク  
ハ頰部諸筋ノ間ニ存スル脂肪ヨリ来ル者ナリ、而メ其腫  
稍増大メ、屢頰ノ囊腫ト誤認スルコアリ、是レ此腫ヲ按メ、  
屢亦波動ノ如キヲ覺ユルカ故ナリ、抑此腫ノ善性ナル者  
ハ、其発性甚タ緩慢ニメ、幾ント一年間ニ渉ルコアリ、總テ

此腫ハ除去スルヲ可トス、蓋シ多クハ其深部ニ存スルヲ  
以テ、口腔内ヨリ之ヲ行フヘキコアリ、是レ兼テ顔面ニ瘢痕  
ヲ留メサルノ利アリ、又肉瘤ヲ発スルコアリ、此症善性ナ  
ル者ハ其發生亦甚タ緩慢ナリ、通常耳垂、鼻及ヒ眼瞼ニ発  
ス、但シ希ニ見ル所ニメ、甚シク増大セス、且ツ容易ニ之ヲ  
除去スヘシ、

顔面皮膚色素變常

第一色素減乏

此症ハ常ニ白癜風トナリテ發ス、是レ先  
ツ顔面皮膚ノ一小部ニ於テ、色素缺乏スル者トス、而メ其  
漸ク蔓延スルニ至テハ、全ク半顔、或ハ半頭ニ及フコアリ、  
然ル片ハ其皮膚、及ヒ毛髮モ亦変色メ、宛モ白紙ノ如ク、且

ツ今時ニ體ノ他部即チ膊背等ニモ之ヲ発ス但シ此症既ニ一年間ヲ經過スル片ハ再ヒ復蔓延スルヲナシト雖氏一回變白セシ髮膚ハ終ニ復故スルヲ能ハス蓋シ其人少シモ他患ナクメ持リ其色素ノ缺乏ヲ来スハ其理未タ詳カナフス

治法 砒石水ヲ内服シ兼テ鉄劑ヲ與フヘシト雖氏其功ノ奏否未タ確ナラス或ハ婦人ニ於テ試ニ其部ニ膚割ヲ施スヲアリ即チ白粉ト赤粉ヲ混和シ白粉ハ炭酸亞鉛小赤粉ハ朱砂ナリ鐵ヲ以テ皮下ニ刺入ス或ハ鐵ヲ焼テ之ヲ施スヲアリ但シ之ニ由テ本然ノ膚色ヲ呈スルヲ能ハス又頭髮眉毛睫毛等ヲ染ムルニハ硝酸銀ノ溶液ヲ取テ一週間一回之ヲ塗布スヘシ

第二色素増加 是レ屢先天ニ出ツル者アリ例之ハ母斑

ノ如シ此斑若シ障害アル片ハ容易ニ切除スルヲ得ヘシ或ハ黒癩風ト為テ発スルヲアリ是レ皮膚ニ細微ナル植物ヲ生スル者ニメ多クハ帯黒褐色ヲ現ハシ且ツ時々癢癢ヲ覺フ若シ刀ヲ以テ其部ヲ擦過スレハ少シク之ヲ剥落セシムヘシ

治法 石鹼ヲ以テ強ク其部ヲ摩擦スヘシ若シ奏功ナキ片ハ腐蝕加里一ツヲ水十六ツニ和シ洗滌スヘシ總テ此症ハ表部ニノミ発スルヲ以テ務テ之ヲ滌剥スル片ハ自ラ治ニ就クヲ常トス

又色素増加メ雀斑ヲ発スルヲアリ蓋シ此斑ハ大陽光線

ノ作用ニ関涉メ発スル者ナリ故ニ其外出スルニ當テハ  
 常ニ大帽若クハ晴傘ヲ被リ以テ其光線ヲ避ケシムヘシ  
 而メ其部ニハ外永溶水外永五氏ヲ水一ヲ塗布スヘシ但  
 シ此液腐蝕性ヲ有スルヲ以テ注意メ其少許ヲ用ユヘシ  
 即チ之ニ由テ其部ニ赤色ヲ呈シ以テ其色素ヲ溶解セシ  
 ムルニ足ル或ハ硝酸蒼鉛膏ヲ貼スルヲアリ一ヲヲ脂肪一ヲニ和ス  
 者又黒色粒状斑ヲ發スルヲアリ是レ宛モ火藥ノ破裂ニ  
 燒傷セル者ノ如シ其初期先ツ微細ノ黒點ヲ生シ漸ク隆  
 起スルニ至ル此ノ如キ者ハ必ス全ク之ヲ除去スヘシ是  
 レ屢為ニ黒色瘡ヲ生スルノ恐レアレハナリ

顔面悪性腫瘍

之ニ属スル者ハ筋瘤及ヒ瘰癧ヲ最トス盖シ筋瘤ハ眼窩  
 ノ近傍殊ニ淚腺ヨリ成ル或ハ淚點ヨリ生スルヲアリ甲  
 ヨリ成ルキハ眼球ヲ前方ニ突出セシメ漸々増大スルニ  
 及テハ終ニ眼球ヲ侵シ且ツ其部ノ諸骨ヲ蝕害スルヲア  
 リ但シ此腫ハ急ニ患者ノ体カヲ脱衰セシムルヲナク通  
 例其腫破潰ノ後ニ及テ水脈腺腫脹ヲ来シ終ニ虚衰スル  
 ニ至ル

治法 其瘤ノ小ナル者ハ淚腺ヨリ之ヲ截除スヘシ但シ  
 カヲ用ユルヲ能ハサル故ニ先ツ外眥部ヲ截開シ指ヲ挿  
 入メ其腫ヲ探了シ剪鋏ヲ以テ之ヲ截出スヘシ若シ其眼  
 球ニ固着スル者ハ眼球及ヒ窩内ノ諸器ト共ニ悉ク之ヲ

除去セサルヲ得ス其既ニ骨ヲ蝕害スルニ至ル者ハ手術ヲ行フモ必ス再発ノ患アリ

又黒色筋瘤ト称マル者アリ是レ甚タ悪性ニメ殊ニ頬及ヒ眼球ニ発スルヲ多シ其初期先ツ頬ノ諸部ニ隆起ヲ来シ其黒色皮外ヨリ透見スヘシ既ニメ其黒色部結核ニ変シ互ニ聚簇メ一個ノ硬塊ト為リ時トメハ全頬ニ及フアリ而メ終ニハ軟化メ破潰ス然ルキハ患者大ニ疲衰メ悪液積ト為ルヲ常トス蓋シ此黒色筋瘤ヲ發セル者ハ内藏殊ニ肝肺等ニ於テ第二期筋瘤ヲ次発スル者アリ總テ其瘤ノ小ナル者ハ能ク之ヲ除去スヘシト雖モ蔓延メ頬ノ全部ニ及ハルカ如キハ全ク之ヲ除去スルヲ能ハス又

眼球ニ発スル者ハ通常脈絡膜ヨリ来ル即チ眼球ノ剝シキ緊張及ヒ疼痛ヲ起シ且ツ硝子液曇濁メ屢脈絡膜炎ト錯診シ易キヲアリ若シ其曇濁甚シカラサルキハ網膜及ヒ乳頭前方ニ壓出セラルヲ以テ檢眼鏡ヲ用テ容易ニ之ヲ鑿了スヘシ或ハ肉眼ヲ以テ能ク認取スルヲ得ルヲアリ若シ其筋瘤増大スルキハ鞏膜ヲ潰破メ自ラ外現ス此症ハ速ニ眼球ヲ除去スルヲ可トス時トメハ筋瘤潰破ニ先ツテ既ニ肝藏ニ

顔面内皮癌

此症ハ顔面腫瘍中最モ多ク見ル所ニメ殊ニ農夫ニ多シトス通常其経過ノ遲速ヲ以テ之ヲ二種ニ別ツ

第一 乾性内皮癌

是レ多クハ口角近部ノ下唇ニ発スル者ニメ、先ツ其部ニ硬キ板ヲ生ス、但シ全ク内皮設児ヨリ成ル、而メ其設児漸々深部ニ蔓及シ終ニ硬固ナル結核状トナリ、愈増大ス、但シ其経過極テ緩慢ナリ、若シ其結核既ニ増大スレハ、唇ハ自ラ外翻シ、且ツ其硬部ノ粘膜表面ニ腫脹ヲ来ス、又其周囲ノ内皮肥厚メ、溝状ヲ呈スルヲ、猶疣贅ニ於ケルカ如ク、其部終ニ石様ノ硬固トナル時トメハ全下唇、及ヒ上唇ニモ蔓延スルヲアリ、然ルキハ頸腺腫脹メ、全身悪液質ト為ル者ナリ、蓋シ此症ハ三年、若クハ六年ヲ歴ルモ、未タ甚々増大セサルヲアリ、

第二 軟性内皮癌

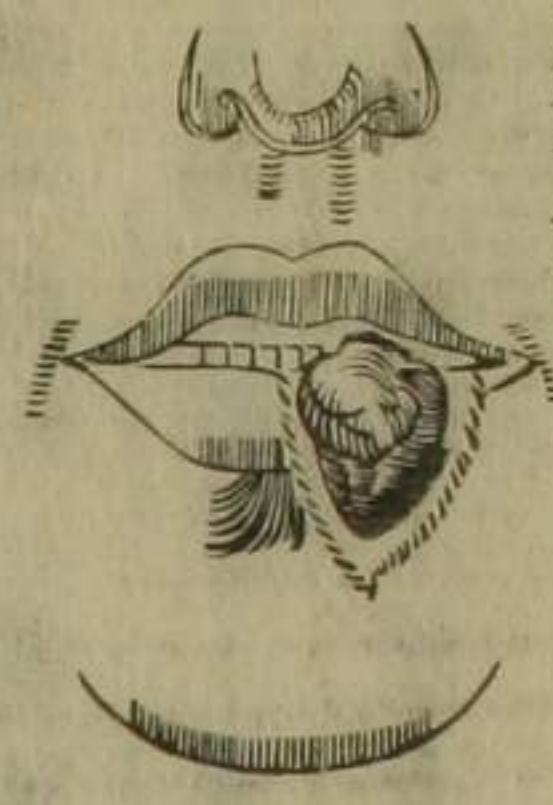
顯微鏡ヲ以テ之ヲ照査スルニ、内皮設

児ノ間隙ニ、他ノ軟化シ易キ小設児ノ攢簇スルヲ見ル、此症亦多ク下唇ニ発ス、又或ハ鼻、頬、及ヒ眼瞼ニ生スルヲアリ、蓋シ其初期ニ在テハ、亦猶乾性内皮癌ニ於ケルカ如ク、硬板ヲ生スルヲ以テ、之ヲ看別シ難キヲアリト雖ヒ、其腫脹速ニ深部ニ蔓延シ、終ニ潰瘍トナリ、且ツ其周囲ニ疣贅状ノ内皮肥厚ヲ来ス者ナリ、而メ此潰瘍ハ、五、六個月ニメ全顔ニ蔓及シ、唇、鼻ノ皮膚及ヒ骨ヲ侵蝕シ、或ハ上腭骨及ヒ眼球ヲ腐爛セシムルヲアリ、且ツ其患者ハ速ニ悪液質トナルヲ常トス、是レ絶ヘス不潔物ヲ排泄シ、亦自ラ之ヲ嚥下スルカ故ナリ、

治法 此症ニ於テハ、其癌ヲ截除スルヨリ他伎ナシ、但シ

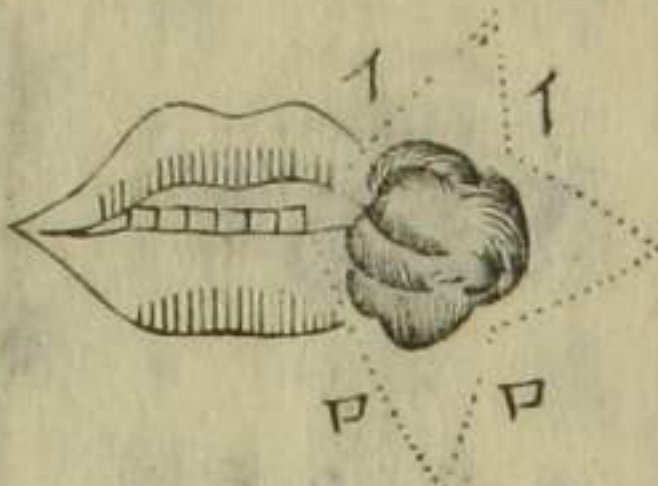
必ス其近傍ノ健康部ヨリ之ヲ除去スルヲ要ス即チ大抵患部ヨリ五分應ノ一許ヲ距ルヘシ否ラサレハ必ス其癌ノ一部ヲ留殘スルノ弊ナキヲ得ス若シ其癌下唇ニ發ス

第五圖

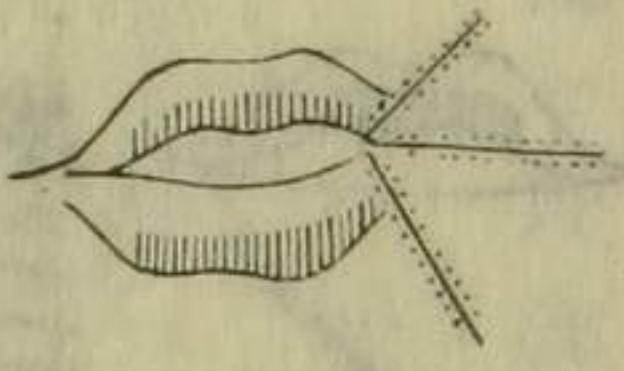


ルキハ第十五圖ノ如ク其部ヲ三角形ニ截切シ全ク唇ノ一部ヲ剷除メ後縦ニ之ヲ縫合スヘシ但シ此術ハ銜子ヲ用ユルコトアリト雖氏就中刀ヲ以テスルヲ可トス又其縫合ハ纏絡法ヲ施スコトアリ或ハ尋常ノ縫合ヲ行フコトアリ而シテ別ニ小鍼ヲ以テ其部ノ粘膜ヲ縫合セシムヘシ又其癌ノ下唇ヨリ上唇ニ蔓及スル者ハ他ノ截除法ニ從事スヘシ

第十六圖



第十七圖

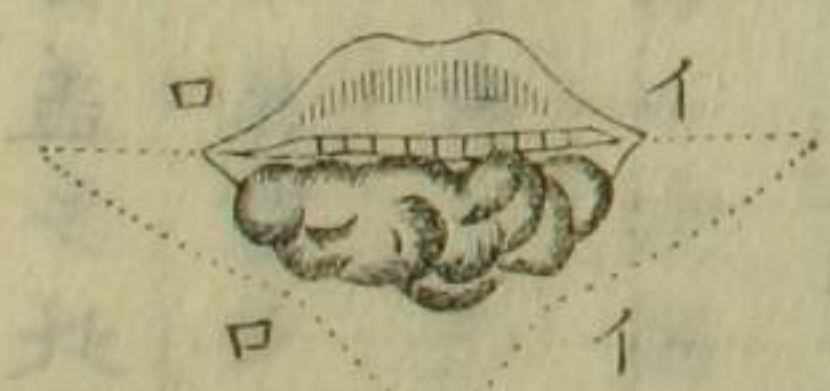

其法ハ即チ第十六圖ノ如ク三個ノ三角形ニ截切シ以テ全ク其癌ヲ剷除スヘシ而シテ先ツ其イイノ兩縁ヲ縫接シ次ニ口ヲ綴合シ最後ニイロニ及フヘシ然ルキハ

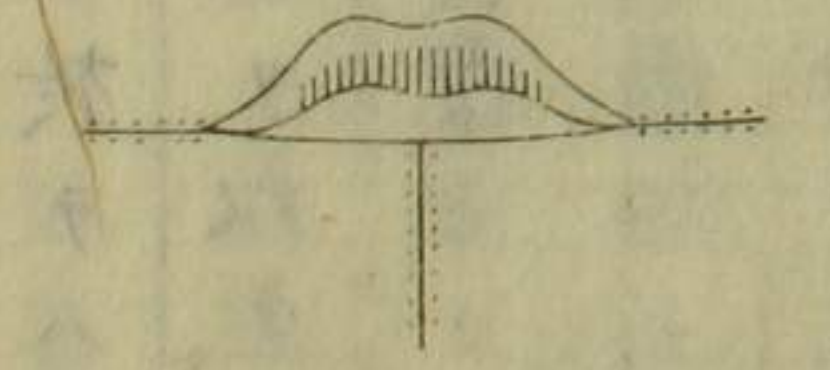
第十七圖ノ如キ三條ノ放線狀癥痕ヲ貽スニ至ル又全下唇ニ蔓延スル者アリ即チ第十八

圖ノ如ク先ツ左右ノ口角ヨリ地平方向ニ截切シ斜ニ下中央ニ來リテ一個ノ銳角ヲ形成ス而メイイロ口イロト次第ニ縫接スヘシ

第十八圖



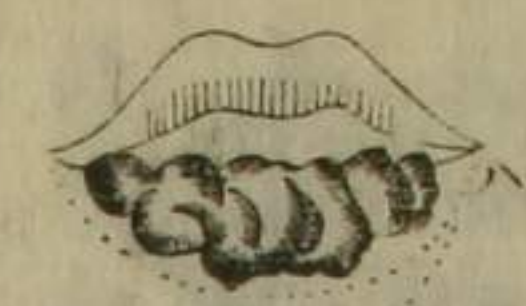第十九圖



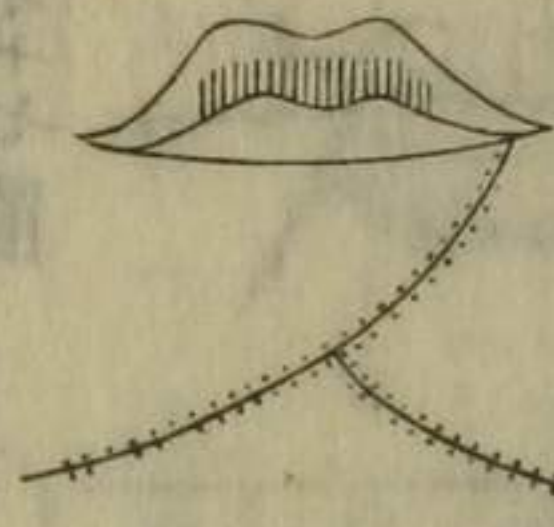


然ルキハ第十九圖ノ如キ瘰癧ヲ生ス蓋シ此法ニ於テハ自然ニ新下唇ヲ形成スト雖モ粘膜ヲ具有セサルヲ以テ其現貌甚タ醜惡ナリ故ニ他ノ粘膜ヲ取テ之ヲ被覆セサルヲ得ス即チ其唇ノ内部ニ於テ左右ノ粘膜ヲ四角形ニ切除シ以テ之ヲ補覆スヘシ又全下唇ニ蔓延スル者ニ弓状截切ヲ施スコトアリ但シ此法ニ於テモ亦新唇ヲ製セサルヘカラス即チ第二十圖ノ如ク全唇ヲ截除シ更ニ其面ヨリ左右ニ於テ二個ノ弓状ヲ作り以テ二痕ノ半月状創片ヲ得ル即チ其一ヲ舉上メハニ接セシム

第二十圖



第二十一圖



ルキハ其下部ニ孔跡ヲ貽ス此孔ノ一部ハ口ノ創片ヲ引伸メ補填ス蓋シ此部ノ皮膚ハ自由ニ運動スルカ故ニ互ニ之ヲ縫合スレハ全然自ラ其孔ヲ閉鎖シ以テ第二十一圖ノ如キ瘰癧ヲ得ヘシ

又頰ニ内皮瘡ヲ生スルキハ必ス之ヲ截除スヘシ然ルキハ自ラ其部ニ孔ヲ留メサルヲ得ス若シ之ヲ縫接セサルキハ顔面ヲメ大ニ醜惡ナラシム殊ニ眼窩鼻腔口腔等ノ近傍ニ存スルキハ後來牽縮ヲ起スカ故ニ其外貌愈不佳ナリ故ニ方今ハ其孔ヲ補填スルニ種々ノ手術ヲ發明ス蓋シ此手術ハ復形外科ニ属スル者ニメ諸多ノ症ニ通施ス例之ハ火傷銃創梅毒狼瘡及ビ水瘡ノ為ニ皮膚ヲ蝕害

セル者等ニ於ケルカ如シ、  
 其法ニ三様アリ第一ハ近傍ノ皮膚ヲ牽引メ其孔ヲ填塞  
 ス第二ハ近傍ノ皮膚ヲ截取メ之ヲ覆合ス例之ハ前額ノ  
 皮膚ヲ以テ鼻ヲ造ルカ如シ之ヲ「オーフルプランチング」  
 皮膚ヲ移植ト称ス第三ハ遠隔部若クハ他人ノ皮膚ヲ以  
 テス例之ハ上膊或ハ臀部ノ皮膚ヲ截取シ用ユルカ如シ、  
 蓋シ造鼻術ハ近世最モ称用セラル、者ニメ元来印度人  
 ノ發明ニ出ル者ナリ、

第一法 夫レ三角形孔ヲ填塞セント欲セハ先ツ其三角  
 ノ基礎ヲメ直線ニ截延スヘシ然ル後其部ノ皮膚ヲ牽引  
 メ第廿二圖ノ「イイ」ヲ縫合スヘシ但シ此法ハ固ヨリ其皮

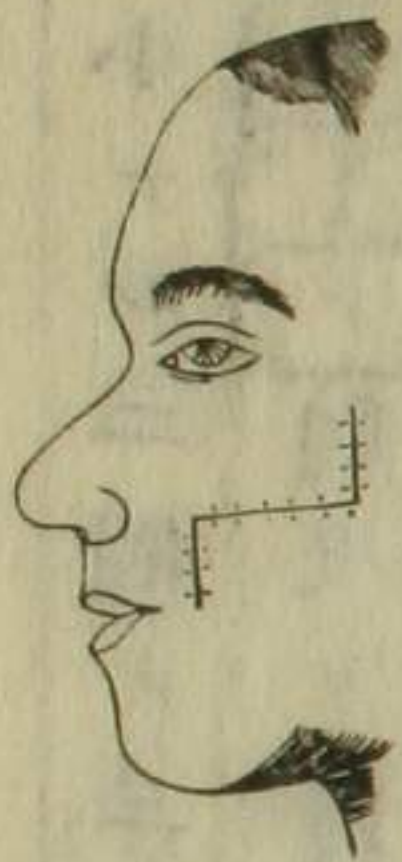
第二十二圖



第二十三圖



第二十四圖



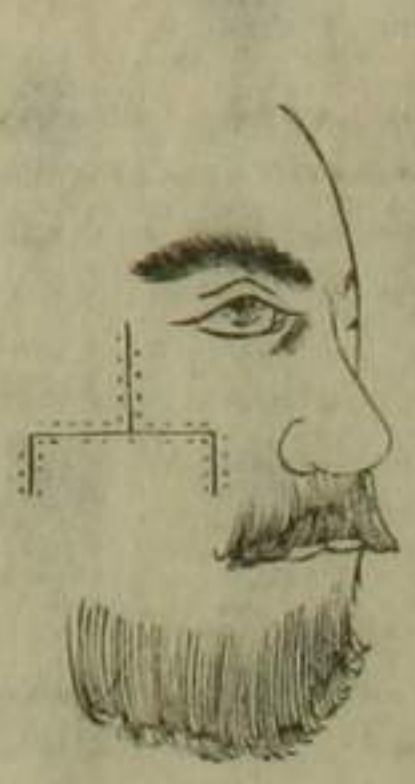
膚ノ自由ニ運動スヘキ部位ニ  
 於テノミ施スヲ得ヘシ又大ナ  
 ル三角孔ニ在テハ其基礎線ヲ  
 両方ニ截延メ中央ニ縫合スル  
 ヲアリ或ハ第廿三圖ノ如ク基  
 礎線ヲ延長シ其上部ニ於テ更  
 ニ同形ノ三角創ヲ作り之ヲ筋  
 ト剥離メ「イイ」口ヲ縫合スヘ  
 シ然ルハ第廿四圖ノ瘢痕ヲ  
 貽スニ至ル又頗ル大ナル三角  
 孔ニ在テハ第廿五圖ノ如ク基

礎線ヲ左右ニ延長シ其部ニ於テ  
 更ニ小ナル二個ノ三角孔ヲ作り、  
 後其「イイ」ノ創片ヲ引伸メ中央ニ  
 縫接ス然ルキハ本来ノ三角孔自  
 ラ収閉メ他二個モ亦隨テ鎖合ス  
 ルニ至ル其瘢痕第廿六圖ニ似ス  
 カ如シ又四角孔ニ於テハ第廿七  
 圖ノ如ク左右ニ截入メ其縁ヲ引  
 接スヘシ但シ此法ニ於テハ其創  
 片ノ基礎部ニ甚シキ緊張ヲ来ス  
 ンアリ故ニ其部ノ左右ニ於テ各

第二十五圖



第二十六圖

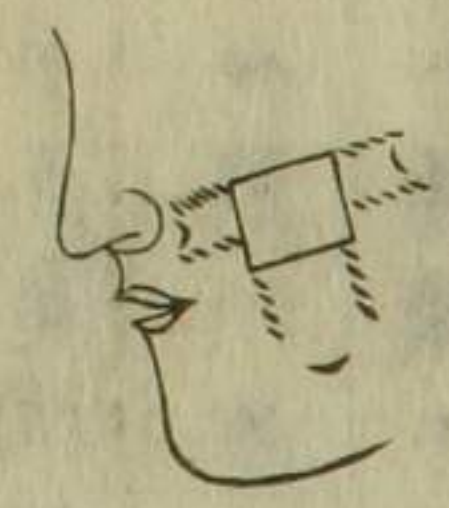

第二十七圖

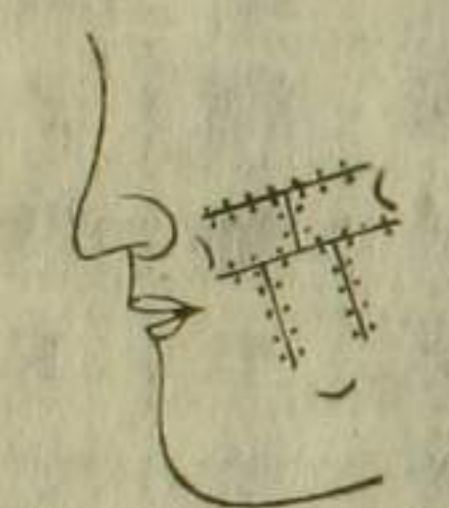

一個ノ鉤狀截痕ヲ作り之ヲ防止スヘシ此創ハ自然ニ肉  
 球ヲ新生シ以テ癒瘳スル者トス又此四角孔ニ於テ其下  
 部ニ創片ヲ作り之ヲ上方ニ引接メ縫合スルンアリ之ニ

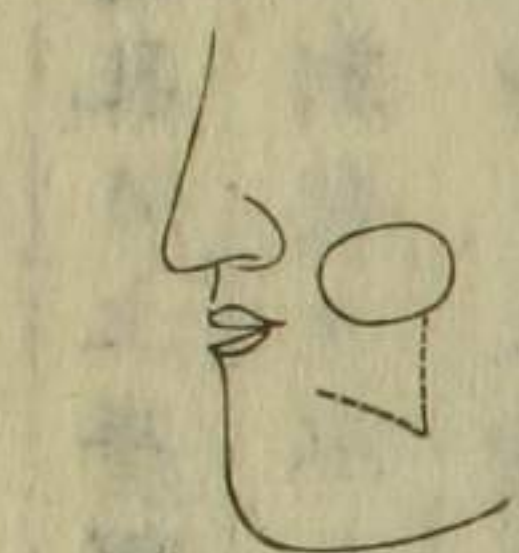第二十八圖



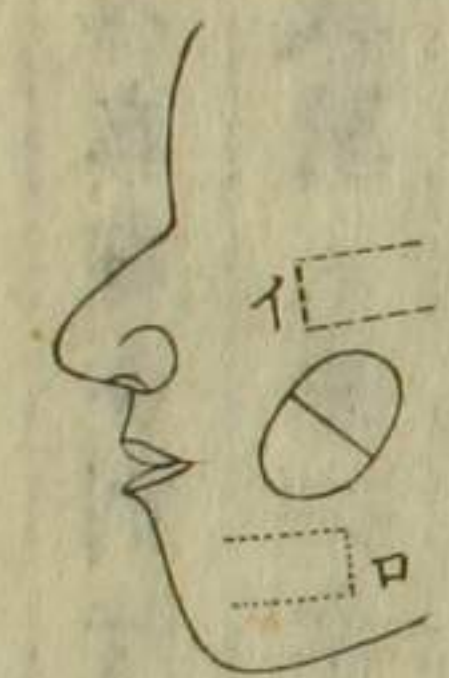
第二十九圖



第三十圖



第三十一圖



在テモ亦其緊張ヲ防クカ  
 為ニ其下部ニ截痕ヲ作ル  
 ヘシ蓋シ此截痕ハ其形状  
 ニ関セス必ス其創片ノ基  
 礎部ニ近接セサルヲ要ス  
 然ラサレハ其創片ヲメ反  
 テ死壞ニ陥ラシムルニ足  
 ル又皮膚ノ自由ニ運動セ

サル部ニ於テハ、以上ノ二法ヲ合用スルコトアリ、即チ其四角孔ノ上半部ハ、左右ノ創片ヲ以テ填塞シ、下半部ハ、下方ノ創片ヲ以テ収閉ス、第二十八圖、及ヒ第二十九圖ニ示スカ如シ、又楕圓孔ニ於テハ、第三十圖ノ如ク大ナル基礎ヲ有セル角状創片ヲ作り、之ヲ舉上メ其上縁ニ引接縫合ムヘシ、然ルルハ其創跡ニ孔ヲ留メサルヲ得ス、但シ此孔ハ密ニ縫綴スレハ、自ラ収閉スル者トス、

第二法

今一孔アリテ、其近傍ノ皮膚ヲ以テ、之ヲ填塞シ得サルコトアリ、例之ハ眼窩、及ヒ口角近傍ニ存スルカ如シ、此ノ如キ者ニ於テハ、第三十圖ノ如ク、稍其孔ヲ距テ、両側ニ二個ノ創片ヲ作り、先ツイヲ以テ、其孔ノ半部ヲ覆ヒ、口

ヲ以テ餘ノ半部ヲ鎖スヘシ、但シ此法ハ一齊ニ其孔ヲ填塞スルコト能ハス、即チ初メ其大部分ヲ縫着シ、全ク癒合スルノ後、其創片ノ基礎部ヲ截断シ、之ヲ孔縁ニ縫接ム、全然収合スルニ至ル、凡ソ此創片ハ、可成的其基礎部ヲメ、捻轉セシメサルヲ要ス、否ラサレハ、其創片速ニ壊死スルニ至ル、此法ハ殊ニ前額ノ皮膚ヲ以テ鼻ヲ作り、上唇ノ皮膚ヲ以テ鼻翼ヲ造ルニ用エルコトアリ、或ハ瘢痕ニ由テ、頬皮ノ縮減スル者ニ於テ、其部ヲ截除メ孔ヲ作り、顙顙部ノ皮膚ヲ以テ、之ヲ補填スルルハニ用ユ、

第三法

遠隔部ノ皮膚ヲ以テ顔面ノ孔ヲ補填スルニハ、通常上臂、若クハ下臂ノ皮膚ヲ用ユ、其孔若シ小ナルハ、

手背ノ皮膚ヲ用ユルヲ可トス、總テ此等ノ皮膚ヲ用ニハ、宜シク其孔ヨリ稍大ナル創片ヲ作ルヘシ、是レ膊ノ皮膚ハ甚タ収縮シ易キカ故ナリ、而メ其創片ノ基礎部ハ初メヨリ離断スヘカラス、蓋シ其滋養ヲメ全ク絶タシメサルヲ要スルニ在ルナリ、故ニ此法ヲ行フニ當テハ、必ス其手ヲ頭部ニ縛定メ、少シモ移動セシムヘカラス、此法亦造鼻術ニ採用ス、蓋シ當今ニ於テハ、遠隔部ノ皮膚ヲ全ク截除シ、之ヲ以テ縫覆スルヲアリト雖、多クハ壊死ニ陥リ、從來之ニ由テ其全功ヲ得ル者、僅ニ一二人ニ過キサルノミ、

以上ノ創片ヲ作ルニハ、宜シク左ノ事件ニ注意スヘシ、第

一、創片ハ健康ノ皮膚ヲ用ユルヲ要ス、例之ハ、黴毒ニ由テ癩痕ヲ有セル者ノ如キハ、必ス用ユヘカラス、又創片ハ其孔ヨリ大ナルヲ要ス、蓋シ他部ヨリ之ヲ移取スルキハ、多少必ス収縮スルカ故ニ、先ツ紙ヲ以テ其鼻形ヲ模製シ、之ヲ皮膚ニ貼メ、其紙縁ヨリ稍距テ截除スヘシ、蓋シ此手術ニ於テハ、特ニ皮膚ノミヲ用ユル者ニメ、他ノ筋纖維ハ必ス緊縮メ殆ント用ニ適セス、但シ骨体ノ孔ヲ填塞セント欲スルキハ、皮膚ト共ニ骨膜ヲ切取メ、之ヲ移補スヘシ、例之ハ、硬口蓋ニ孔ヲ生スル者ノ如シ、即チ之ニ由テ其部ニ骨ヲ新生シ、自ラ填合スルニ至ル、又他部ヨリ移植スル所ノ創片ハ、宜シク緊張セシメサルヲ要ス、然ラサレハ必ス

釀膿ヲ來シ且ツ其周圍ニ羅斯ヲ發スルノ屢之アレハナ  
 リ若シ或ハ緊張ヲ來ス片ハ速ニ其離隔部ニ於テ鉤狀截  
 痕ヲ作ルヘシ又其創片縫合ニ先ツテ止血法ヲ施スヘシ  
 殊ニ冷水ヲ用ユルヲ良シトス若シ其部ニ小動脈ヲ存ス  
 レハ鑷子ヲ以テ之ヲ捻轉スヘシ總テ動脈ハ可成的結紮  
 セサルヲ要ス何トナレハ其糸創片下ニ存留スレハ必ス  
 之カ為ニ釀膿ヲ來スノ恐レアレハナリ而メ其縫合ハ決  
 メ止血ニ先ツテ施スヘカラス若シ創下ニ出血スレハ終  
 ニ釀膿メ癒着ヲ妨礙スルニ至ル蓋シ此術ハ特ニ縫接ヲ  
 以テ最要トス故ニ宜シク屑意覃思メ之ヲ行フヘシ即チ  
 細織ナル絹糸ヲ用テ通例半仙<sup>セ</sup>智<sup>ナ</sup>黙<sup>イ</sup>多<sup>ト</sup>兎<sup>レ</sup>ヲ距離メ之ヲ縫

合スヘシ或人ハ金屬線ヲ用テ釀膿ヲ防クノ功アリト云  
 フト雖モ余ハ絹糸ヲ以テ最モ優レリトス尋常縫合後半  
 日乃至一日ヲ歷レハ其創縁ニ稍青色ヲ呈ス是レ尚未タ  
 瘳着セサルヲ以テ血液其創片内ニ輸流スト雖モ之ヲ排  
 還スルノ全カラサルニ由ル若シ其青色變黒スルニ至ル  
 片ハ蜈蚣若クハ鍼刺メ少シク其湊血ヲ漏瀉スヘシ若シ  
 既ニ釀膿ヲ來ス片ハ其排洩ヲ促ス為ニ創片ノ中央ニ於  
 ケル糸ヲ抽除スヘシ但シ角部ノ糸ハ必ス除カサルヲ要  
 ス而メ其中央ノ糸ヲ抽シ部ハ絆創膏ヲ貼スルヲ可トス  
 此ノ如キハ其經過少シク緩慢ナリト雖モ能ク癒合スル  
 ヲ得ヘシ通常釀膿ヲ來サル片ハ一日ヲ經テ糸ヲ抽除

スヘシ、但シ角部ハ然ラス、可成的久シク留ムルヲ良シト  
ス、又其創片ヲ截取セシ痕跡ハ、乾撒糸ヲ貼シ、或ハゴウラ  
ルド水ヲ塗布スヘシ、但シ其創ハ縫合スヘシト雖、凡之ヲ  
放開スレハ、却テ其緊張ヲ防クニ足ルカ故ニ、或ハ縫合セ  
サルモ亦可ナリトス、之ヲ放開スレハ、肉球ヲ生メ自ラ治スルナリ、又創片癒着  
後ニ於テ、更ニ小手術ヲ要ス、第一創片ノ基礎部ヲ切断ス  
ヘシ、即チ初回ノ術後、三四週間ニヌ之ヲ行ヒ縫合ス、但シ  
此時ニ於テハ、更ニ其部ニ新創ヲ作ラサルヲ得ス、是レ初  
メ其孔ノ大分ヲ縫合セシ餘部ハ、既ニ縮痊スルニ由レハ  
ナリ、  
又皮膚ノ外轉ニ手術ヲ要スルコトアリ、例之ハ唇及ヒ眼瞼

殊ニ下等ノ瘰癧ニ由リ、強ク牽縮スル者ノ如シ、或ハ外背  
ノ甚シク舉上スル者アリ、蓋シ此等ハ其部健康ナレ、凡  
瘰癧組織ノ為ニ、其本位ヲ變スルノミ、之ヲ復故セシメン  
ニハ、第三十二圖ノ如ク、其部ニ三角  
形創片ヲ作り、之ヲ舉上メ縫接セシ  
ム、而メ其痕跡ハ自ラ角状ノ淺孔ヲ  
貽ス、即チ同圖ニ示スカ、如ク、兩側ヨ

第三十二圖



リ皮膚ヲ引合メ、縫着スヘシ、但シ病患ノ為ニ、眼瞼ノ翻轉  
ヲ來ス者ニハ、此法ヲ施スコト能ハス、是レ瘰癧ノ収縮ニ由  
ルニアラスメ、自体ノ肥大スルニ係ルカ故ナリ、  
顔面ニ瘰癧管ヲ生シ、屢復形術ヲ要スルコトアリ、此瘰癧管多ク

ハ骨疽ヨリ來ル例之ハ顴骨窩内ニ膿膿ヲ起シ頸部ニ瘻管ヲ開クカ如シ總テ骨疽ニ於テハ其骨ノ一部死壞ノ皮下ニ腫瘍ヲ生シ破潰メ瘻管ト為ル故ニ其瘻管骨ト相穿通メ常ニ膿ヲ排洩スル者ナリ又腺ニモ屢瘻管ヲ生スルアリ例之ハ涎腺唾腺等ニ於ケルカ如シ蓋シ骨疽ヨリ來ル者ハ其本症全治スルニアラサレハ手術ヲ施ステ能ハス又腺ヨリ來ル者ハ先ツ其腺ノ排洩管ヲ擴開シ瘻管ヲ療スヘシ例之ハ涎囊ニ在テハ先ツ消息子ヲ尿管ニ挿入シ以テ之ヲ擴開セシムルカ如シ但シ小ナル瘻管ニ於テハ其管口ヲ楕圓形ニ截除シ以テ縫合スヘシ若シ其皮膚骨ト固着スル片ハ宜シク之ヲ截離シ或ハ之ニ由テ其

皮膚菲薄トナル者ハ全ク截除スルヲ良シトス然ルキハ其痕跡自ラ孔ヲ生スルヲ以テ向ニ論スル所ノ填孔術ニ從事スヘシ

顔面動脈病

顔面ノ動脈病ハ甚タ希有ニメ時トメハ跳血囊ト為テ發スルトアリ蓋シ多クハ創傷ニ繼發スル者ニメ從來顔面動脈顚顚動脈唇ノ冠状動脈及ヒ横行顔面動脈等ニ發スルヲ實驗セルトアリ總テ此等ノ動脈ニ於ケル跳血囊ハ通常著シク増大スルトナク且ツ容易ニ診斷シ得ル者ニメ手術モ亦タ甚タ難カラス即チ先ツ其皮膚ヲ截開シ囊ヲ露出メ其上下部ニ於テ結紮法ヲ行フヘシ又眼動脈ニ



癸メ眼窩内ニ存スル者アリ、此手術ハ以上ニ比スレハ頗  
 ル艱難ナリ、蓋シ此症ハ眼球ヲ前方ニ壓出シ、且ツ囊ノ搏  
 動ヲ傳及ス、加之ナラス之カ為ニ神經ヲ壓迫メ、終ニ失明  
 セシムルニ至ル而メ患者頭内ノ騒鳴ヲ訴ヘ、若シ其眼球  
 ニ開診法ヲ施スキハ、則チ所謂跳血囊音ヲ聴取スヘシ、又  
 普通頸動脈ヲ壓住スルキハ、其囊隨テ縮小シ、眼球モ亦タ  
 自ラ復納ス、是レ此症ノ一確徴トス、但シ眼窩内ノ跳血囊  
 ハ、屢血管ニ富饒セル腫瘍ト誤認シ易キトアリ、例之ハ窩  
 内ノ骨膜ヨリ生スル者ニ於ケルカ如シ、然レ凡此腫瘍ニ  
 在テハ、假令頸動脈ヲ壓住スルモ、決メ其眼球ヲ復納スル  
 一能ハス、其他ノ徵候ハ殆ント皆同一ナリ、此ノ如キ腫瘍

ニハ、宜シク探膿鍼ヲ刺入メ、其漏出セル液ヲ取り之ヲ顕  
 微鏡下ニ照査メ、其純血液ナルヤ、或ハ設兎ヲ混スルヤヲ  
 審鑿スヘシ、但シ此術ハ最モ危険ナリ、宜シク細心潛意セ  
 サルヘカラス、總テ眼窩内ノ跳血囊ハ、其部ニ於テ結紮ス  
 ル一能ハス、且ツ内頸動脈ヲ結紮スルモ、屢再發ノ恐レナ  
 キヲ得ス、故ニ普通頸動脈ヲ締止スルノ他、伎術ナシトス  
 之ヲ實驗ニ徵スルニ、二十人ノ患者ニ於テ、普通頸動脈ノ  
 結紮ヲ施シ、三人ハ再發メ、二人ハ斃レ、餘ノ十五人ハ悉ク  
 全効ヲ収ムルヲ得タリ、  
 又血液海綿状腫ヲ發スルコトアリ、是レ口腔内、殊ニ頰ノ粘  
 膜ニ生メ、其手術甚タ困難ナリ、但シ通常患者ハ、自ラ之カ

為ニ著シキ障害ヲ覺ヘス故ニ其腫増大セサル者ニハ寧  
 ロ手術ヲ施サ、ルヲ可トス若シ既ニ増大スル氏ハ塩酸  
 錢丁幾ノ溶水ヲ注射スヘシ但シ小ナル者ニ在テハ其截  
 除難カラスト雖氏大抵多クハ増大スルヲ常トス若シ其  
 手術ヲ施サント欲セハ其部ノ頰ヲ全截メ以テ之ヲ剷除  
 スヘシ

顔面神經痛

是レ殊ニ外科術ニ関涉スル者ニメ所謂三叉神經ノ所患  
 ナリ蓋シ此症ハ甚タ頑固ニメ其初起ハ疼痛忽然トメ來  
 リ復忽然トメ去ルト雖氏既ニ經久スルニ及テハ其發作  
 ノ時間自ラ替留シ其末梢ノ神經ニ至ル迄之ヲ感傳メ甚

キキハ恰モ發狂人ニ於ケルカ如キ症狀ヲ呈シ或ハ痙攣  
 ヲ繼發ノ癲癇狀ヲ現ハスコアリ之ヲ要スルニ他ノ神經  
 ニ反射作用ヲ起スニ由ルナリ此ノ如キ症ハ其原因ヲ踪  
 跡スルテ最モ喫緊トス或ハ齒痛ニ起因スル者アリ例之  
 ハ齒齦ノ骨疽若クハ潰瘍等ニ於ケルカ如シ蓋シ此症ハ  
 齒齦ヲ鍼刺シ疼痛ヲ覺フヤ否ヤヲ究了スルモ以テ之ヲ  
 確定スルニ足ラス然ルキハ既ニ其齒ヲ拔除スルモ亦未  
 タ功効ヲ奏スルコト能ハス但シ其齒根ノ動搖スル者ハ須  
 ク之ヲ拔除スヘシ或ハ顔面骨内ノ異物ニ由ル者アリ例  
 之ハ銃丸等ノ竄留スルカ如シ或ハ癩痕組織ノ為ニ神經  
 末梢ヲ収縮セシムルニ由ル者アリ若シ異物ヲ留ル者ハ

速ニ之ヲ驅出シ、癢痕ヲ有スル者ハ須ク其部ヲ截除スヘシ、或ハ諸種ノ腫瘍ノ為ニ、神經幹ヲ壓迫スルニ由ル者アリ、例之ハ神經ノ出路ニ於テ、蠱毒腫瘍ヲ發スルカ如シ、果シテ其蠱毒タルヲ察知スルヲ得ハ、速ニ之ヲ排擯セサルヘカラス、或ハ筋瘤若クハ神經幹ノ疾患ニ由ル者アリ、蓋シ其幹ノ疾患トハ、神經莖内ニ微小ナル肉瘤ヲ生スル者ナリ、或ハ其原因較著ナラスメ來ル者アリ、例之ハ寒冷ニ冒觸メ、忽チ劇痛ヲ發スルカ如シ、之ヲ傳麻質痛ト稱スト、雖モ其實ハ未タ之ヲ究明スルヲ能ハス。

治法 一般麻醉藥ヲ稱用ス、殊ニ莫兎比涅注射、阿芙蓉膏及ヒ歌刺多里涅膏ヲ貼スルヲ妙トス、歌刺多里涅膏ハ其

取テ、單膏一ツニ和シ、每次蠶豆大ニ形為ノ塗擦ス、或ハ電機療法モ亦試用ス、即チ

間歇性ト持續性トヲ擇ハス、通施スヘシ、若シ既ニ其原因ヲ踪跡スルヲ得ハ、速ニ之ヲ驅逐セサルヘカラス、但シ諸法奏功ナキハ、則チ神經截断ヲ施サ、ルヲ得ス、即チ其神經ノ出路ヲ按了ノ、其最モ疼痛ノ劇烈ナル部ニ於テ之ヲ施スヘシ、例之ハ下眼窩孔、腮孔、或ハ前頭部等ノ如シ、或ハ其患者ニ就テ、其初起ノ痛處何レニ在リシヤヲ審問スルモ亦可ナリトス。

顔面神經截断術

前頭支截断法 是レ三叉神經ノ第一支ニノ之ヲ截断セント欲セハ、宜シク皮下截断刀ヲ以テ施スヘシ、蓋シ此神

經ハ上眼窩ノ截間ヨリ出テ前頭部ニ蔓延シ其三支駢列  
 ス故ニ其三支ト其部ノ動脈トヲ一齊ニ截断スヘシ其法  
 ハ先ツ眉毛ヲ剃去シ刀ヲ其内端ノ皮下ニ挿入シ上眼窩  
 ノ内面ニ沿ヒ稍截間ヲ超サシメ然ル後刀ヲ廻轉メ其神  
 經ヲ截断シ以テ骨ニ達スルニ至ル但シ此法ニ於テハ多  
 少其部ノ小動脈ヲ毀破スルヲ以テ直ニ壓定法ヲ施サシ  
 一ヲ要ス

下眼窩支截断法

此法ハ宜シク其後方ニ於テ施スヘシ

即チ下眼窩溝ノ上板ヲ三角形ニ鋸断シ其神經ヲ暴露シ  
 テ以テ之ヲ截断スルナリ其法先ツ下眼窩縁ニ沿テ廣ク  
 下眼瞼ヲ切開メ骨ニ達セシメ細キ消息子ヲ以テ其骨膜

ヲ排離シ且ツ眼球ヲ牽上メ漸々窩内ノ骨膜ニ至リ之ヲ  
 下眼窩溝ノ方向ニ隨テ左右ニ截離シ以テ其部ノ骨ヲ暴  
 露シ然ル後之ヲ鋸断シ或ハ鑿開メ下眼窩破裂部ニ達セ  
 シムヘシ是ニ於テ其神經及ヒ小動脈ノ溝内ニ存スルヲ  
 認取ス但シ其動脈ハ儘結紮スヘシト雖モ或ハ俱ニ之ヲ  
 截断スルモ危険ノ出血ヲ來スナシ通例鑷子ヲ以テ其  
 神經及ヒ動脈ヲ撮擧シ全ク之ヲ截断スヘシ或ハ入ニ於テ  
 ハ其部ノ骨膜ヲ排離スルノ後眼窩孔ニ鑿子ヲ入レテ其  
 骨ト俱ニ之ヲ擊截スルヲアリト雖モ未タ前法ノ妥穩ナ  
 ルニ若カス且ツ其法ニ據レハ爾後癢痕ヲ生メ神經ヲ縮  
 感スルノ弊ナキヲ免レサルナリ

上腭支截断法

是レ宜シク口腔内ニ施シ以テ其痕ヲ

呈スルノ虞ナカラシムヘシ即チ昂ク其上唇ヲ掀擧シ其

着點ヨリ鼻腔ニ達メ之ヲ截開シ然ル後齒齦ノ上部ニ於

テ粘膜ヲ横切シ以テ上腭骨ノ上齒突起ヨリ鋸断メ蝴蝶

骨ノ翼状窩ニ臻ラシムヘシ或ハ鑿子ヲ用ユルナリ既ニ此法ヲ施

了スルキハ其齒齦ニ循繞スル神經支モ亦俱ニ離断セラ

ル、一明ナリ但シ之ニ由テ甚シキ出血ヲ來ス<sub>一</sub>ナク唯

少シク骨腔内ニ於テ之ヲ見ルノミ

下腭支截断法

此法ハ下腭上支ノ中央部ニ於テスルヲ

可トス即チ先ツ咀嚼筋ヲ切開シ骨膜ヲ剥離メ鑽鑿器ノ

冠部ヲ受ルニ適シ其骨ヲ鋸断スルキハ其神經自ラ後部

ニ現出スルヲ得ヘシ

舌行支截断法

此神經ハ下腭神經ノ前方ニ位スルヲ以

テ其術全ク前法ト異ル<sub>一</sub>ナシ但シ下腭管口部ニ於テハ

稍内方ニ轉廻スルカ故ニ少シク其上方ニ於テ骨ヲ鋸断

スヘシ然ルキハ以上二個ノ神經駢列メ露出ス即チ其前

方ニ在ル者ハ必ス舌行支ト確認スヘシ

其他種々ノ截断法アリト雖モ多クハ危險ニメ施シ易カ

ラス以上所論ノ如キハ最モ簡易ニメ危險ナル<sub>一</sub>ナシ總

テ此法ニ由テ屢偉勲ヲ収ムル者アリ或ハ術後一月間全

ク鎮静メ忽チ再發スル者アリ或ハ少シモ奏驗ヲ見サル

者アリ蓋シ神經痛ヲ發スルノ部其截断處ヨリ中心ニ近

キハハ少シモ其成績ヲ遂ルテ能ハス是レ其原因神經ノ  
 中心部ニ存スルニ由レハナリ抑其原因ノ中心部ニ在ル  
 ヲ將々周圍部ニ存スルヤヲ確知スルテ甚タ易カラス但  
 シ莫兎比涅注射法ヲ施メ久シク其痛楚ヲ奪却セハ周圍  
 部ニ在リトシ暫時ニメ再發スルキハ其中心部ニ存スル  
 ヲ預察スヘシ

顔面筋截断術

顔面諸筋ノ截断ハ殊ニ顔面痙攣症ニ於テ施ス所ニメ例  
 之ハ眼瞼輪状筋ニ痙攣ヲ起シ常ニ牽縮スル者ノ如シ蓋  
 シ此牽縮ハ多クハ角膜ノ腫瘍ニ併發シ之カ為ニ眼球ヲ  
 壓迫メ益其本患ヲ増悪ナラシム者ナリ總テ筋截断ハ可

成的運動神經ヲ截断セサランコトヲ要ス是レ術後必ス其  
 筋ノ痙攣ヲ將來スレハナリ往昔ハ咀嚼筋ノ牽縮ニモ此  
 法ヲ施セリト雖モ最近嚙囉叻發明以來殆ント之ヲ用ヒ  
 ス何トナレハ此症ハ嚙囉叻ノ嗅入ニ由テ容易ク其療法  
 ヲ施スコトヲ得レハナリ又輕症ノ半顔面痙攣ニモ此法ヲ  
 施スコトアリ即チ此症ニ於テハ鼻翼若クハ口角部ヲ他側  
 ニ牽縮スルヲ常トス蓋シ其筋左方ニ牽縮スル者ハ右方  
 ノ筋痙攣セルヲ察取スヘシ是レ痙攣セサル筋ハ其収縮  
 自ラ偏勝スルニ由ルナリ故ニ之ヲ療スルニ其牽縮セル  
 筋ヲ截断スルキハ其位置自ラ復均スルヲ得ルナリ總テ  
 痙攣症ニ在テハ其患部ニ施シ痙攣ニ於テハ其健康部ニ

施スヲ要ス以下其伎倆ヲ説明ス

眼瞼輪狀筋截断法

先ツ眉毛部ヲ撮上シ皮下切断刀ヲ

刺入メ骨ニ達セシメ其骨ニ沿テ刀ヲ送進シ筋ノ後方ニ

至テ内ヨリ外ニ截断シテ皮下ニ達セシムヘシ而メ此筋

ハ尚外眥部及ヒ下眼瞼ニ於テモ亦逐次ニ同法ヲ施シ三

處一齊ニ截断セサルヘカラス術後ハ直ニ絆創膏ヲ以テ

其創口ヲ閉合シ且ツ壓定繃帶ヲ施スヘシ

口圍輪狀筋截断法

此法亦前ノ如ク上唇下唇及ヒ口角

部ノ三處ニ於テ之ヲ施スヘシ即チ口圍ヨリ一仙智黙多

兎ノ距離ニ於テ皮下切断刀ヲ刺入シ内部ノ粘膜ニ達セ

シメ以テ之ヲ截断スルナリ但シ癱瘓症ニ於テモ其健康

部ヲ截断スルコト亦尚三處ニ於テ施スヘシ術後ハ缺唇ニ

於ケル如ク撒糸ヲ取テ唇ト齒齦ノ間ニ充挿シ且ツ長キ

絆創膏ヲ以テ其創口ヲ鎖合スヘシ

頰筋截断法

顔面癱瘓症ニ於テ屢其頰ノ諸筋ヲ一齊ニ

截断スルコトアリ其法ハ先ツ耳珠ト鼻翼ノ間ニ一線ヲ引

キ其方向ニ隨テ刀ヲ咀嚼筋ノ前縁ニ挿入シ之ヲ皮下ニ

進メテ鼻翼部ニ至リ然ル後手指ヲ口腔内ニ入レテ其刀

尖ノ所在ヲ觸識シ以テ筋ヲ截断メ粘膜ニ達セシムヘシ

而メ其出血ヲ防ン為ニ撒糸ヲ頰ト齒齦ノ間ニ填塞シ絆

創膏ヲ以テ強ク之ヲ壓定スヘシ

咀嚼筋截断法

須ク先ツ其咬筋ヲ截断スヘシ而メ其筋

ノ後方ニ於テ下脰上枝ノ中央部ニカヲ刺入シ皮下ニ沿  
 テ之ヲ截リ以テ骨ニ達セシムヘシ此時ニ當テハ顳顬筋  
 モ亦俱ニ截断セサルヲ得ス蓋シ此筋ハ元來咀嚼筋ノ一  
 ニメ下脰骨ノ烏啄突起ニ固着ス故ニ顳骨弓ノ上部ニ於  
 テ之ヲ截断スヘシ即チ顳顬動脈ノ前方ニ於テカヲ顳骨  
 弓ノ上方ニ挿入シ顳顬骨ニ達セシメ更ニ之ニ沿テ顳骨  
 弓ノ联接部ニ至リ其筋ヲ截断メ皮下ニ及ハシムヘシ但  
 シ此筋ノ截断法ハ之ヲ施スヲ殆ント希ナリ

第四鼻疾病

鼻骨折断

通常外來ノ暴力即チ打撲顛倒等ニ由ル者ニメ殊ニ其軟

骨交接部ヲ破リ易ク或ハ鼻骨實體ニ於テモ之ヲ來ス  
 アリ而メ其骨ノ折断片ハ多クハ側方ニ轉傾シ屢其一孔  
 ヲ挾隘ナラシメ或ハ壅閉スルニ至ル且ツ鼻中隔モ亦俱  
 ニ摧碎セラル者トス或ハ屢上脰骨ノ鼻突起ニ折断ナ  
 起スヲアリ總テ此等ノ折断ハ危險ナルトナシト雖モ特  
 リ顳骨ノ鼻突起即チ鼻根ニ在テハ甚タ危險トス是レ必  
 ス篩骨ノ篩板ニ於テモ亦之ヲ併發スルヲアレハナリ此  
 症ハ其軟部ニ於テ強キ腫脹ヲ呈スル者ニメ其一半ハ滲  
 出物ニ資リ一半ハ皮下出血ヨリ成ル而メ之カ為ニ鼻ノ  
 本形ヲ失ヒ以テ其部位ヲ認別シ難キニ至ル此ノ如キハ  
 唯其部ニゴウラルド水ヲ貼用メ他術ヲ施サハルヲ可ト



又鼻骨ノ摧否ヲ檢セント欲セハ、太キ消息子、若クハ鉗子ヲ挿入シ、且ツ手指ヲ外部ニ抵着メ、其消息子、若クハ鉗子ヲ運轉スレハ、其断骨互ニ摩撃メ、軋音ヲ發セシムヘシ。若シ果メ鼻骨摧碎スルキハ、消息子ヲ以テ、其骨片ヲ整復スルヲ勉ムヘシ、但シ其消息子ハ、一齊ニ両孔ヨリ挿入メ之ヲ行フヘシ、而メ其整復後ハ尚他術ヲ施スヲ要セス、若シ其部ニ陥没ヲ生スルキハ、弾力性加<sup>カ</sup>的<sup>ト</sup>篤<sup>ル</sup>吧<sup>ニ</sup> 大約ニ寸ヲ許ノ者取リ、撒糸若クハ布片ヲ縊附メ、之ヲ鼻腔内ニ挿入シ、以テ其骨片ヲ支梧スルヲ良トス、然ルキハ鼻粘液ノ排泄モ亦、自ラ障碍ナキヲ得ヘシ、但シ鼻骨ハ一回之ヲ整復スレハ、自ラ鼻中隔ニ依テ維持セラレ、殆ント陥没ヲ來スノ虞ナシトス、或人ハ外部ヨリ、副木繙帶ヲ施ス<sup>ト</sup>アリト雖、却テ其骨片ヲ壓没スルノ害アルヲ以テ、之ヲ用ル<sup>ト</sup>ナシ、唯寒奄法ヲ施シ、或ハ<sup>ゴ</sup>ウラルド<sup>ド</sup>水ヲ貼スルヲ以テ足レリトス、若シ其断骨整復セサルキハ、治後其形貌ヲ變畸シ、且ツ涙液ノ排洩ヲ妨障ス、但シ些モ鼻根ヲ侵サ、ル者ハ、其治癒多クハ容易ナルヲ得ヘシ、又希ニハ膿腫ヲ來ス<sup>ト</sup>アリ、若シ既ニ之ヲ察知セハ、直ニ其部ヲ截開メ、骨ニ達セシムヘシ、然ラサレハ其經過頗ル緩慢ニメ、遂ニ骨疽ヲ發シ、治後必ス其鼻形ヲ敗失スルノ恐アリ、

鼻出血

此症ハ屢發スル所ニメ、通常鼻粘膜ヨリ來ル殊ニ少年發

育期及ヒ生殖器發生期ニ於テ見ルト多シ、或ハ急性熱病ノ初起ニ之ヲ發スルヲアリ、例之ハ痘瘡、猩紅熱、及ヒ室扶斯ノ如シ、若シ此等ノ患者、既ニ衰弱セルキハ、多クハ此出血ノ為ニ危險ヲ免レリナリ、又出血質ニメ屢劇シキ鼻出血ヲ發スルヲアリ、出血質ハ大概遺傳症ト為リ、僅微ノ創傷ニ由テ直ニ大出血ヲ起ス、例之ハ枝齒法、或ハ皮膚層ヲ換轉スル等ニ於ケルカ、如シ其劇症ニ在テハ、夜中側卧スレハ必ス其下底部ノ皮下ニ出血メ大ニ腫起スルニ至ル、此症ハ日本ニ布ナリト雖、西洋ニハ頗ル多シ、但シ少年長大スルニ隨ヒ、自ラ治スルヲ多シ、

治法 特異ノ療術ヲ要セス、唯單ニ布片ヲ冷水ニ蘸過メ、鼻部ヲ奄貼スルヲ以テ足レリトス、洋俗ハ諸種ノ法ヲ試用スト、雖、必竟之ヲ棄置スルモ、自ラ遏止スルヲ得ヘシ、或ハ其患者ノ両手ヲ舉上セシメテ、卓功ヲ取ルヲアリ、

是レ蓋シ頭内ノ血壓ヲ减退スルニ由ル者ナラシ、或ハ冷水ヲ鼻腔ニ注射シ、或ハ之ニ少量ノ明礬、若クハ硫酸亞鉛ヲ溶和シ、用ユレハ愈妙トス、若シ其出血尚未タ止サルハ、宜ク栓塞法ヲ行フヘシ、殊ニ魯鼈屈氏ノ管ヲ用ユルヲ最優トス、即チ其管ヲ鼻腔ニ挿入シ、其彈條ヲ口腔内ニ出サシメ、之ニ撒糸塊ヲ裝付メ、其他端ヲ牽クキハ、自ラ後鼻孔ニ至テ、之ヲ閉住スヘシ、又方今ハ彈力性小球ヲ鼻腔内ニ送入シ、且ツ水ヲ注射メ、球ヲ膨脹セシメ、以テ其部ヲ閉鎖スルノ法ヲ稱用ス、

鼻石

此石ハ元來異物ヲ鼻腔内ニ挿入シ、終ニ之ヲ除出スルヲ

能ハサルヨリ来ル是レ屢小児ニ於テ目撃スル所ニメ豆類及ヒ翫球等其因ト為ルヲ多シ通常此異物ハ鼻中隔ト貝殼骨ノ間ニ固着ス蓋シ此症ハ疼痛ヲ發セスト雖凡自ラ鼻粘液ノ分泌ヲ亢盛シ終ニ臭氣ヲ放ツニ至ル若シ其異物重大ナル者例之ハ銃丸ノ如キヲ挿留スルキハ儘其部ニ膿膿ヲ起シ噴嚏及ヒ換痰ニ隨テ偶然脱出シ或ハ咽喉内ニ來リ或ハ嚙下スルヲアリ但シ輕小ナル異物ニ在テハ多クハ其部ニ固着メ漸々鼻内ノ塩分ヲ層附ス此塩分ハ尋常磷酸加爾基、磷酸麻、偭涅失亞、炭酸加爾基、炭酸麻、偭涅失亞等ナリ而メ此鼻石增大スルキハ屢拇指大ニ及ヒ全ク鼻腔ヲ壅塞シ且ツ斷ヘス惡臭液ヲ排泄ス希ニハ

豆類ノ異物、鼻腔内ニ於テ萌發ヲ發生スルヲアリ是レ其粘膜ヲ以テ之ヲ涵養スルニ由ルナリ總テ其異物或ハ鼻石ヲ檢捺センニハ宜ク消息子ヲ以テスヘシ果メ之ヲ捺取スルキハ自ラ其消息子端ニ抵觸スルヲ覺フ但シ小ナル異物ニ於テハ甚ク易カラス是レ鼻道ハ頗ル迂廻スル者ナレハナリ且ツ其異物柔軟ナルキハ消息子ヲ挿入スルモ殆ント之ヲ粘膜ト識別スルヲ能ハス若シ其異物深ク後方ニ存セサル者ハ多クハ鼻鏡ヲ以テ之ヲ照檢シ得ルヲアリ或ハ假ニ耳鏡ヲ用ユルモ可ナリ此ノ如キハ先ツ其鼻ノ一孔ヲ塞キ他孔ヨリ強ク呼吸メ之ヲ噴出スルキハ儘之ニ由テ轉脱スヘキヲアリ是レ最モ簡便ニメ行ヒ易シトス或ハ

彎曲セル耳挖子、若クハ鑷子ヲ以テ之ヲ箝出スヘシ、若シ  
 尚之ヲ除出シ難キ片ハ、皓礬ノ稀溶液ヲ注射シ、膿膿ニ由  
 テ自ラ排出スルヲ待テ、強テ之ヲ捺除セサルヲ良トス、殊  
 ニ其鼻石大ニメ、脱出シ難キ片ハ愈然リ、然ラサレハ之ヲ  
 強曳スルニ由テ、其粘膜ニ破綻ヲ起スノ害アリ、或ハ小碎  
 石器ヲ以テ之ヲ摧裂シ、或ハ鑷子ヲ以テ徐々ニ其一部ヲ  
 破碎スルモ可ナリ、若シ以上ノ諸法奏驗ナキ片ハ鼻道截  
 開法ヲ施スノ他伎術ナシトス、即チ鼻翼ノ軟骨ニ沿テ切  
 開シ、之ヲ上方ニ翻轉メ、其石ヲ除去シ、或ハ鼻縁ニ沿テ切  
 入シ、以テ内眥ニ達セシムヘシ、然ル片ハ宛モ一骨ヲ露出  
 ス、是レ即チ上脞骨ノ鼻突起ニメ、俱ニ之ヲ鋸断スヘシ、此  
 法

ハ小ナル挿鋸ヲ用ユヘシ 然ル後内眥部ヨリ、横ニ鼻梁ノ上部ニ及ヒ、  
 皮膚ヲ切開メ、其部ノ骨モ亦鋸断スヘシ、而メ槓杆ヲ以テ  
 其骨ヲ提擧スル片ハ、全然鼻道ヲ開放メ、異物自ラ現出ス、  
 術後ハ其創片ヲ復位シ以テ縫合スヘシ、蓋シ其皮膚ハ骨  
 ト俱ニ固着スルヲ以テ、決メ壞疽ヲ來スノ恐ナシトス、

惡臭鼻潰瘍

此症ハ鼻ヨリ呼出スル所ノ空氣ニ、甚シキ惡臭ヲ帶ル者  
 ニメ、殆ント其患者ノ室内ニ入ルヲ能ハサルニ至ル者ア  
 リ、但シ患者ハ自ラ之ヲ感覺スルヲナシ、是レ其臭氣ニ慣  
 習スルト既ニ鼻官ノ消廢スルトニ由ル、蓋シ此症ハ種々  
 ノ鼻病ニ繼發スル者ニメ、通常慢性鼻加答兒ヨリ來ルヲ

多シ即チ其始終排池スル所ノ粘液様膿其部ニ凝着メ腐敗シ以テ此惡臭ヲ發スルナリ而メ其加答児鼻腔ニ發スルコトアリ或ハ副鼻腔即チ額洞上脞洞蝴蝶洞等ニ蔓及スルコトアリ而メ其粘膜ハ赤色ヲ呈シ或ハ其表面ニ小潰瘍ヲ生スルコトアリ但シ此等ノ症状ハ殆ント檢出スルコト能ハス是レ鼻腔ハ深ク且ツ彎入スルヲ以テナリ此症又鼻腔諸骨疽ヨリ來ル例之ハ黴毒殊ニ護謨腫ニ由テ骨疽ヲ發スル者ニ於ケルカ如シ此症若シ黴毒ニ起因スルハ必ス他部ニ於テモ同症ヲ現ハスヲ常トス例之ハ口蓋ノ穿孔頑固ノ咽喉潰瘍及ヒ頭蓋ノ護謨腫等ノ如シ總テ此患者ハ鼻粘液ノ分泌亢盛メ時々鼻骨ノ壞片ヲ排池ス或

ハ急性熱病ニ於テ骨疽ヲ來シ以テ此症ヲ繼發スルコトアリ例之ハ痘瘡麻疹室扶私猩紅熱等ノ如シ又腺病家ニ於テ之ヲ見ルコトアリ通常以上ノ如キ急性病及ヒ腺病家ニ於テハ其骨膜下ニ小膿腫ヲ發メ膿膿ス是レ殊ニ鼻中隔ノ軟骨ニ發スル者ニメ若シ既ニ之ヲ目視スルヲ得テ直ニ截開スレハ速ニ治癒スル者ナリ然ラサレハ其膿腫大ニ增長メ全軟骨ヲ侵蝕穿壞メ以テ鼻骨ニ波及スルコトアリ或ハ其鼻全ク崩潰メ陷没スルニ至ル蓋シ此ノ如キ症ハ全ク黴毒ヨリ來ルカ如シト雖モ必シモ然ル能ハサルナリ

治法

甚タ困難ニメ多クハ生涯全癒セサル者アリ但シ

通常注射藥ヲ試用スヘシ、即チ先ツ其患者ヲ仰卧セシメ、且ツ其頭ヲ後方ニ低下シ、以テ之ヲ施スヘシ、然ルルハ其藥液全鼻道ニ充盈スルモ、咽喉内ニ溢流セサルヲ以テ、患者ノ呼吸ヲ妨クルコトナシ、而メ其注射藥ハ屢品類ヲ交換スルヲ良トス、例之ハ皓礬一匁乃至五匁ヲ水一匁ニ和スル者、或ハ硝酸銀一匁乃至十匁ヲ水一匁ニ和スル者、或ハ硫酸銅一匁乃至五匁ヲ水一匁ニ和シ、單尿酸一匁ヲ加ル者等ノ如シ、又既ニ骨疽ヲ來ス者ニハ、沃陳丁幾、若クハ升汞水一匁ヲ水一匁ニ和スル者ヲ注射スヘシ、又其臭氣ヲ滅消スルニハ、諸種ノ藥ヲ注入ス、即チ石炭酸水、格魯兒水、過滿俺酸加里水等ナリ、其量ハ創傷ノ洗滌ニ供スル方ニ同シ、或人ハ毛筆ヲ以テ膏油

ヲ鼻腔内ニ塗布スルコトアリ、其膏ハ石炭酸一匁ヲ脂肪一匁ニ和スル者ヲ用ユ、殊ニ石炭酸ヲ油甘ニ和スルヲ妙トス其症果メ微毒ヨリ來ルヲ確定セハ、宜ク其療轍ニ從事スヘシ、又腺病家ニハ、鍊劑及ヒ肝油ヲ用ヒ、兼テ滋養品ヲ與フヘシ、又壞死セル骨片ハ務テ之ヲ除出スルヲ要ス、總テ此症ニ懼リ酷シキ惡臭ヲ放チ、諸法奏驗ナキ片ハ、細密ナル金屬製網囊内ニ木炭末ヲ充タシ、之ヲ鼻孔ニ裝被スヘシ、然ルルハ其臭氣自ラ木炭中ニ吸収スルヲ得ヘシ、但シ其炭ハ可成的輕鬆ナル者ヲ用ヒ、且ツ屢更換センコトヲ要ス、

日講外科各論卷之三終

大阪病院出版 發兌 書籍會社

藥物學 教師越爾茂連斯氏講述 全二十冊

皮膚病論 米國虞魯斯氏原撰 院長高橋先生譯 全一冊

神經病論 同 全一冊

血管病論 同 全二冊

牛疫論

院長高橋先生述

全一冊

產科論

教師越爾薩連斯氏講述

全二冊

原病學各論

同

冊數未定

外科各論

同

冊數未定

醫事雜報

同

每月刊行

官版

製本所

大阪本町四丁目

書籍會社





