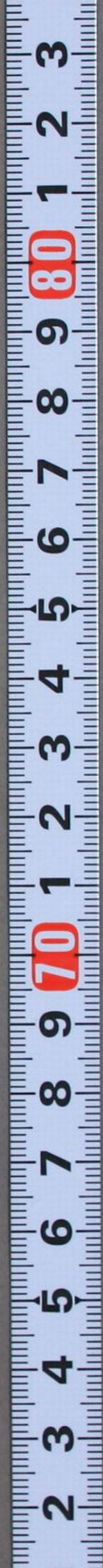

今田氏解刻學圖譜

全


特別
イ 4
3159
B 40





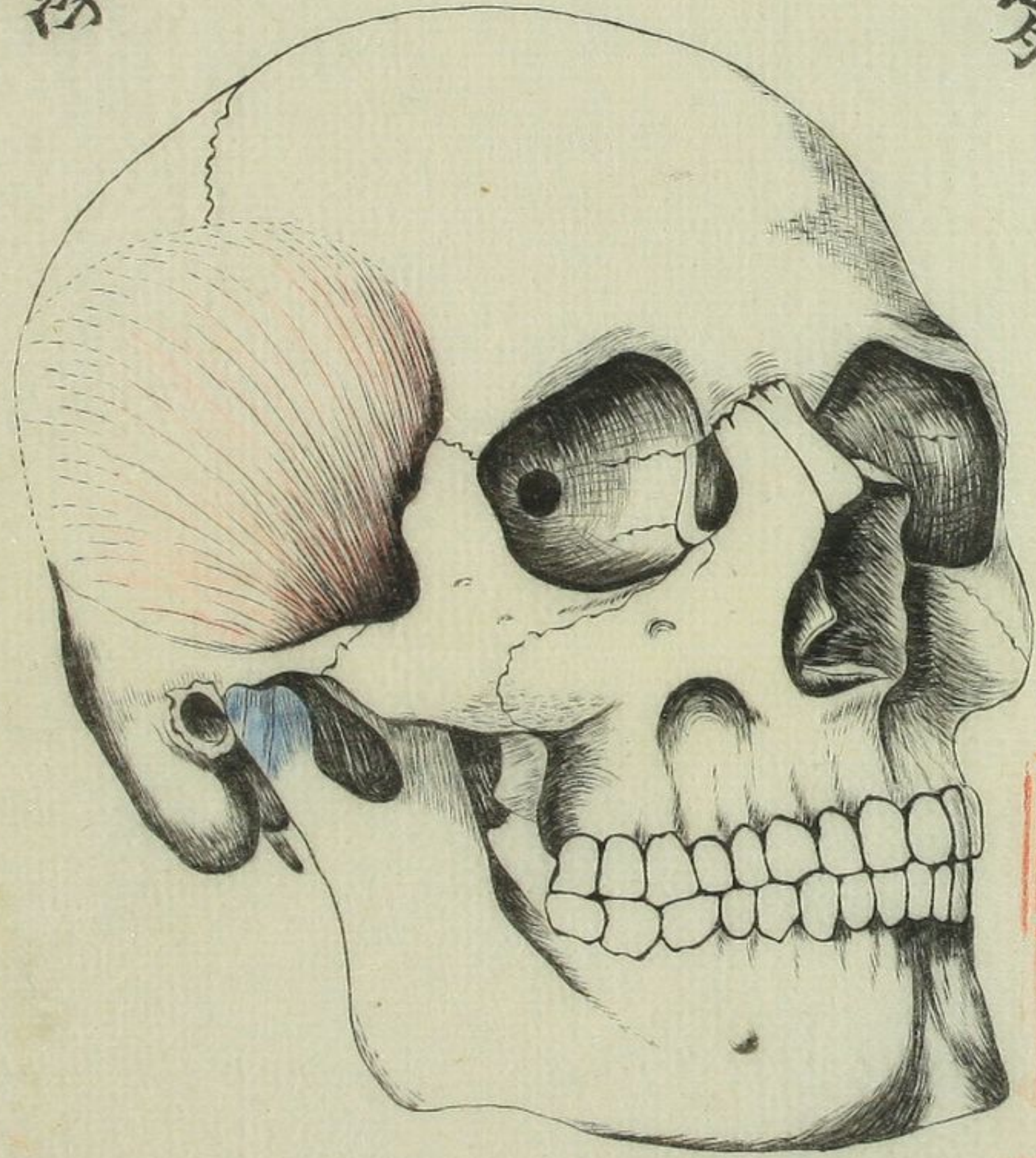
吳松月著

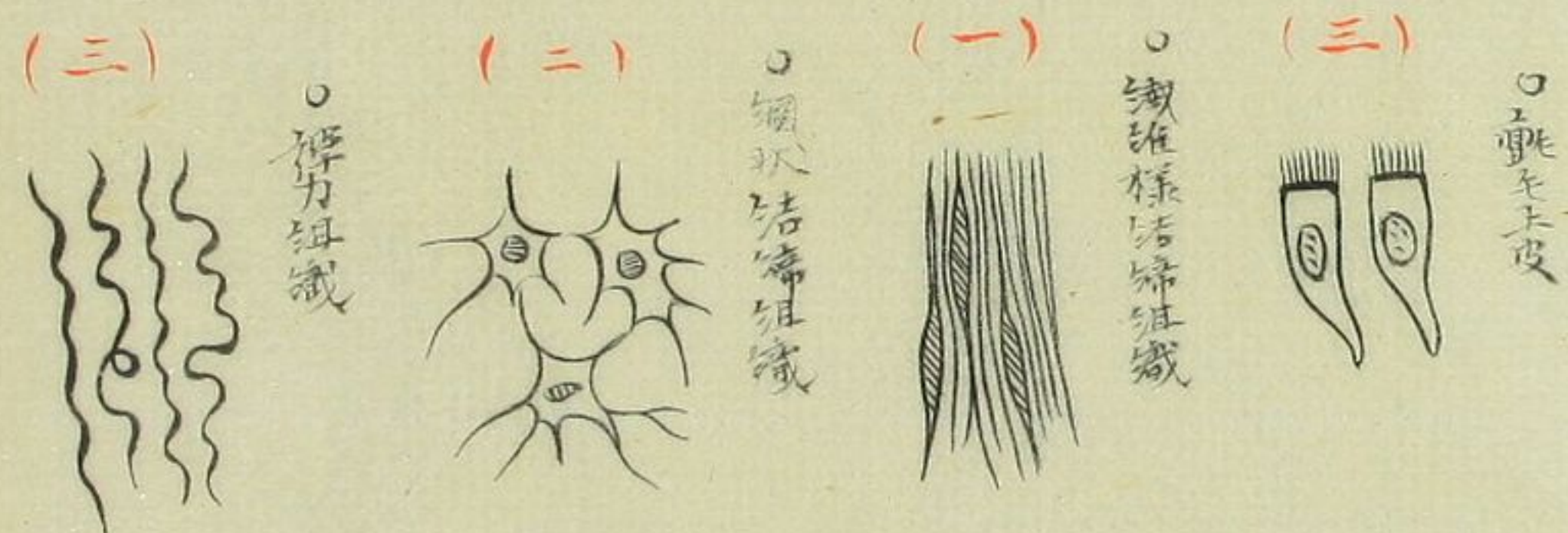
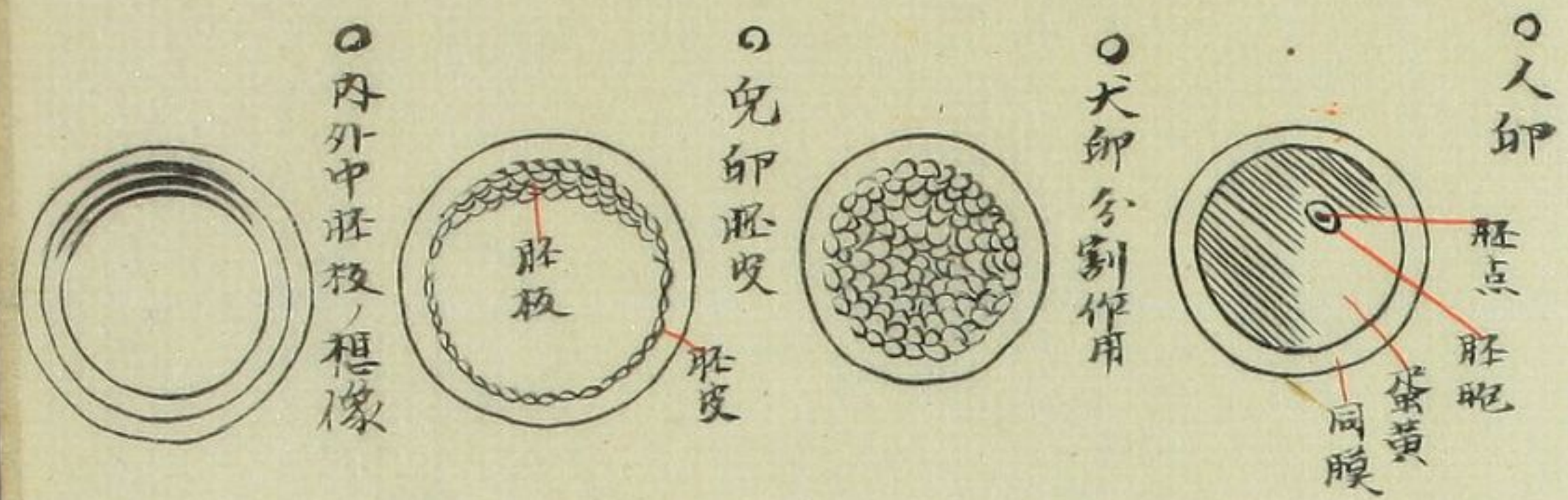
14
3154
840





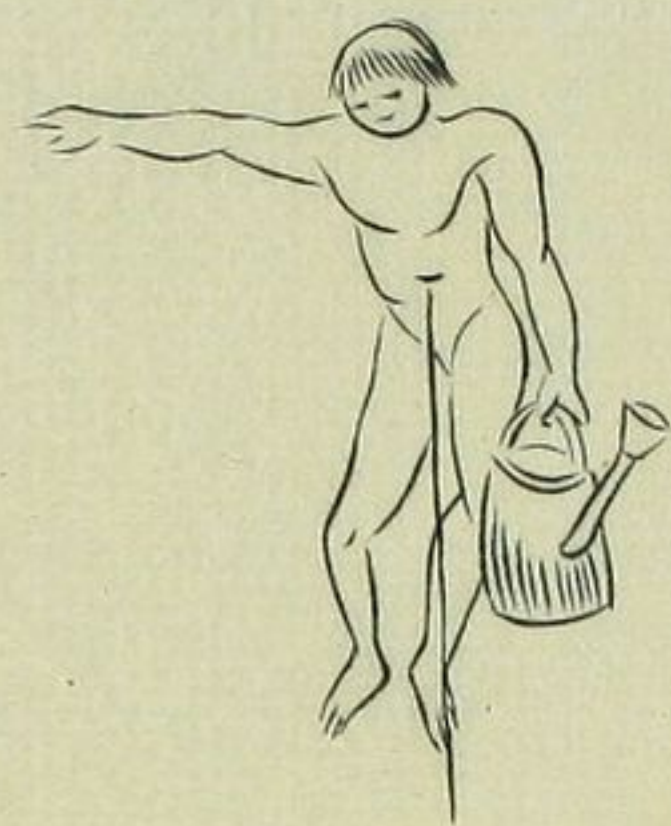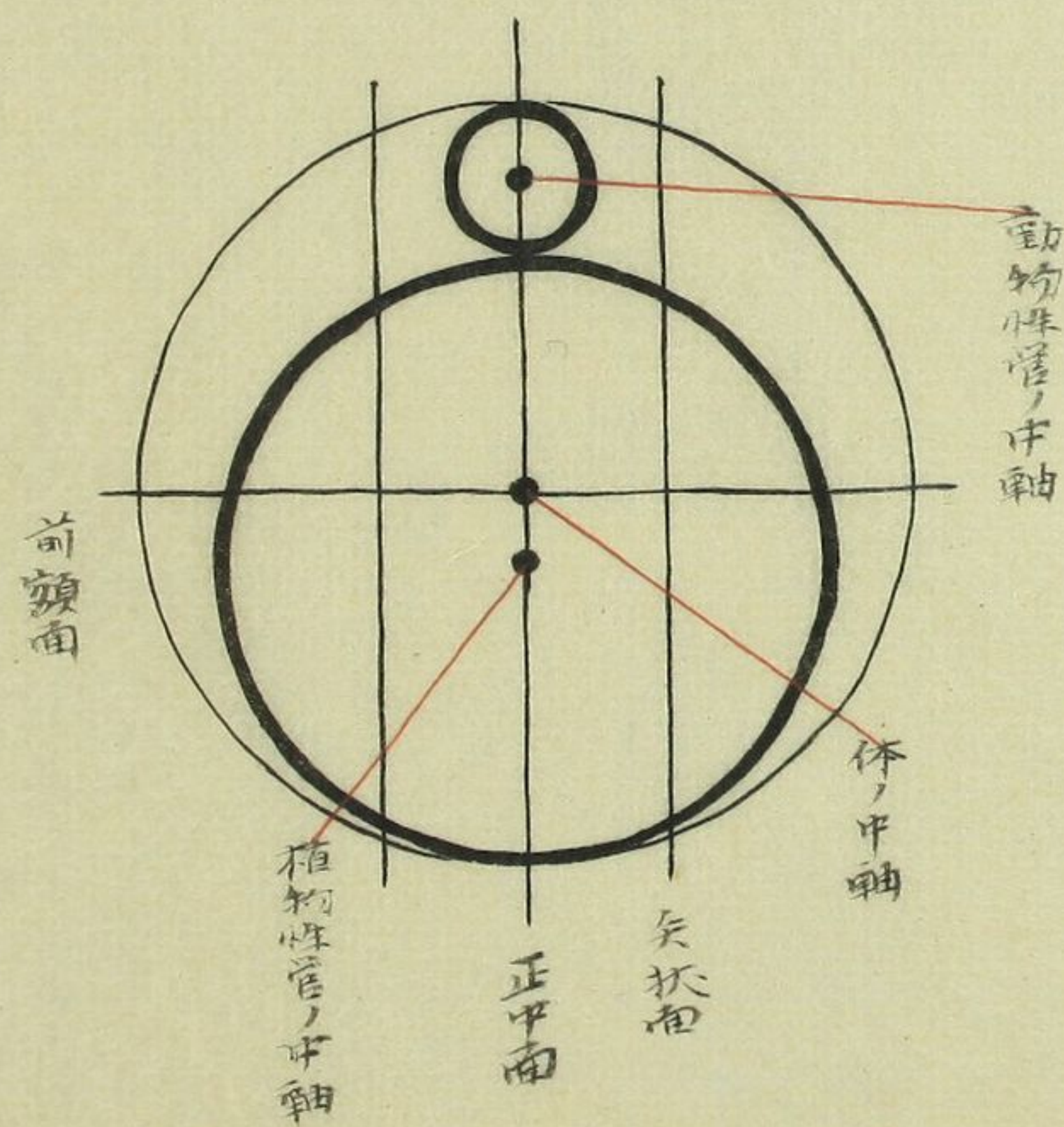
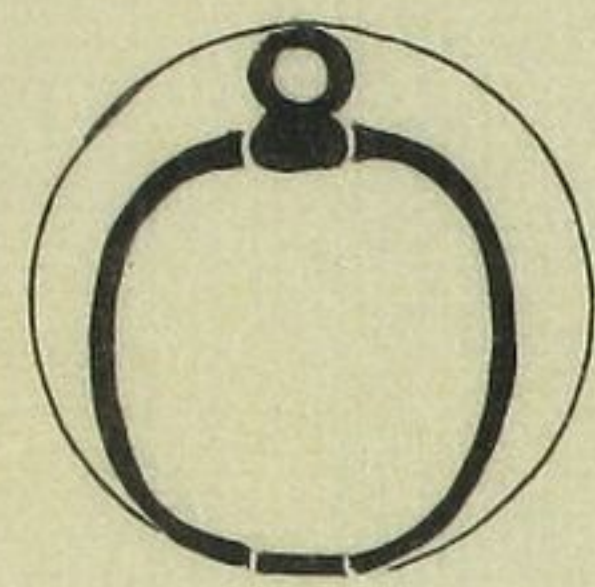
骨 軟 帶 學 筋 學



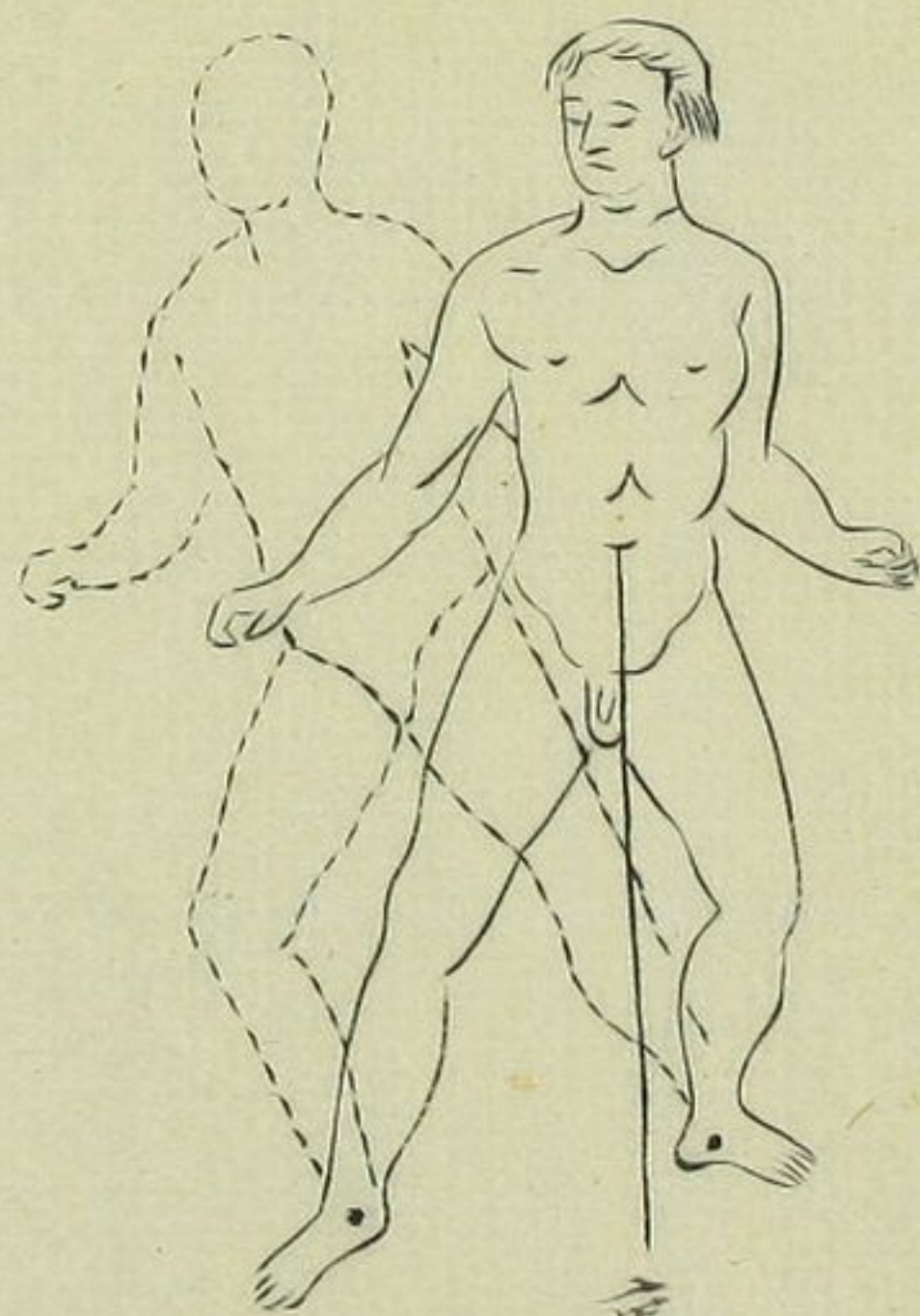


纤维样结缔组织以下
骨组织软骨组织其
他齿牙组织粘液组
织共结缔组织属之

斷 橫 幹 軀




○ 重力中心の側歪り状



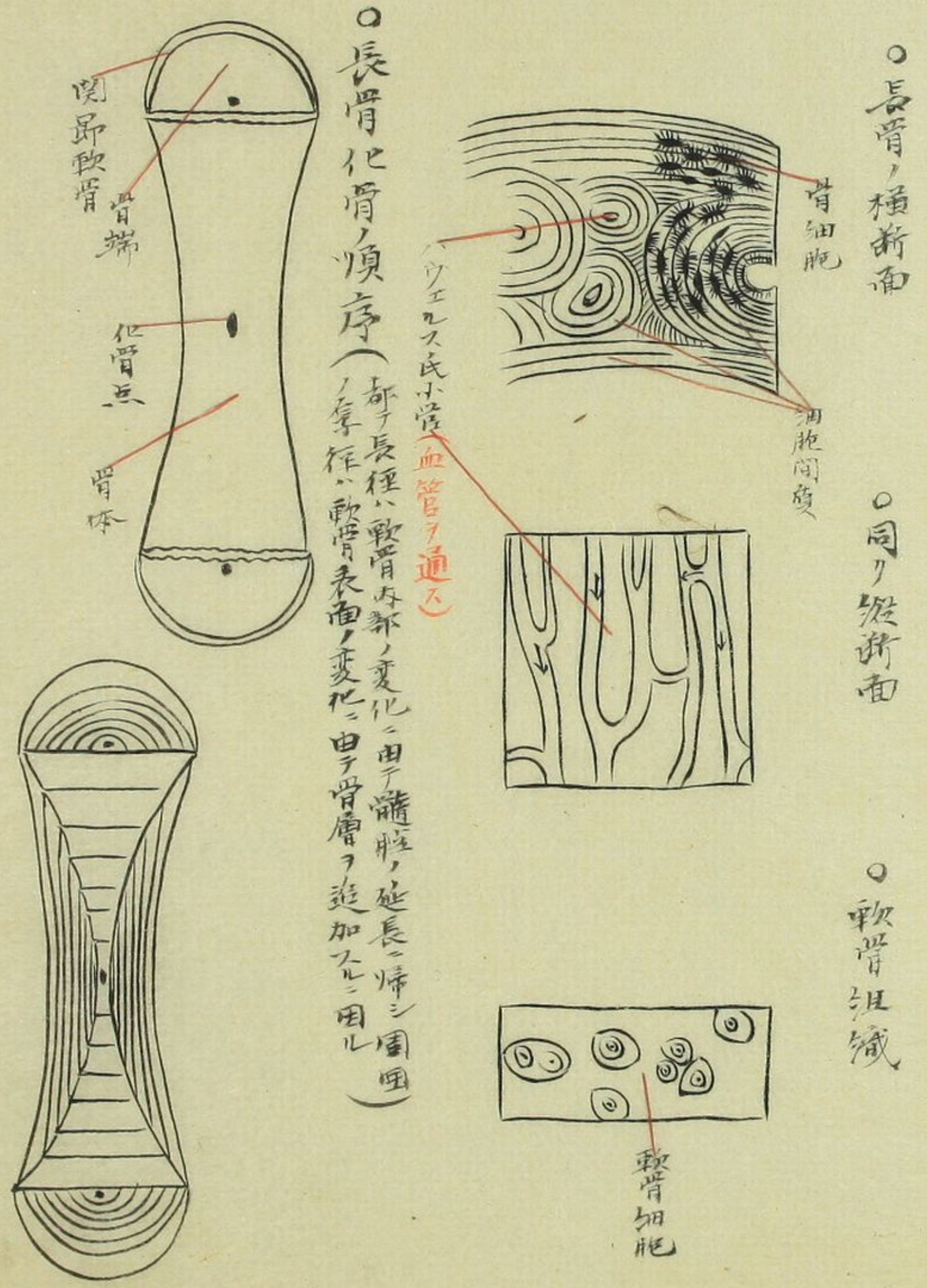
重力中心

○ 軀幹の形



胸腹(胸)

骨 組 織



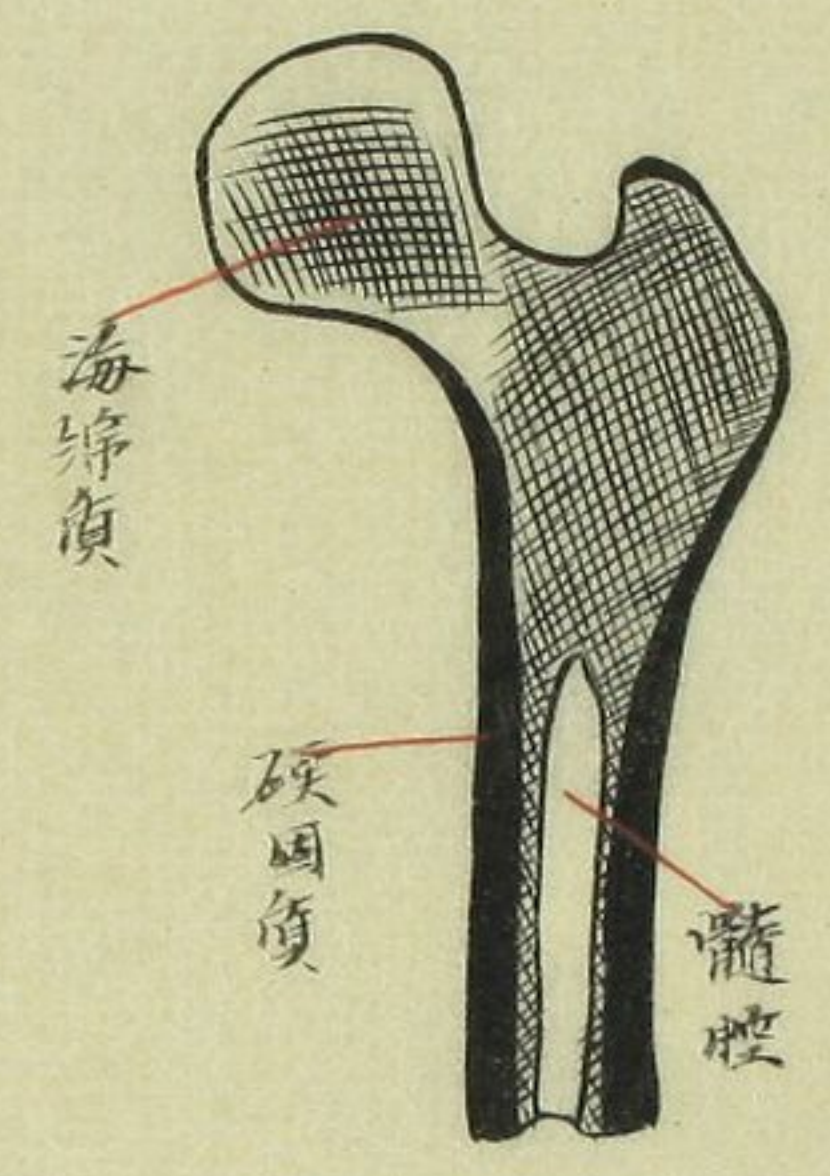
○長骨化骨順序
 (骨の長徑、軟骨内部、變化、由骨髓腔、延長、骨管、周圍、骨管、軟骨表面、變化、由骨管、追加、骨管)

○長骨ノ横断面

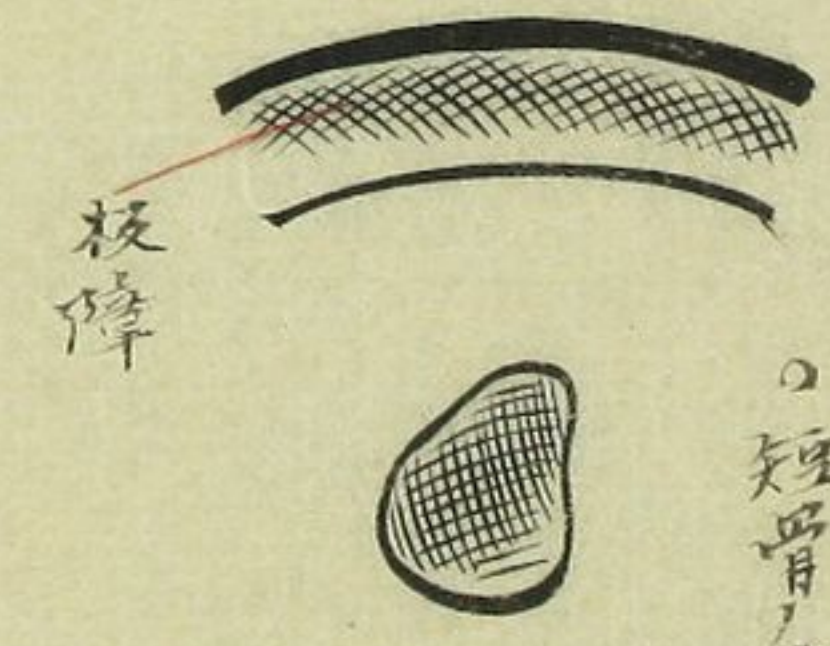
○同ノ縦断面

○軟骨組織

骨 質



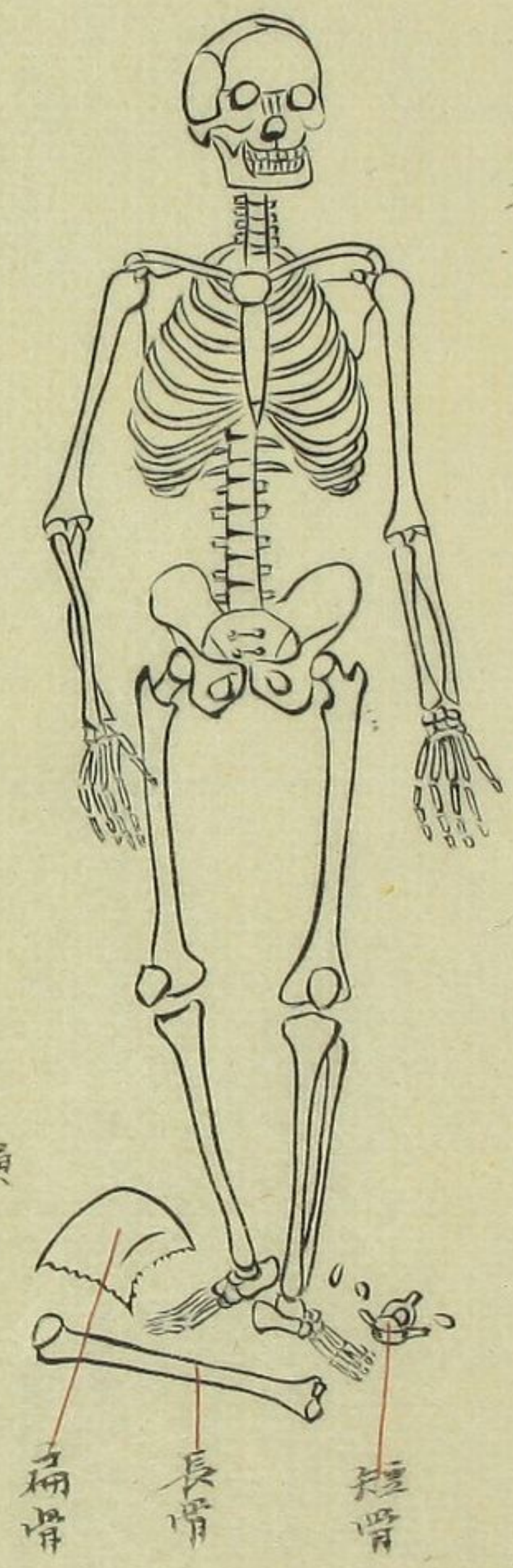
○長骨ノ縦断



○扁骨ノ縦断

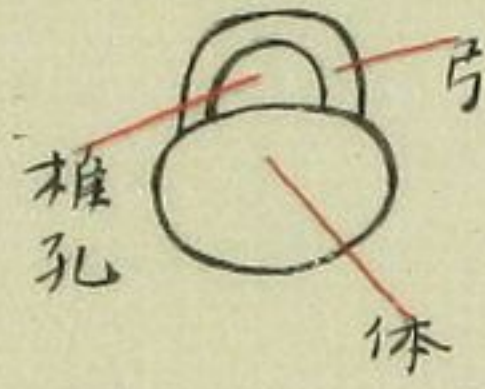
○短骨ノ横断

骨 格




屈伸普推通狀

○ 椎骨

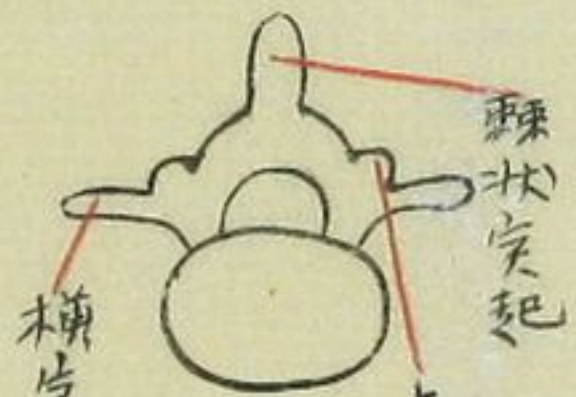


○ 側面

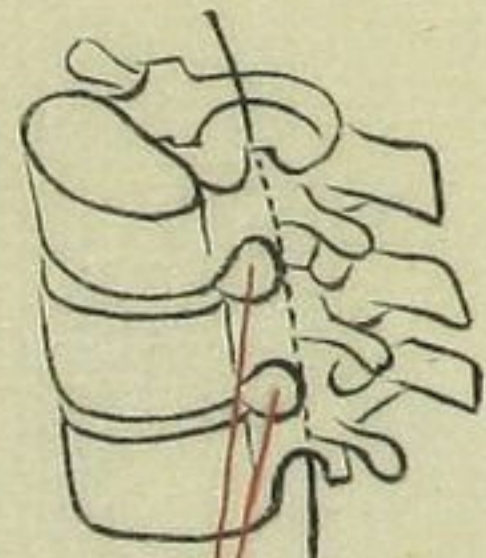


上下椎間截痕

○ 同諸突記示又



○ 三個椎骨

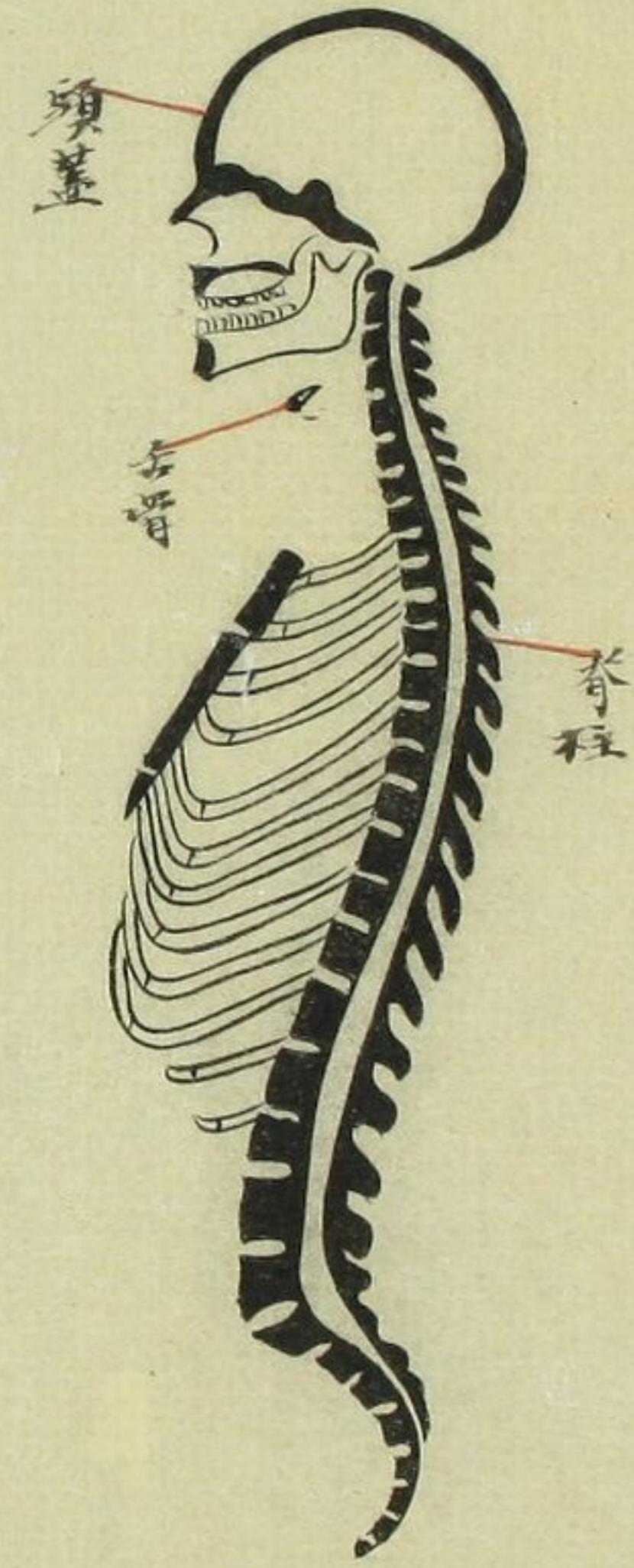

脊髓是脊柱管又椎管
椎間孔(脊髓神經通)

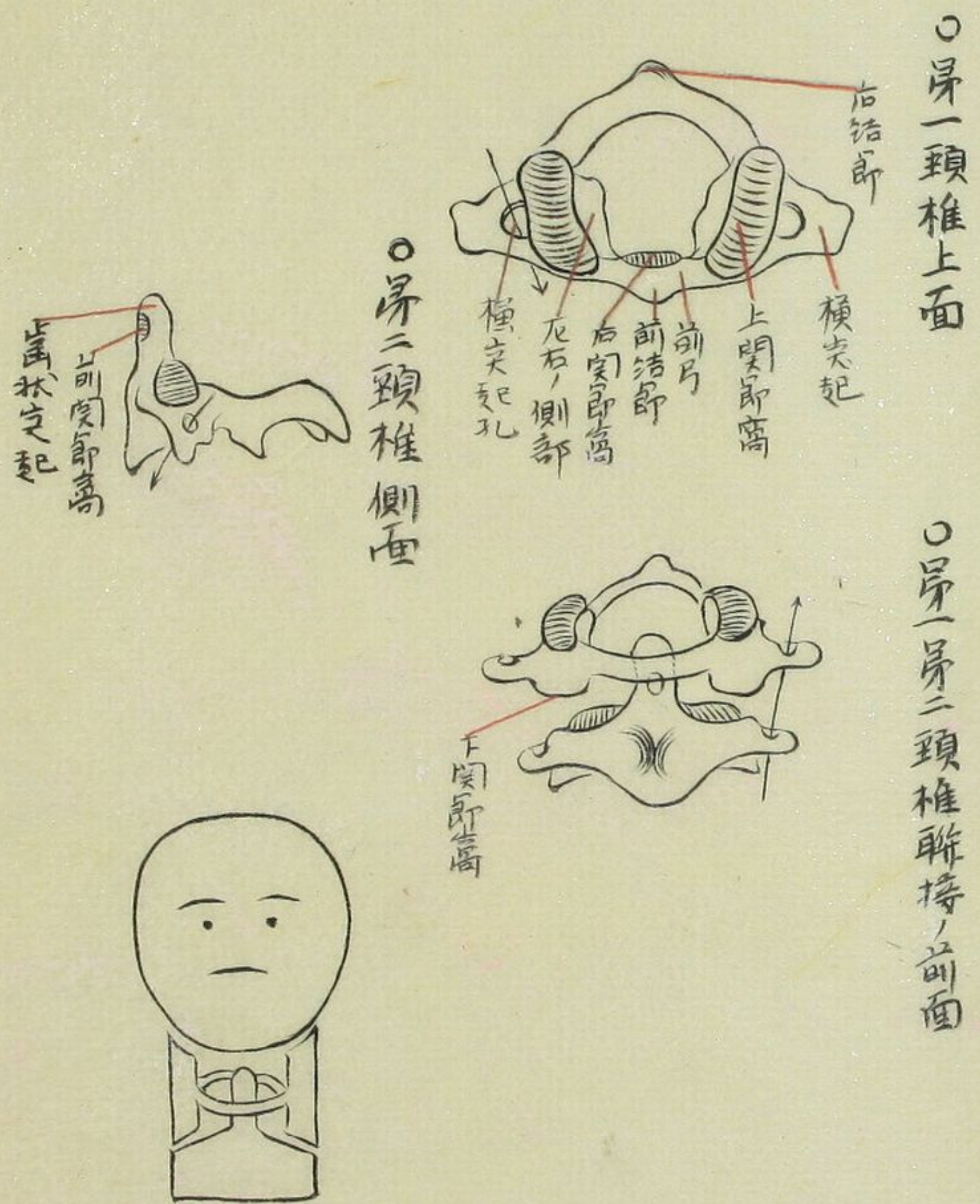
軀幹骨、新

假推
薦骨 五個
尾閶骨 四個

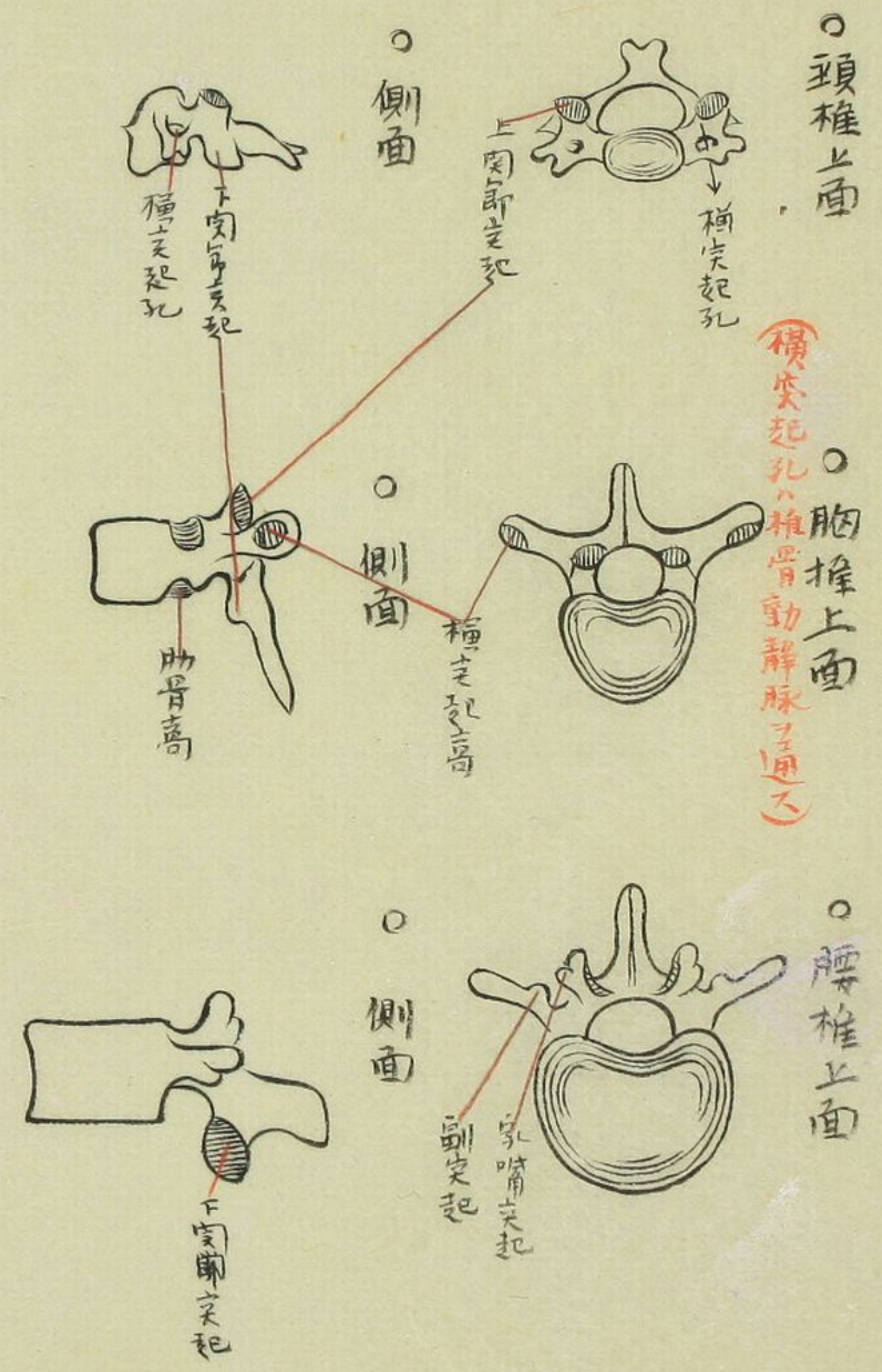
真推
頸推 七個
胸推 十二個
腰推 五個



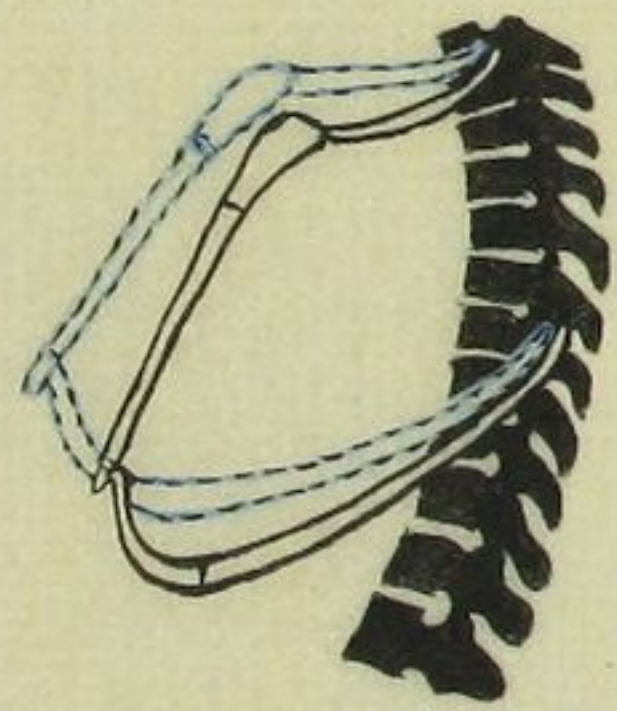
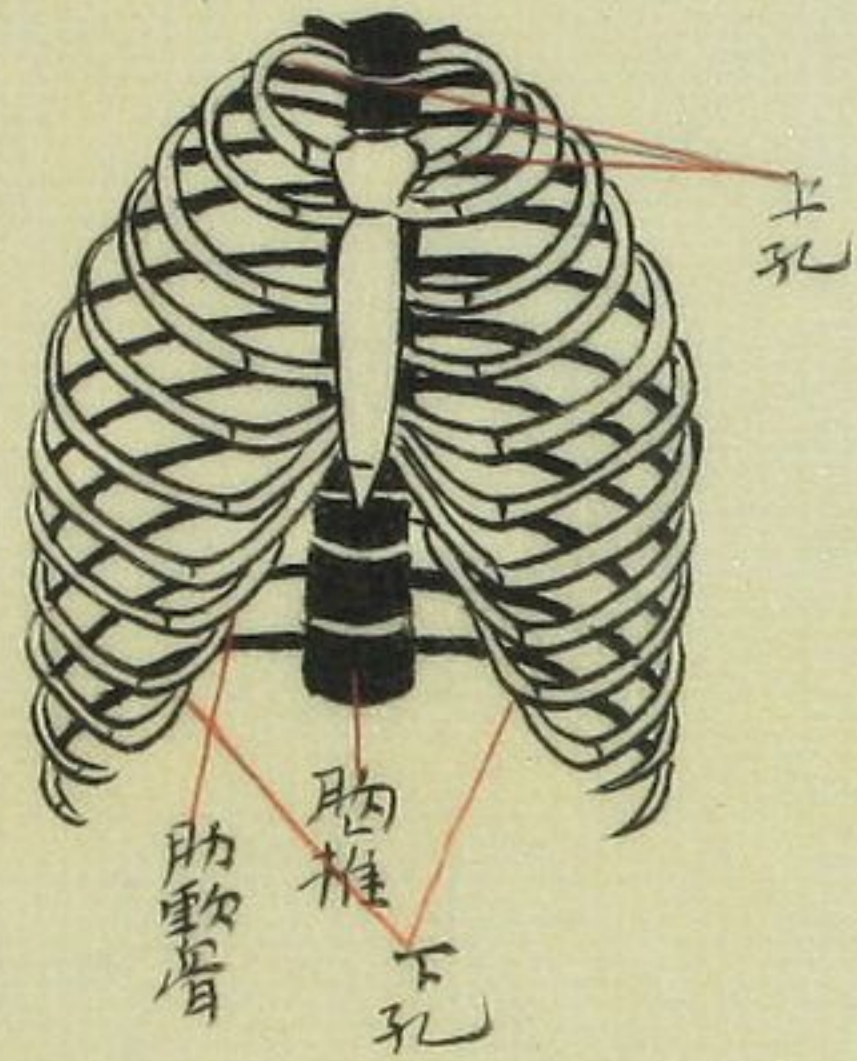
椎旋廻



態狀，有圖部各椎伸屈



廓 胸



呼吸由テ肋骨運動

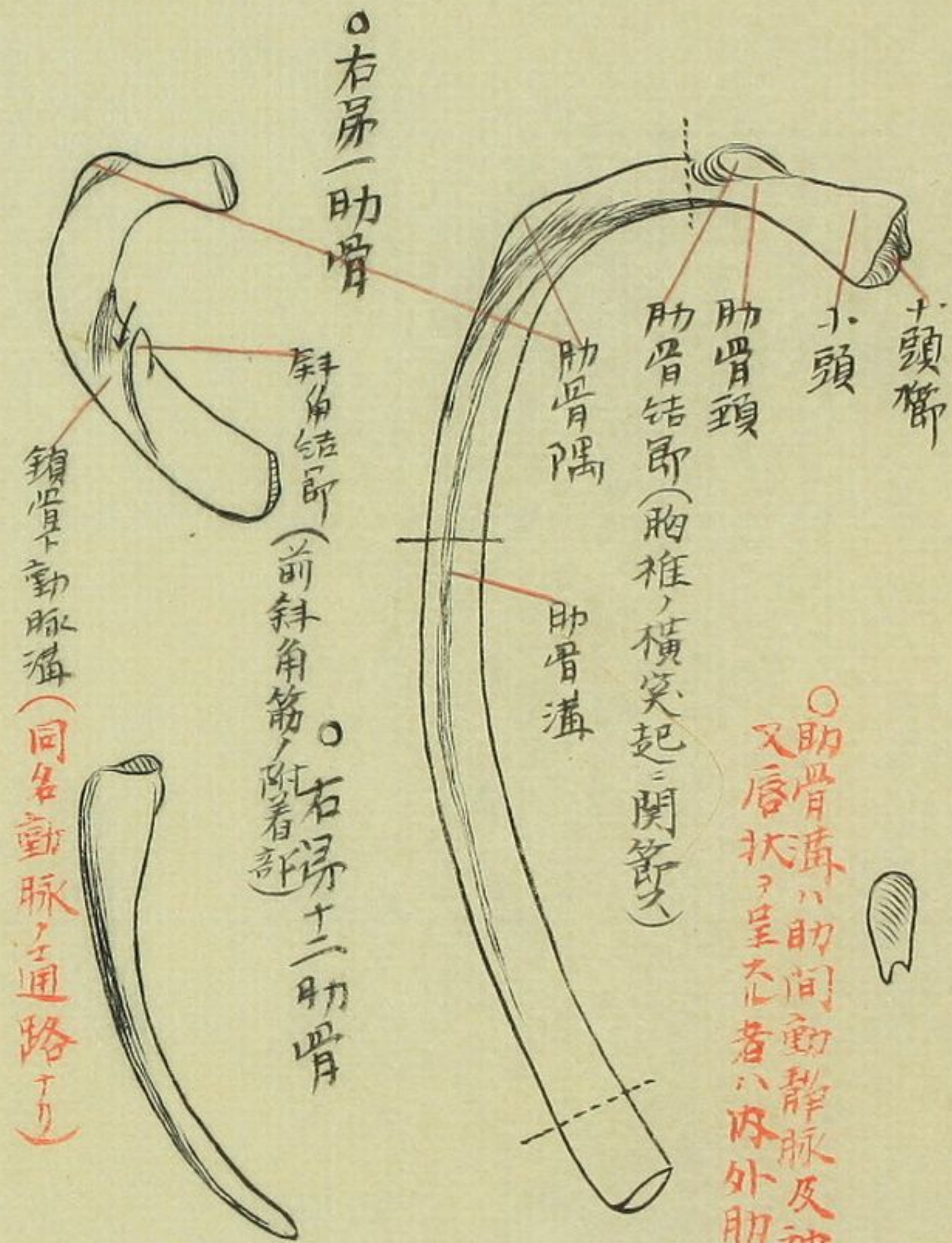
○全形

○上孔ハ氣管、食管、總頸動靜脈、鎖骨下動靜脈、迷走神経、交感神経、横膈神經、胸管等ヲ通ス
下孔ハ横膈膜ニ由テ閉鎖セラル

骨 肋

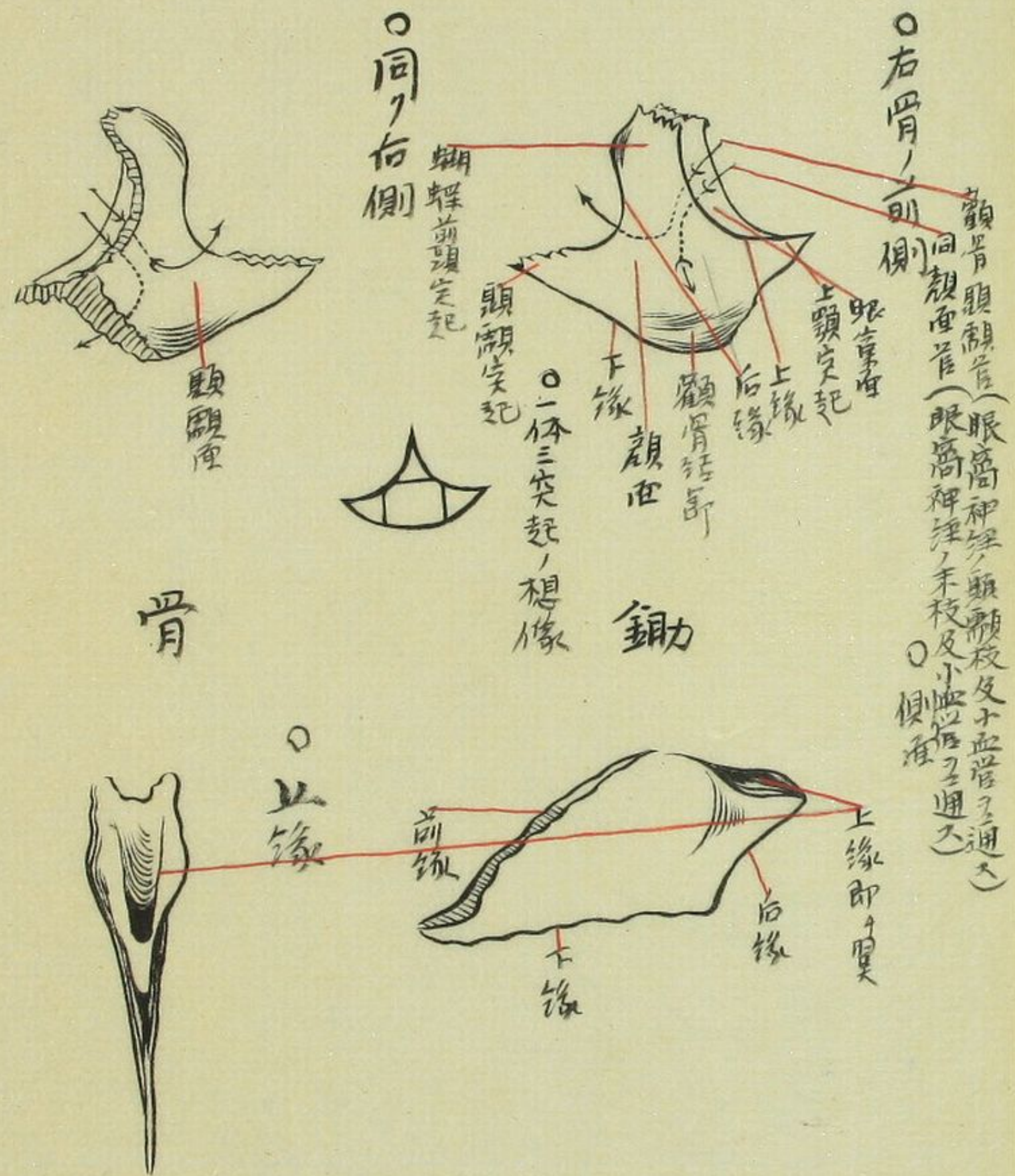
○左房六肋骨

○体部ノ横断面

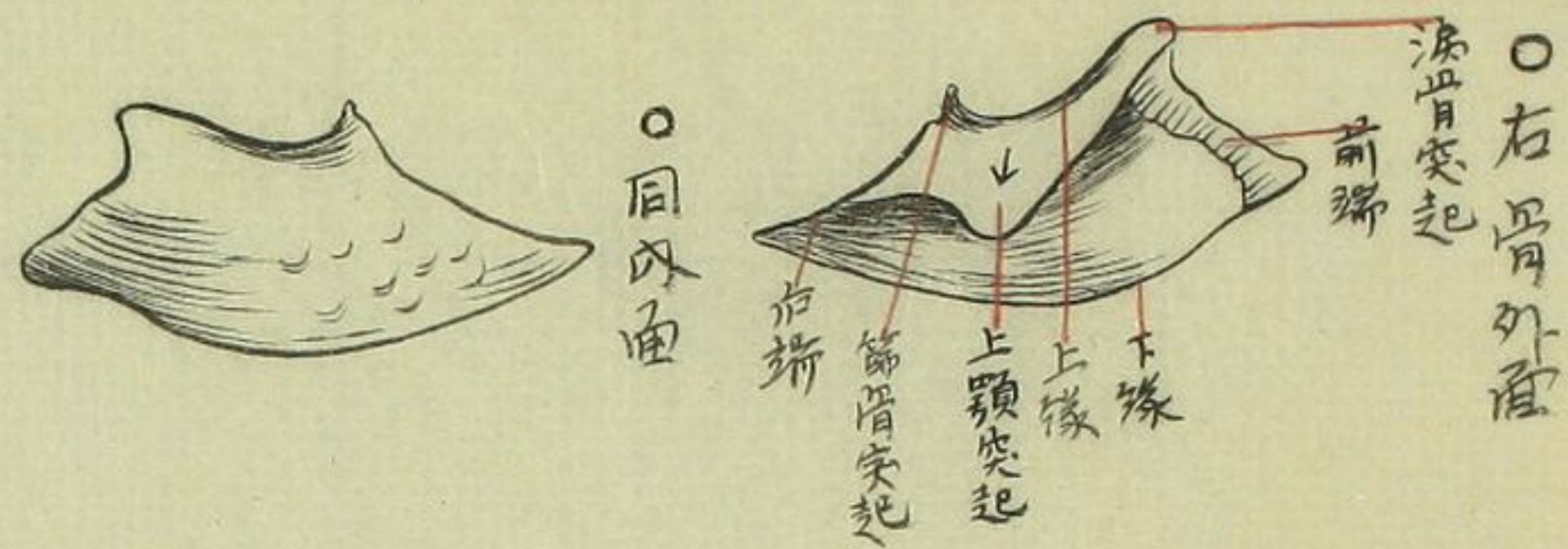


○肋管ハ肋間動靜脈及神経ヲ通ス
又唇状ノ呈在者ハ内外肋間筋ノ附着部ナリ

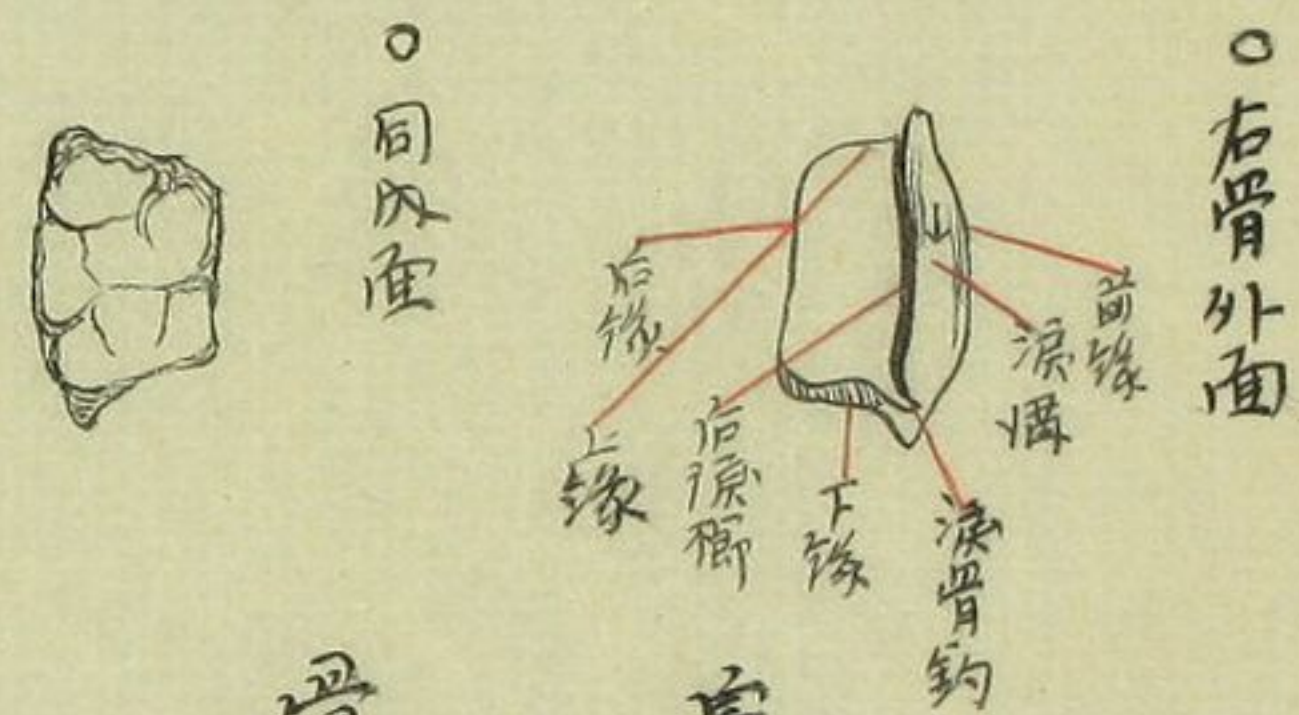
骨 顴



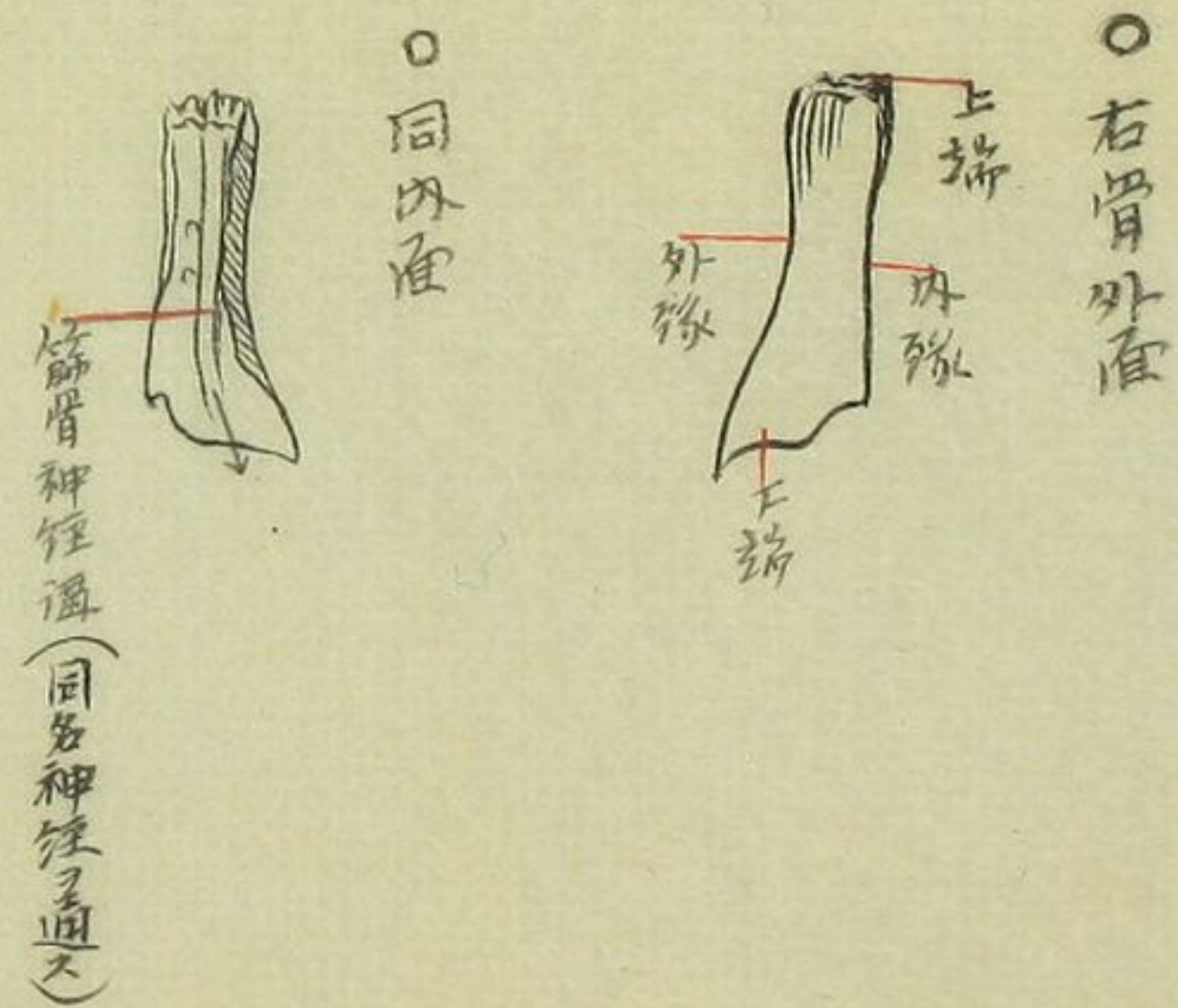
骨 介 甲 下



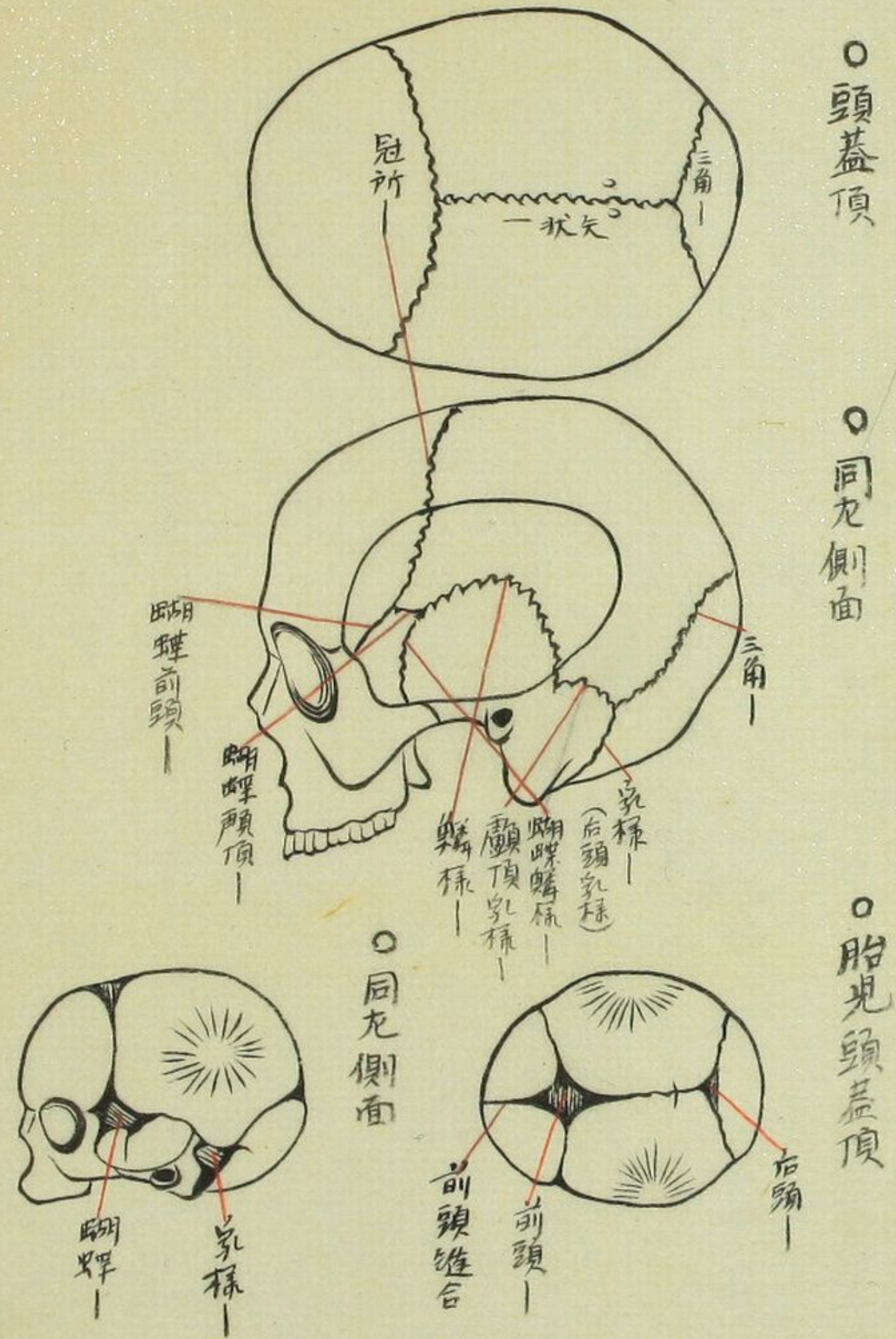
骨 淚



骨 橐



會石及合縫

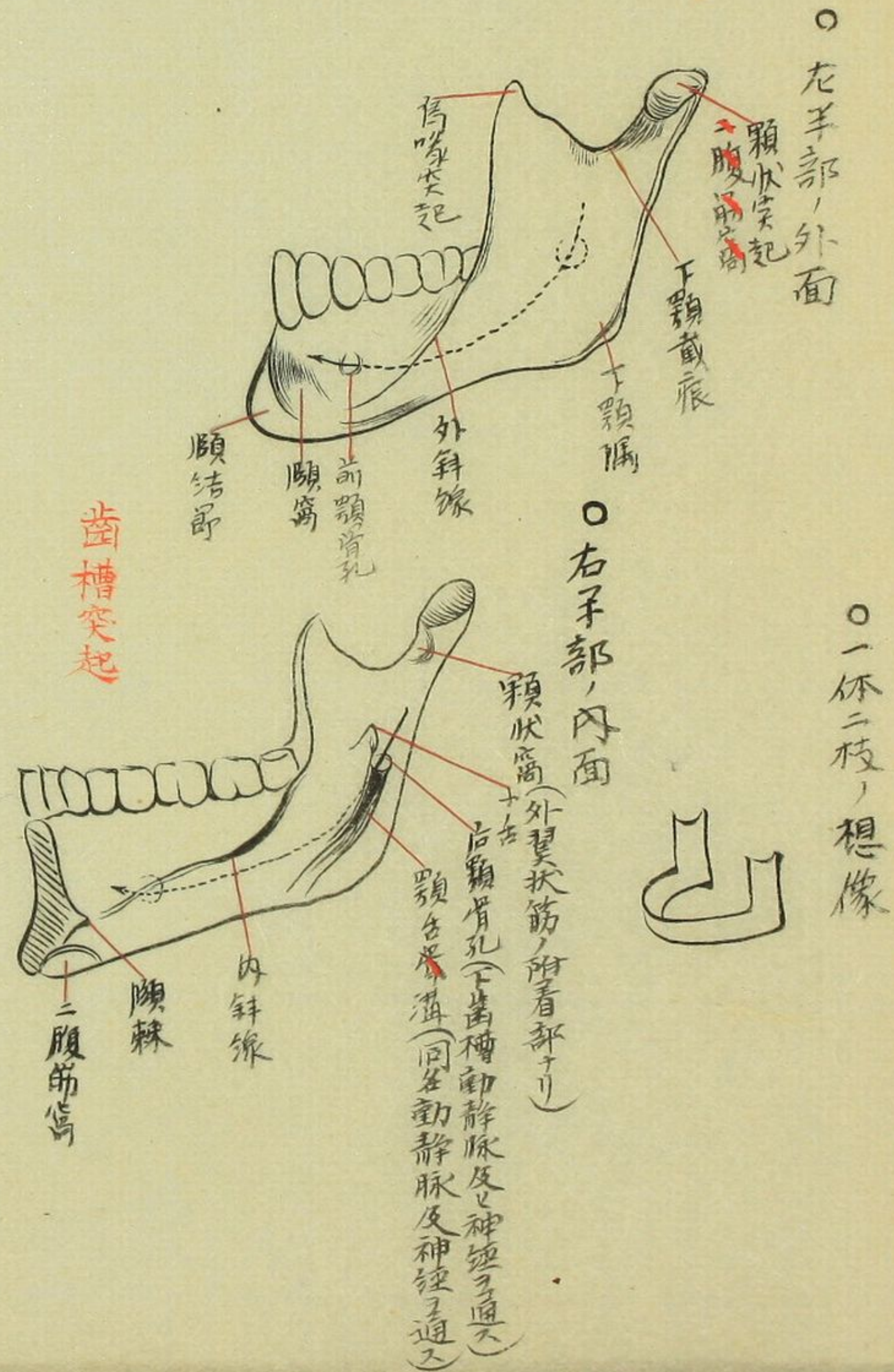


○頭蓋頂

○同左側面

○胎兒頭蓋頂

骨顎下



○右牙部外面

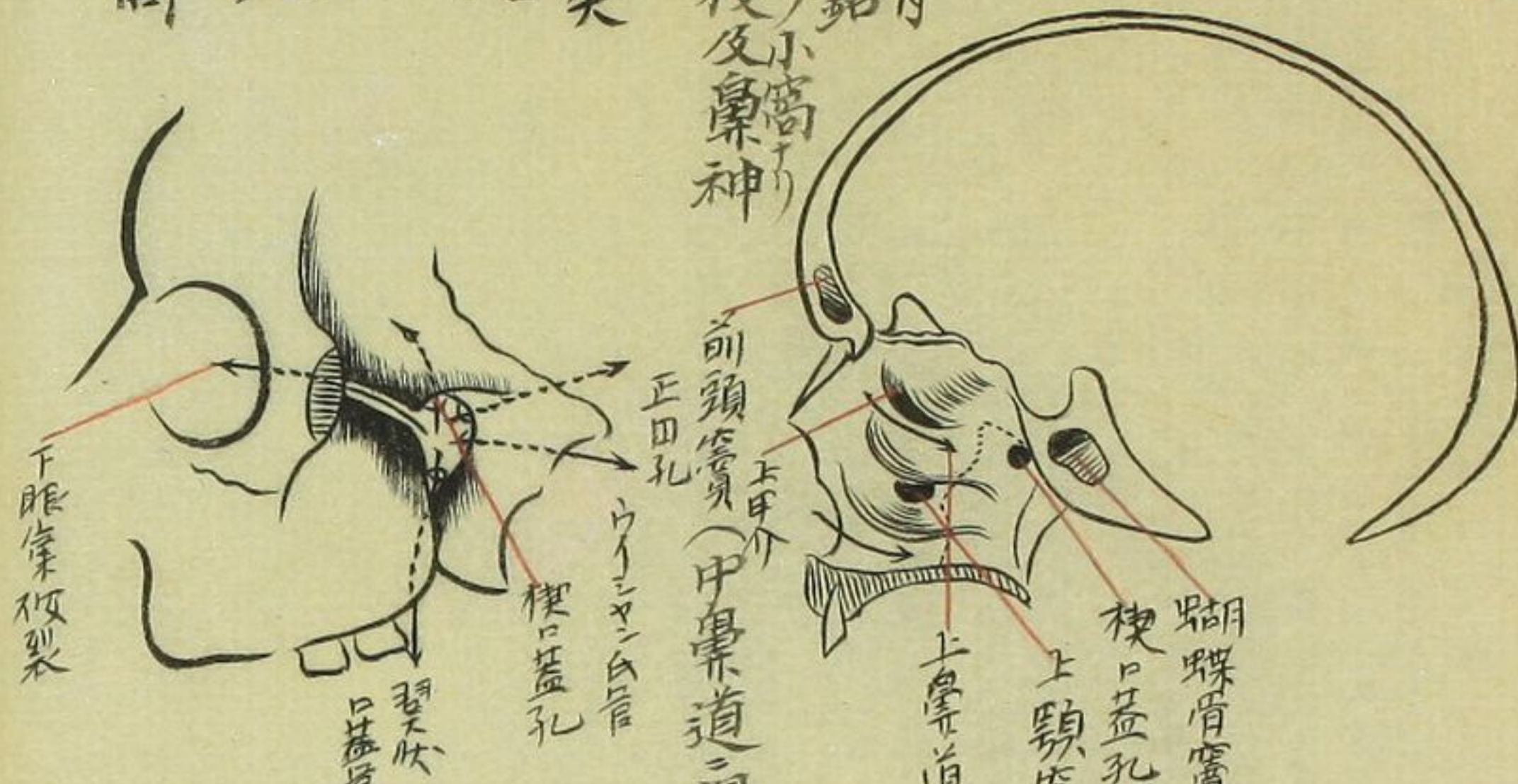
○右牙部內面

○一體二枝(想像)

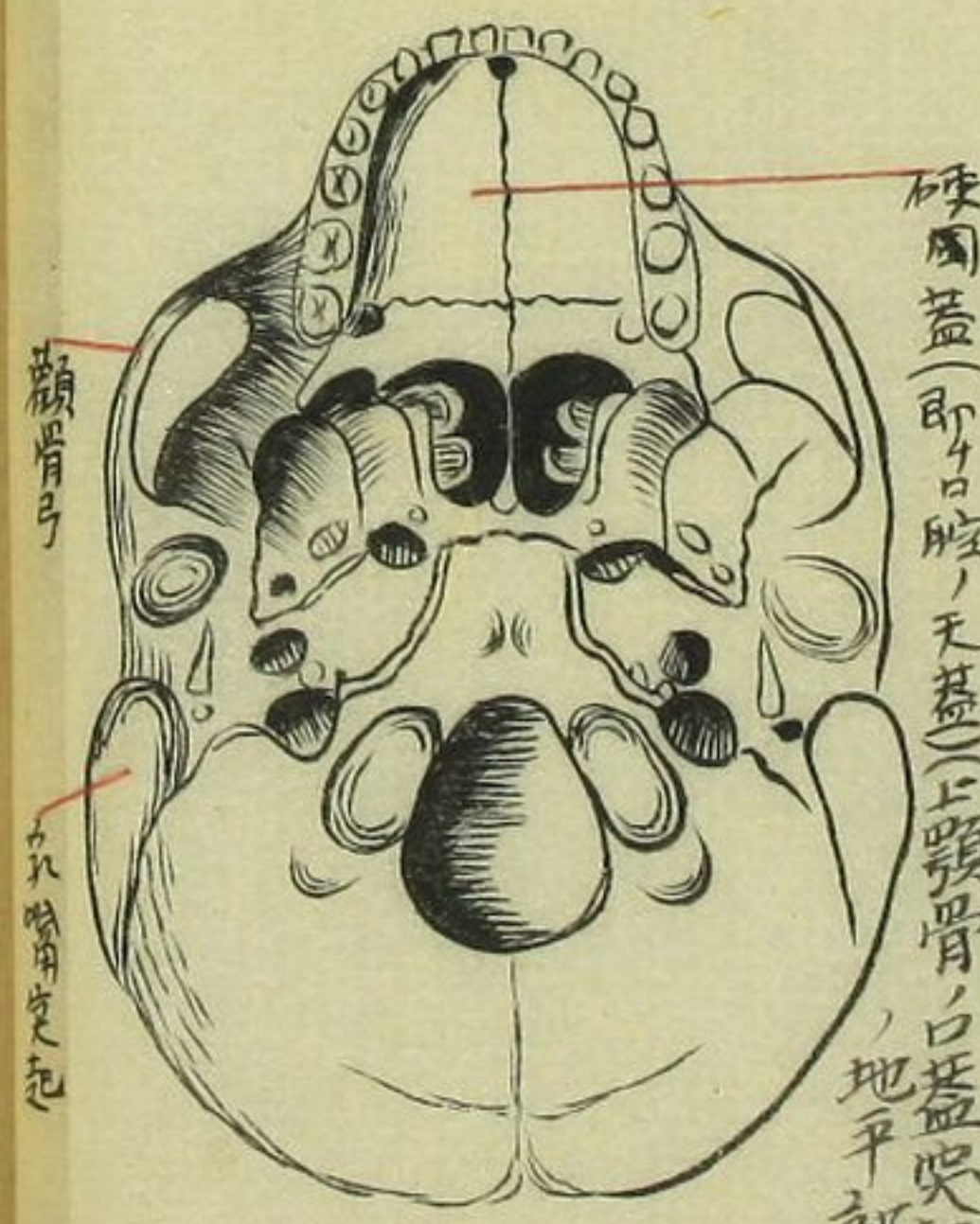
五、口蓋管	四、翼狀	三、正田孔	二、眼窩破裂	一、楔蓋孔	交通諸孔
頰蓋底	口腔	中頰蓋窩	眼窠	鼻腔	交通諸孔

○翼狀蓋窩(上頰骨)
 翼狀突起及口蓋管
 直部、間部、破裂部、小窩
 茲二內頰動脈、末枝及藥神經節ヲ藏ス

翼狀口蓋窩

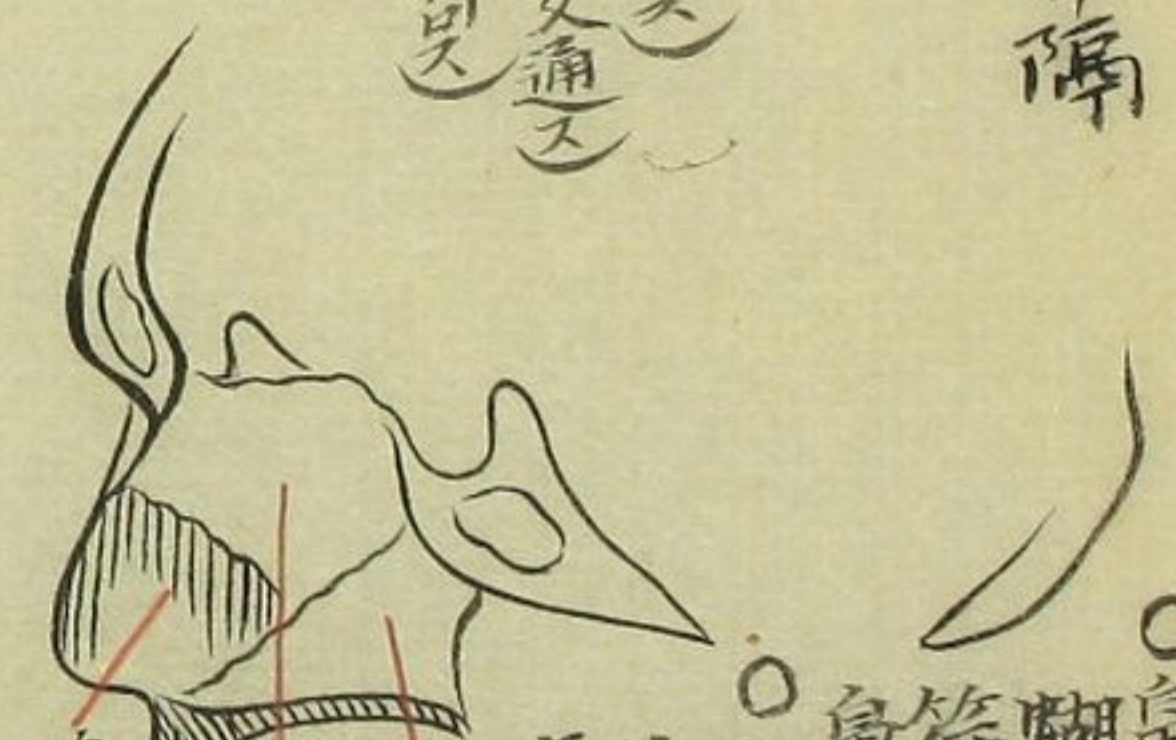

頭蓋底下面



○鼻腔、側壁

○鼻中隔

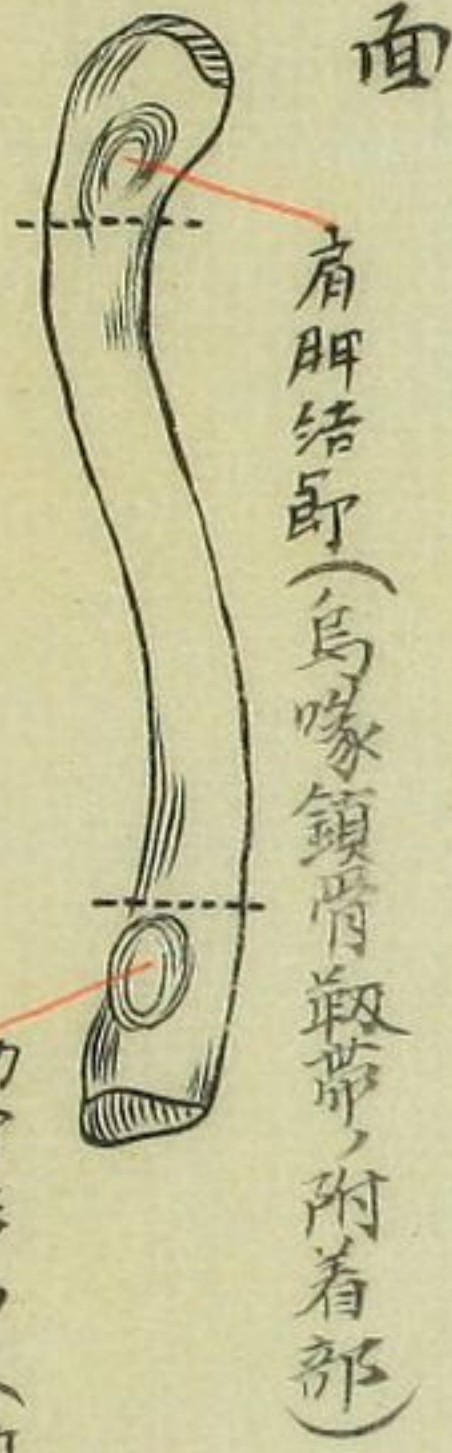


○鼻腔、鼻骨、上頰骨、
 蝶骨、淚骨、下甲介骨、
 鼻中隔軟骨ヨリ成ル
 ○副鼻腔、名稱
 前頭管、蝴蝶骨、
 上頰管、篩骨、蜂窩

骨 鎖

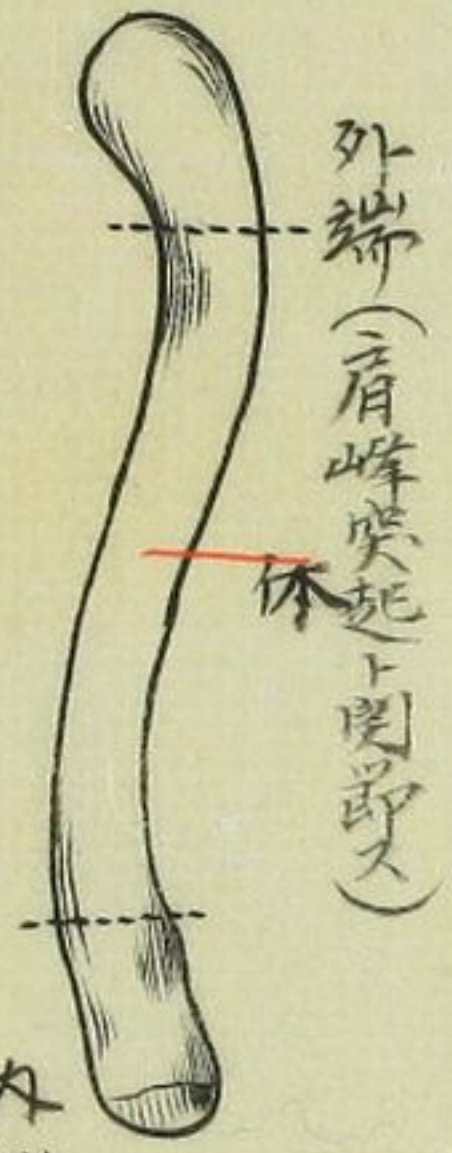右

○下面



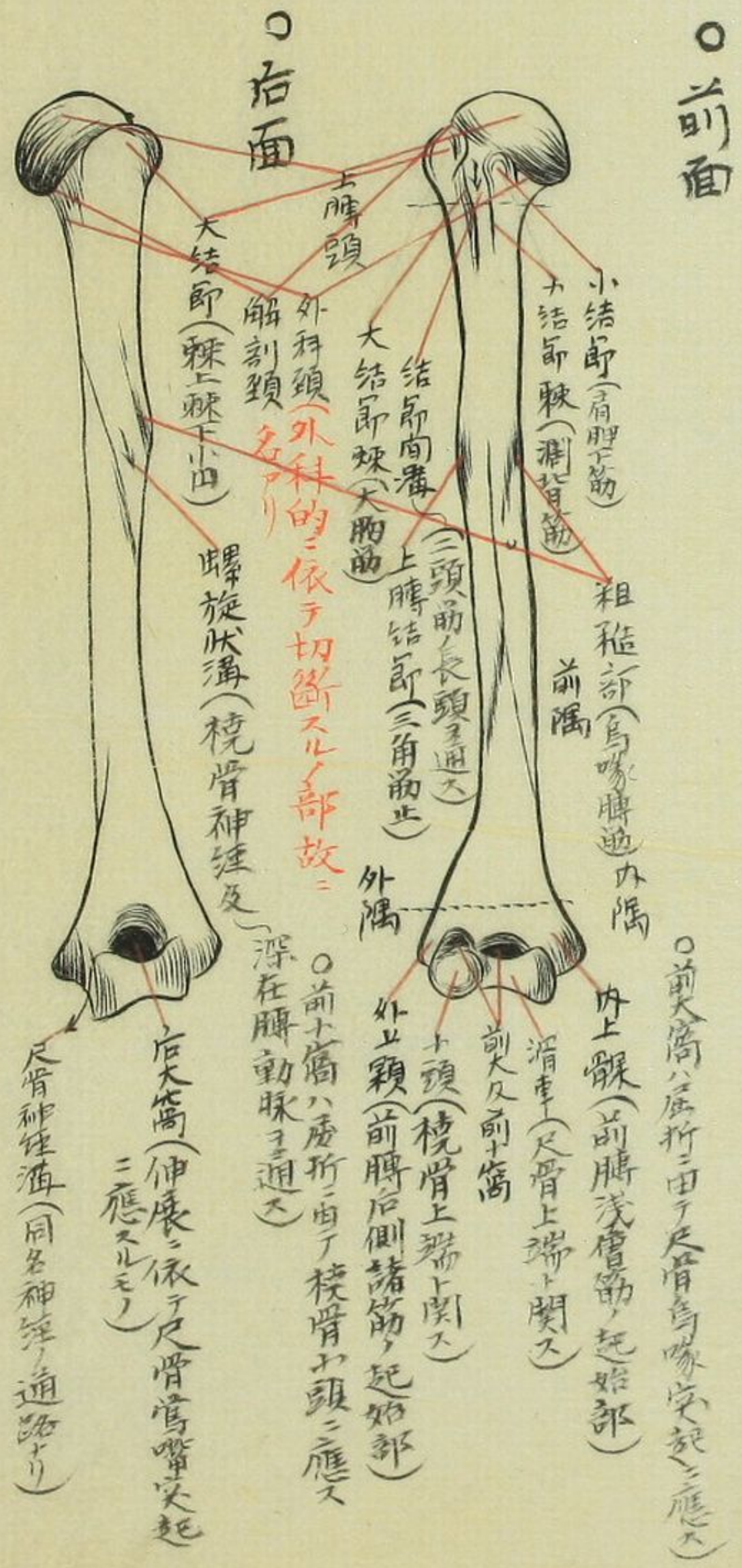肋骨結節(肋鎖韌帶、附着部)

○上面



内端(鎖骨截痕、閉節ノ)

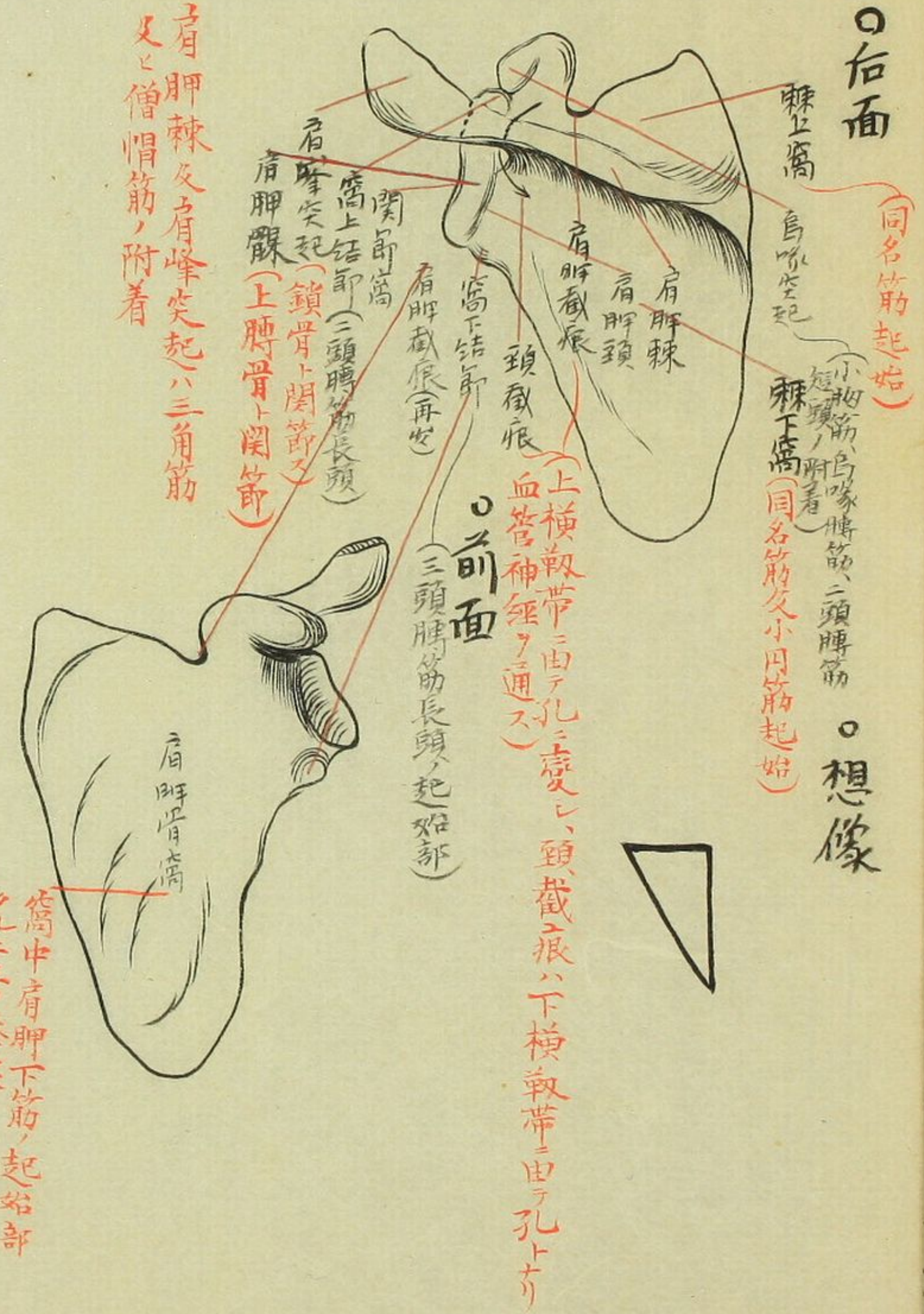
骨 膊 上



○前面

○后面

骨 甲 肩



○后面

○前面

○想像

肩胛棘及肩峰突起，三角筋及僧帽筋，附着

同名筋起部

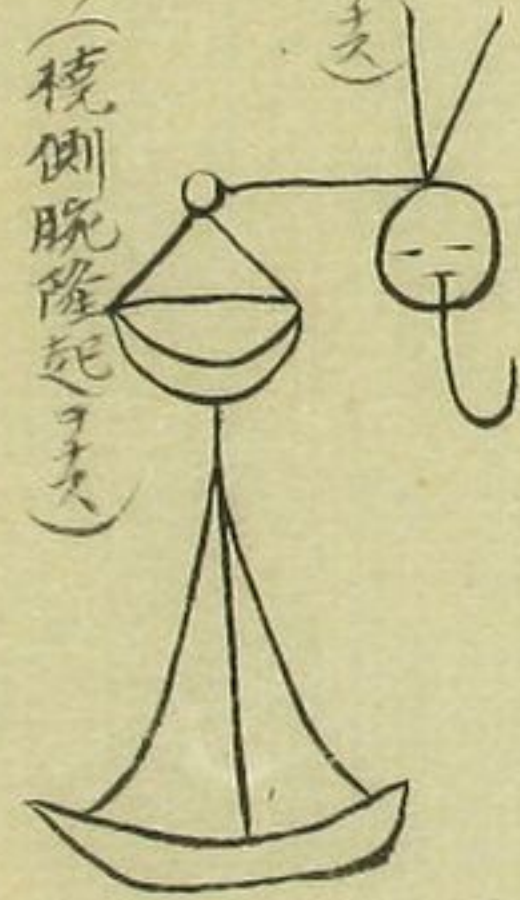
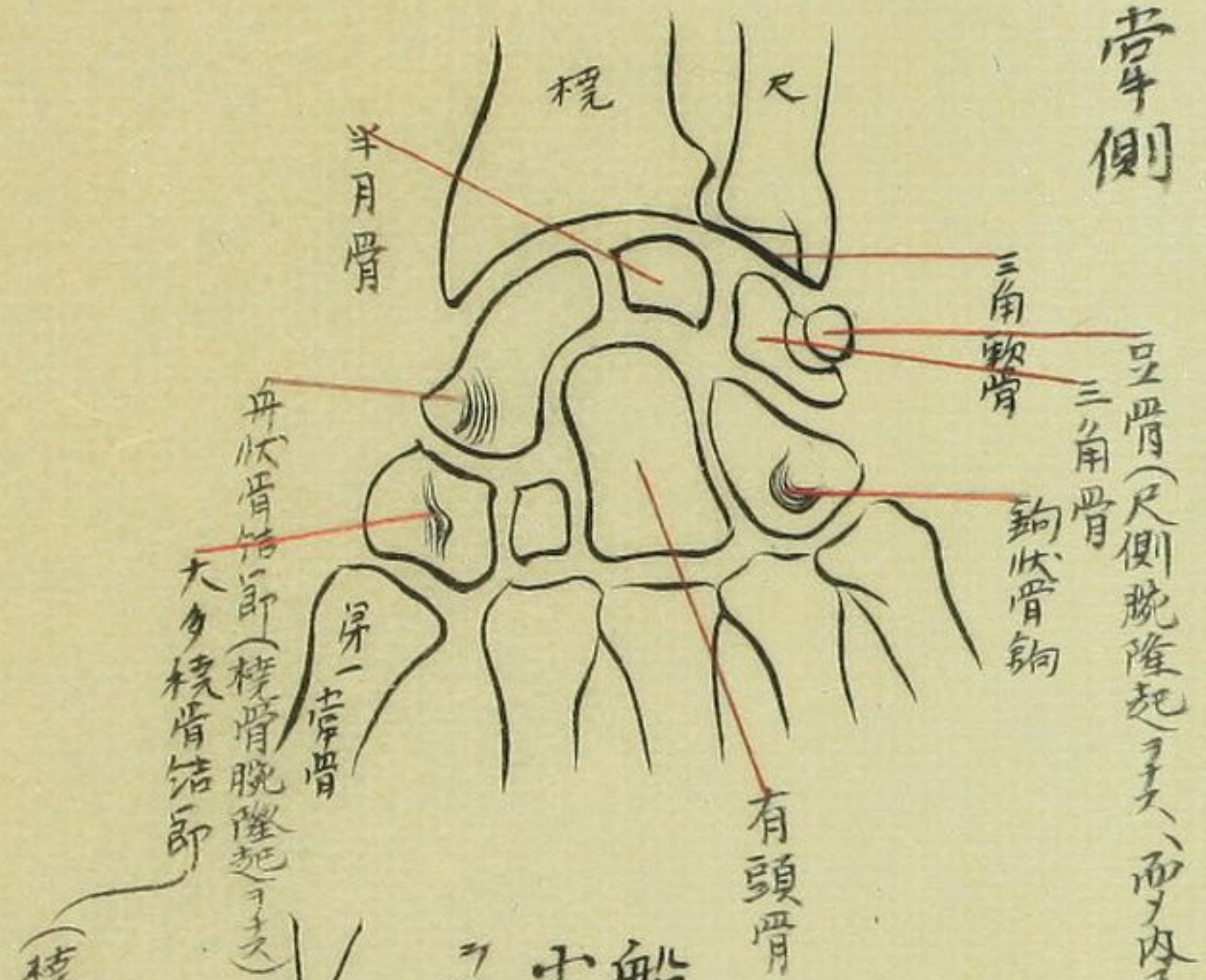
小胸筋，烏喙筋，二頭膊筋，起部

上橫軟帶，由孔二處，頭截痕，下橫軟帶，由孔上

骨中肩胛下筋起部

腕骨 右

○背側




船上ノ柱月三角ノ帽ニ帽上ニ豆状ノ小室アリ光輝ノ頭ニ達シ大小ノ二角ヲ呈ス頭、鉤ヲ口ス

豆骨(尺側腕隆起ヲ大、而シ内尺骨筋ノ止部)

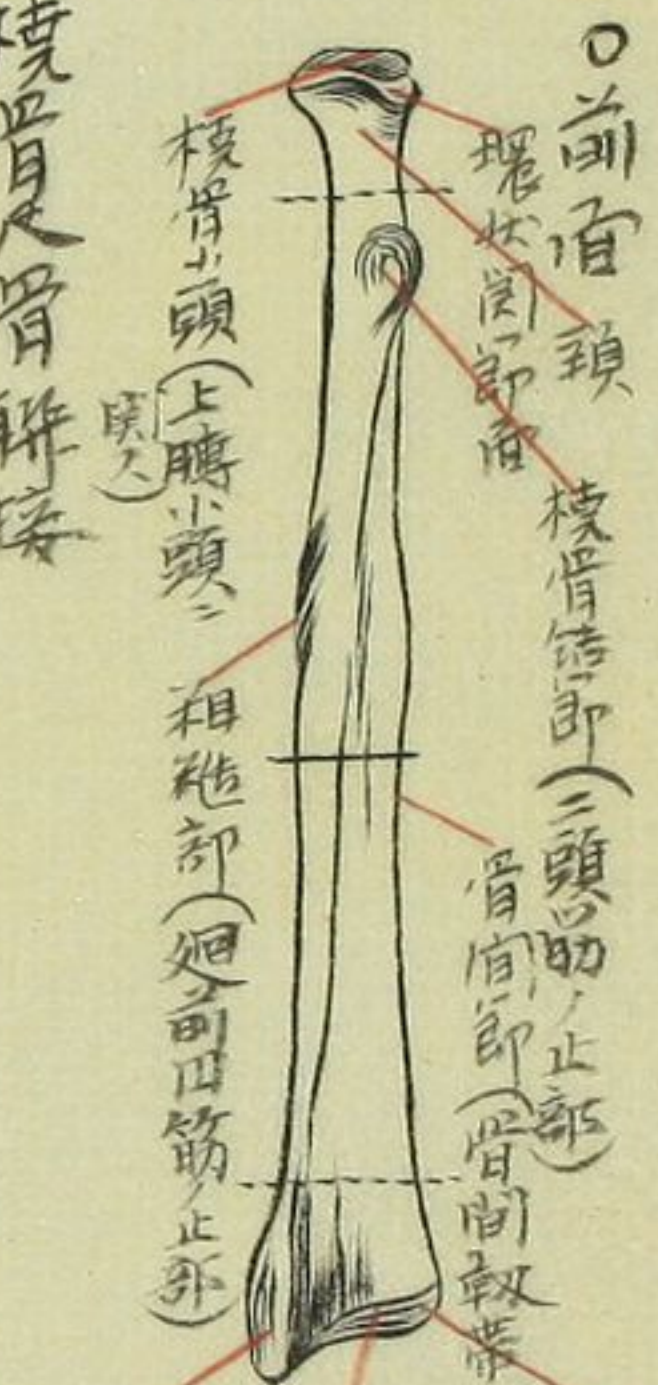
尺骨 右 桡骨 右

○上端、外側

○前面

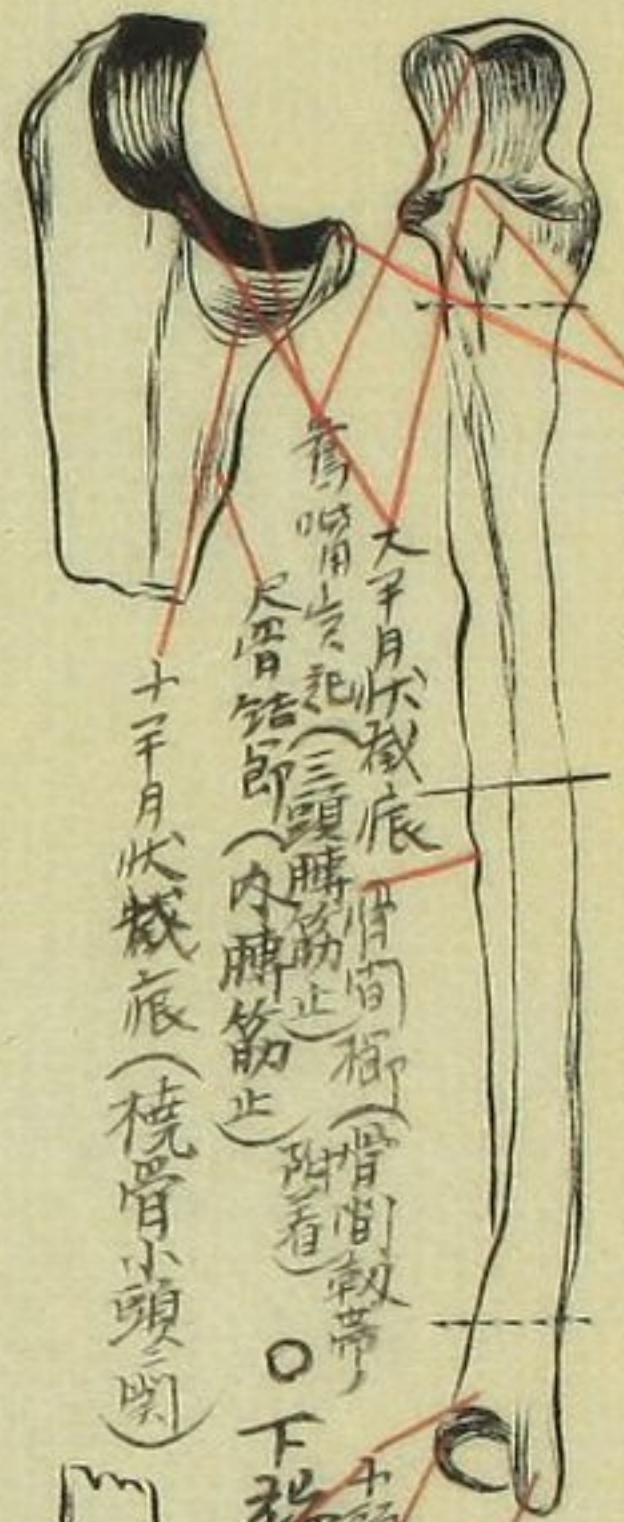


○桡骨尺骨相接



○前面頭 桡骨結節(三頭筋ノ止部) 環狀關節面 骨間關節面 骨間韌帶附着 半月狀隆起(尺骨ノ環狀關節面ニ對シ) 環狀關節面(舟狀骨半月骨ニ對シ) 環狀關節面(舟狀骨半月骨ニ對シ)

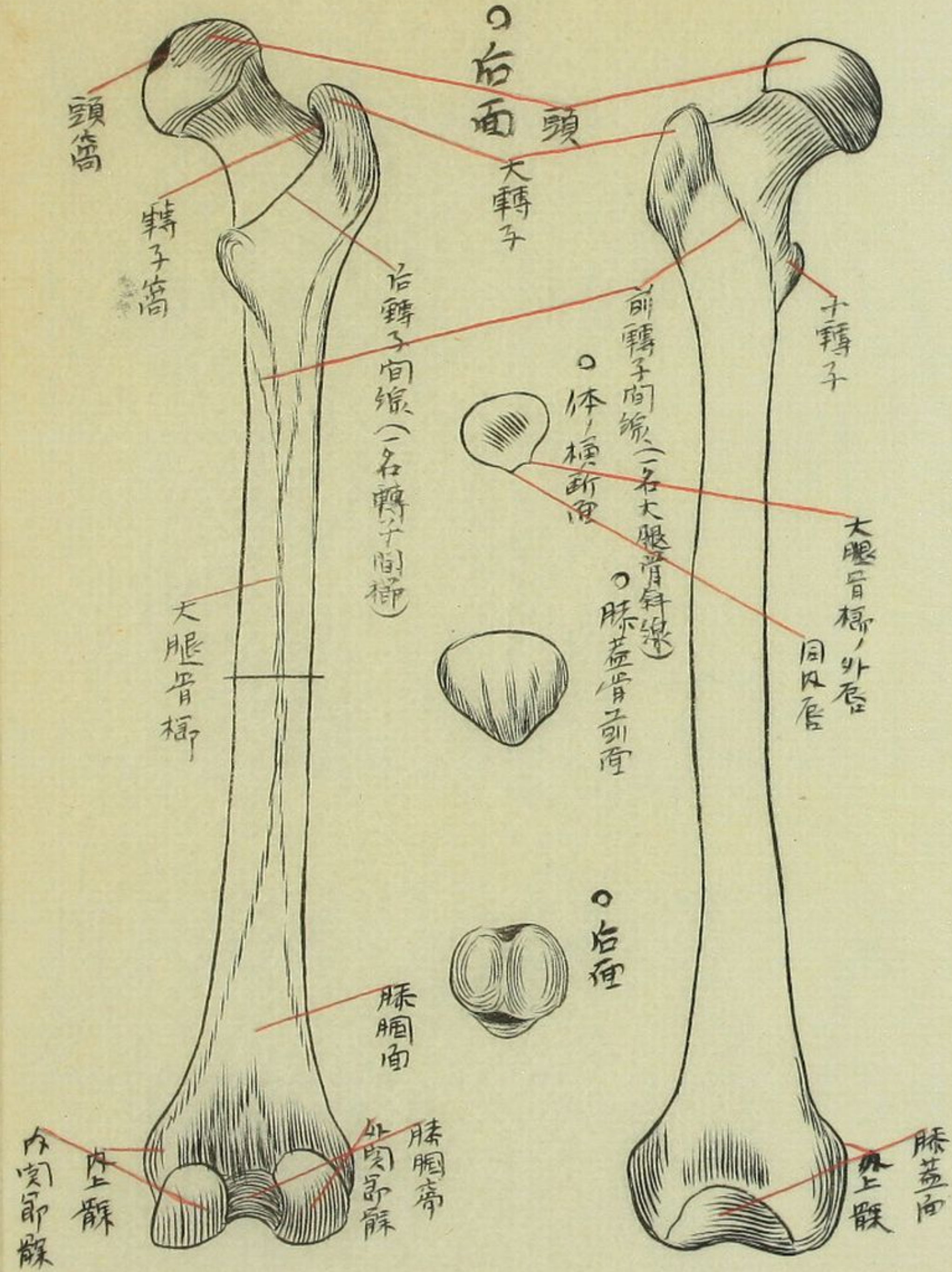
○体ノ横断面



○下端 尺骨 桡骨 環狀關節面(桡骨下端ノ環狀關節面ニ對シ) 環狀關節面(尺骨ノ環狀關節面ニ對シ) 環狀關節面(尺骨ノ環狀關節面ニ對シ)

○体ノ横断面

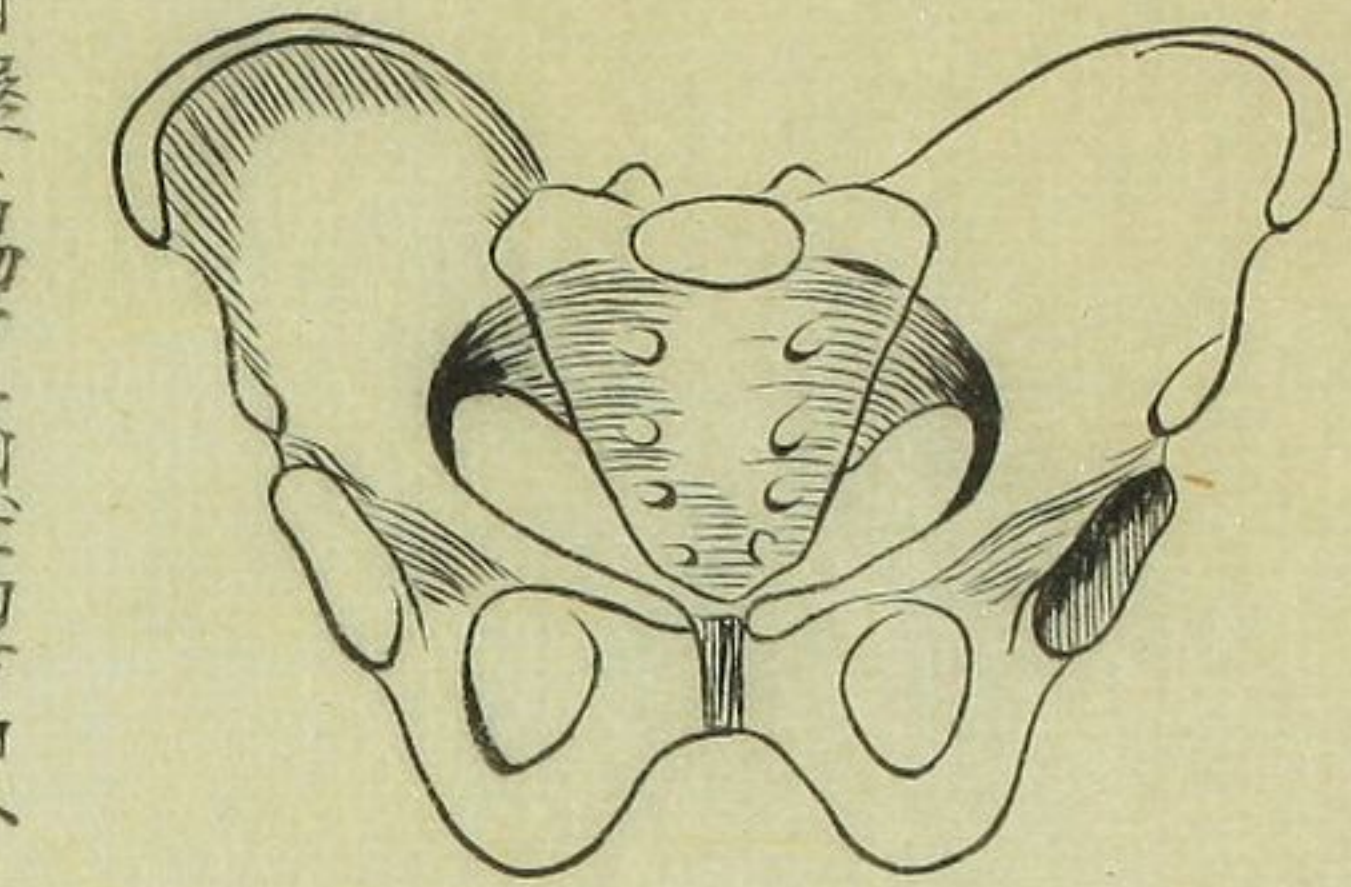
大 腿 骨



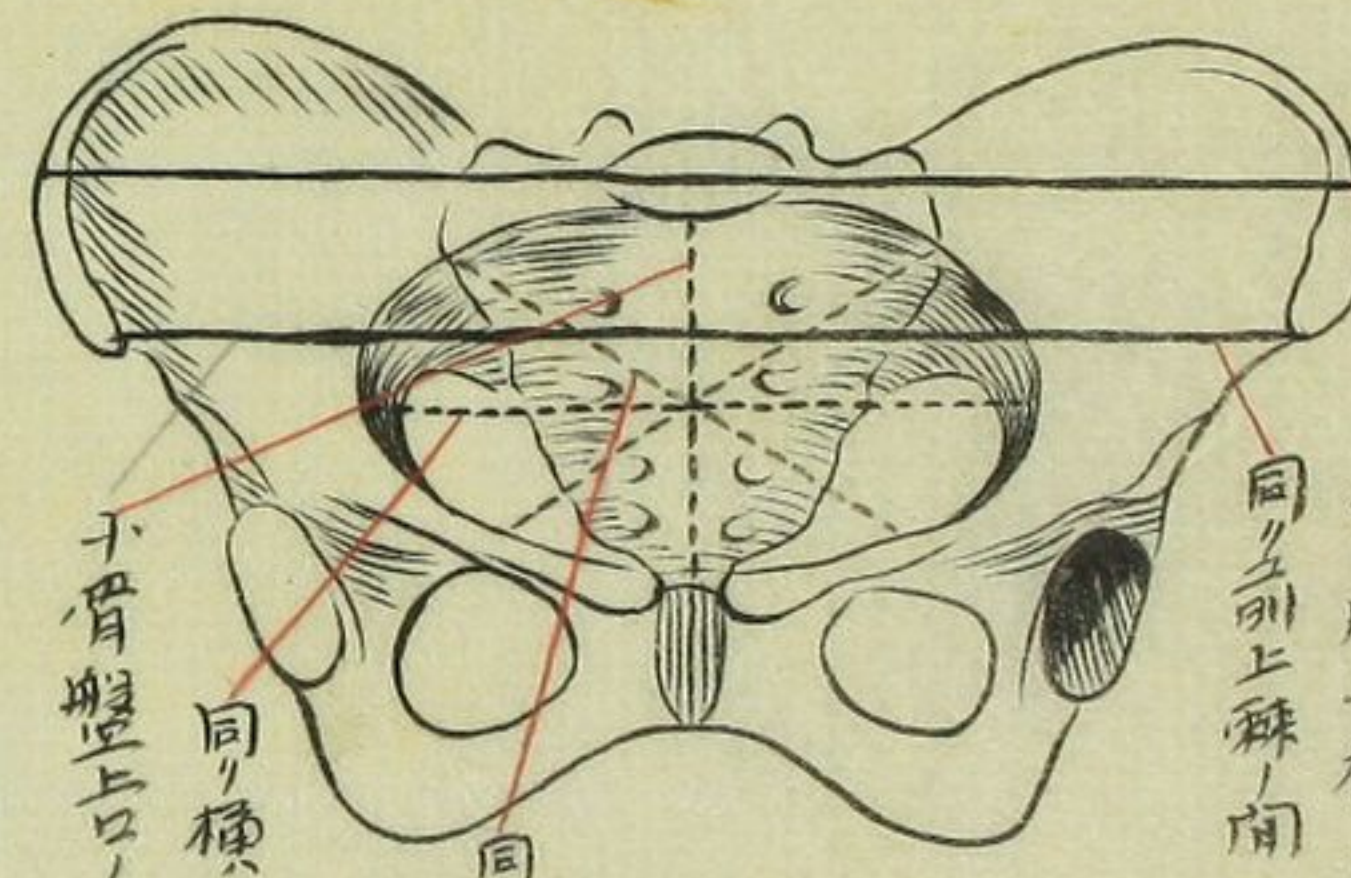
○前面

骨 盤

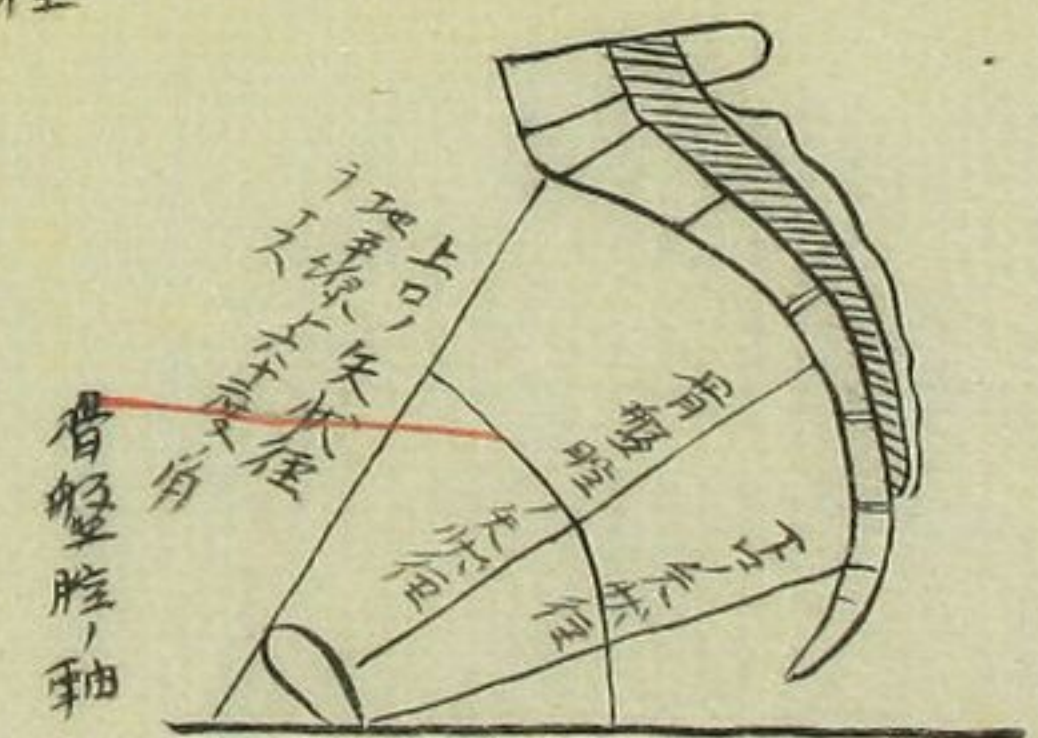
○大骨盤、腸骨窩高、薦骨寬、及穿五腰椎弓形成之



○男骨盤/前面



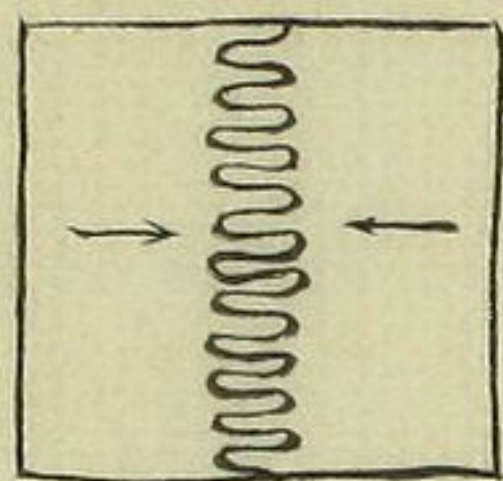
○女/前面



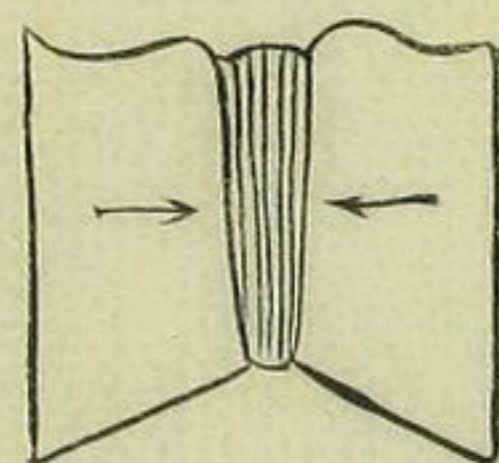
○矢狀折

線平地

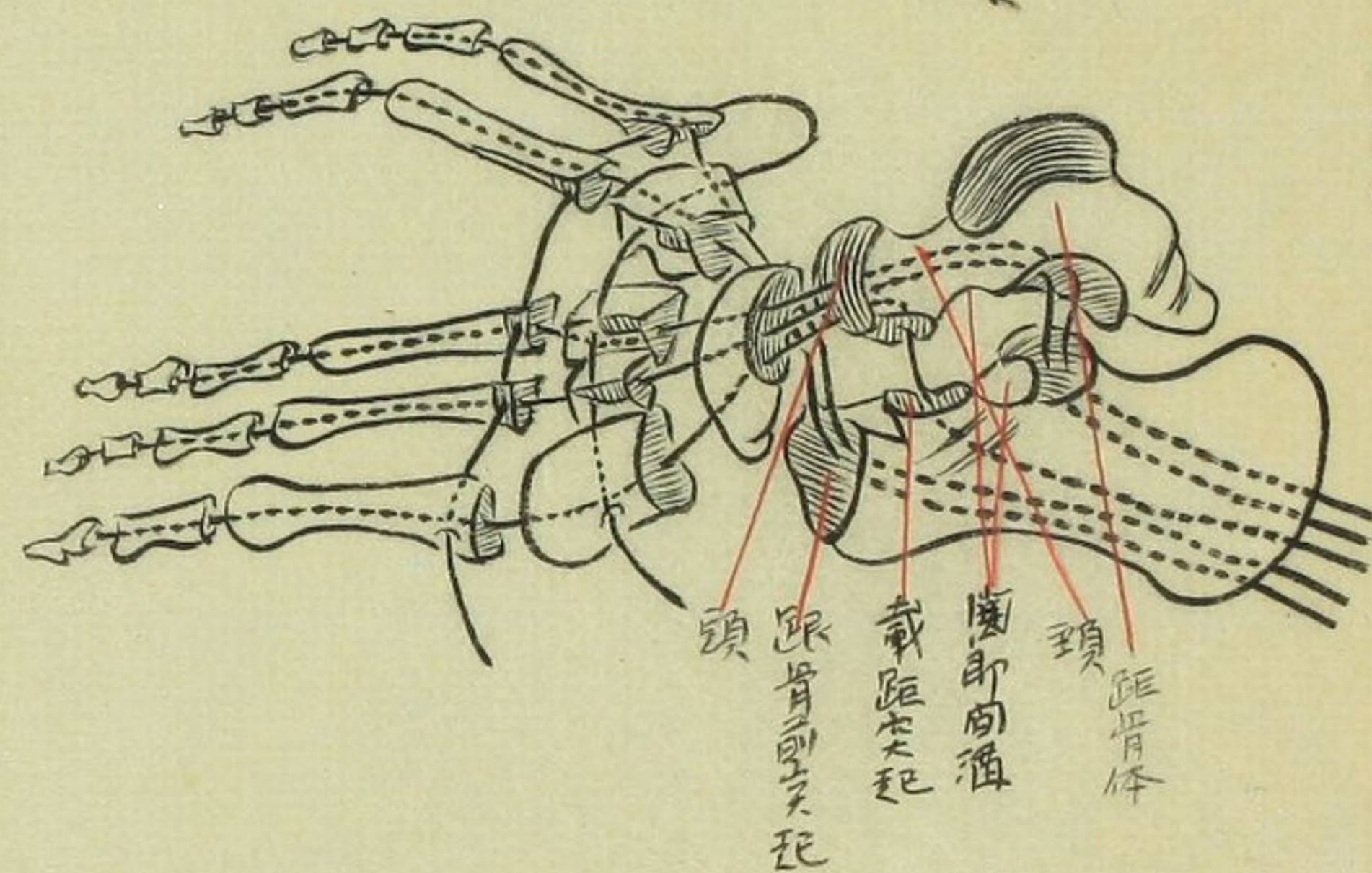
不 動 關 節



○ 鋸齒狀縫合



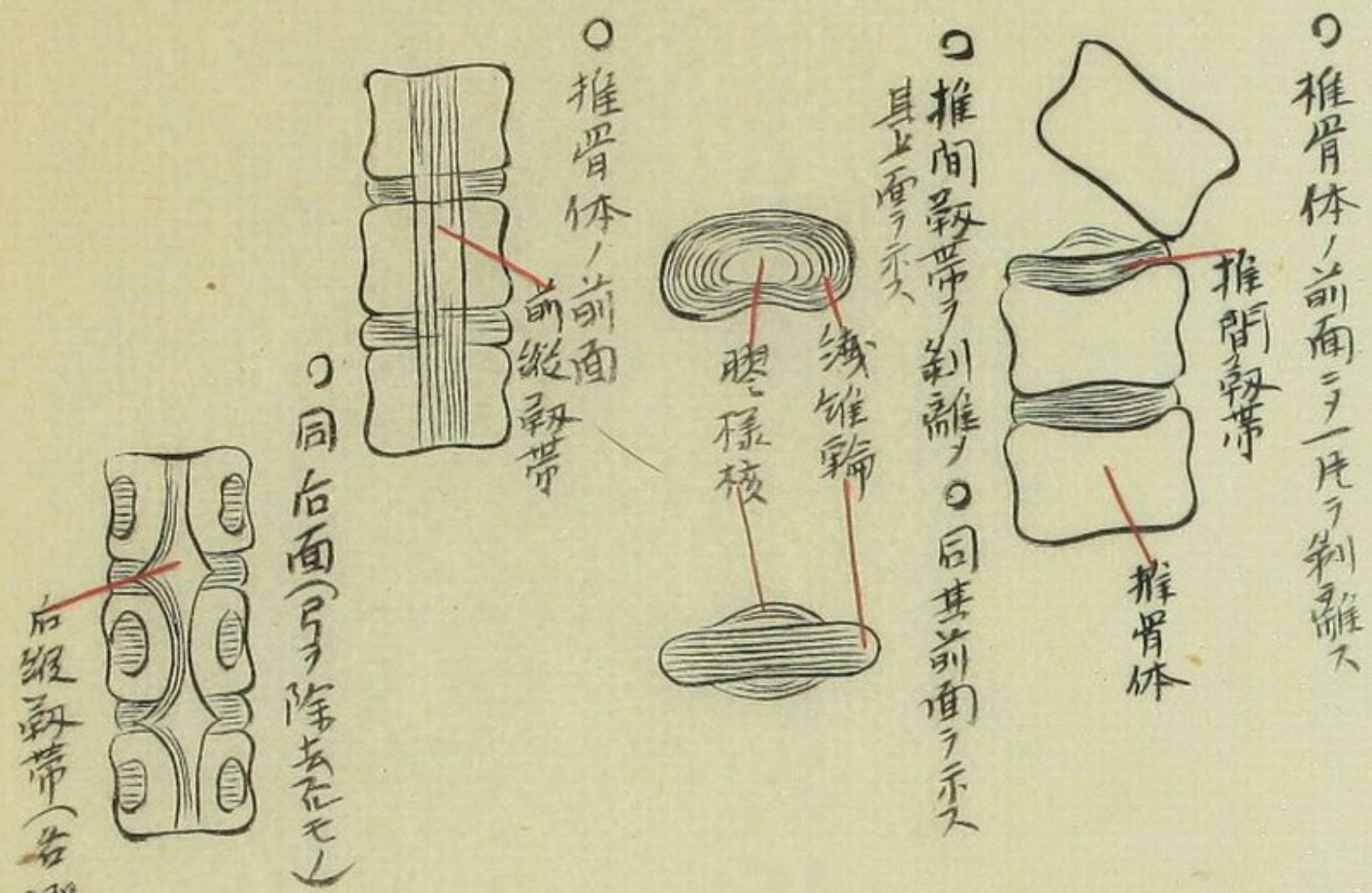
○ 軟骨接合



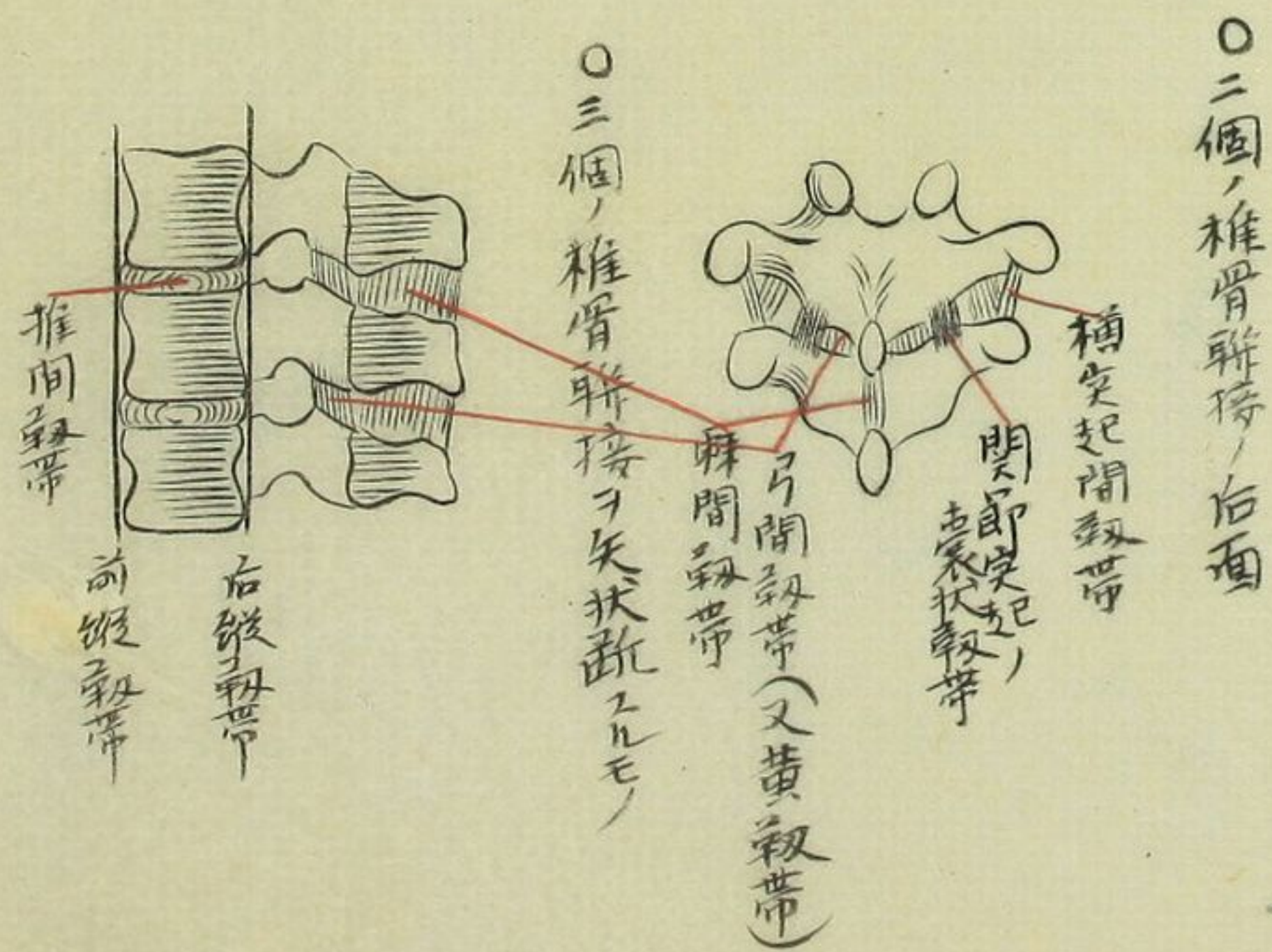
○ 糸縫ニ由テ各關節骨ヲ示ス

頭
跟骨頭突起
載距突起
齒即齒
頭
距骨体

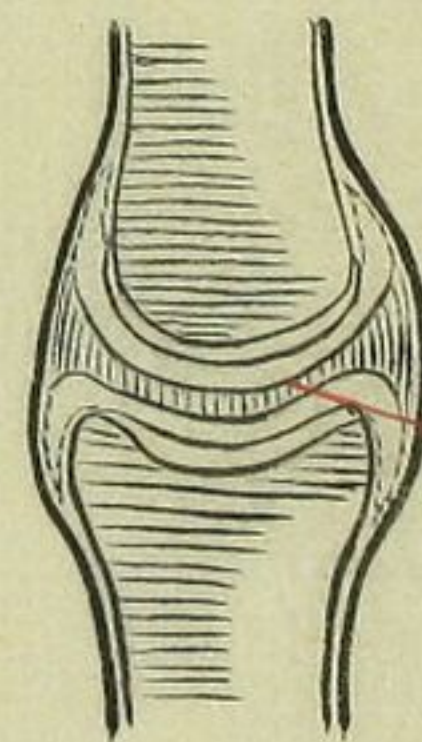
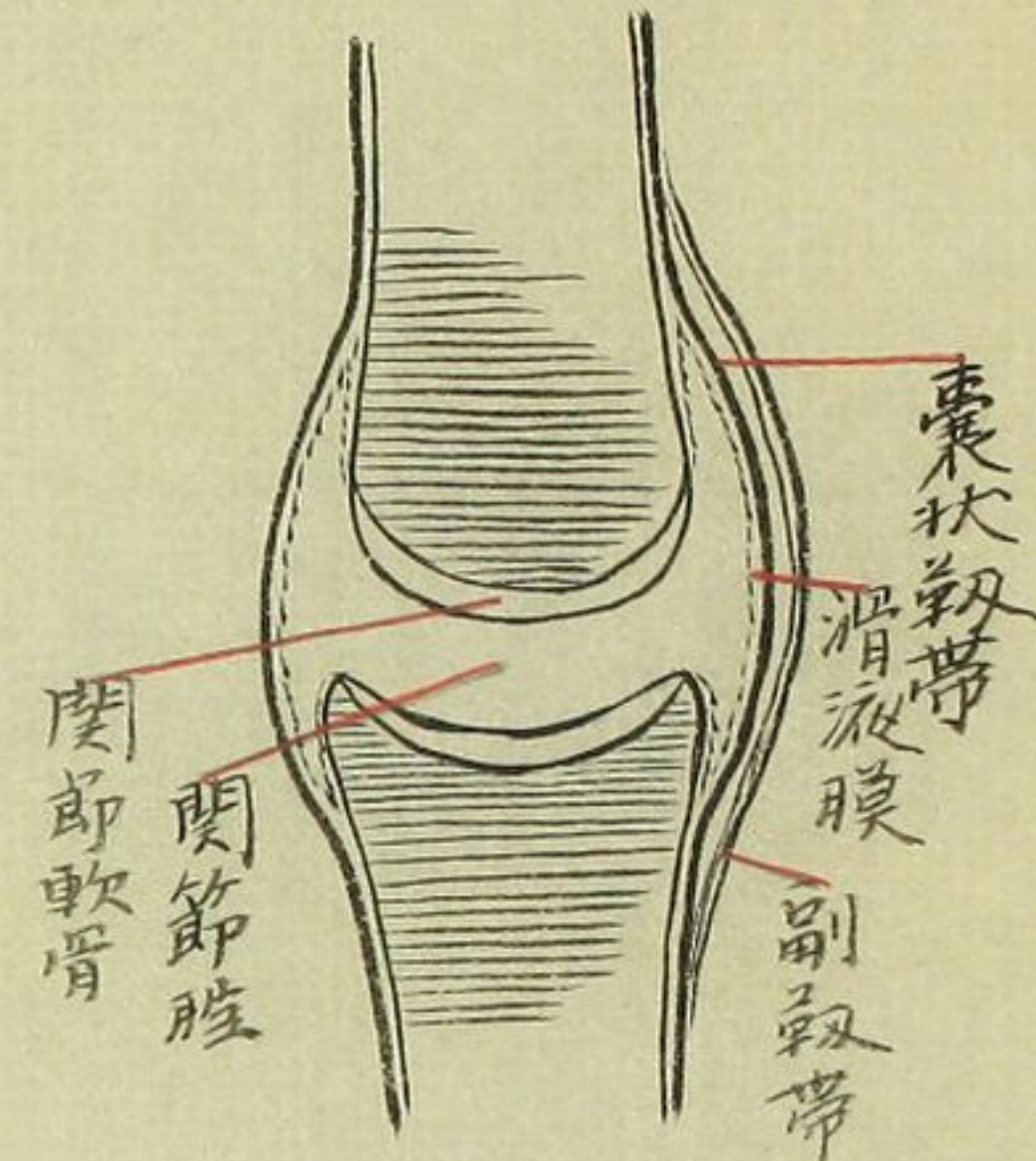
帶靱、柱脊及体椎



帶靱間起突及弓椎体椎



帶靱及節関動可



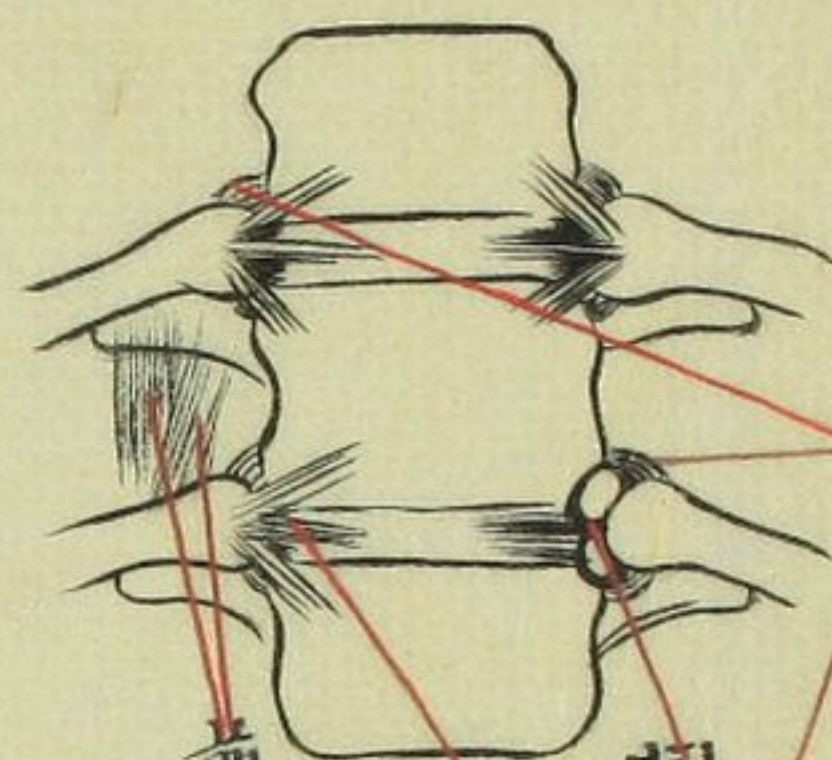
○可動關節六個ノ別アリ

- 一 全動關節、肩關節、如ク運動自由ナル者
- 二 鞍狀關節、拇指掌骨、如ク屈伸及外内轉ヲス
- 三 髁狀關節、下顎關節、如ク鞍狀關節ノ作用ト
- 四 蝶番關節、肘關節、如ク只屈伸ノ用ヲ主トス
- 五 車軸關節、第一頸椎齒狀突起關節、如ク滑軸ニ沿テ廻轉スルモノ
- 六 囊合關節、膝骨跗骨、如ク微弱ノ滑動ヲ容ム

關節間軟骨或靱帯

接聯骨椎骨助

○ 肋骨頭及頸韌帶



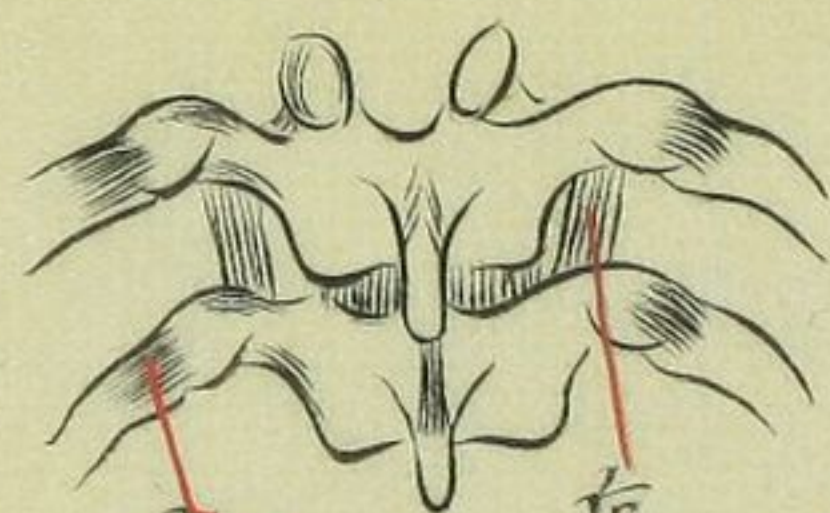
肋骨頭囊狀

胸廓間

放射狀

前及右肋骨頭

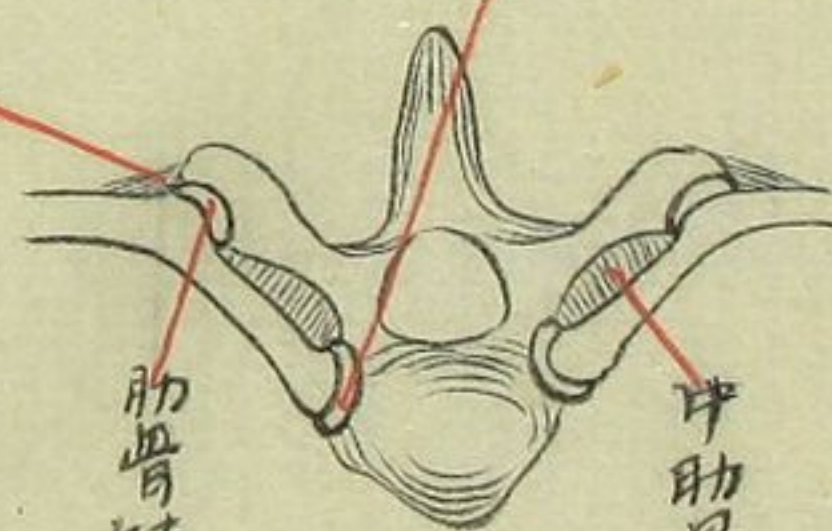
○ 肋骨結節韌帶



右肋骨頭

肋骨結節

○ 頭頸及結節韌帶

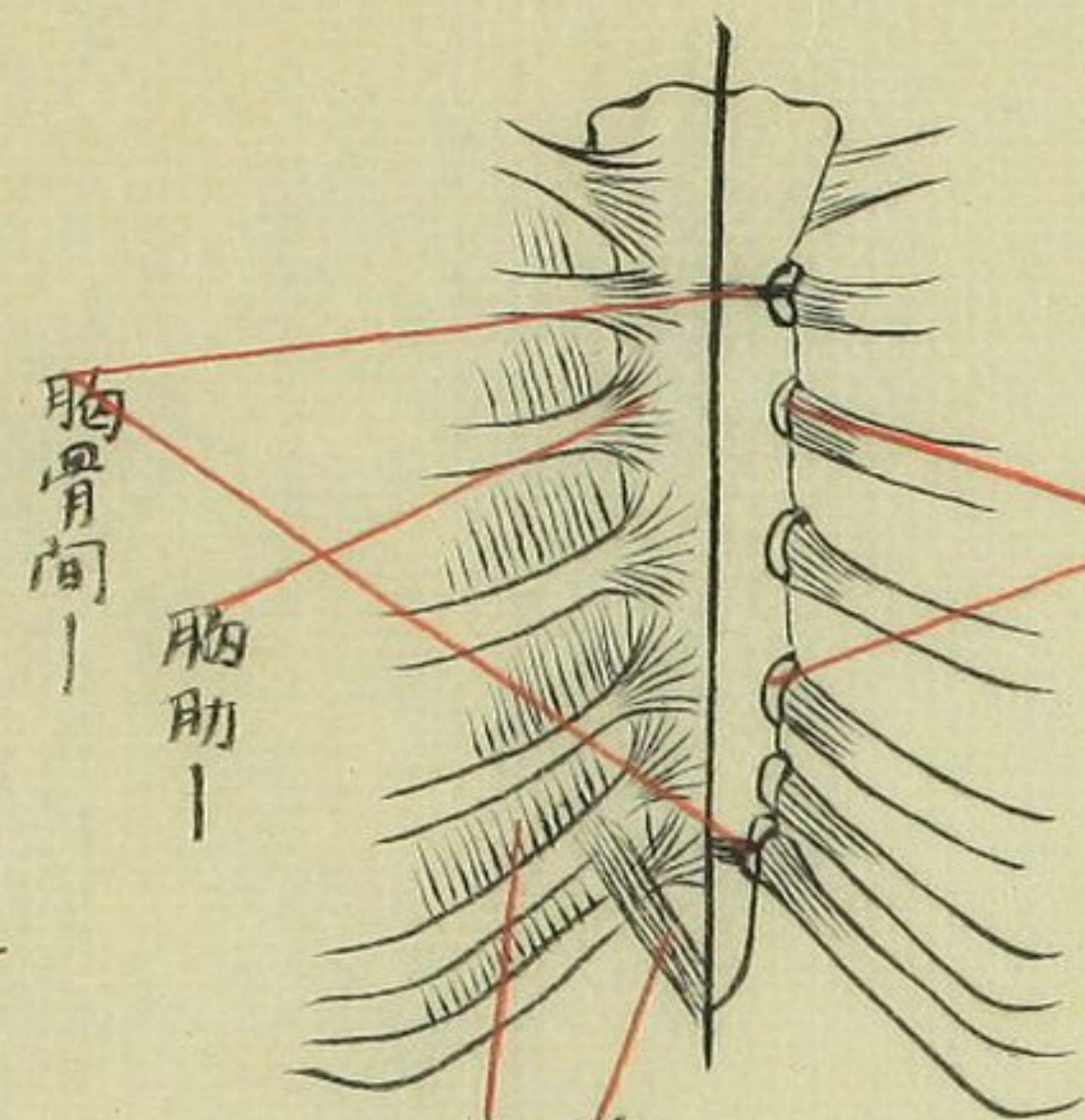


中肋骨頭

肋骨結節囊狀

接聯間骨肋及骨胸骨助

○ 前面



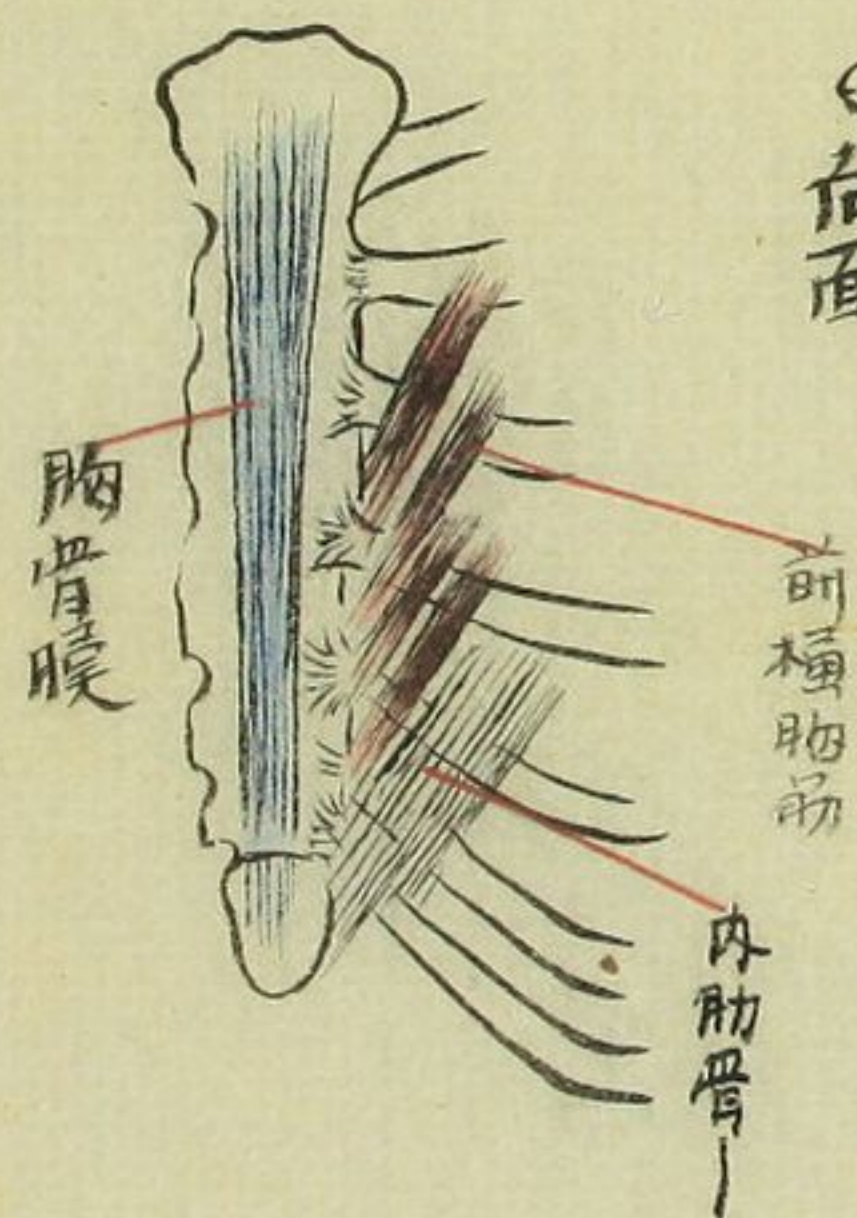
囊狀 (但才一才七在又胸廓間軟骨有也)

胸骨間

肋助

胸骨軟骨
外肋間

○ 右面

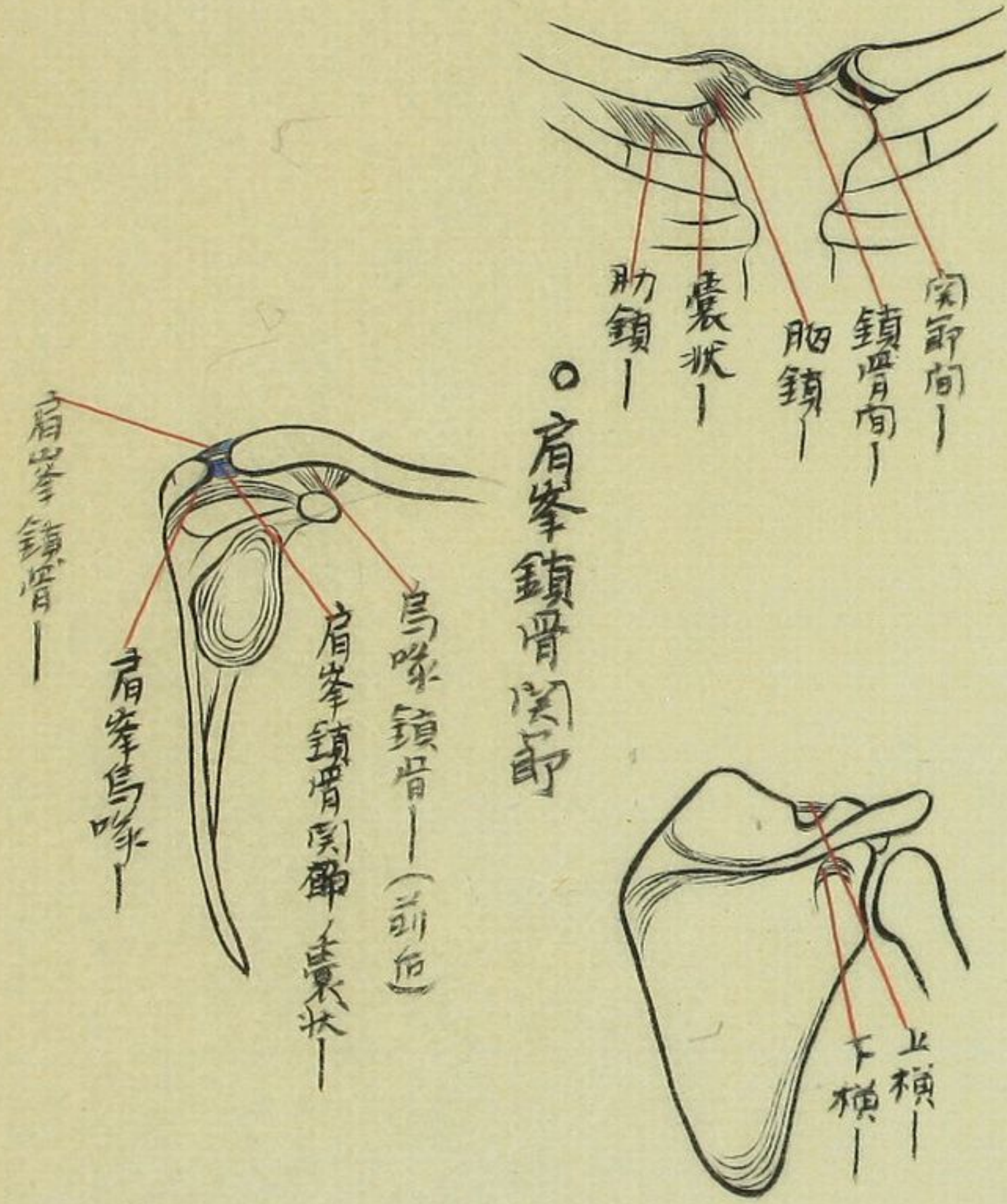


胸骨膜

前橫肋筋

內肋骨

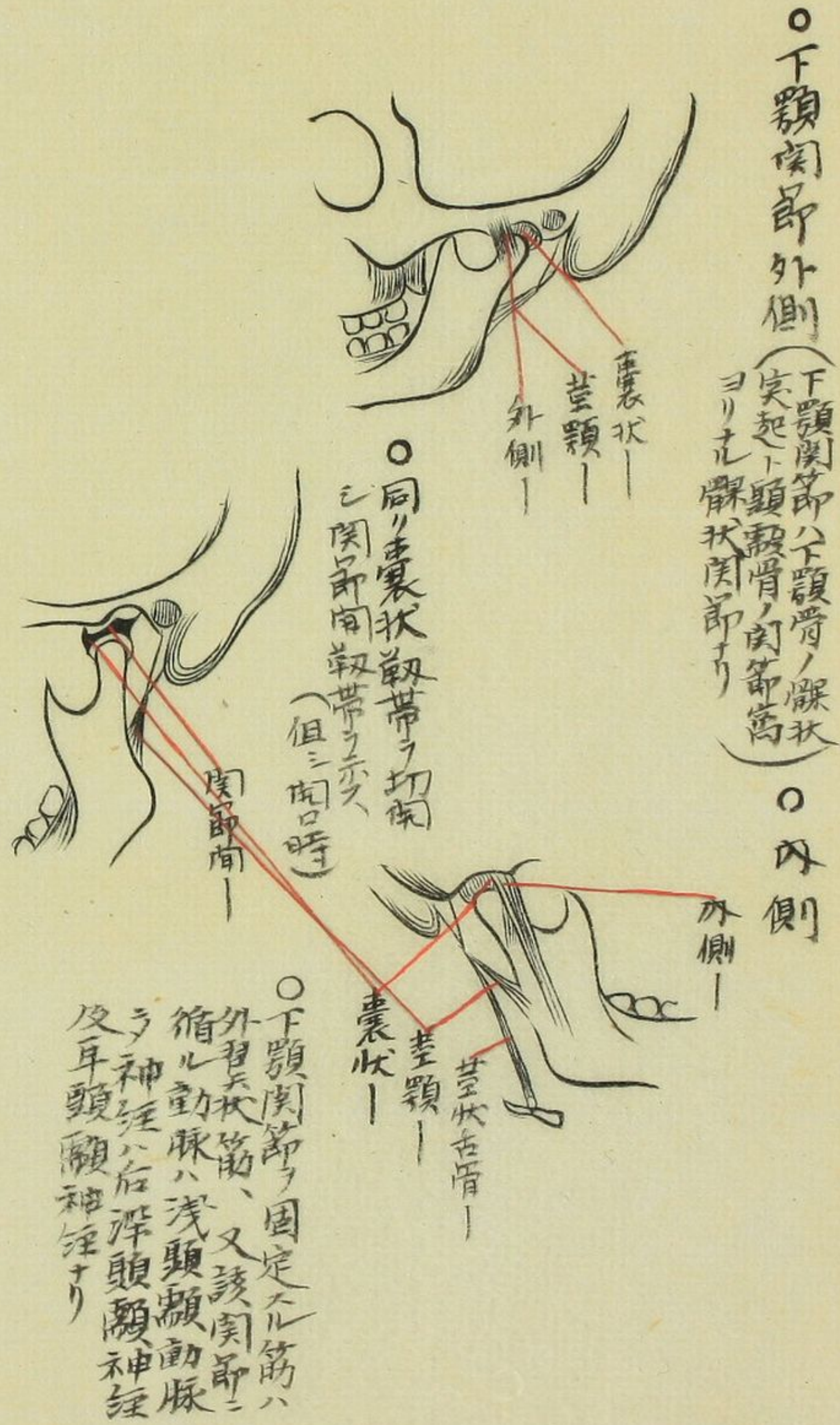
上肢帶聯接



○胸骨鎖骨關節

○肩胛固有韌帶

下顎關節



○下顎關節外側

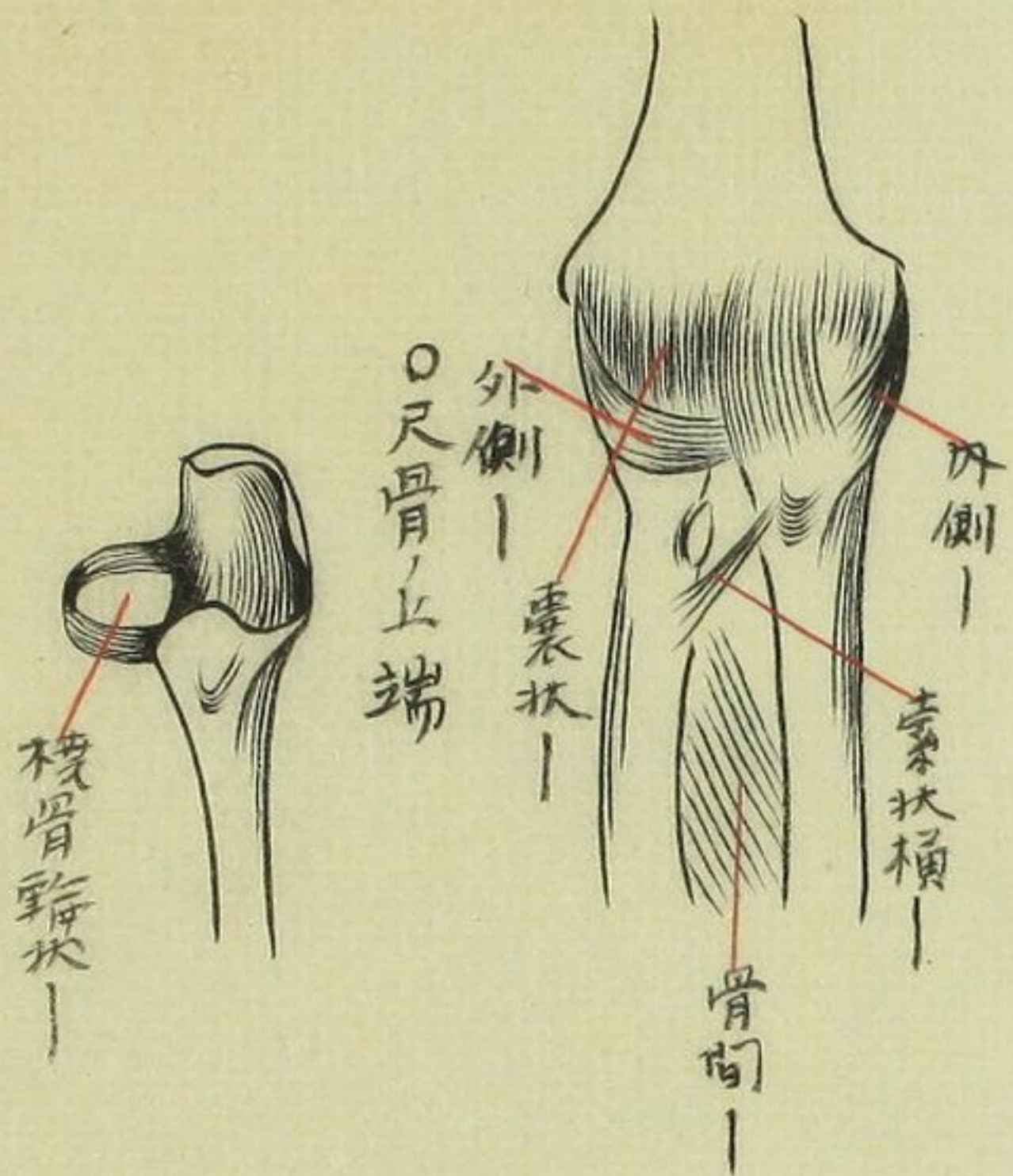
(下顎關節、下顎骨、髁狀突起、下顎骨關節窩、關節窩)

○內側

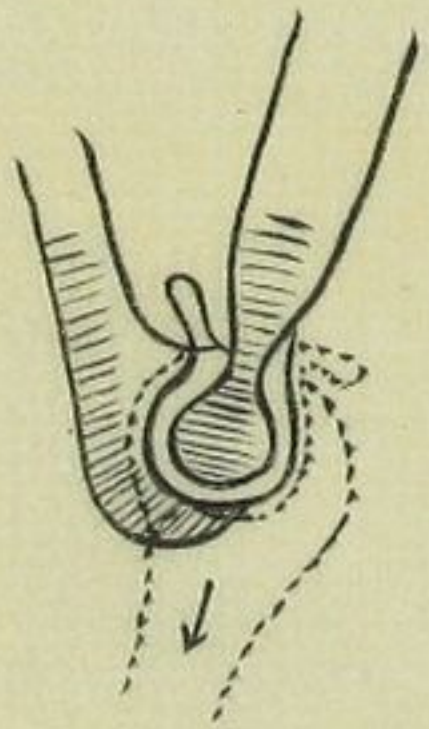
○下顎關節固定筋ハ外翼筋、又該關節ニ縮ル動脈ハ淺頭顱動脈ニ神經ハ右深頭顱神經及耳顱顱神經ナリ

肘關節

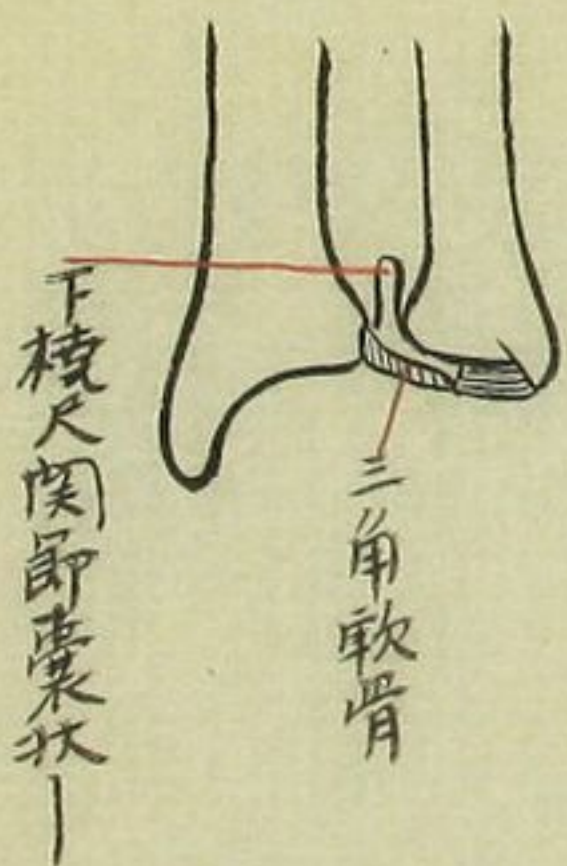○前側



○上脛尺骨關節，縱斷

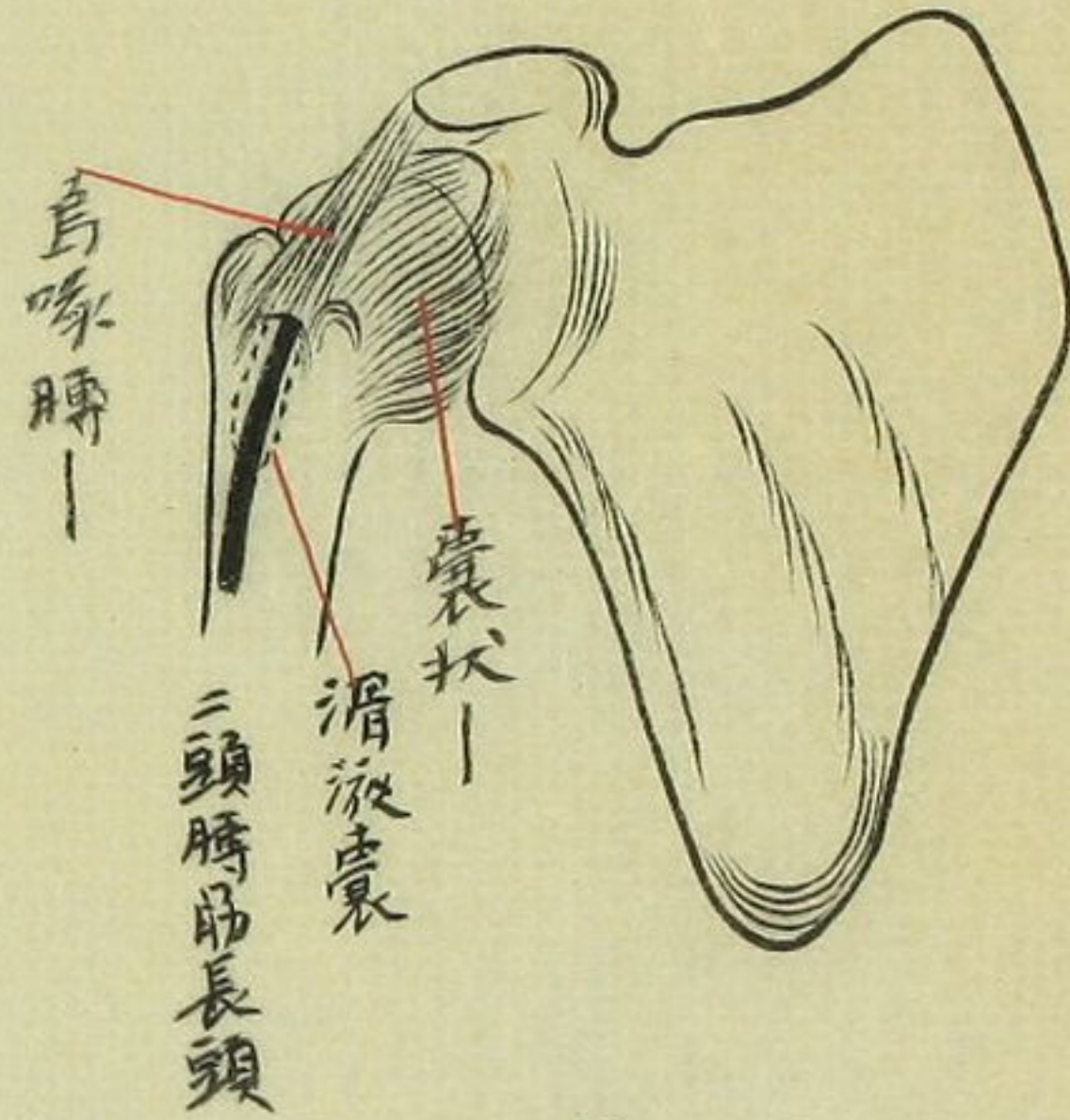


○下橈尺關節

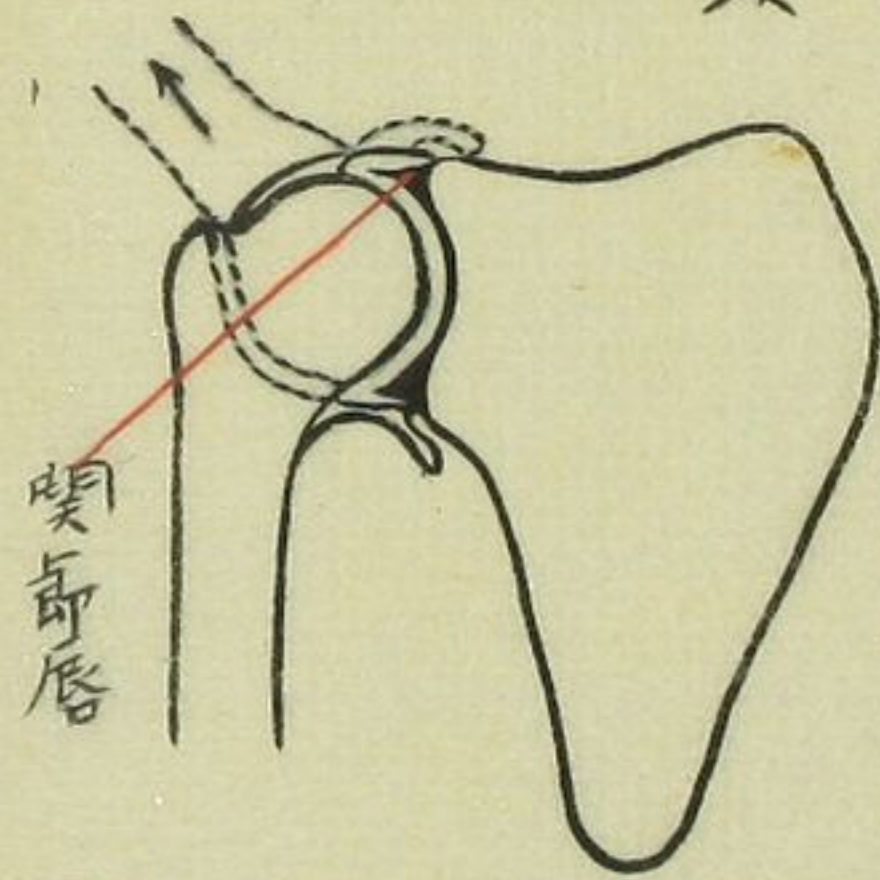


肩關節

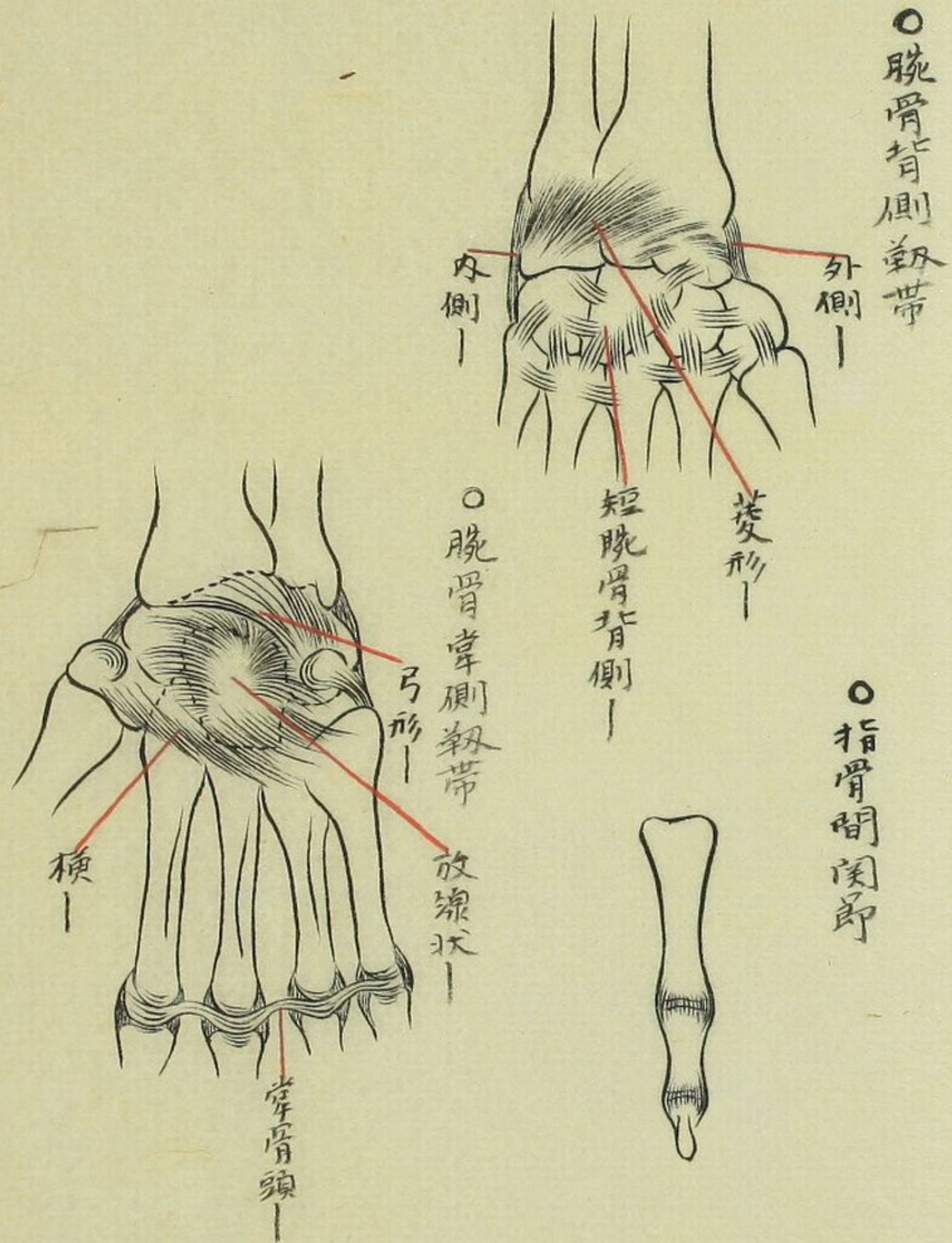
○前側



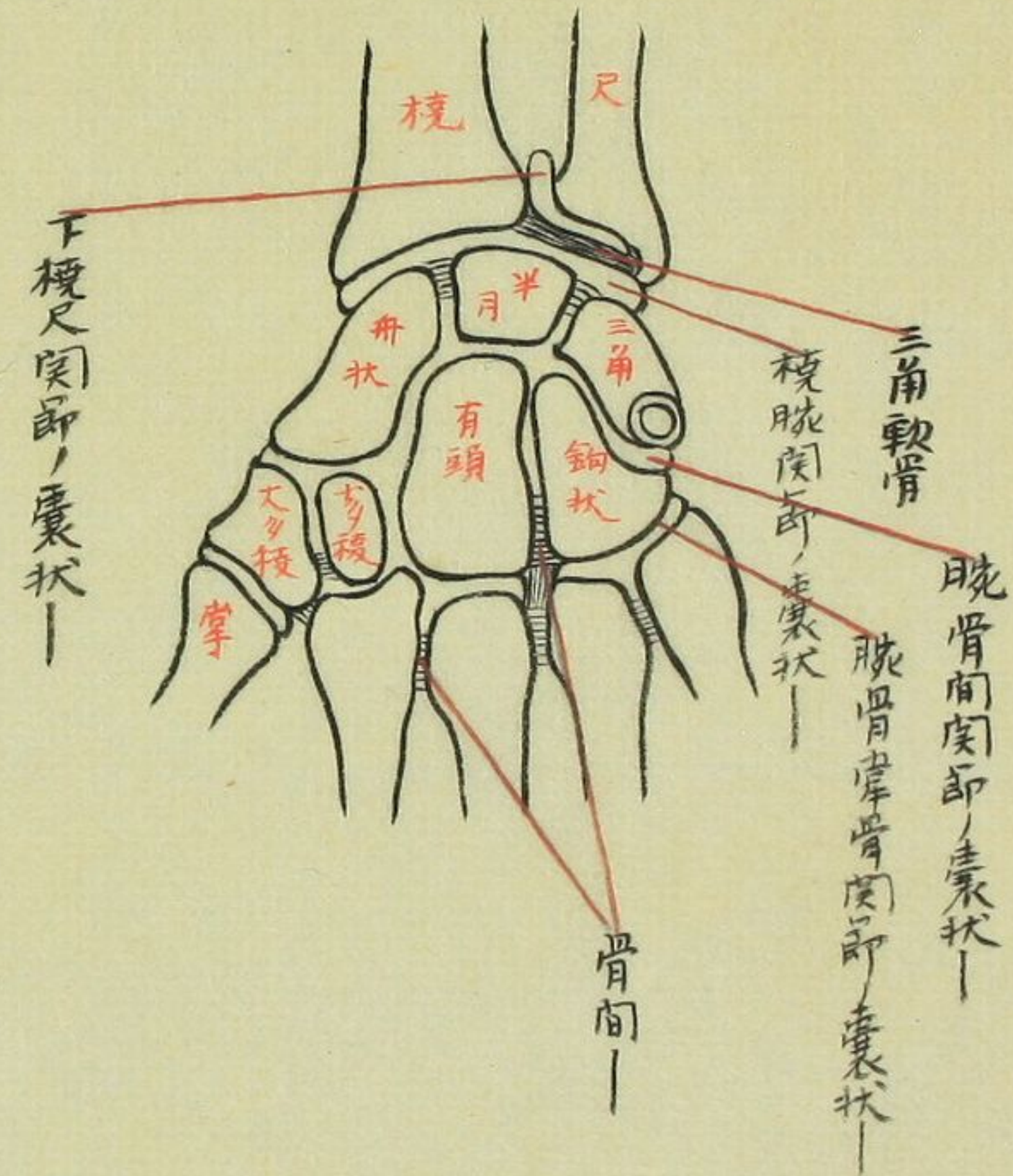
○縱斷(屈伸由囊狀軟帶，緊張或弛緩示之)



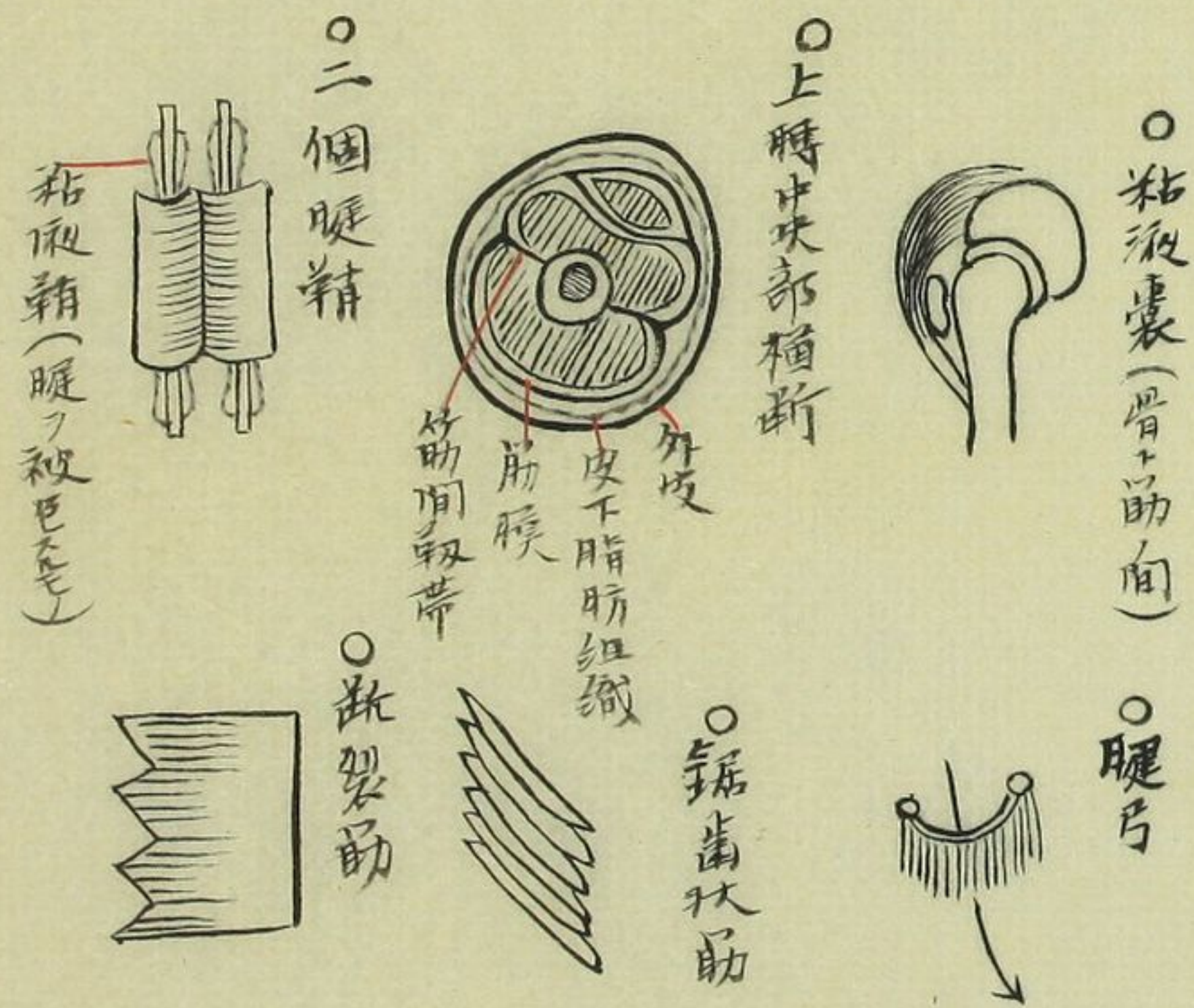
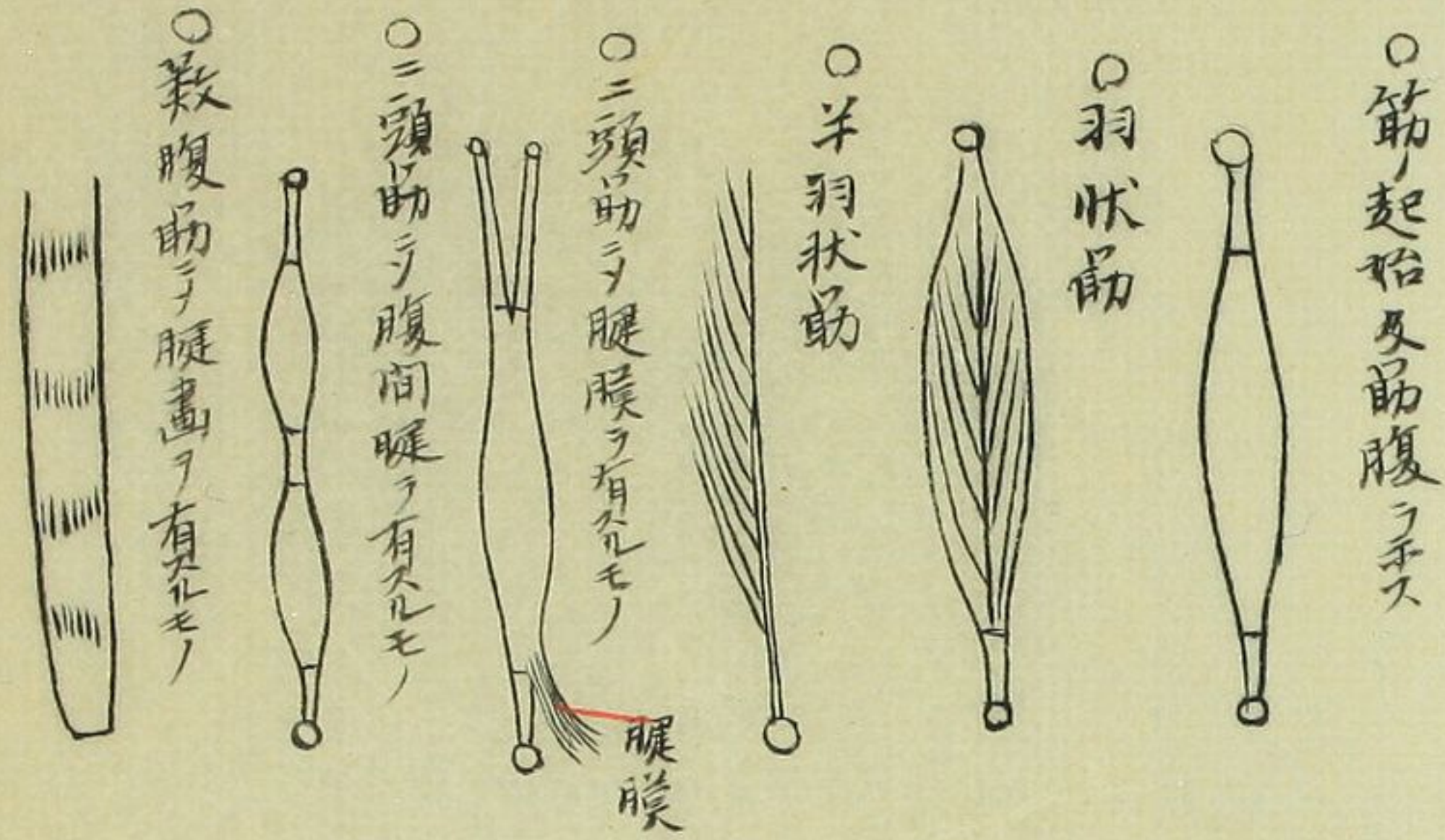
手關節韌帶



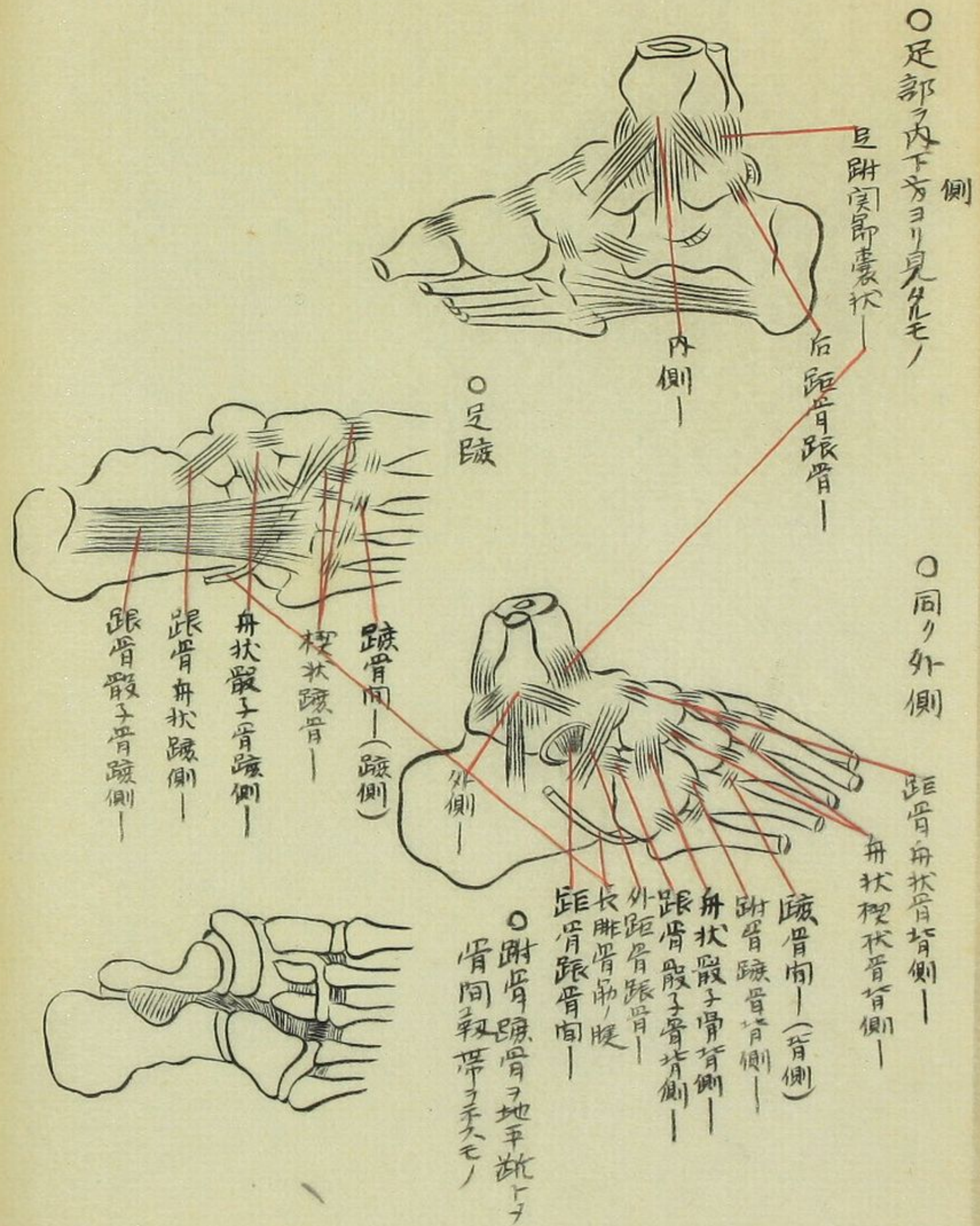
手關節囊狀韌帶



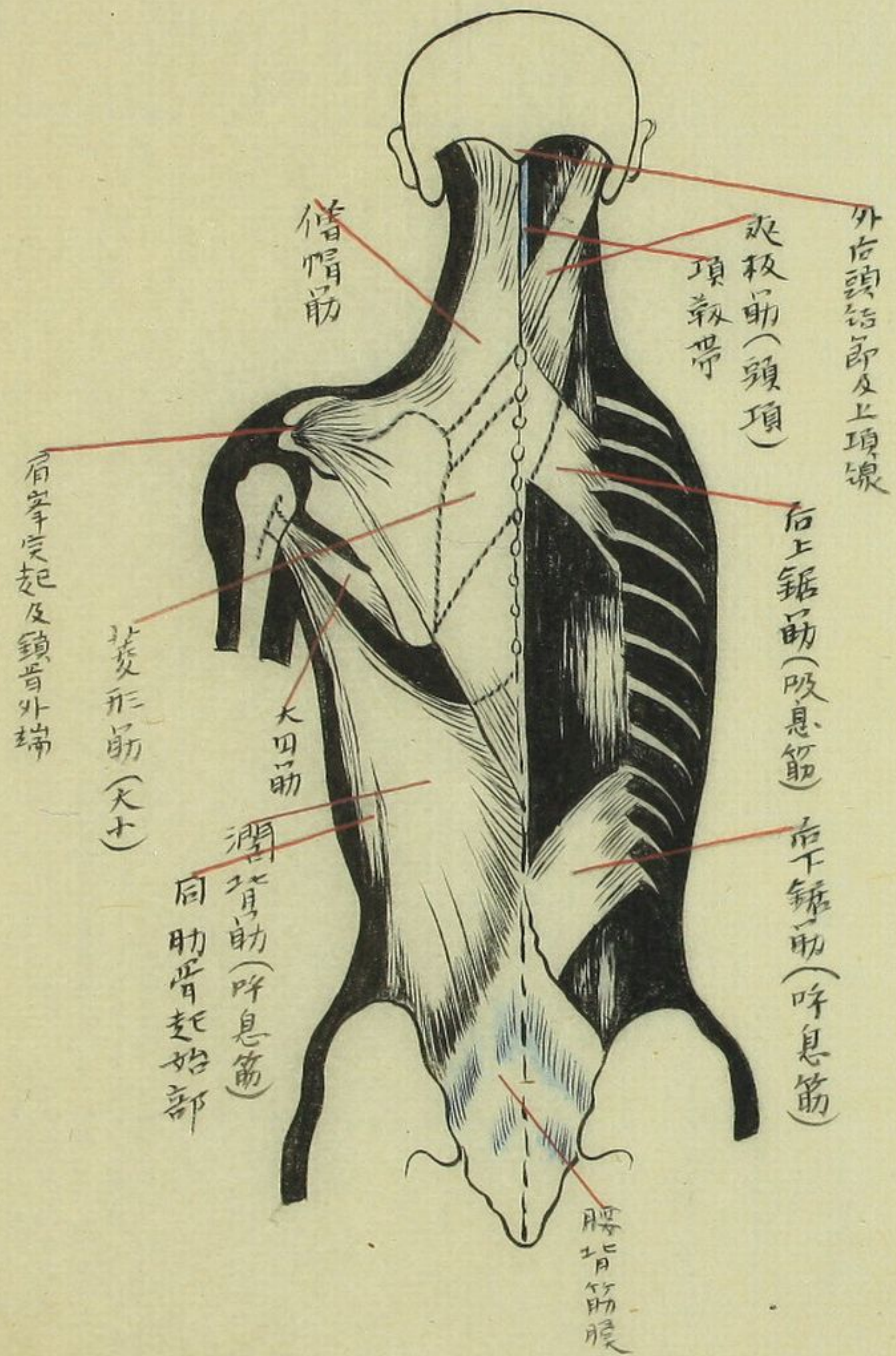
筋及状筋ノ筋



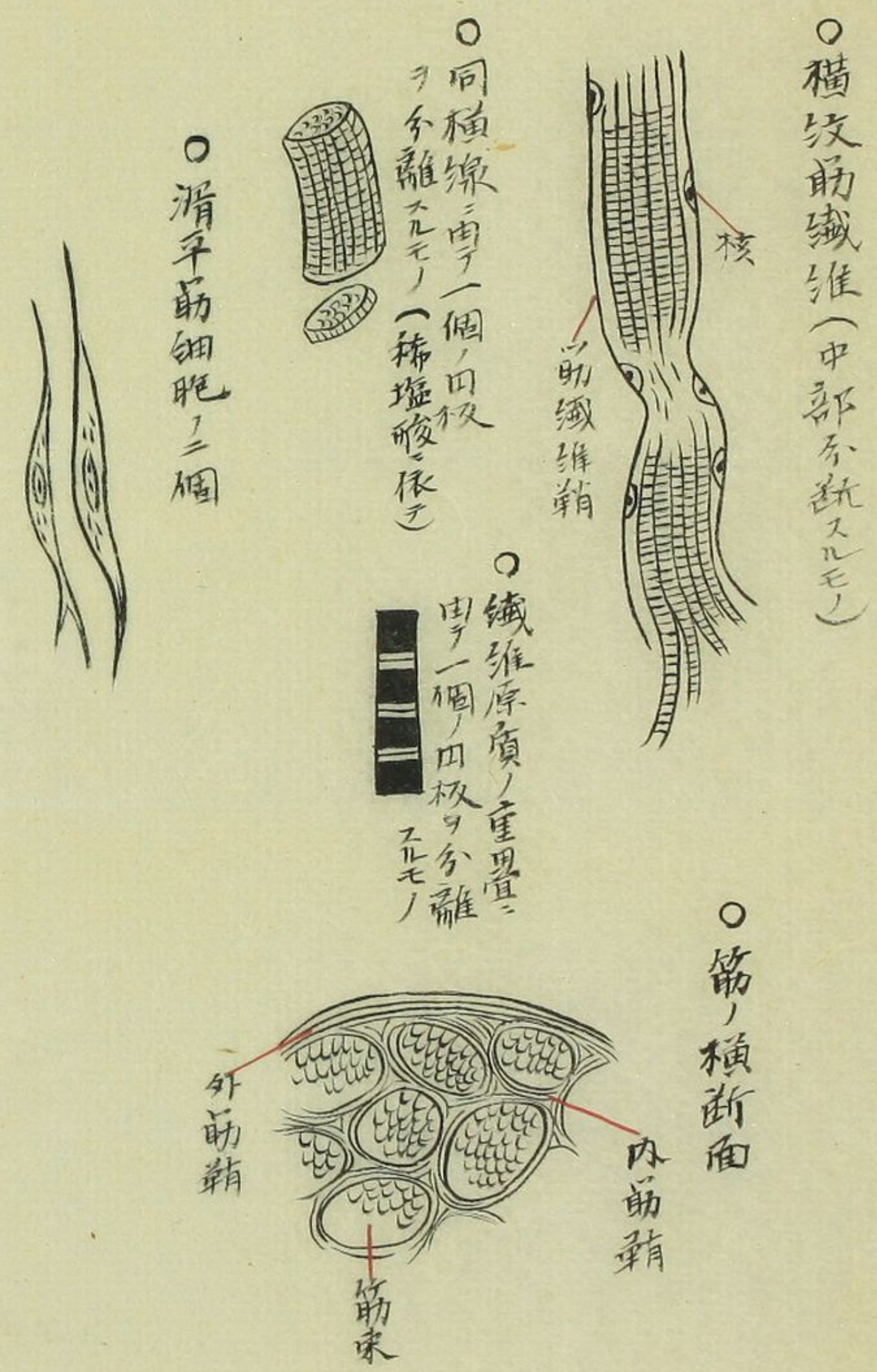
足鞞帯



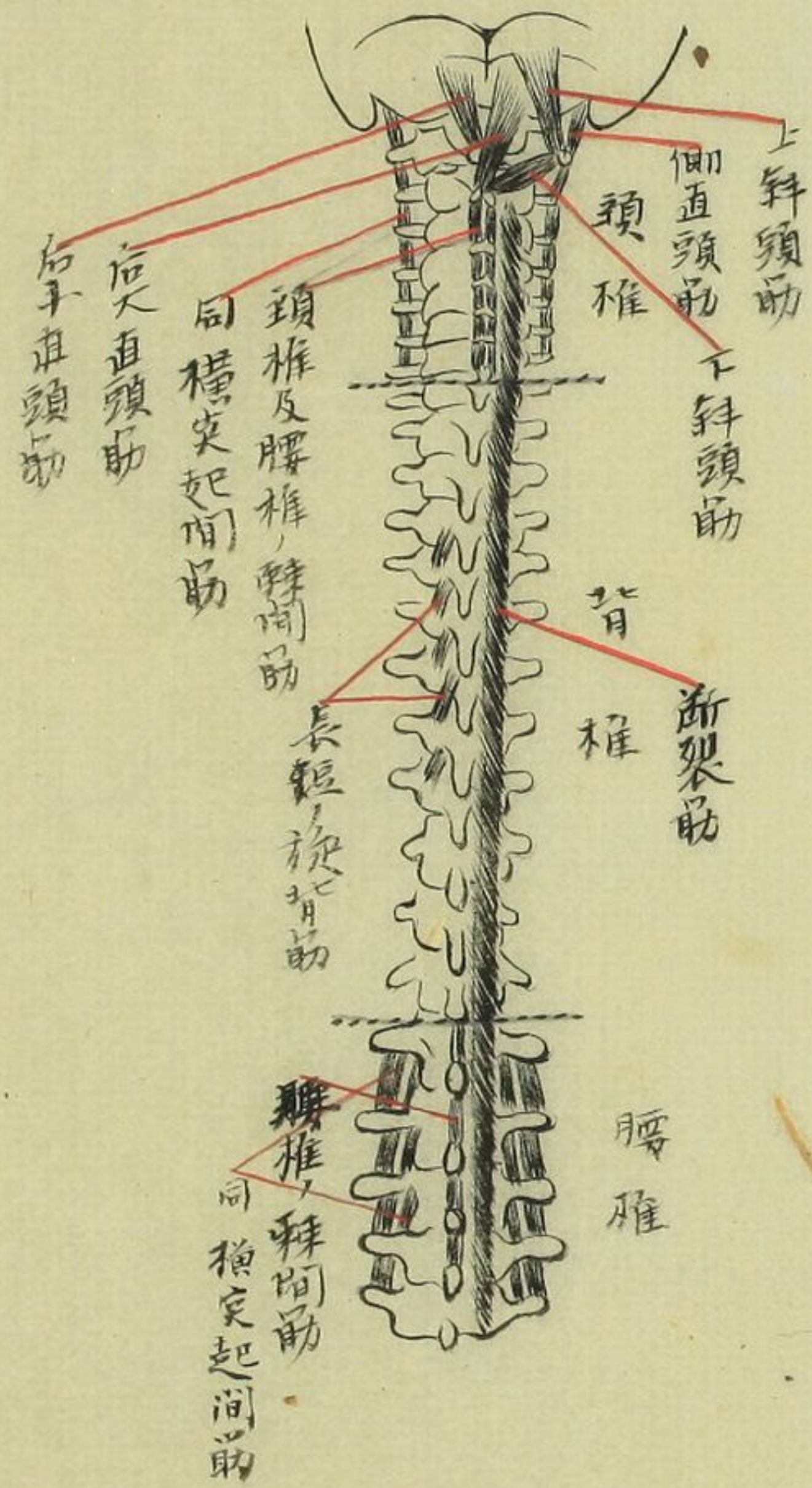
背筋



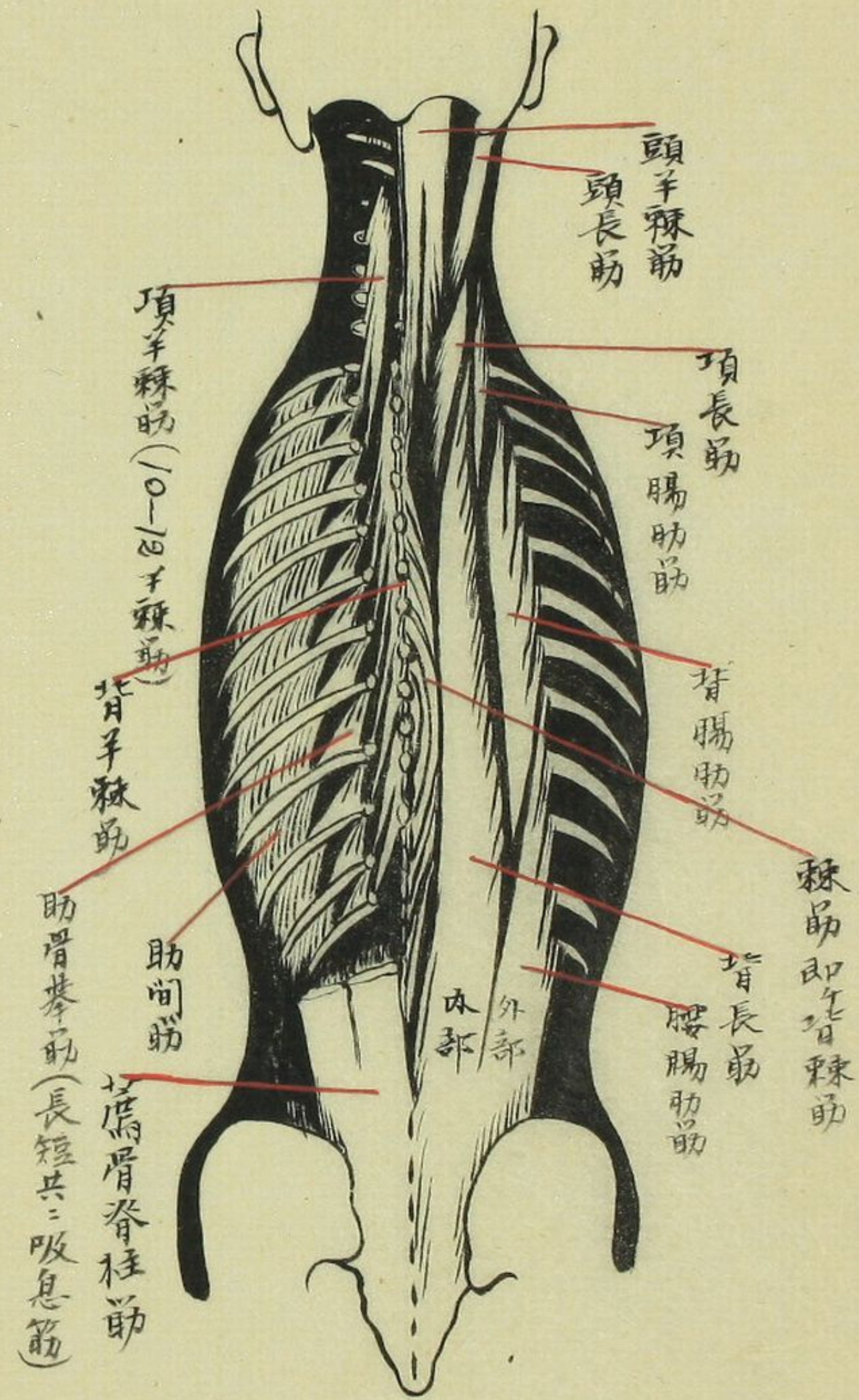
筋の組織



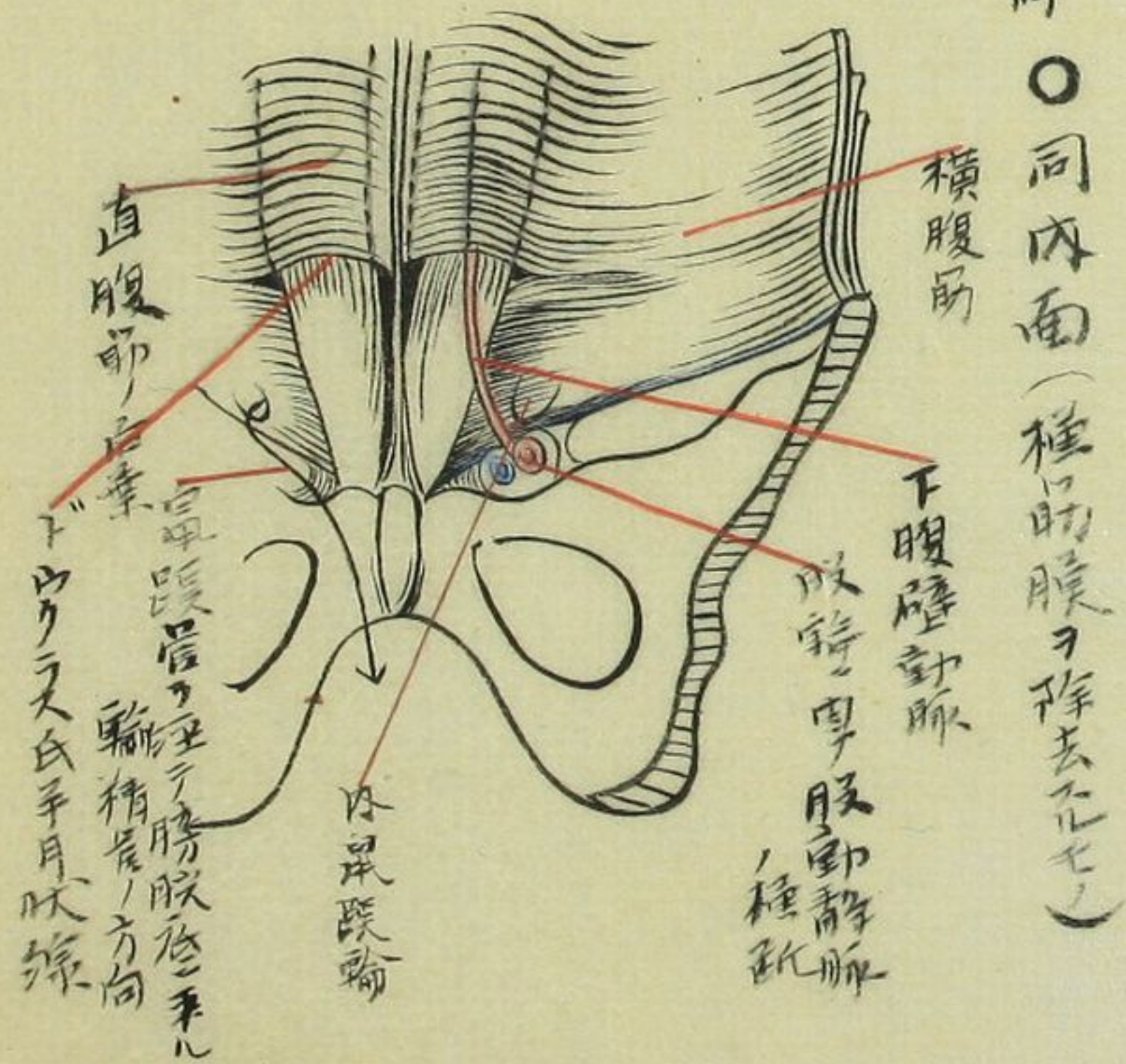
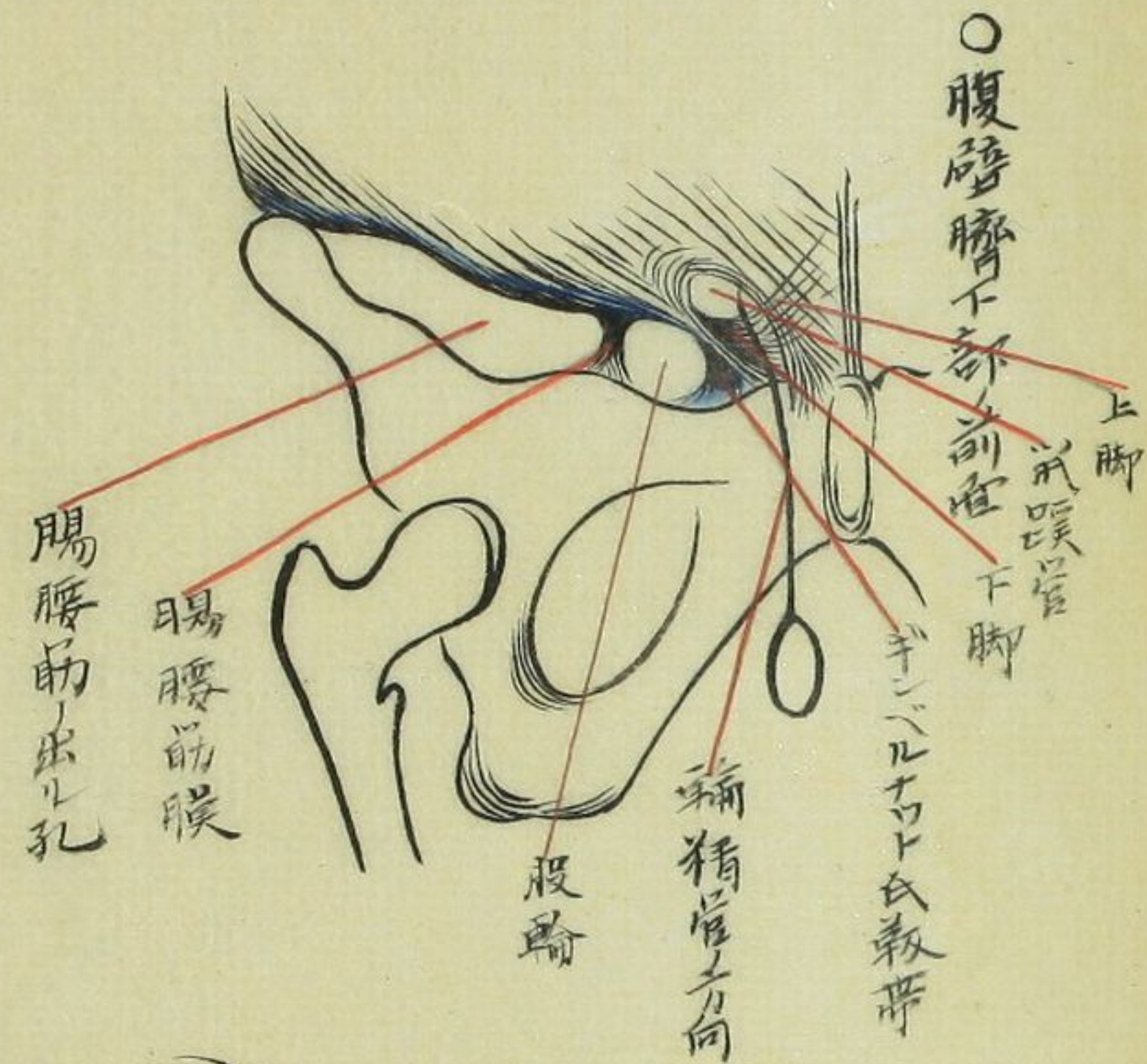
背筋 (層深)



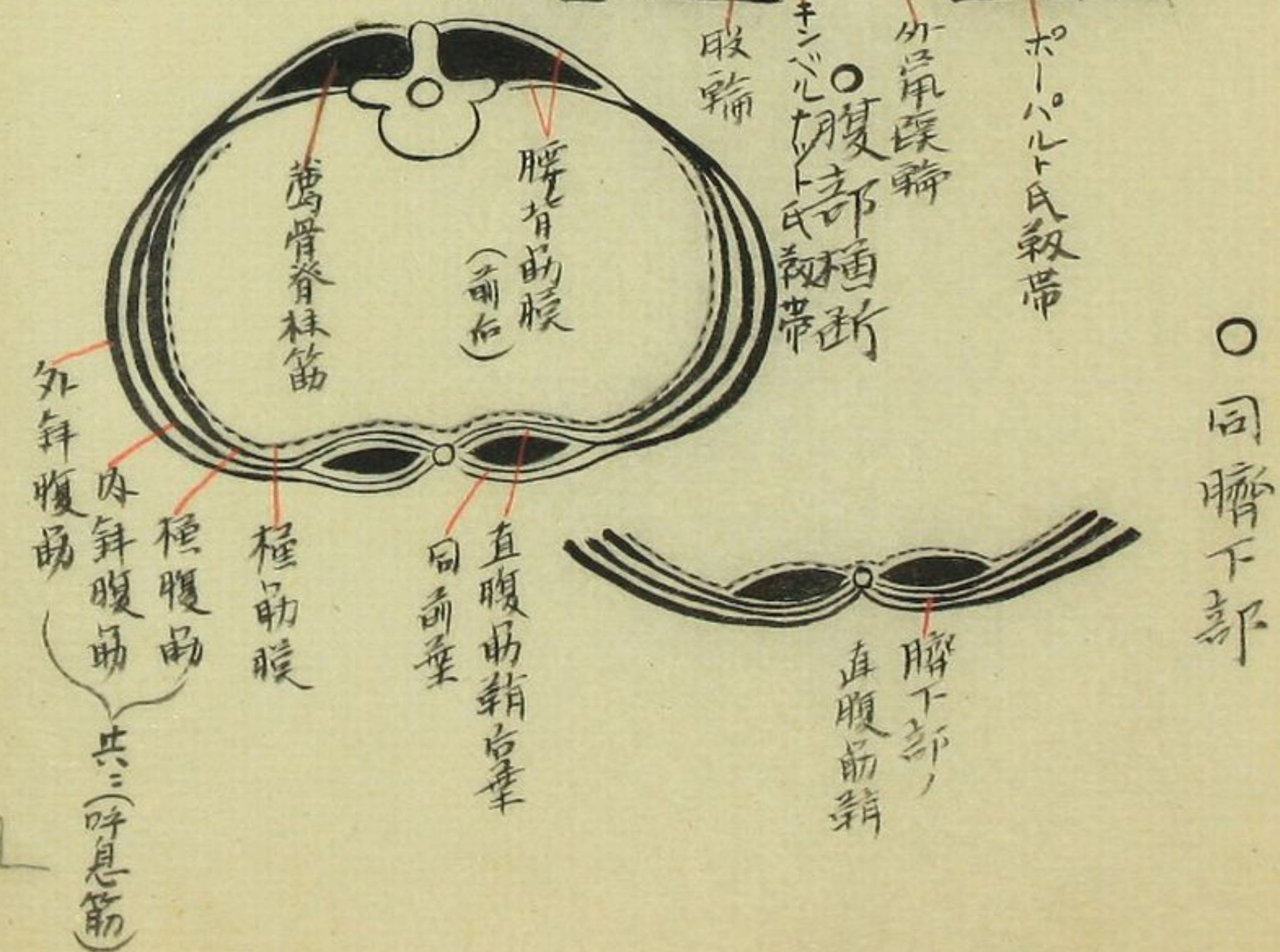
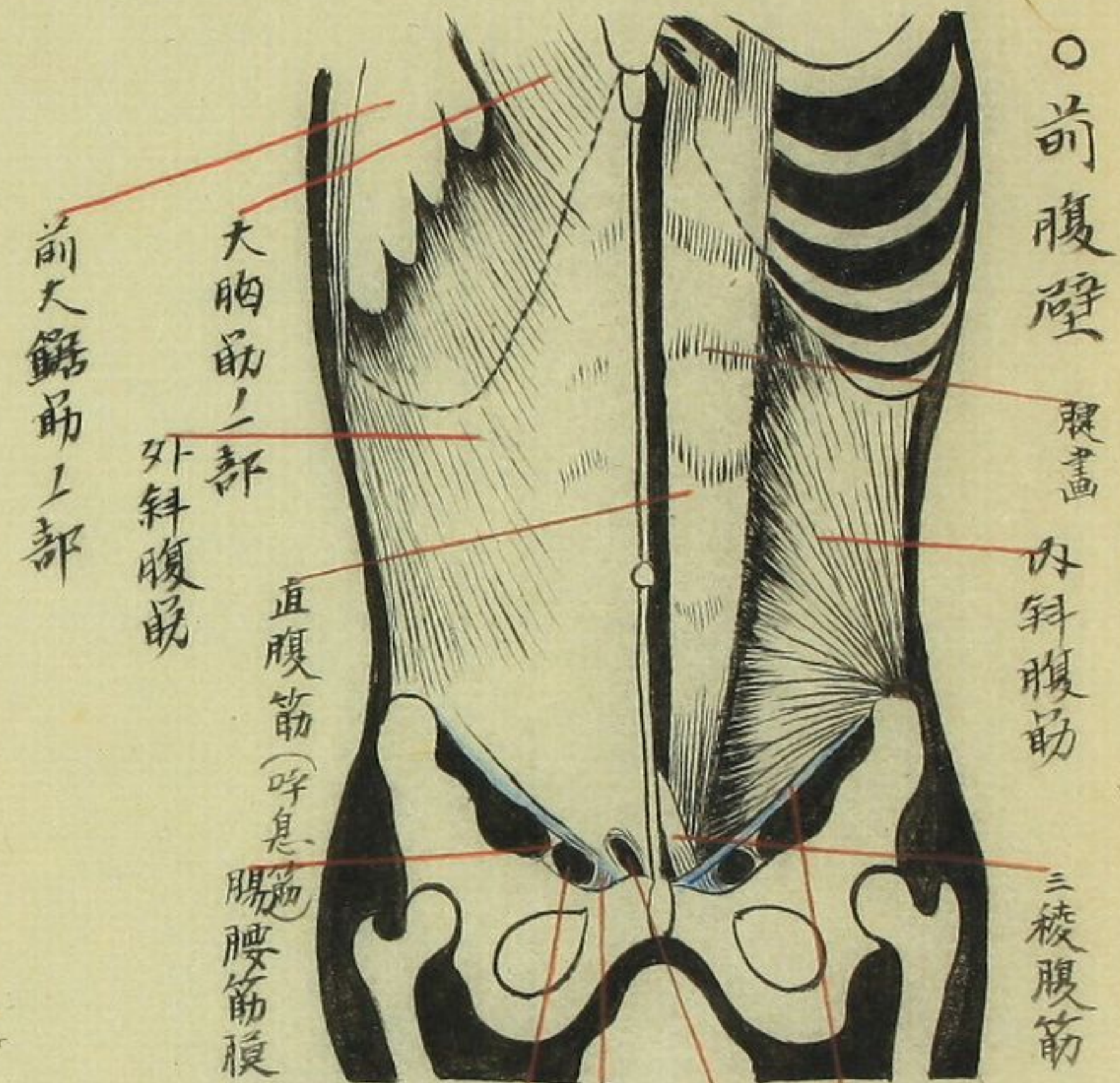
背筋 (層深)



股輪及鼠蹊管

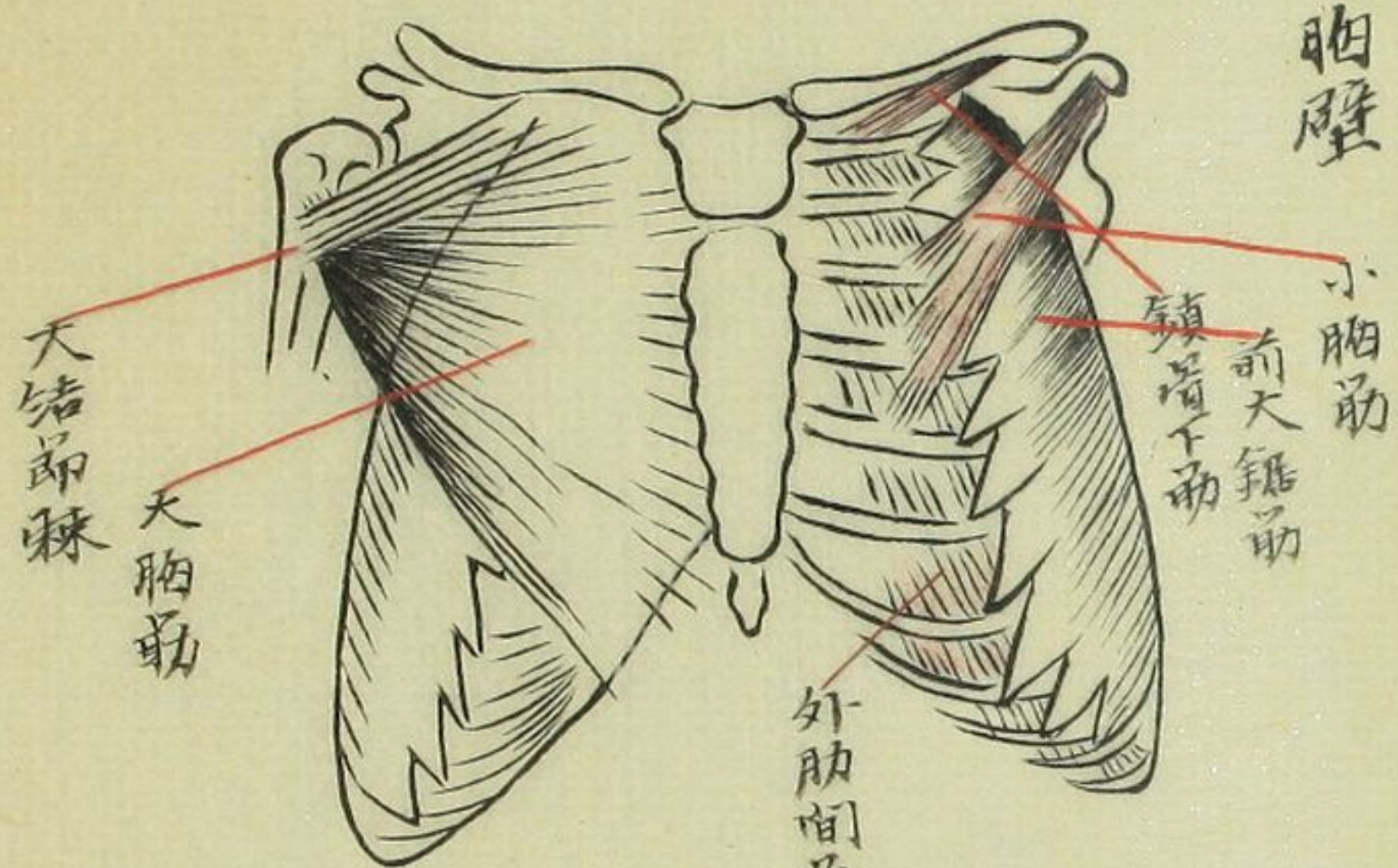


腹筋

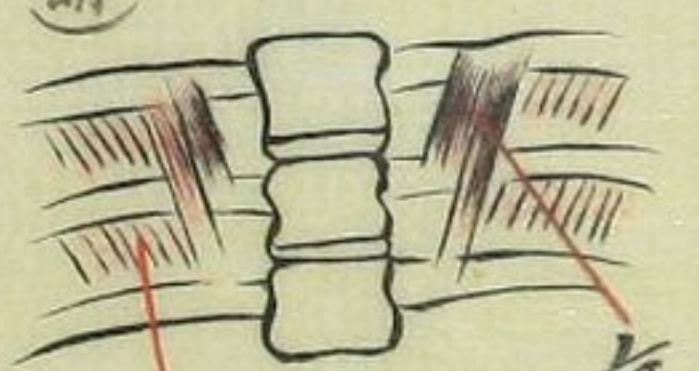


胸筋

○前胸壁

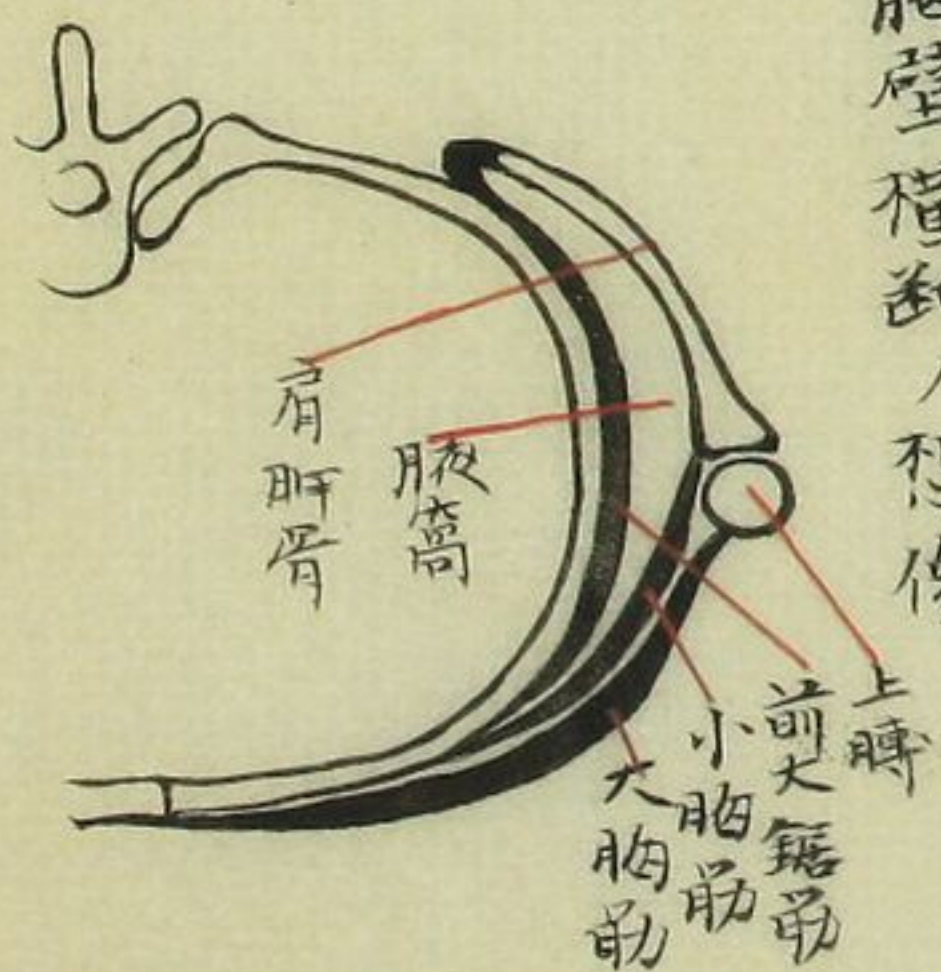


○右胸壁内面一部



右種胸筋
内肋間筋(呼吸筋)

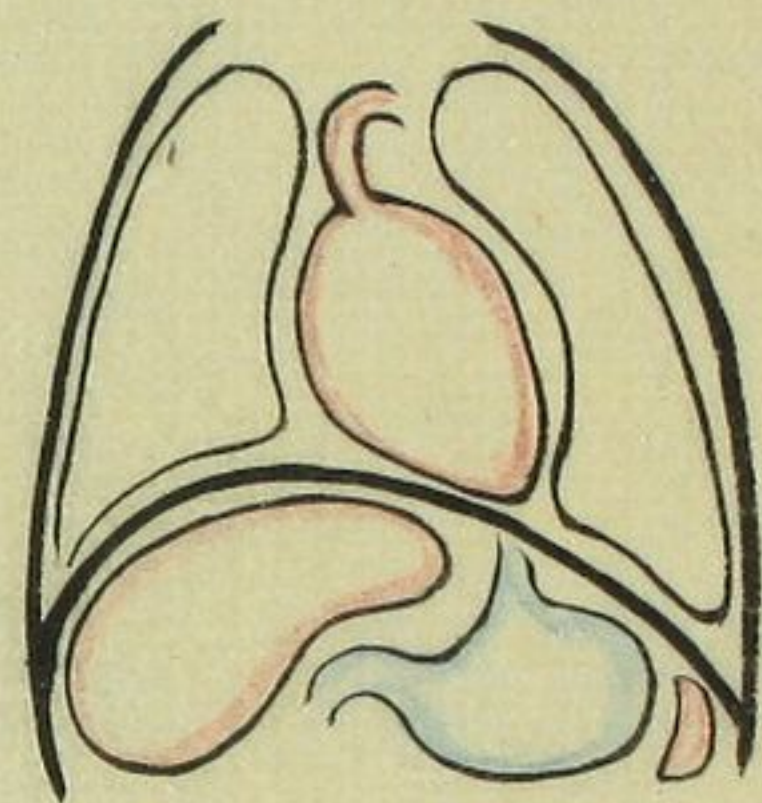
○胸壁横断ノ想像



横隔膜

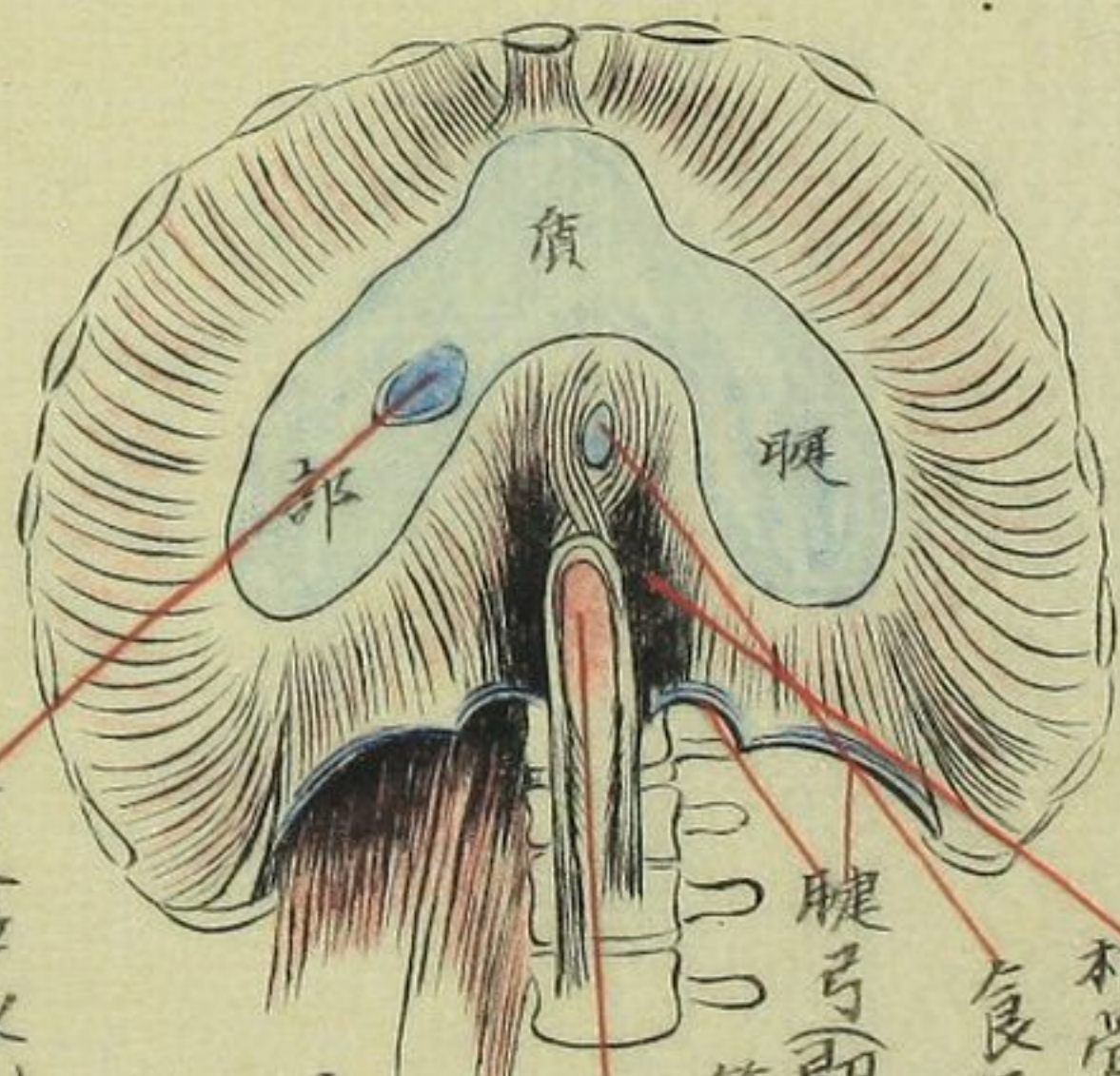
(筋息吸)

○胸部ヲ前額断トシ横隔膜ノ位置ヲ示ス



○横隔膜ヲ下ニ見ルモノ
○横隔膜ハ内外ニ條ヲ甲ハ第一腰椎体ヨリ其横突起ニハ同ク横突起ヨリ肋骨上ニ肋骨ニ接ルモノナリ
○横隔膜ハ肋骨部ノ間ニ通ス
○横隔膜ハ肋骨部ニ移行ス
○横隔膜ハ肋骨部ニ移行ス
○横隔膜ハ肋骨部ニ移行ス

胸骨部



大静脈孔

方在腰筋(呼吸筋)

大腰筋

大動脈裂孔(同名動脈及之胸管ヲ通ス)

第三四腰椎体

膈(即ハ外孤形裂孔)

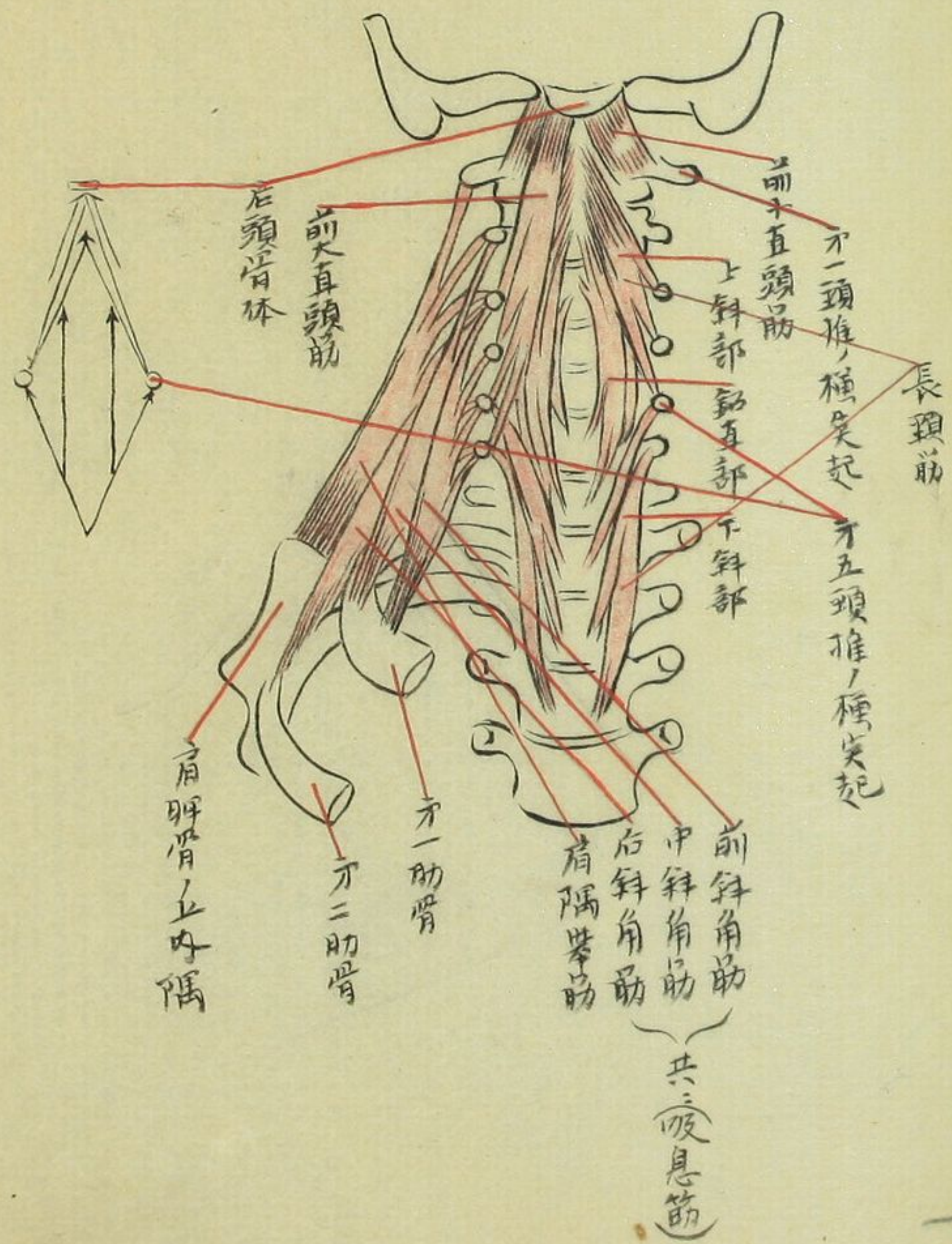
食管(食管ヲ通ス)

椎骨部

肋骨部

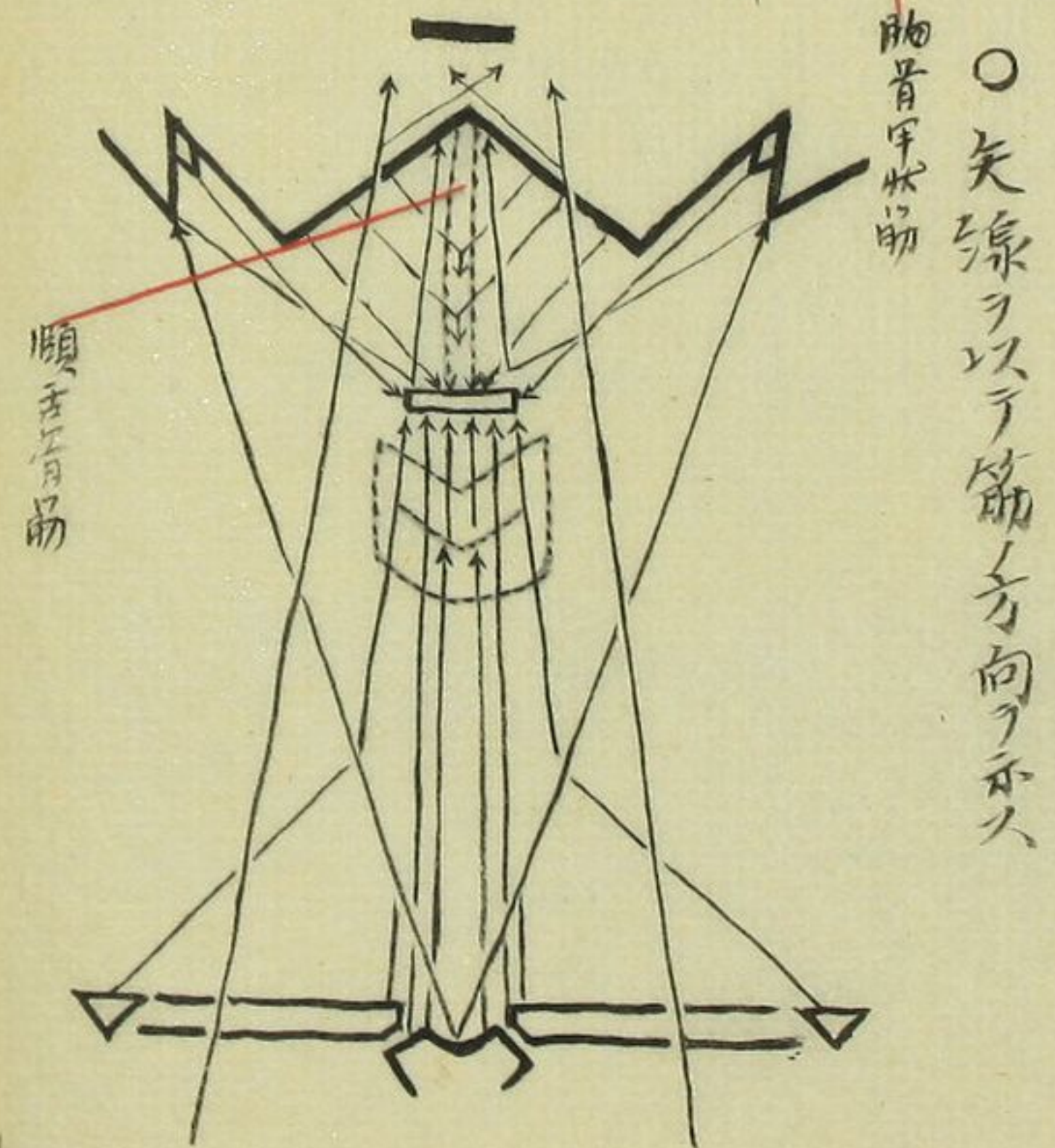
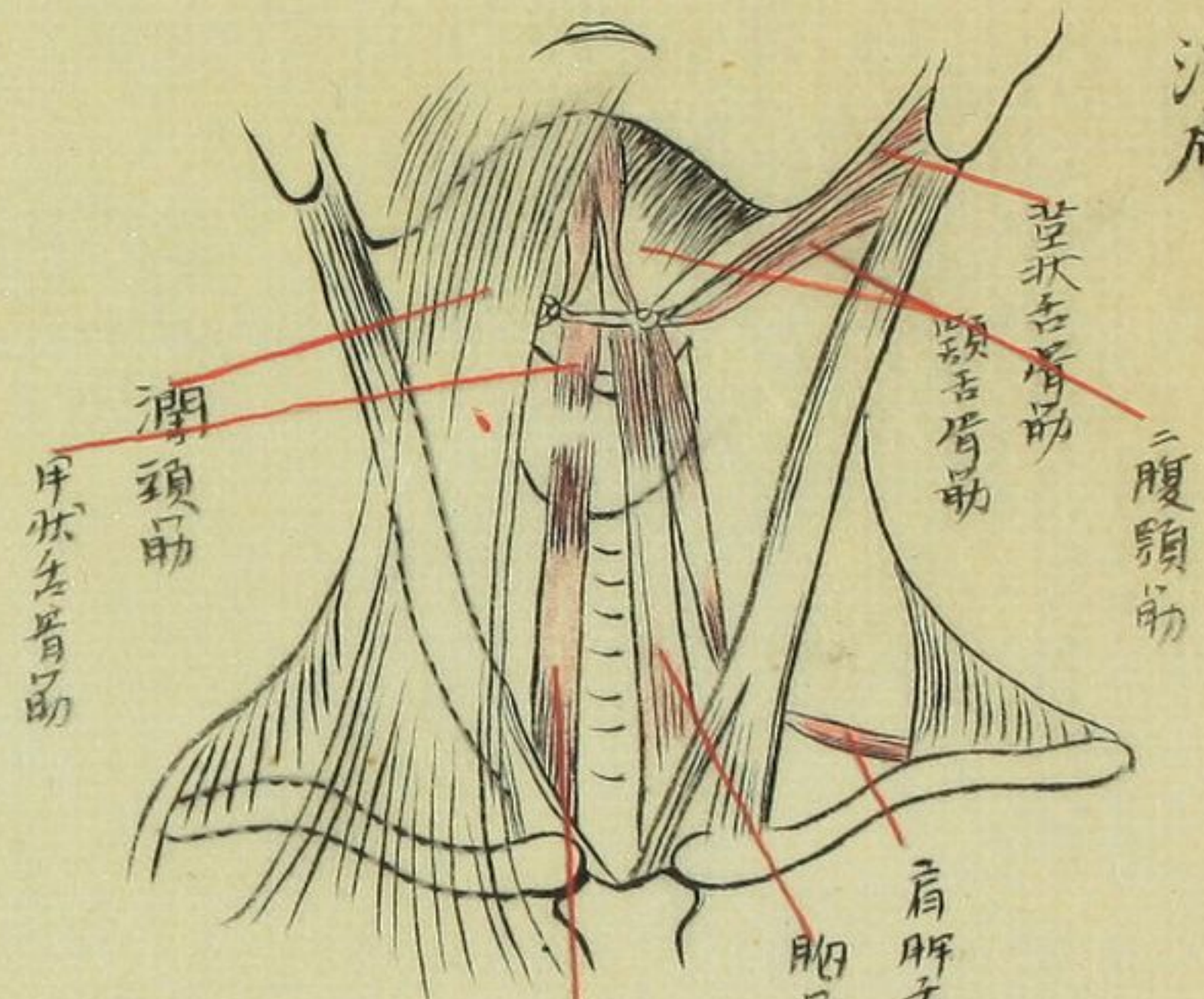
ハ菲薄ノ筋度ヲ膈弓トシテ六個ノ肋軟骨ヨリ生シ膈頂部ニ移行ス

頸筋深層

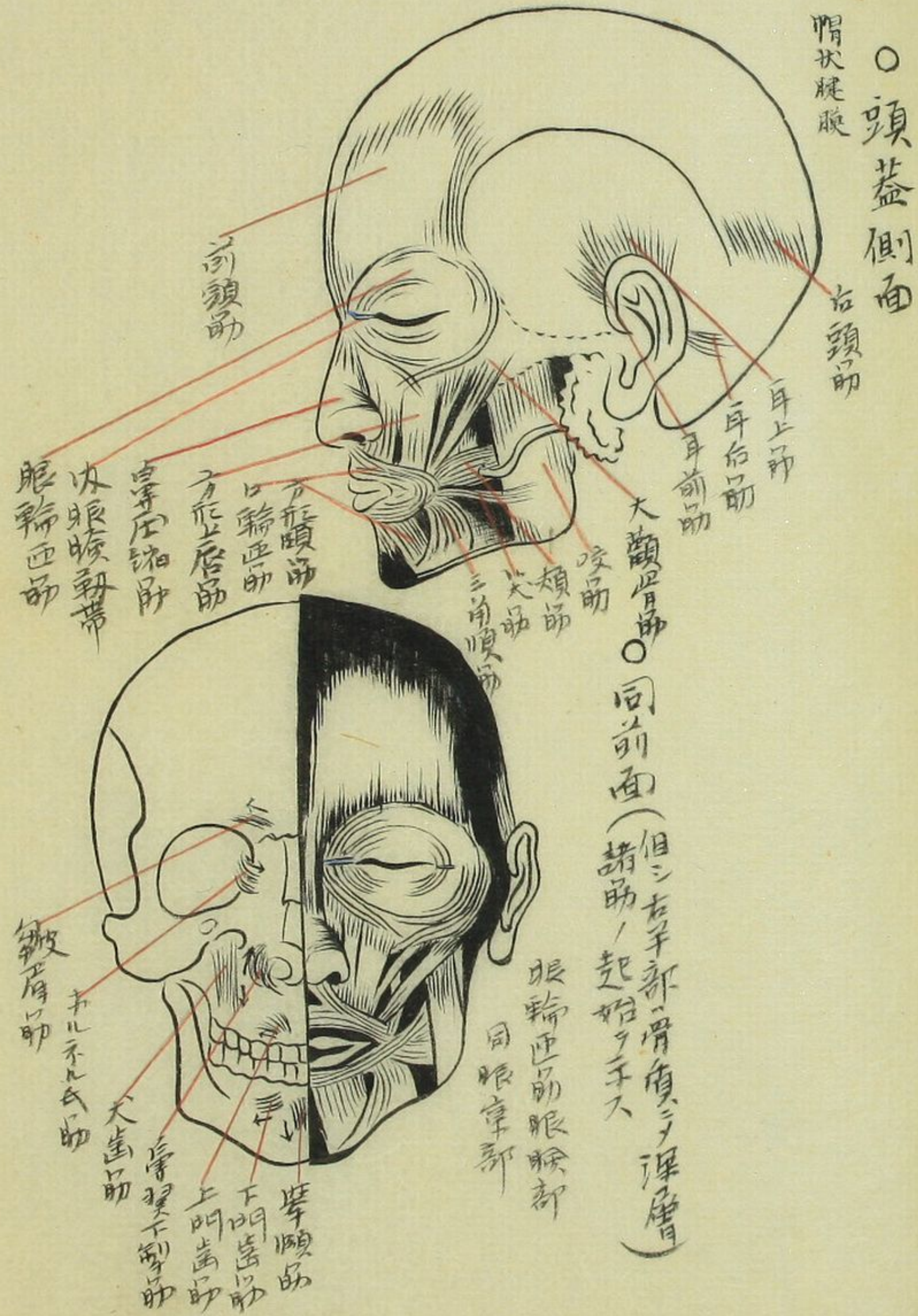


頸筋

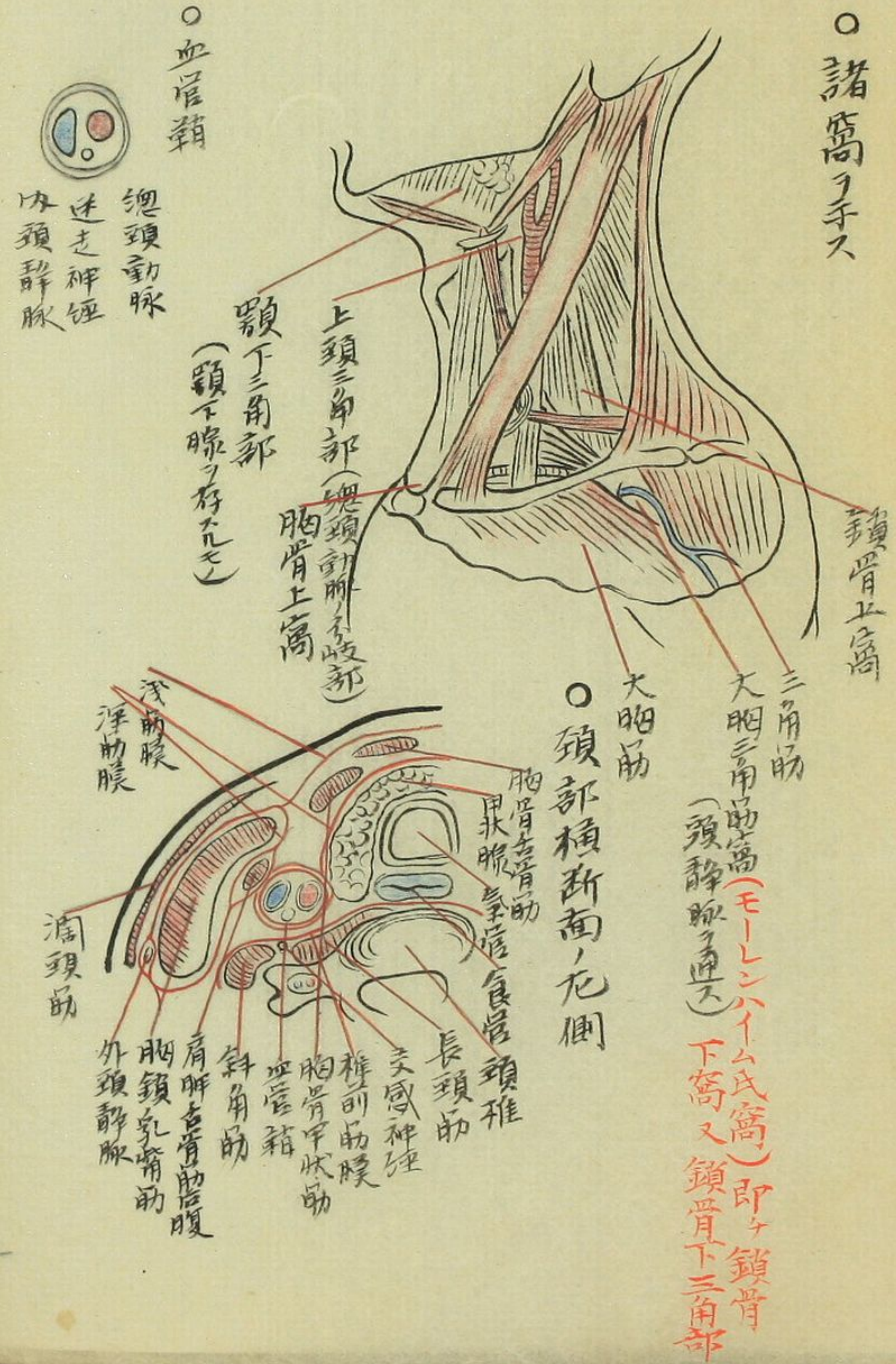
○ 淺層



筋面顏及筋頭

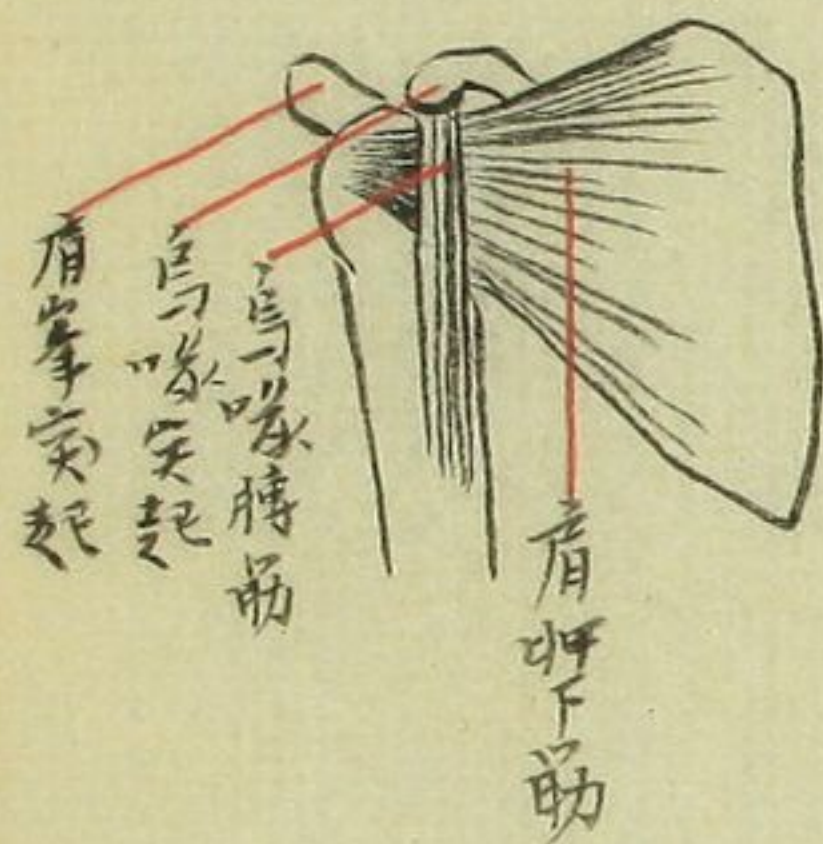
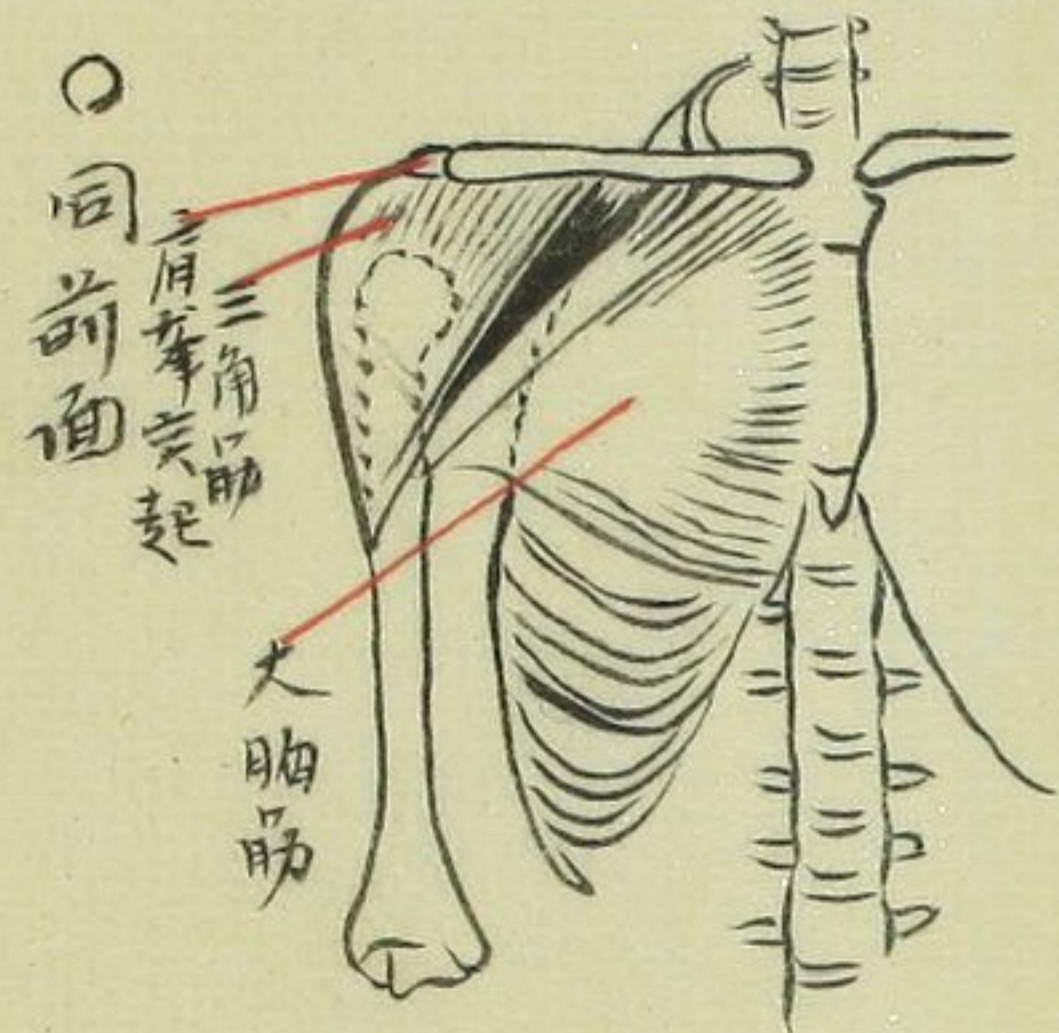


部頭

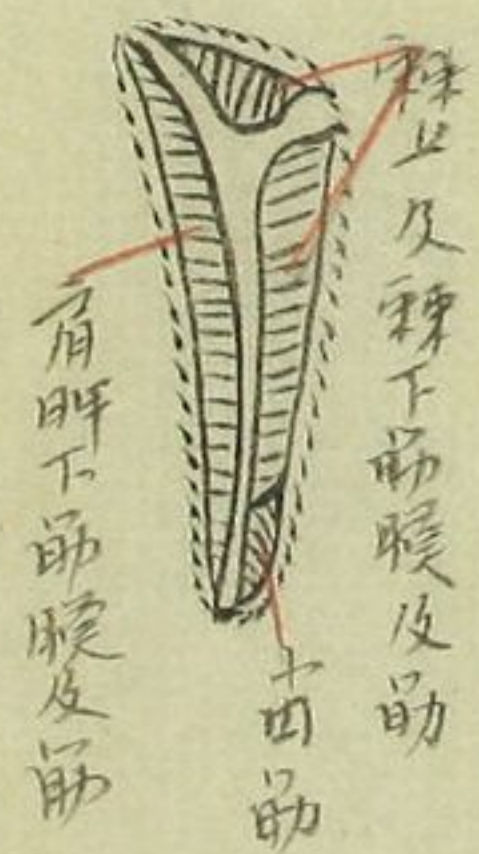

助 脚 肩


○胸廓前面



○同矢状断トノ肩胛筋及肋膜ヲ示ス

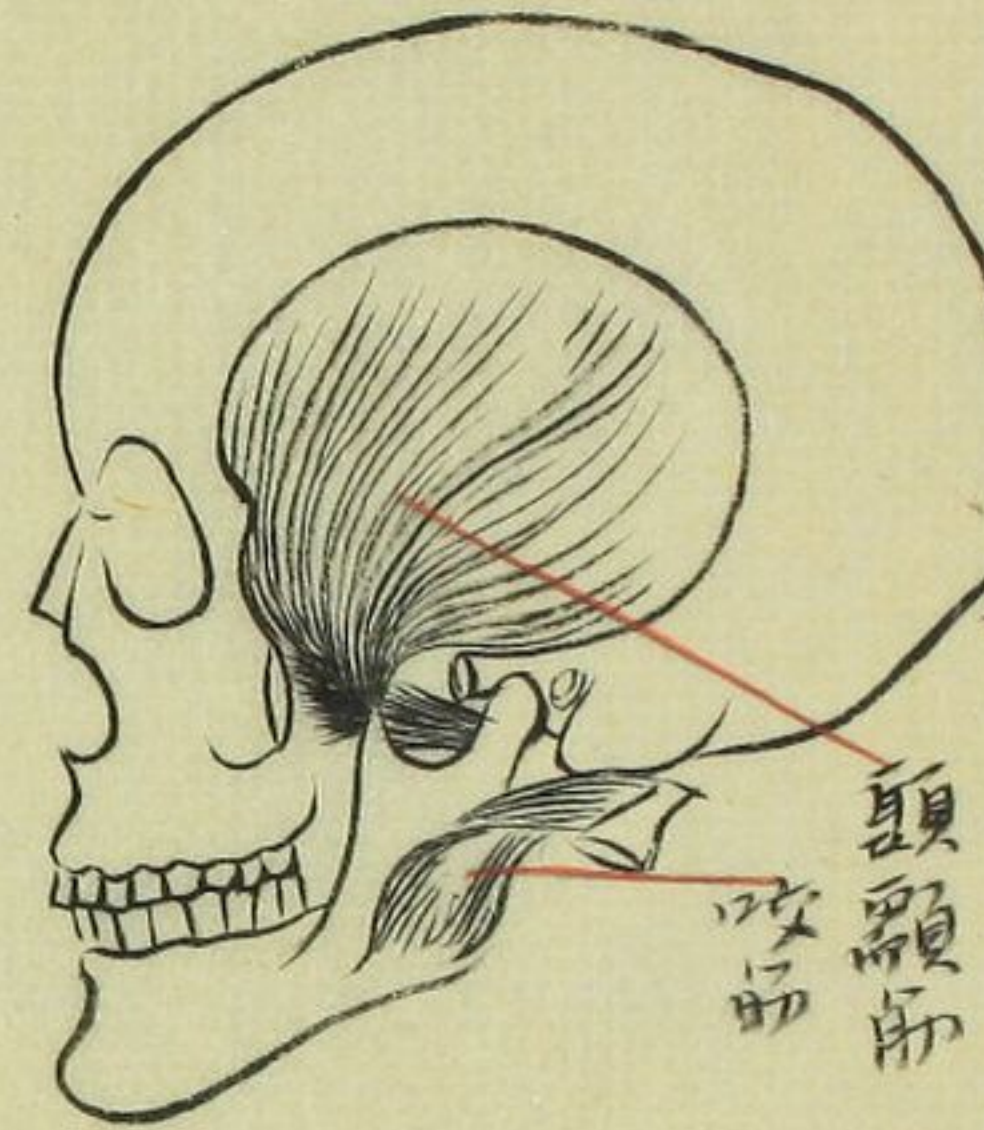


○肩胛骨后面

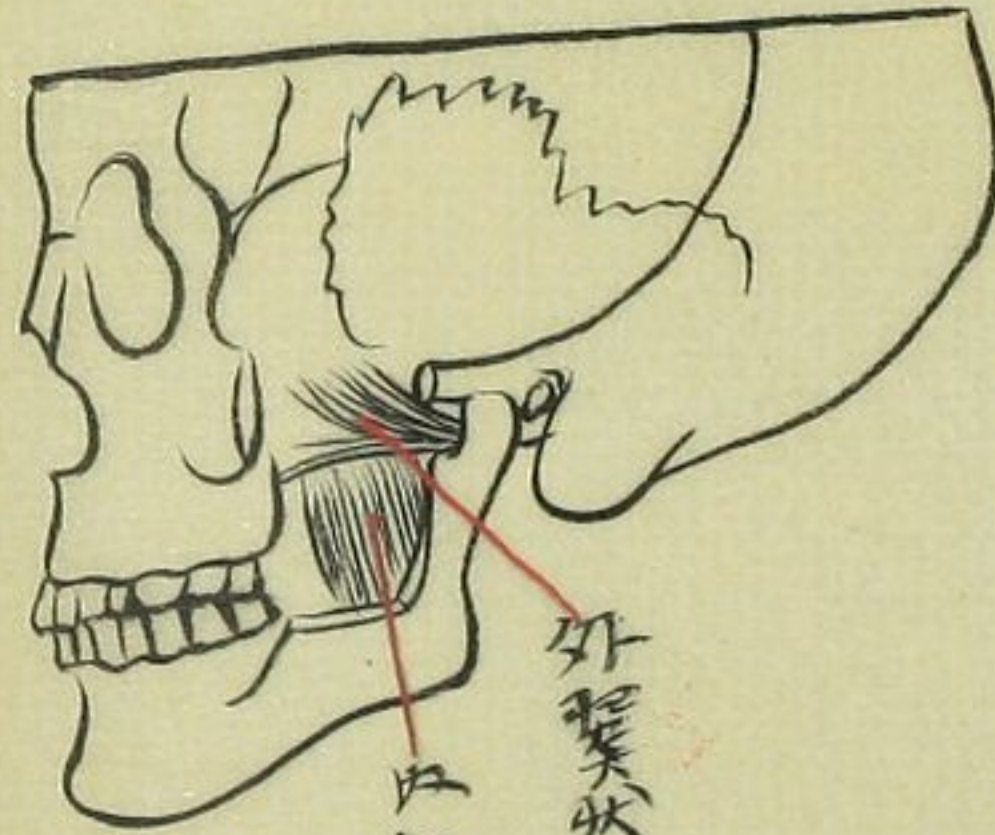


嚼 筋

○頭顱筋膜ヲ除去シ且ツ顱骨ヲ示ス



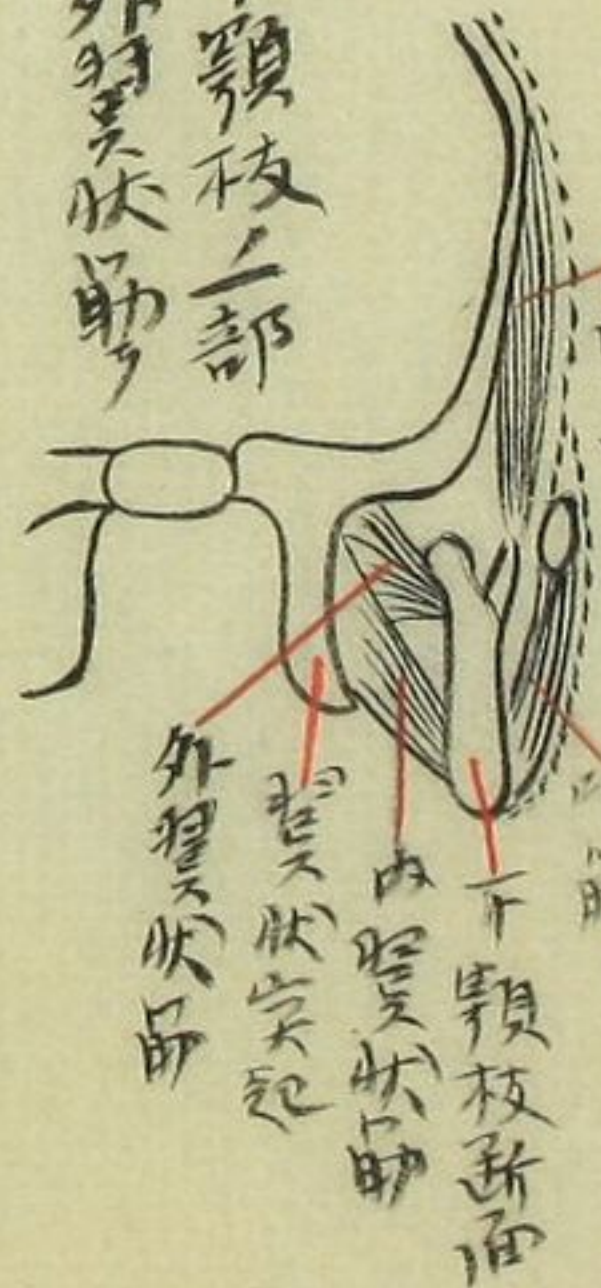○顱骨弓及下顎枝一部ヲ鋸断シ外外翼状筋ヲ示ス



四筋ノ神経ニ三叉神経ノ第三枝

外翼状筋ヲ除キ外ハ下降シタル下顎ヲ故位ニ復シテ用ヲ示ス
 外翼状筋(翼状突起ノ外枝及大翼状筋ヲ起シ停止六下顎骨頭ノ髁状窩)
 内翼状筋(起シ八翼状窩ヲ停止八下顎板ノ内面ナリ)

○下顎板ニ沿テ頭蓋ノ前額断ト示ス

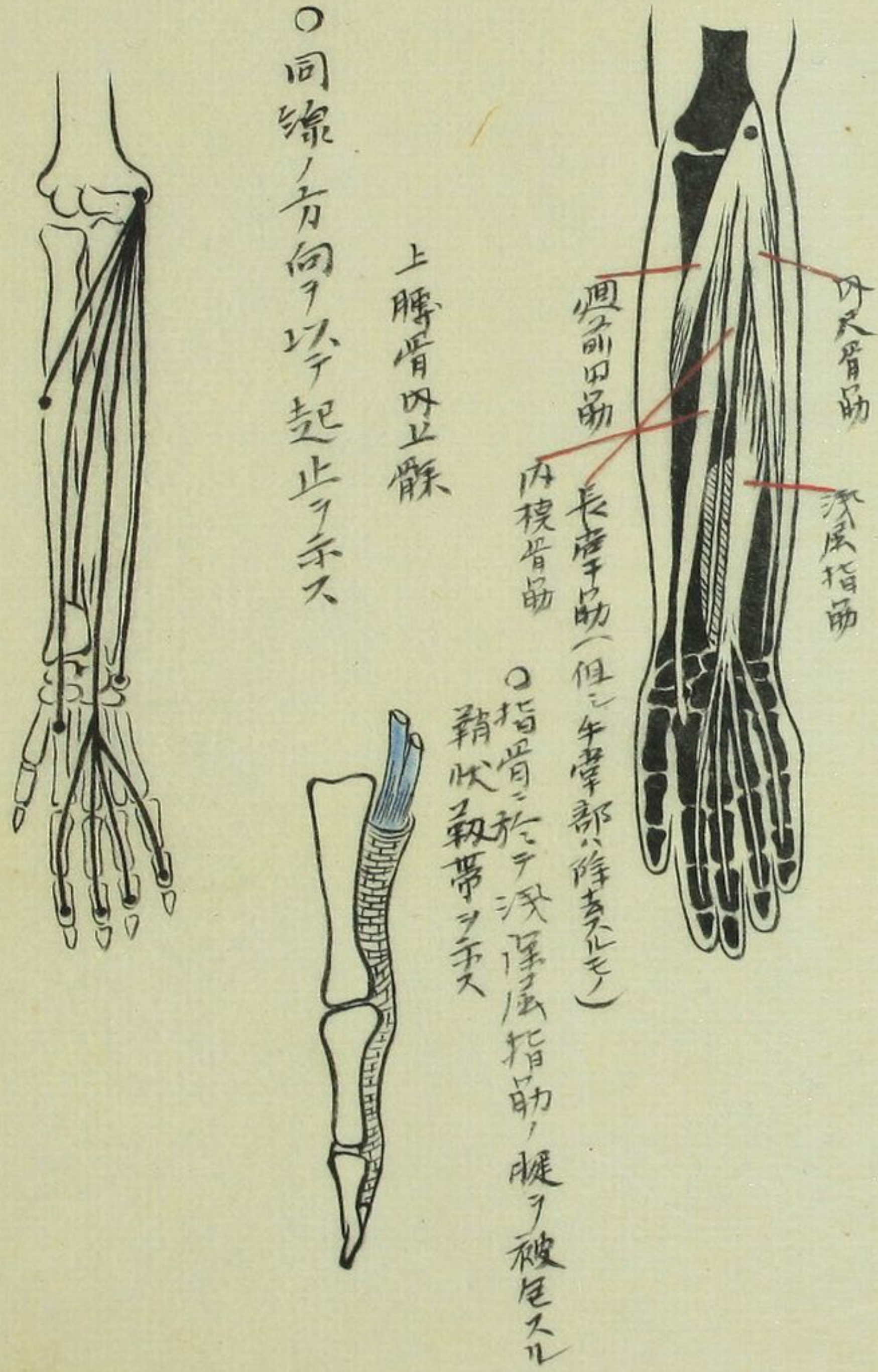


咀嚼筋及小肋膜ヲ示ス

咀嚼筋及小肋膜ヲ示ス
 頭顱筋膜
 顱骨片断面
 咬筋
 下顎板断面
 内翼状筋
 外翼状筋

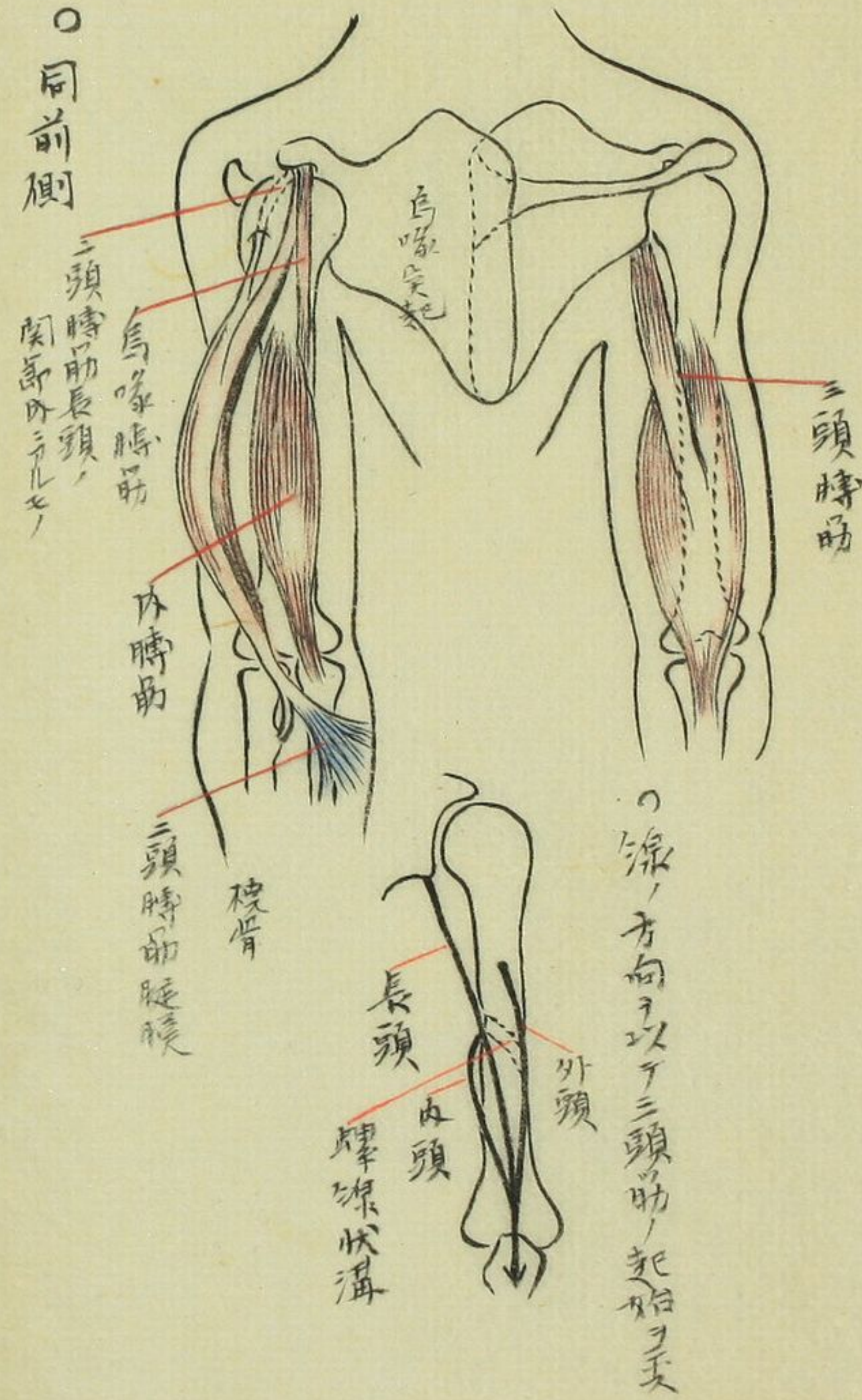
筋層淺膊前

○淺層

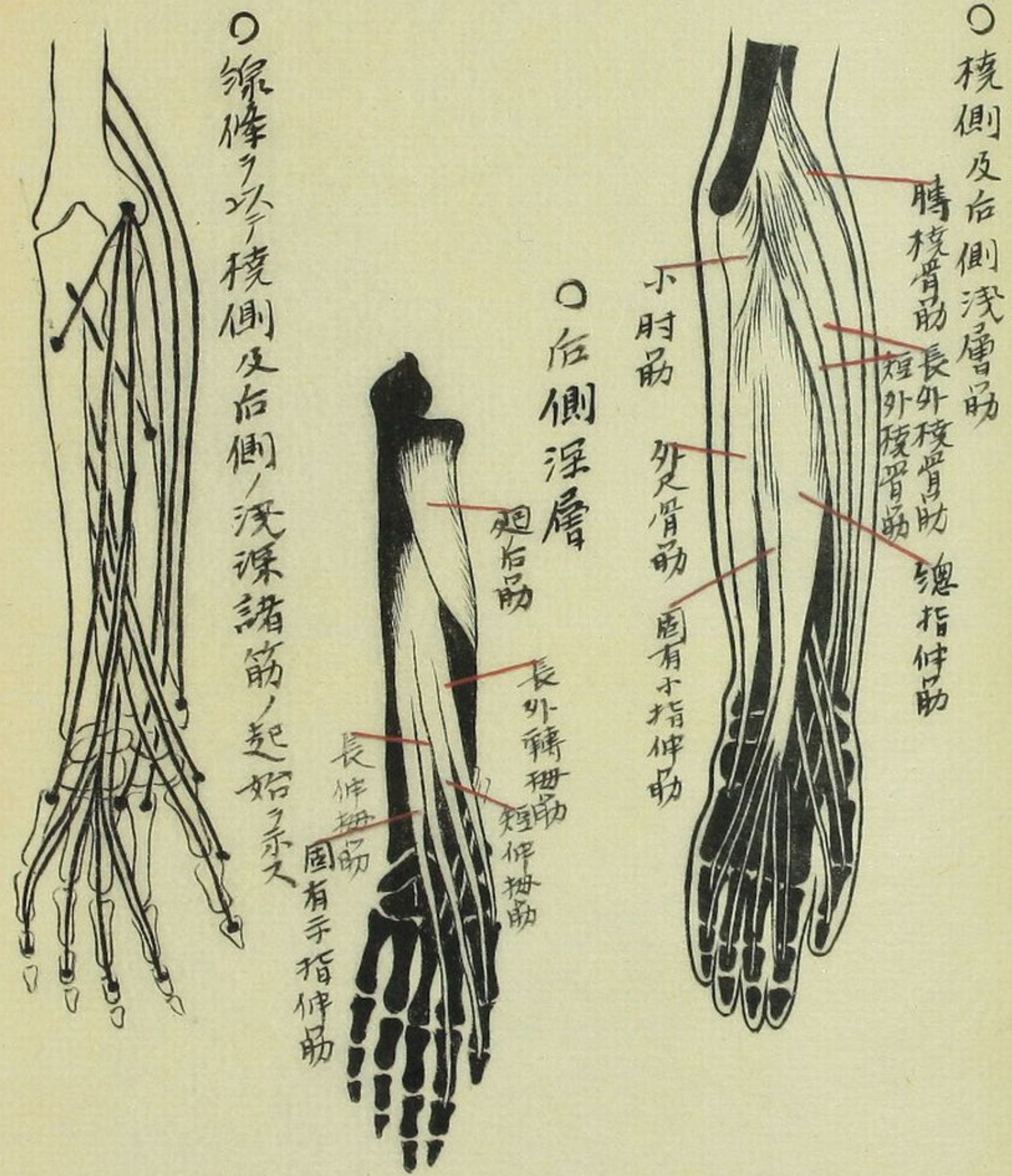


筋層膊上

○右上膊右側



筋側后及側橈膊前



○ 後側及右側淺層筋

腕橈骨筋 長外尺骨筋 短外尺骨筋 總指伸筋

○ 右側深層

起后筋

長外轉拇筋

短伸拇筋

長伸拇筋

固有手指伸筋

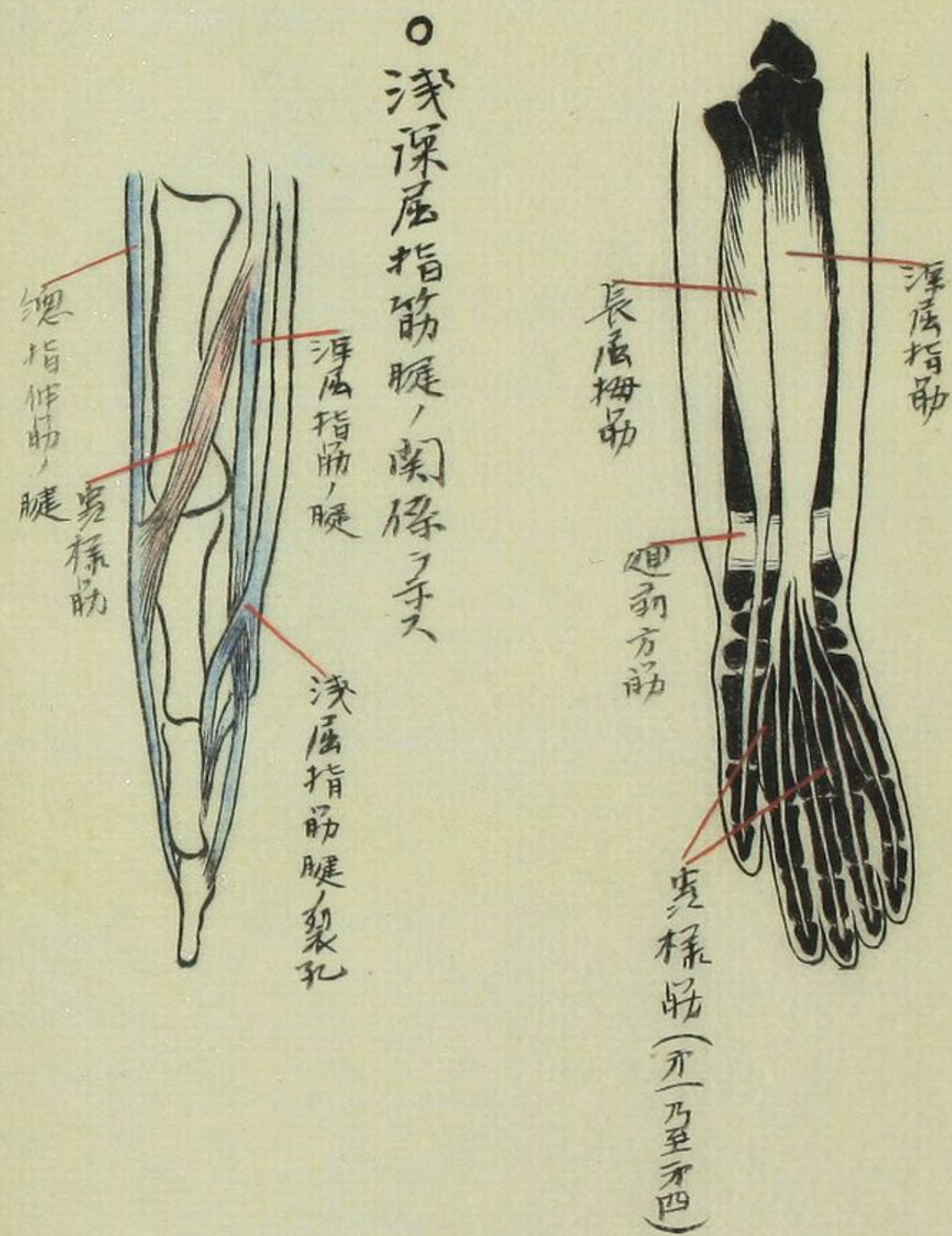
○ 線條及後側及右側淺深諸筋之起始及終止

○ 手腕之屈伸及內外轉筋

內轉 外尺骨筋 外尺骨筋 伸展 手腕 外轉 長短外轉骨筋 外轉

筋層深膊前

○ 深層



○ 淺深屈指筋之關係及手之

深屈指筋

淺屈指筋

總指伸筋

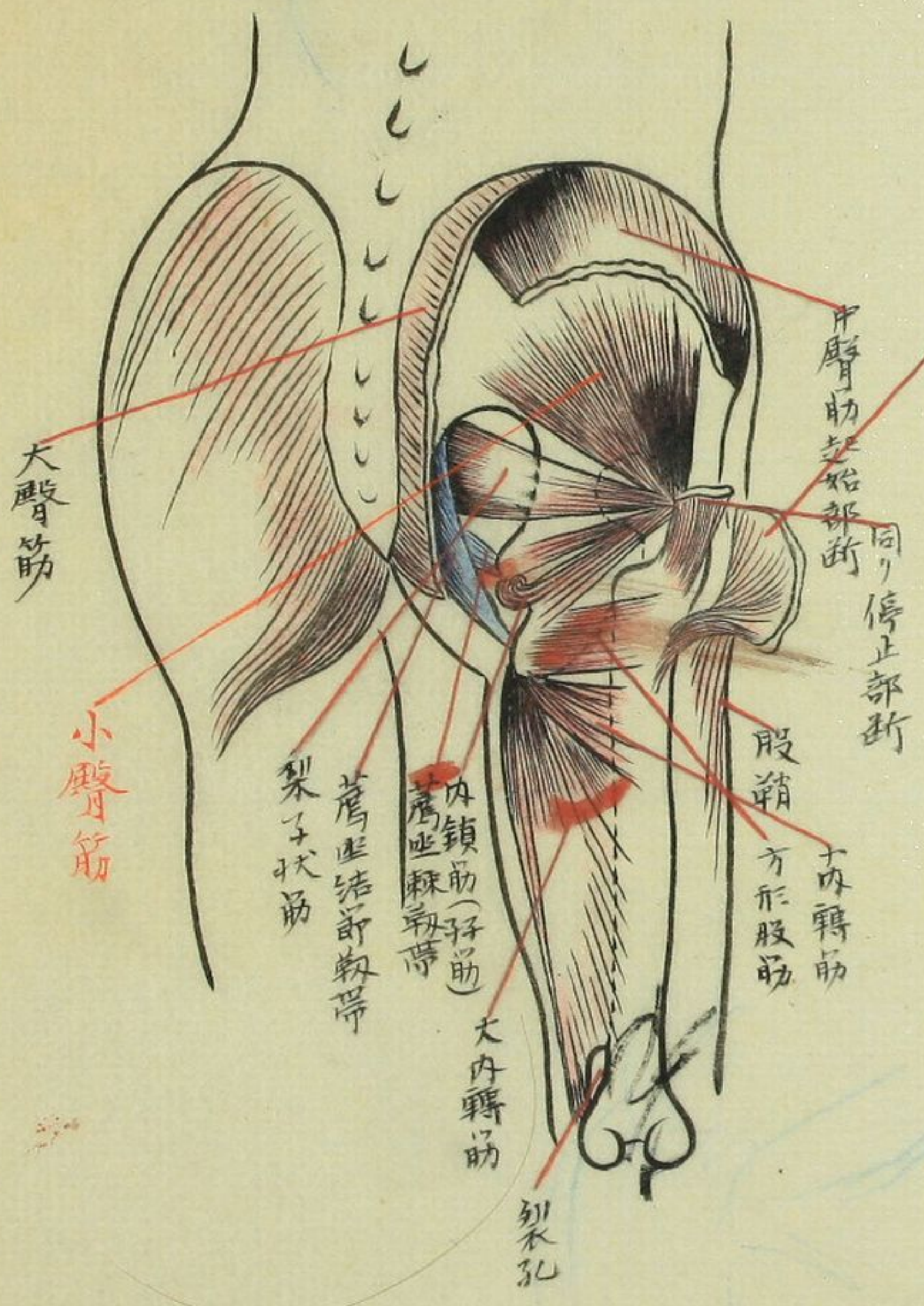
剪樣筋

長屈拇筋

固有方筋

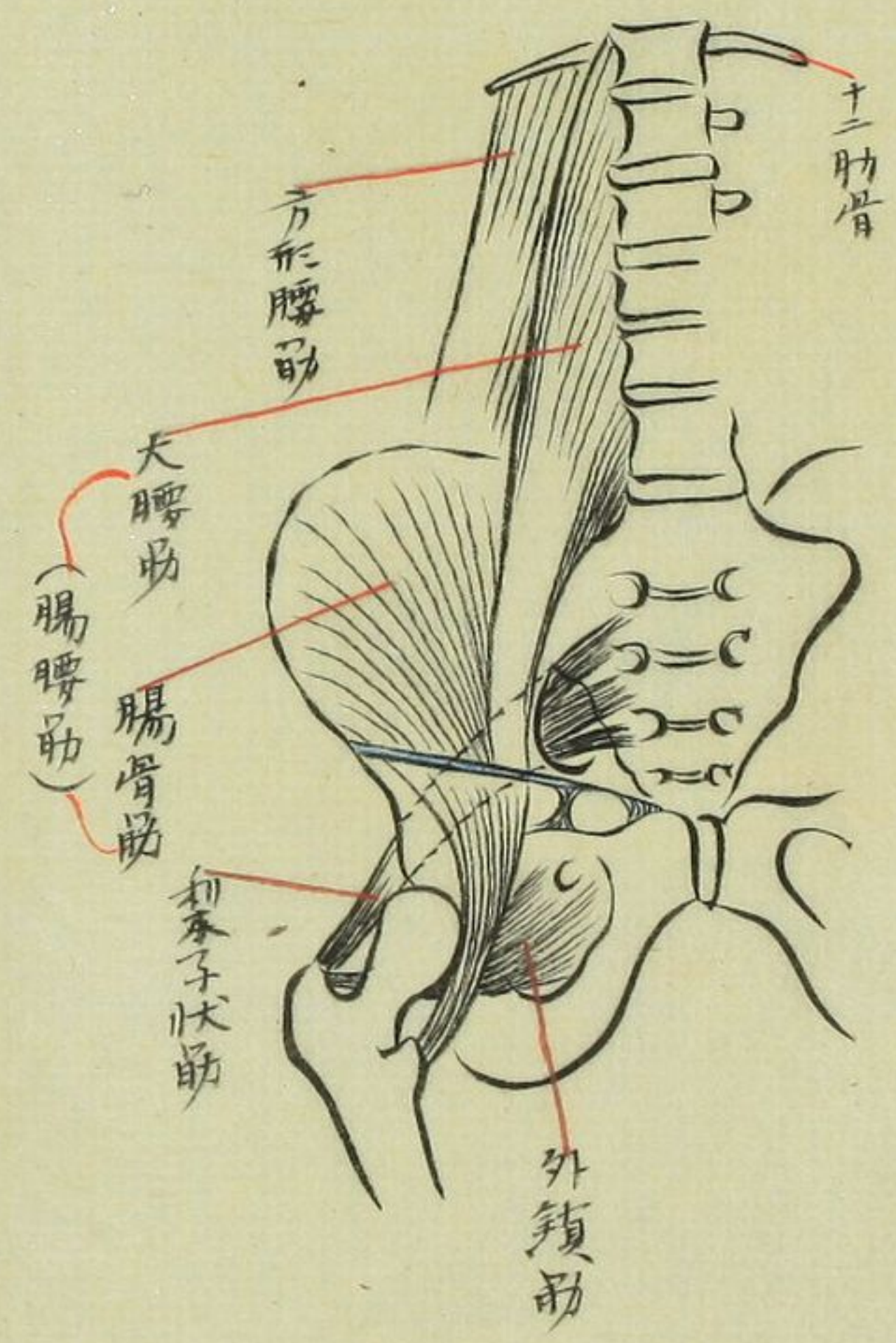
剪樣筋(亦乃至才四)

外腕部筋



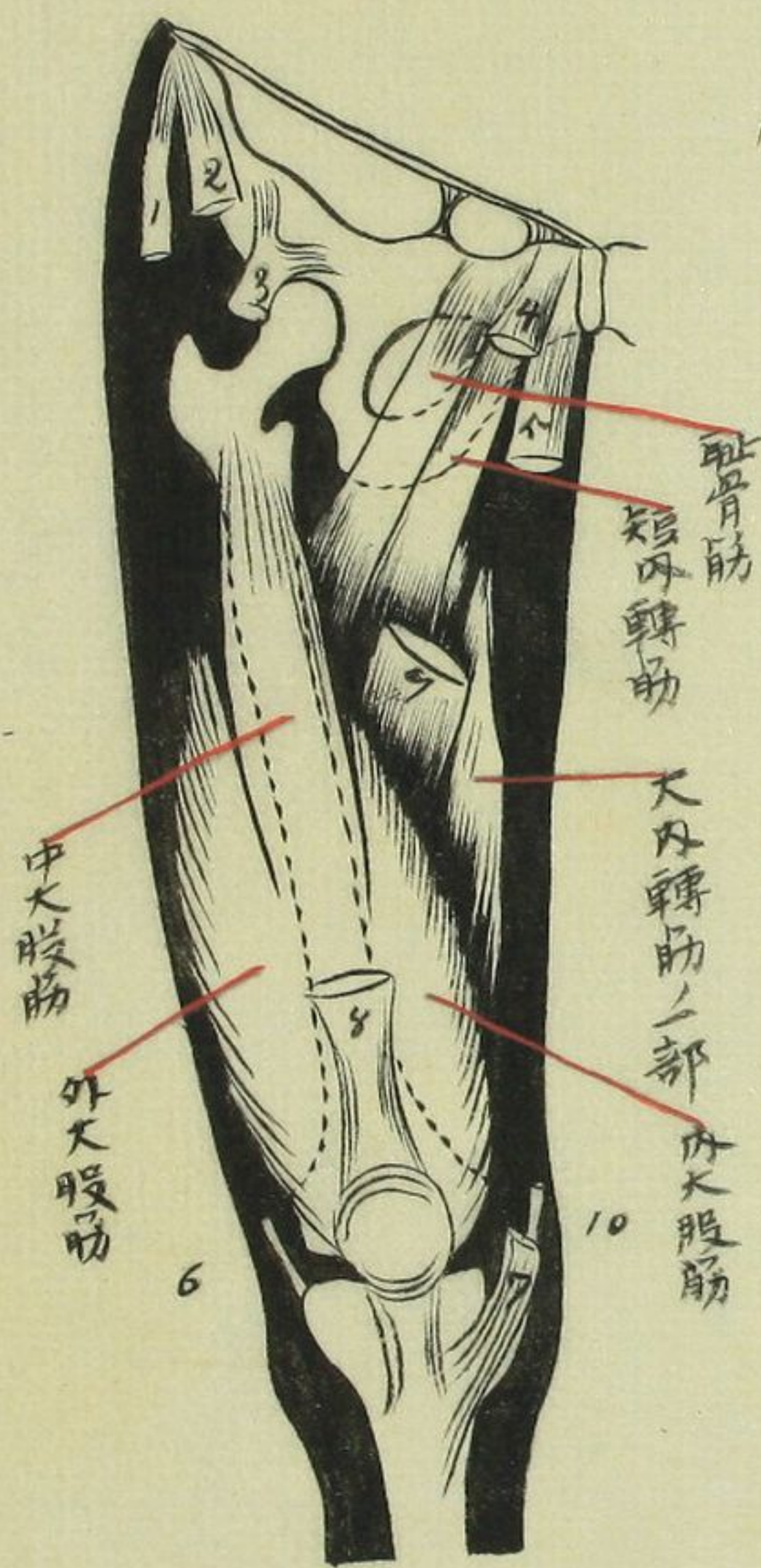
向ノ停止部筋(一部、大腿骨三部、股筋ニ終ル)

内腕部筋



○方形腰筋 起始、第十二肋骨及上四個ノ腰椎横突起
 三ノ停止、腸骨筋ノ后部ナリ
 ○腸骨筋 起始、内頭、終末、胸椎及全腰椎体ノ側部
 外頭、腸骨筋高ニノ停止、大腿骨小轉子ナリ

大 腿 筋



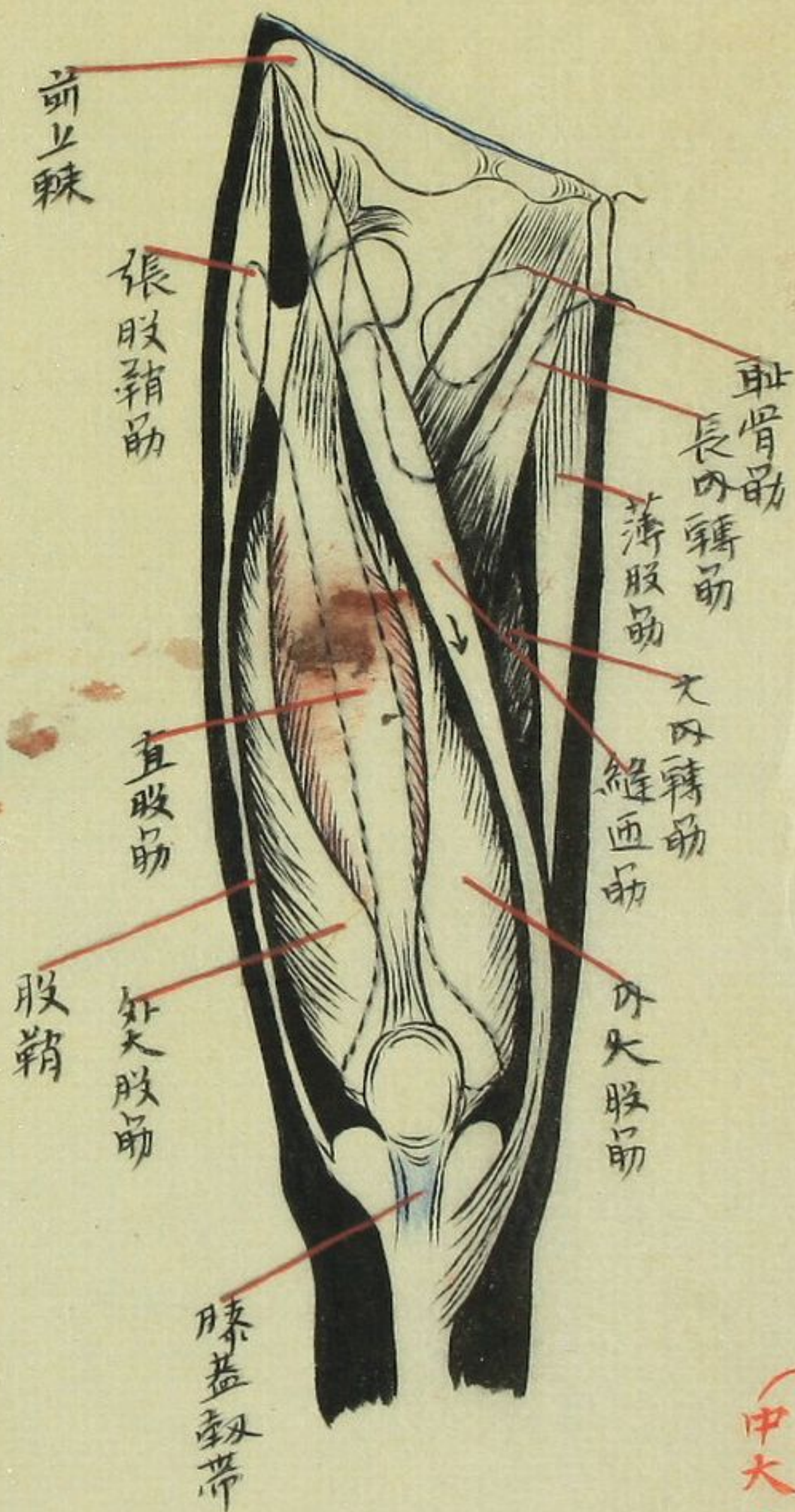5 4 3 2 1
薄长直继张
股内股通股
筋转筋筋筋筋

起始部

10 9 8 7 6
薄长直继股
股内股通筋筋筋

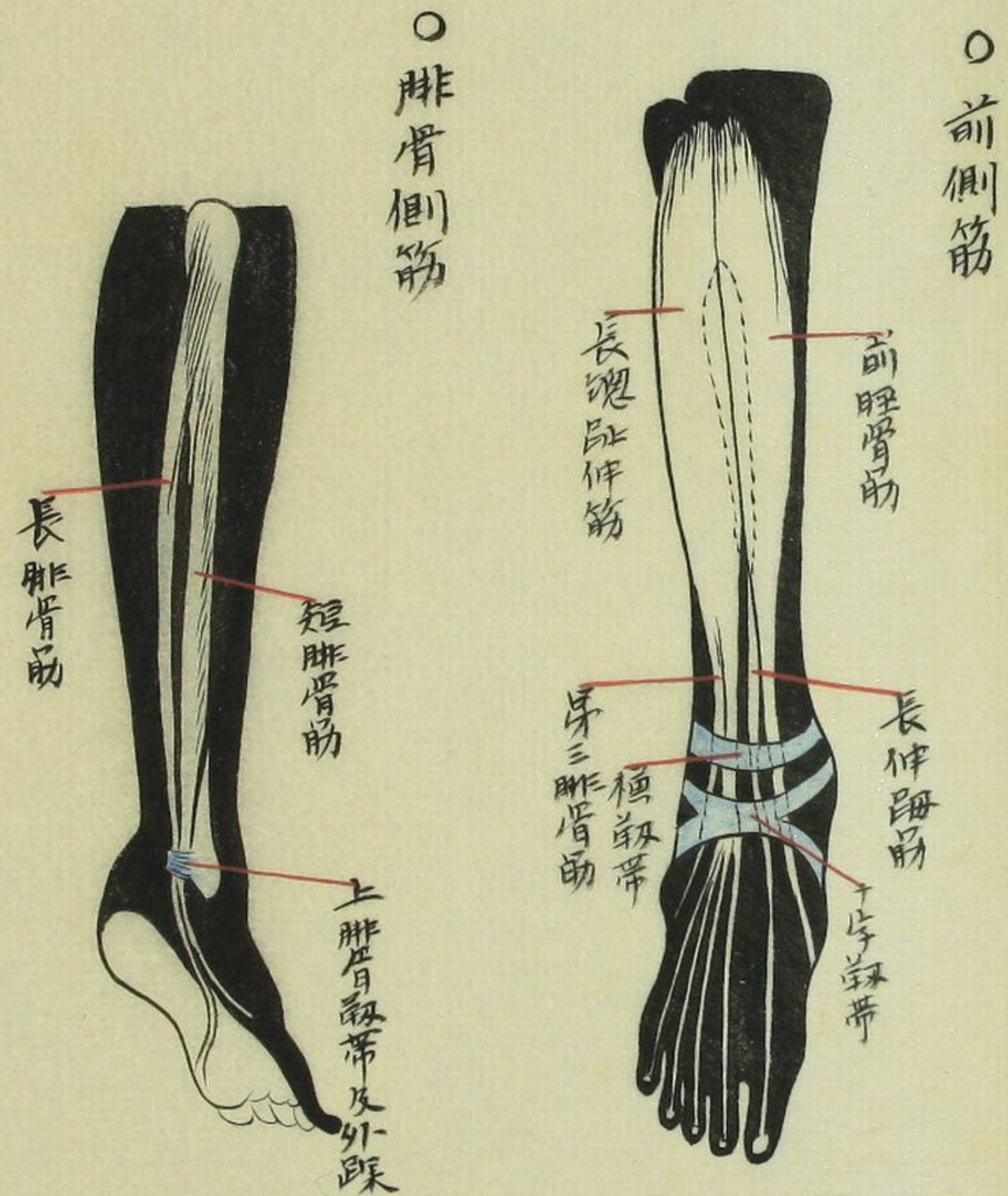
停止部

大 腿 筋
(侧 前)

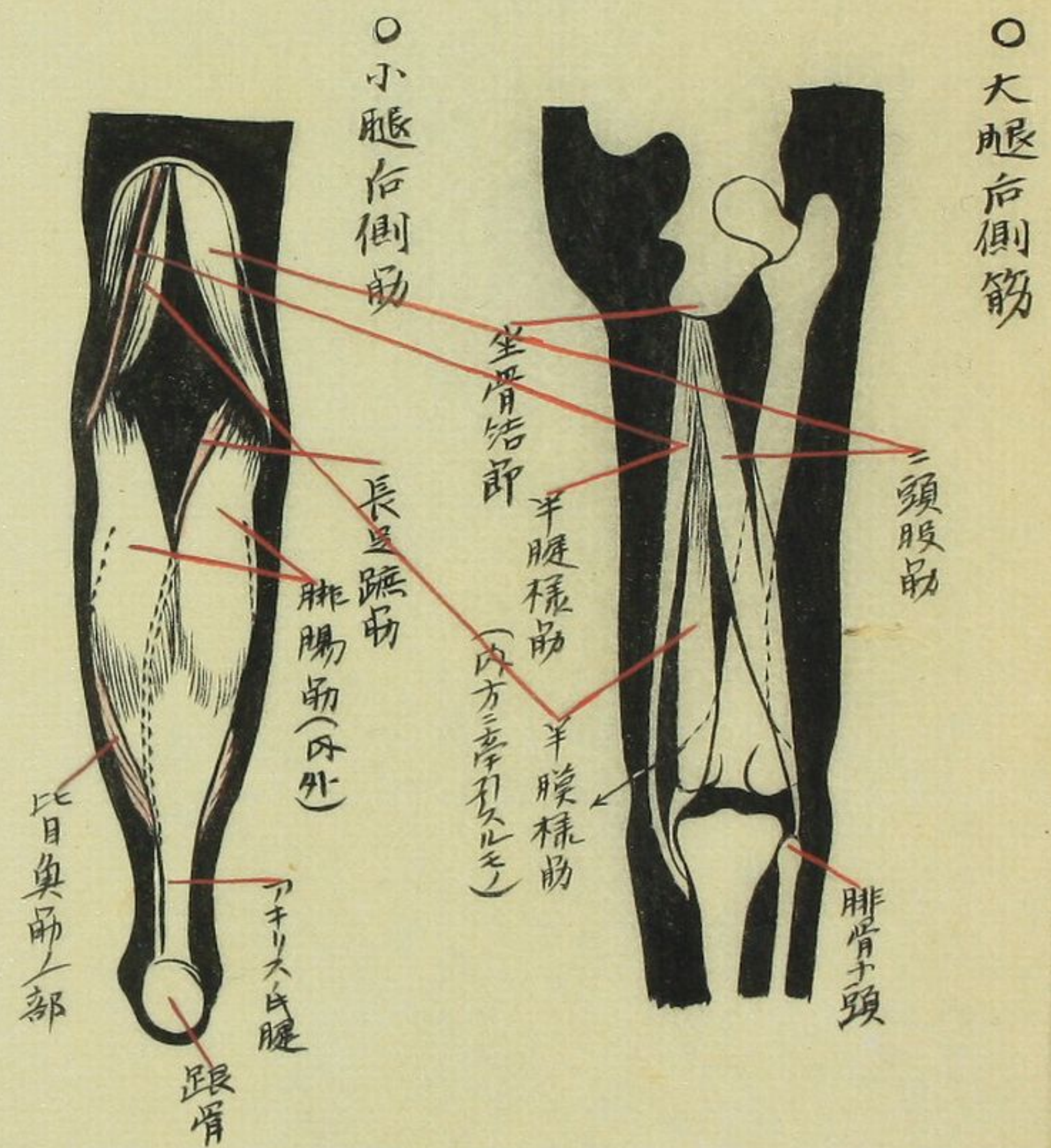


四头股筋
直肢筋
内大腿筋
外大腿筋
中大股筋

筋側骨腓及側前腿小

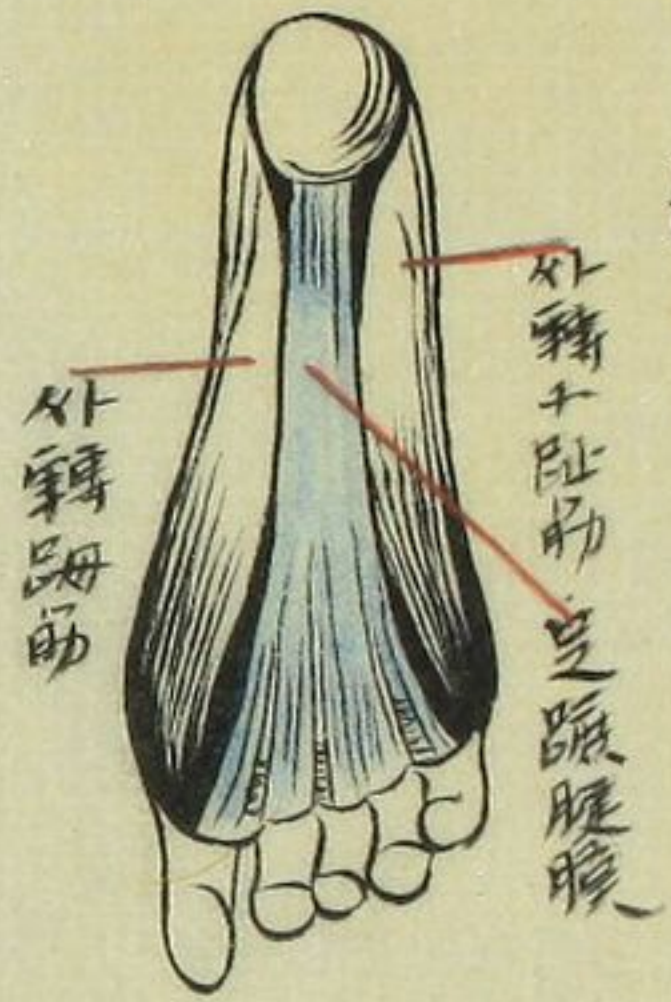

筋側右腿小及腿大

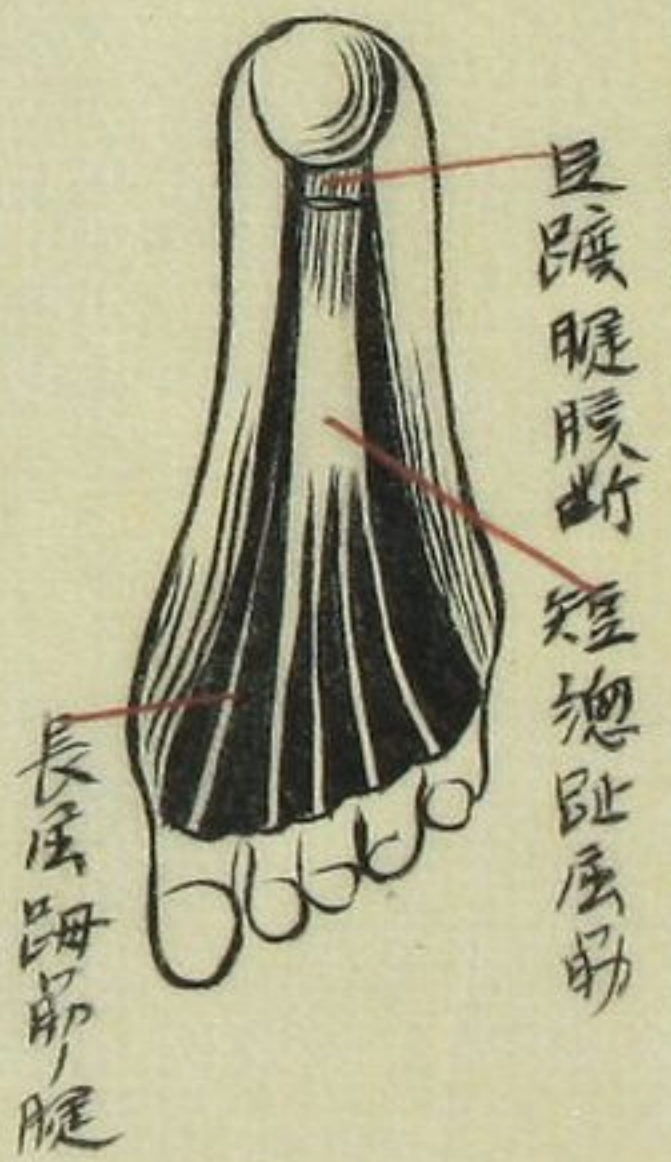

足 蹠 筋

○足蹠腓膜



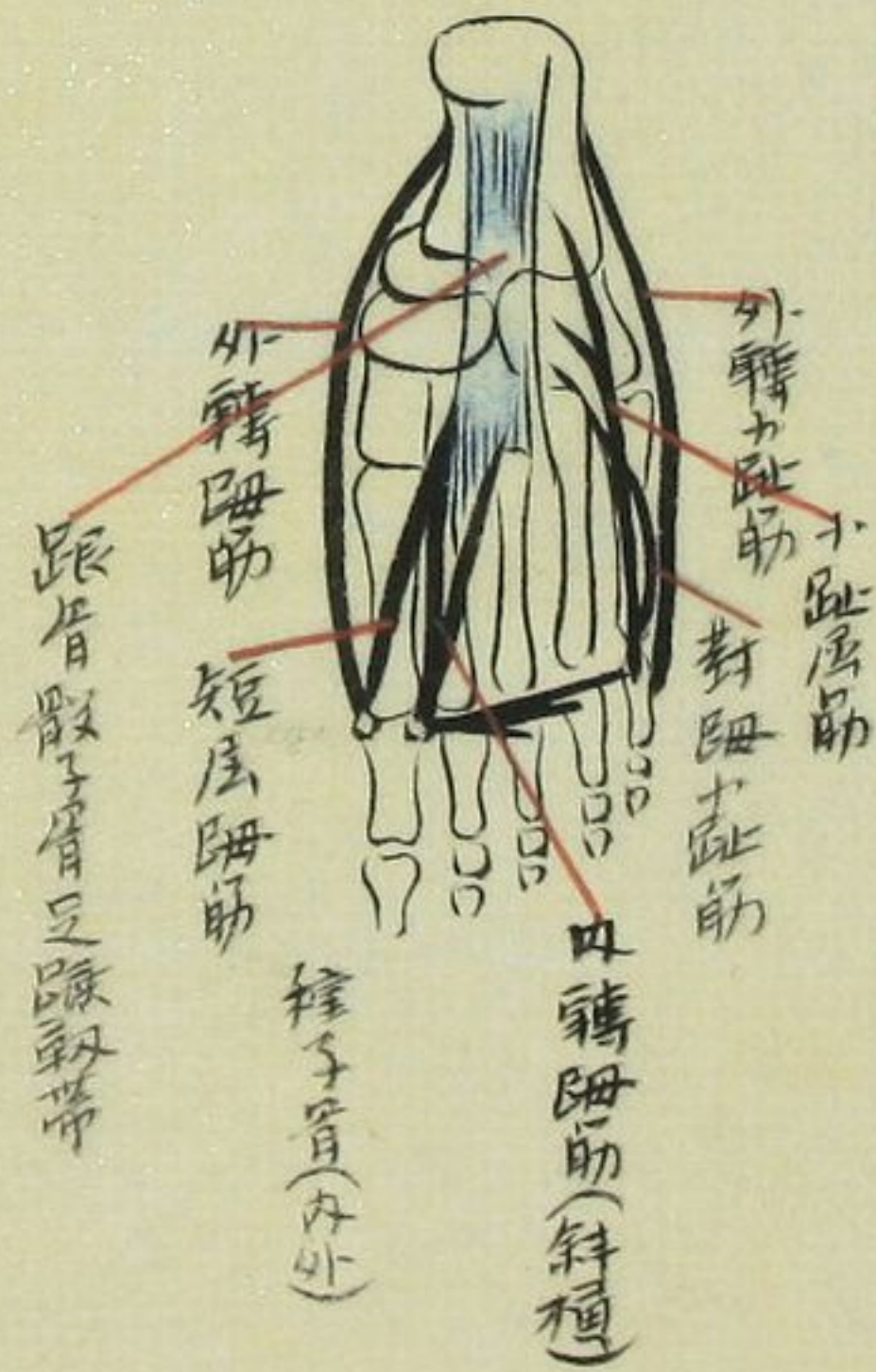○足蹠腓膜ヲ除去スル



○短總趾屈筋ヲ切斷シ深部ヲ示ス

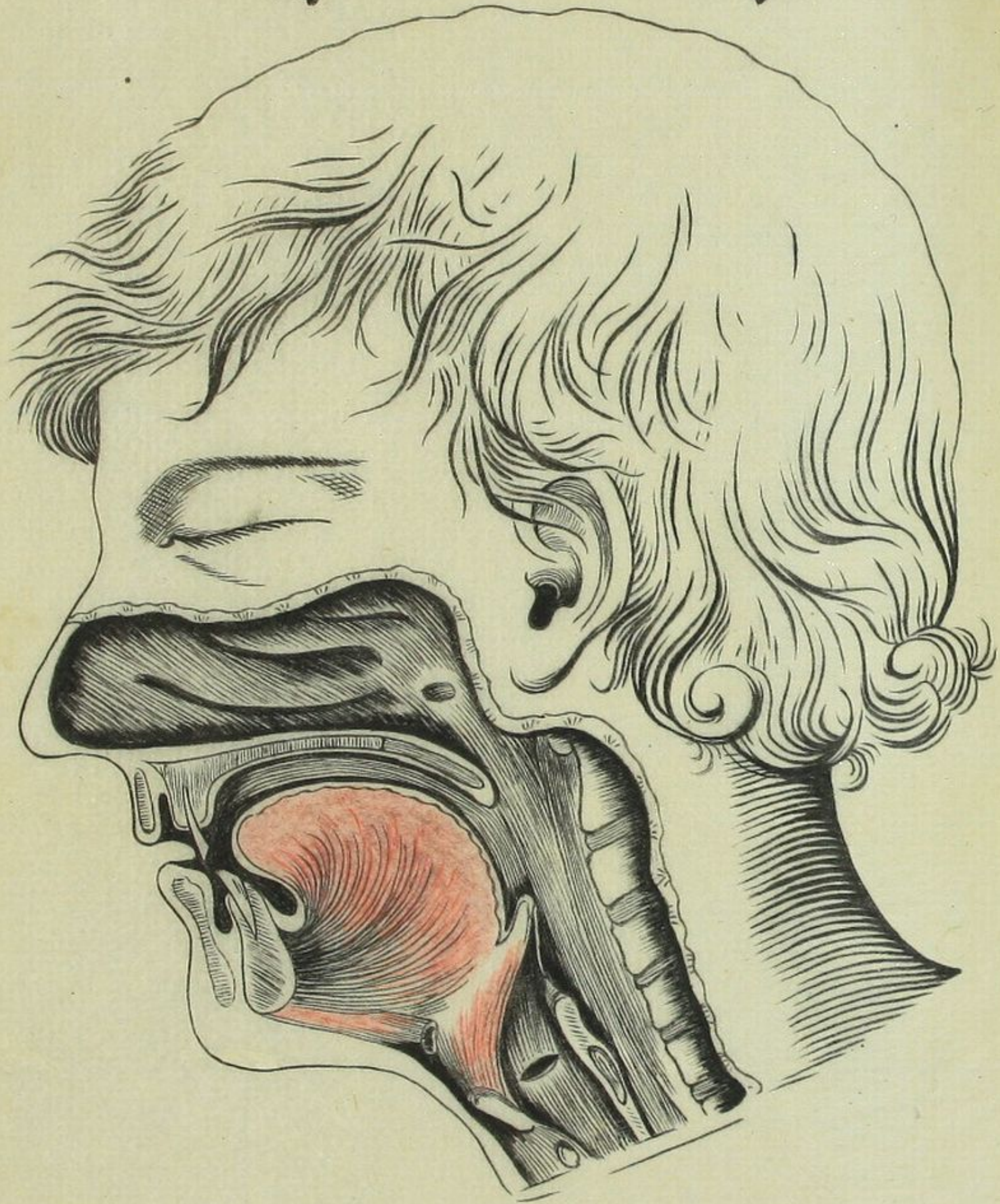


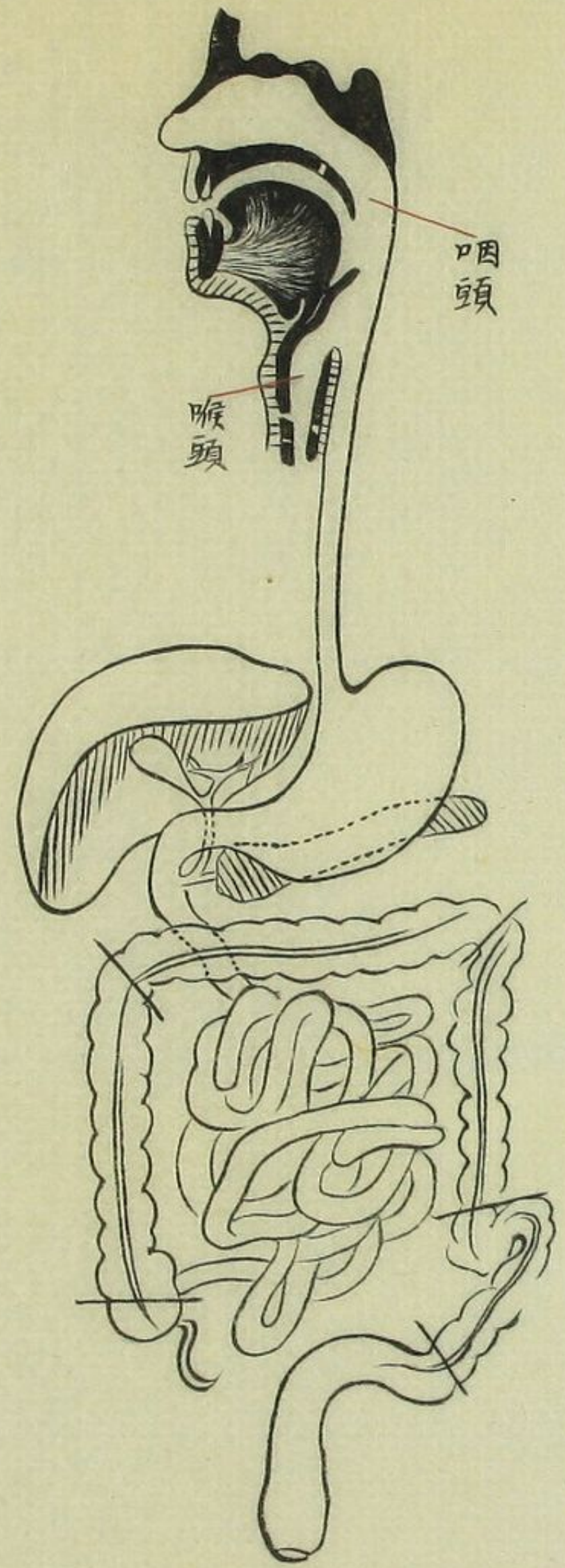
○趾側及十趾側筋





內臟學





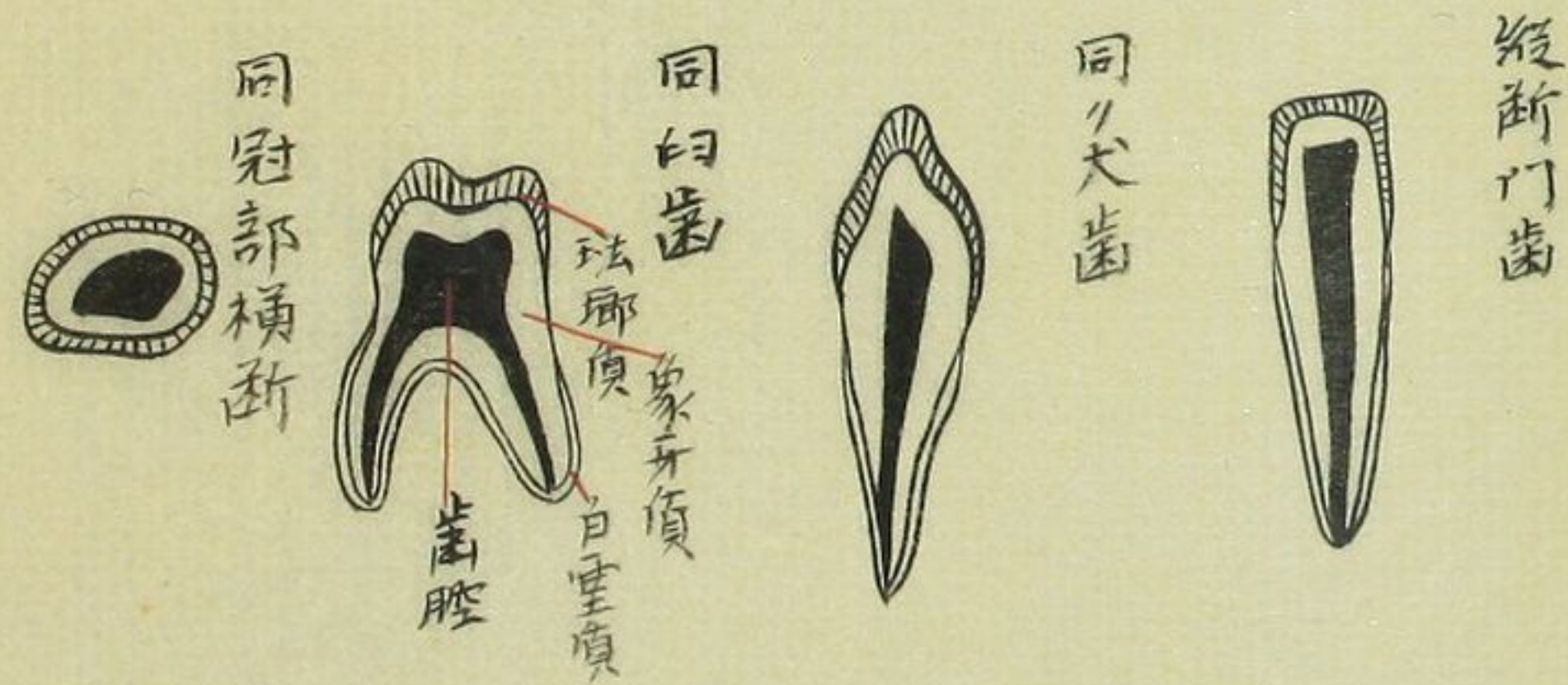
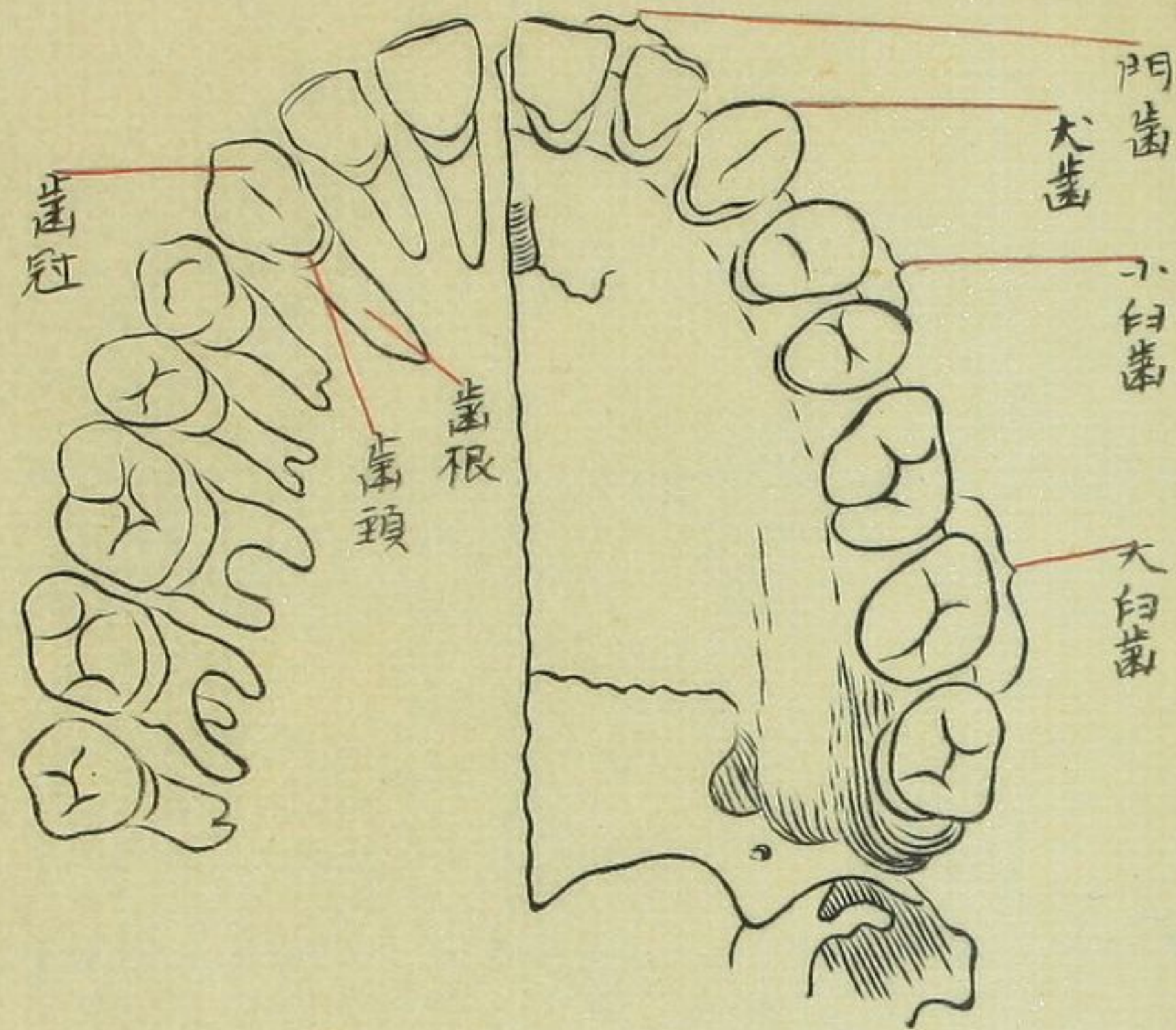
咽頭

喉頭

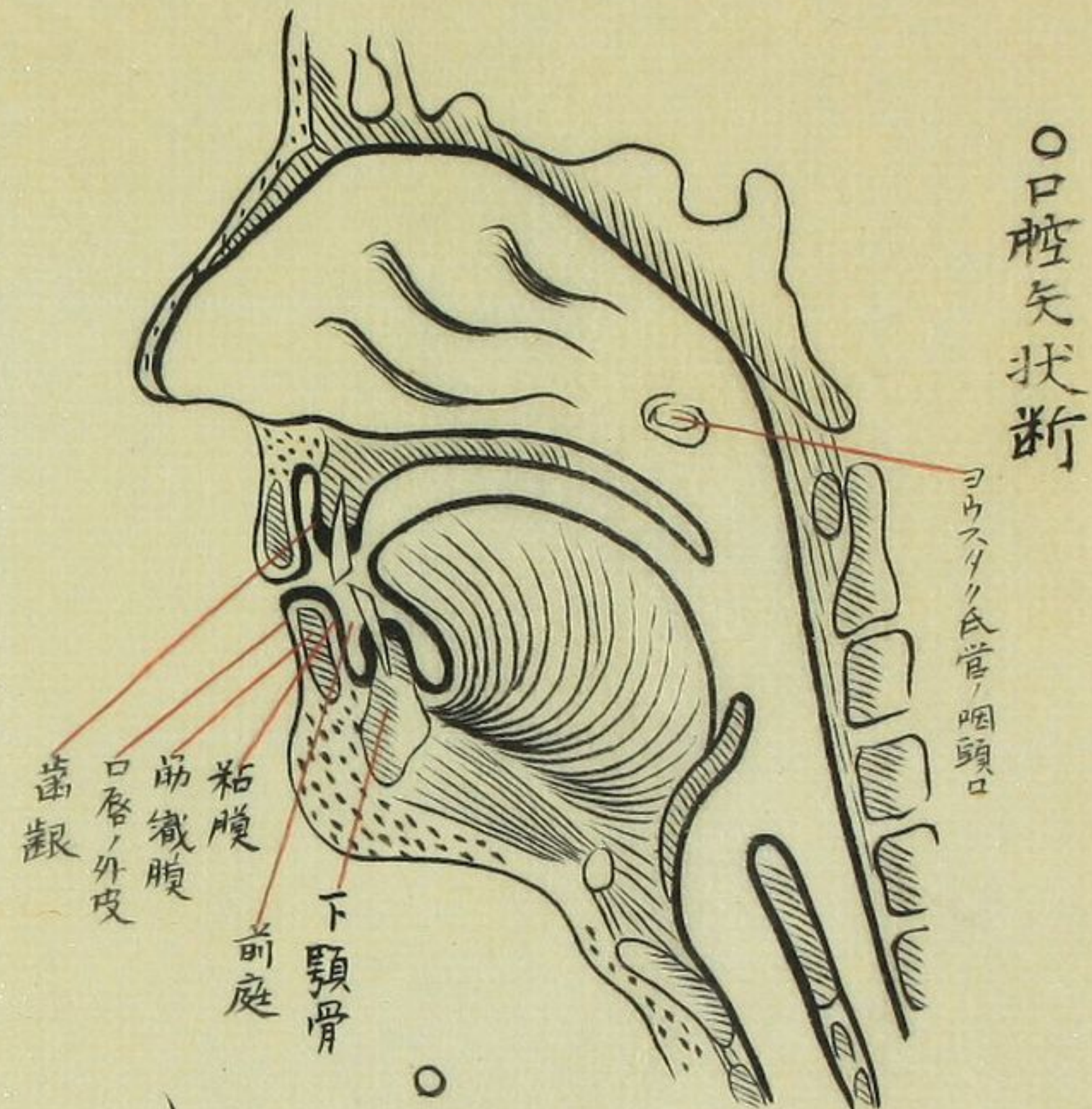
消
食
器
系
想
像

牙

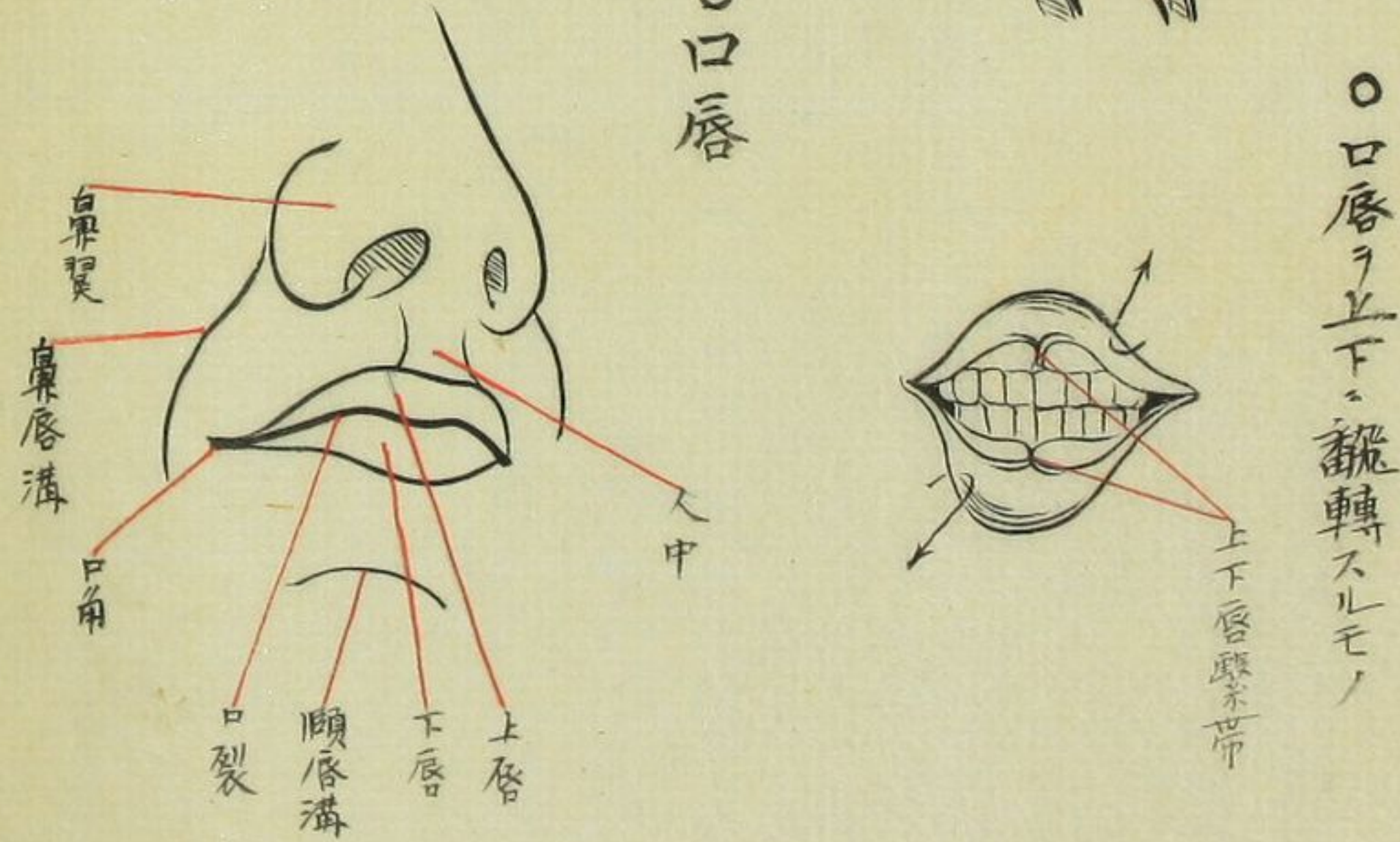
齒



唇口及腔口



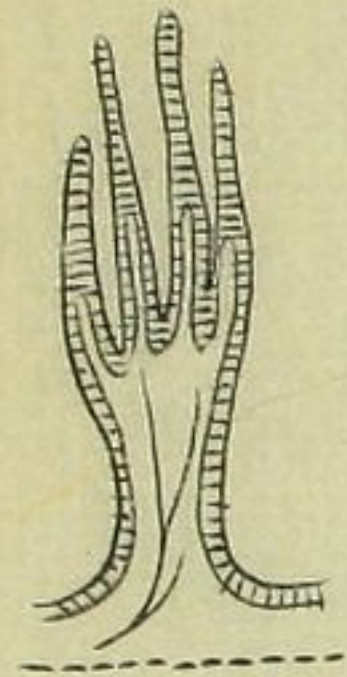
口唇



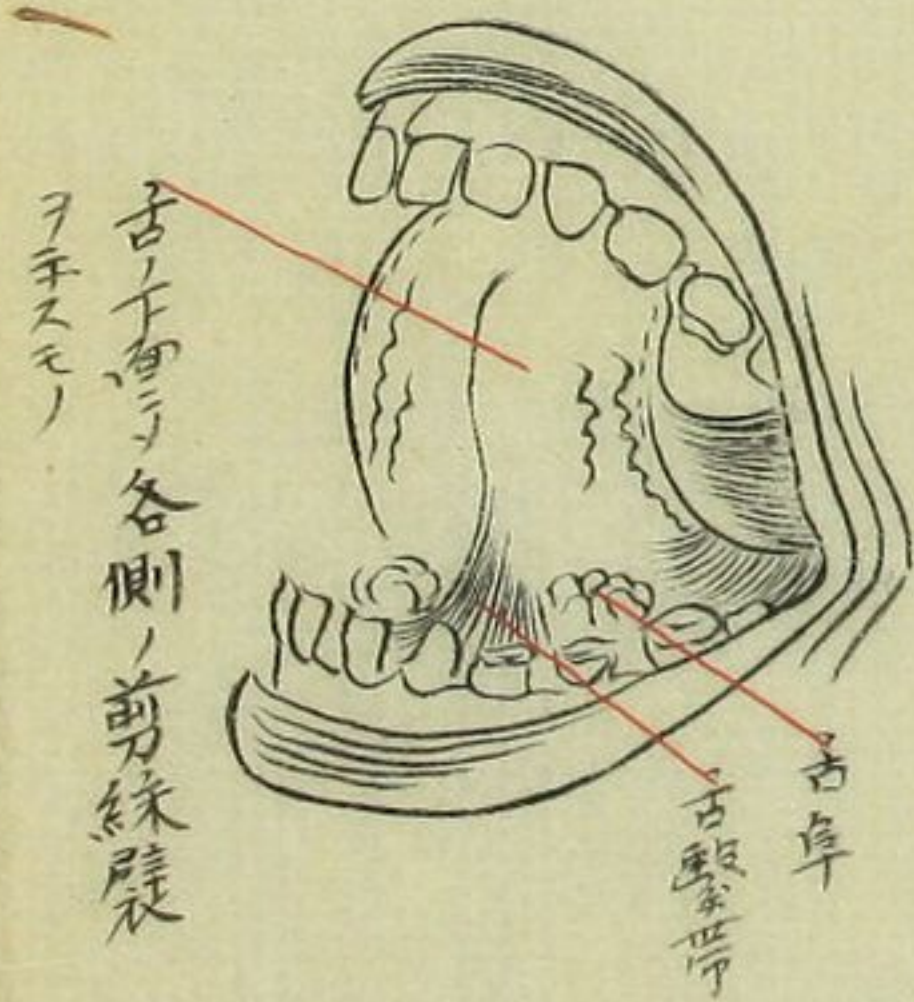
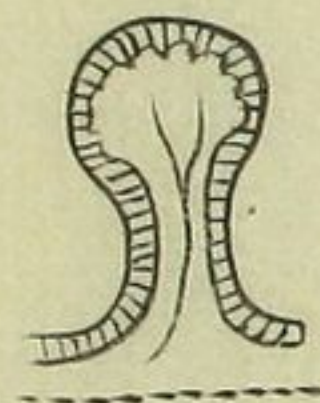
口唇上下之旋轉スルモノ

舌

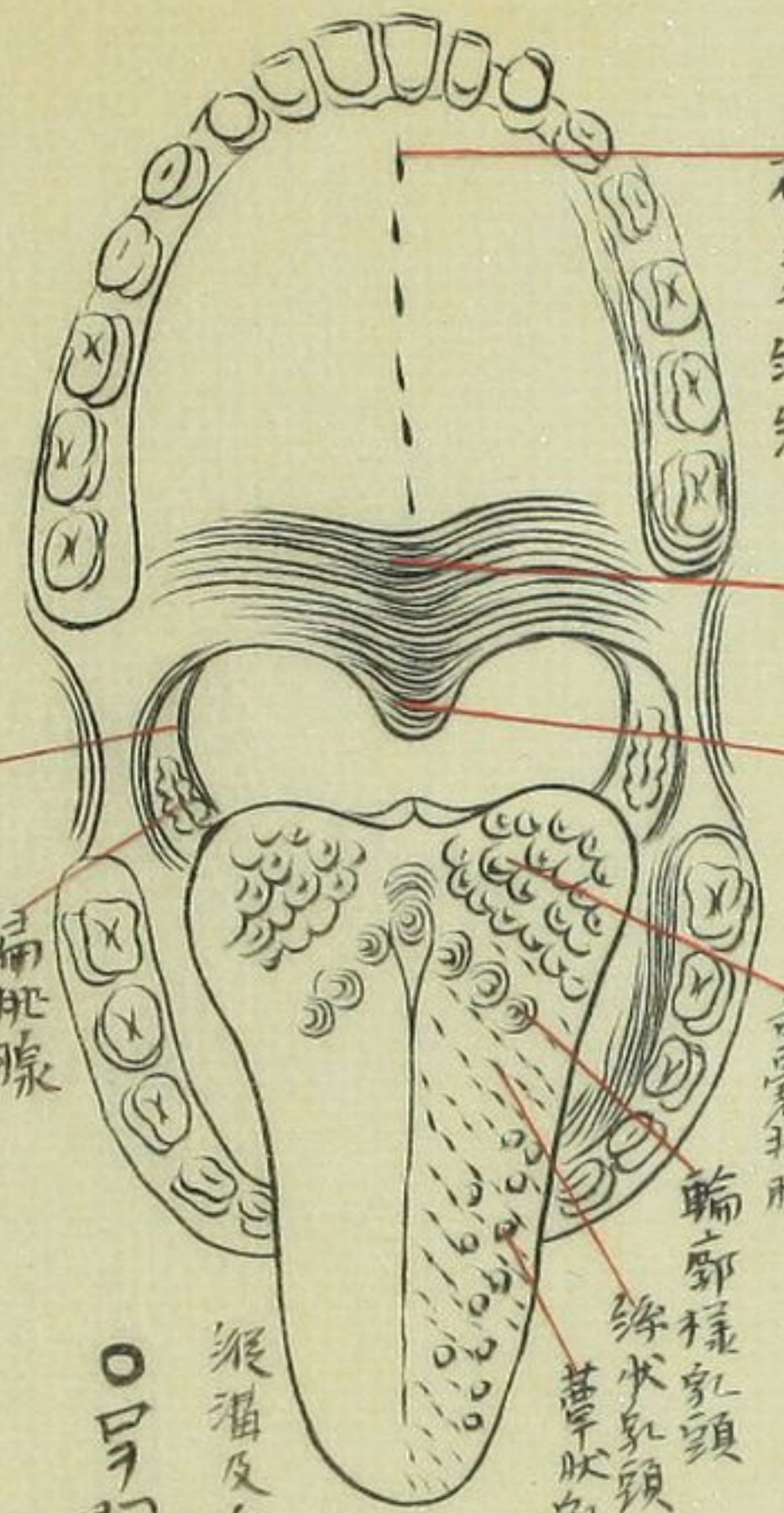
○ 絲狀乳頭之断面



○ 同葉狀乳頭



舌之上面より各側へ剪線裂
ヲ示スモノ



硬蓋ノ縫線

軟蓋 懸壺垂

舌袋状腺

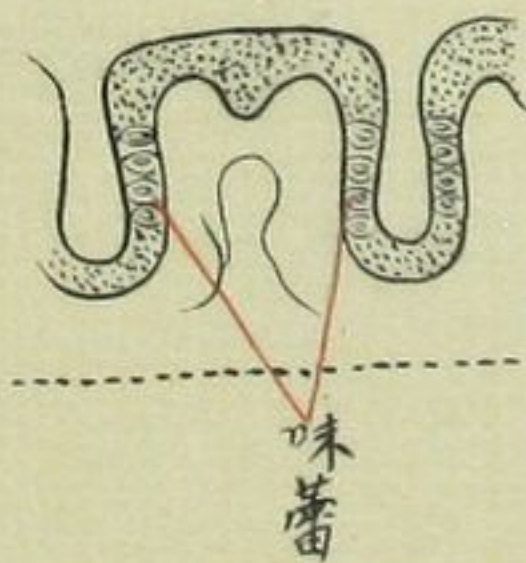
輪廓様乳頭

絲狀乳頭

葉狀乳頭

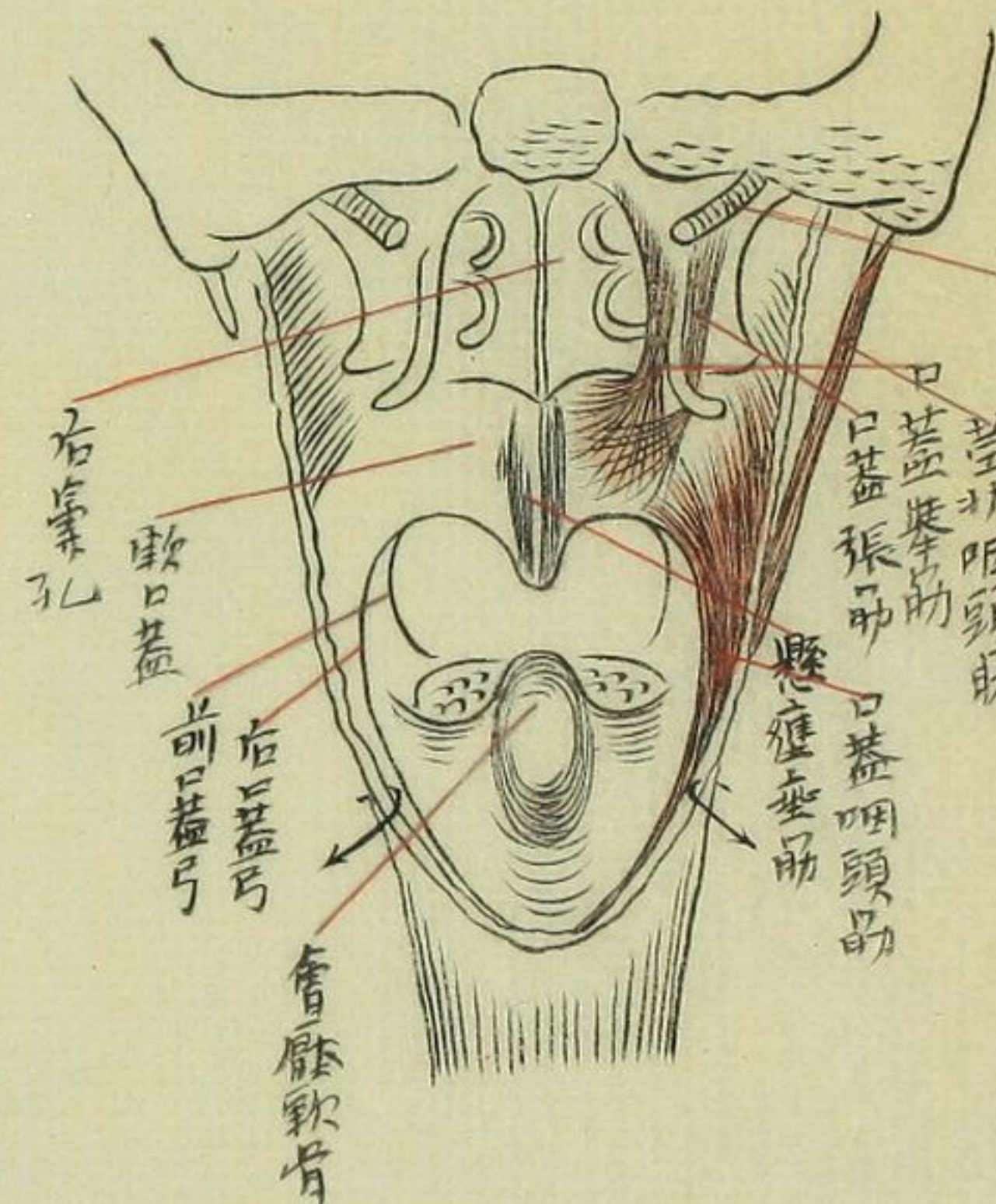
○ 口内ノ舌夫ノ上顎ニ付シテ舌ノ下面ヲ示ス
縦溝及后端ノ舌孔ヲ示ス

○ 同輪廓様乳頭



味蕾

后頭体^骨沿テ前頭断トナシ 咽頭ヲ切開ク
軟口蓋ノ筋ヲ示スモノ



ヨウスタクハ管軟骨部

茎状咽頭筋

口蓋張筋

口蓋咽頭筋

懸壺垂筋

會厭軟骨

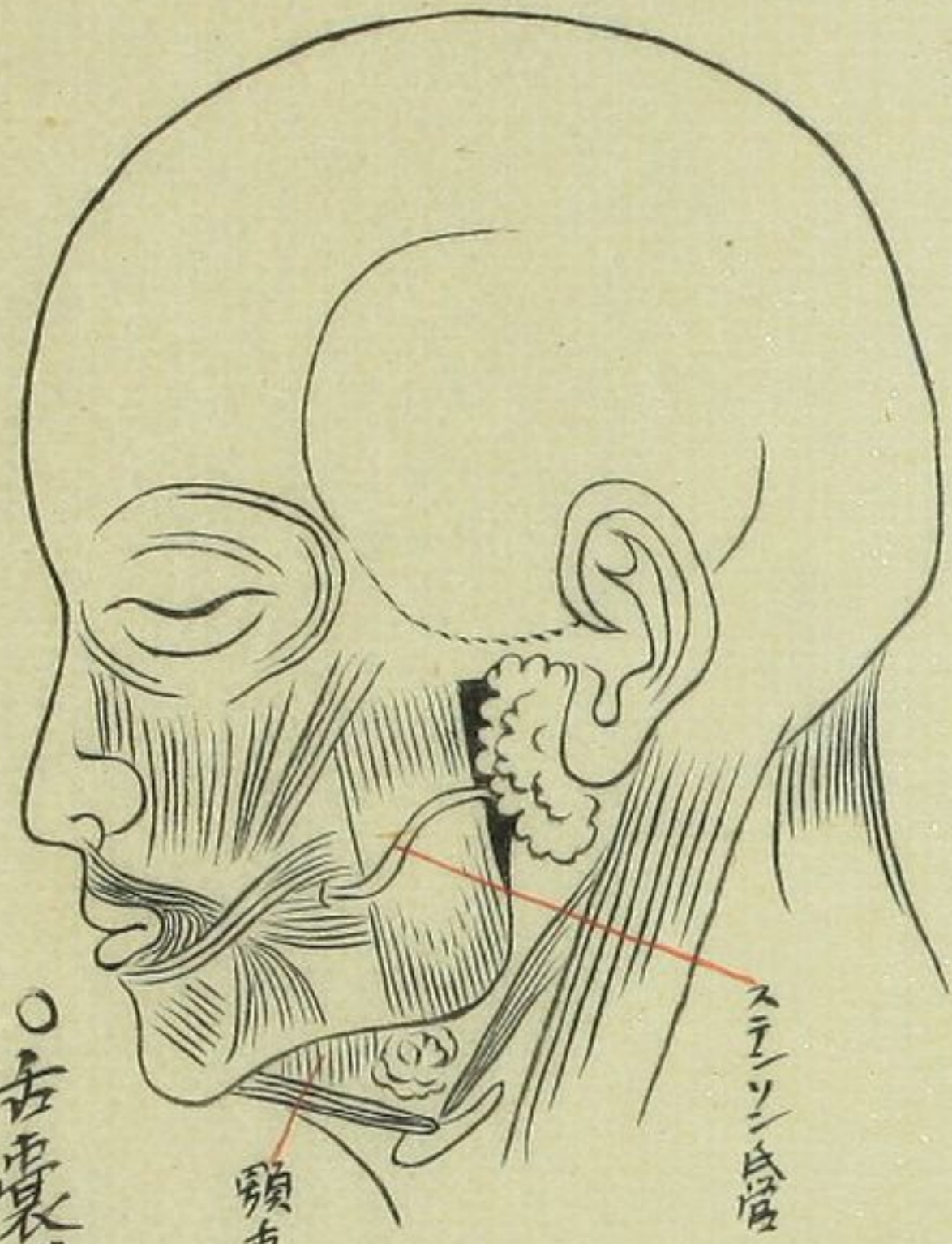
右蓋弓

軟口蓋

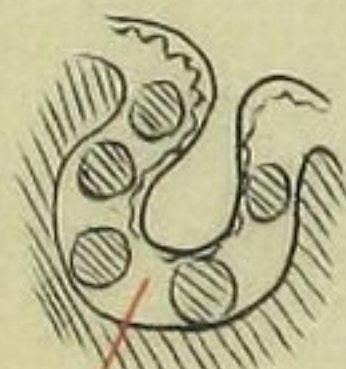右蓋孔

唾液腺

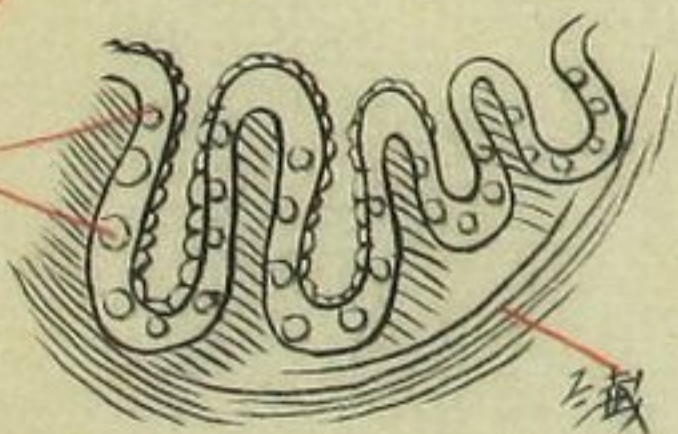
○ 顔面左側



○ 舌袋状腺断面



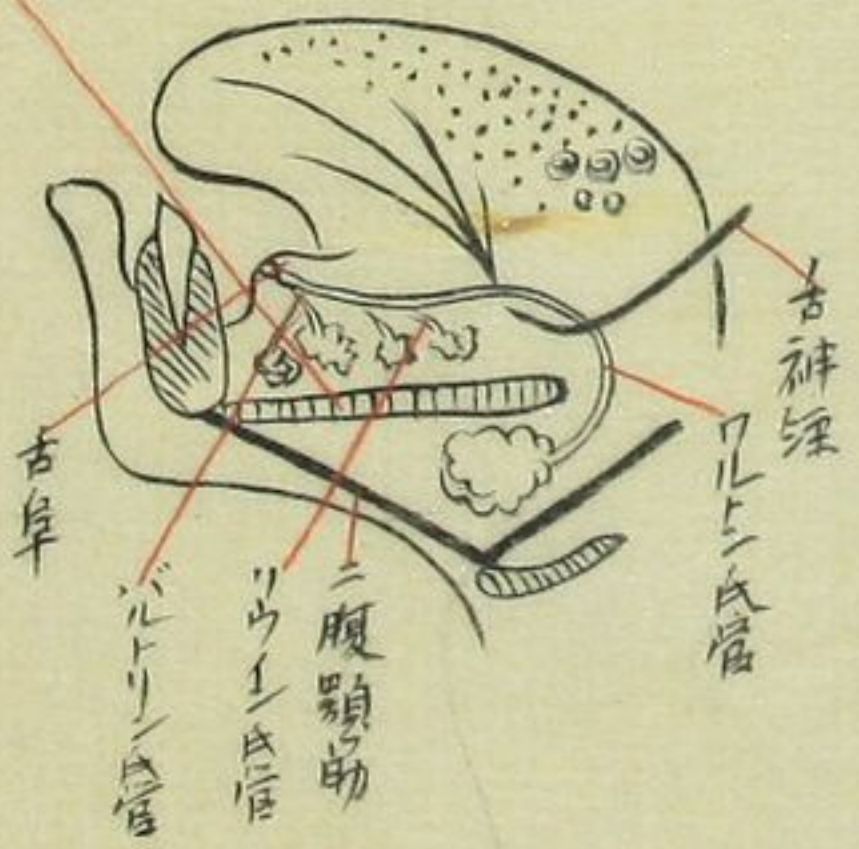
○ 扁桃腺断面



濾胞

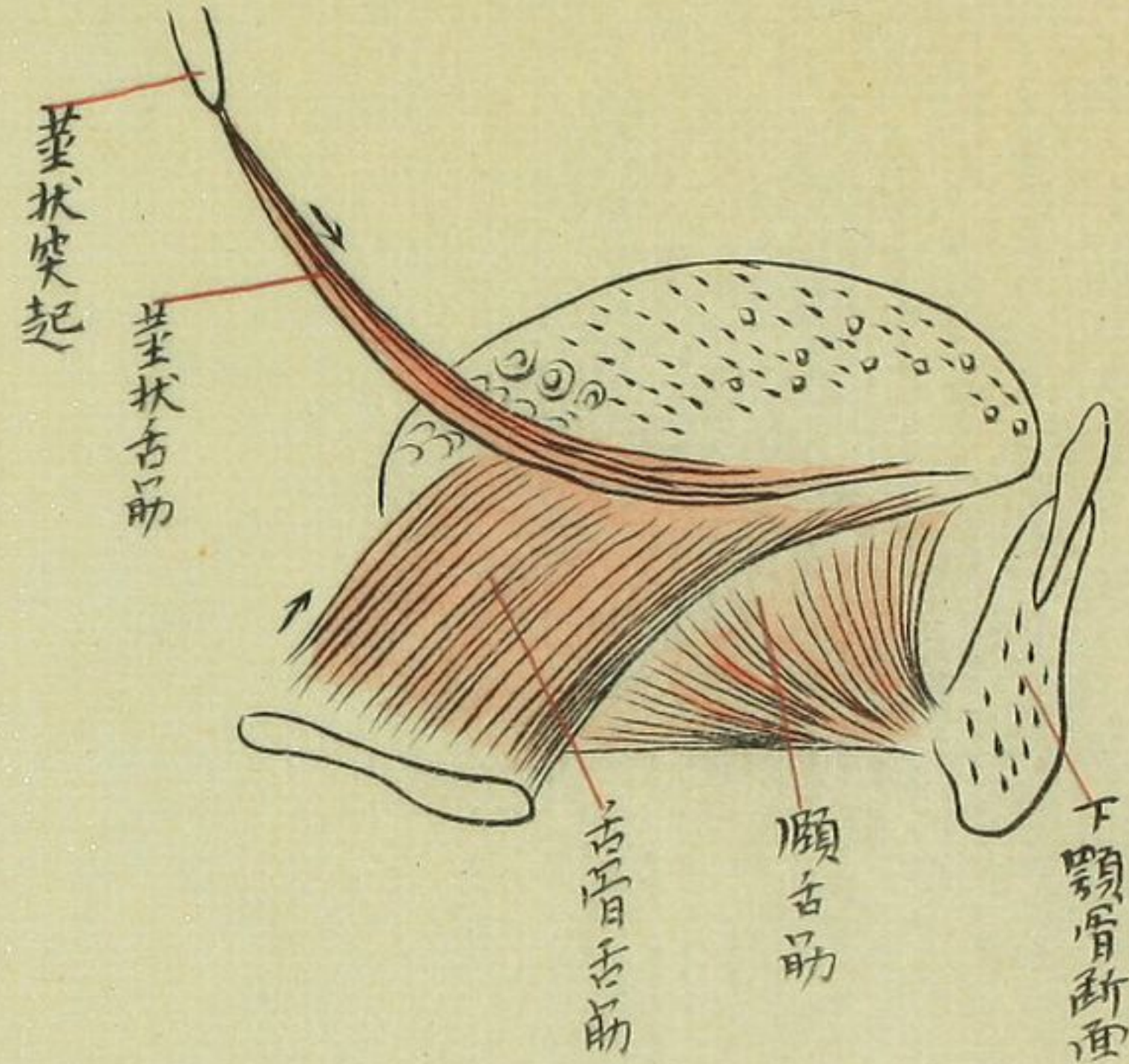
纖維囊

○ 顎下腺及排泄管經過ヲ示ス

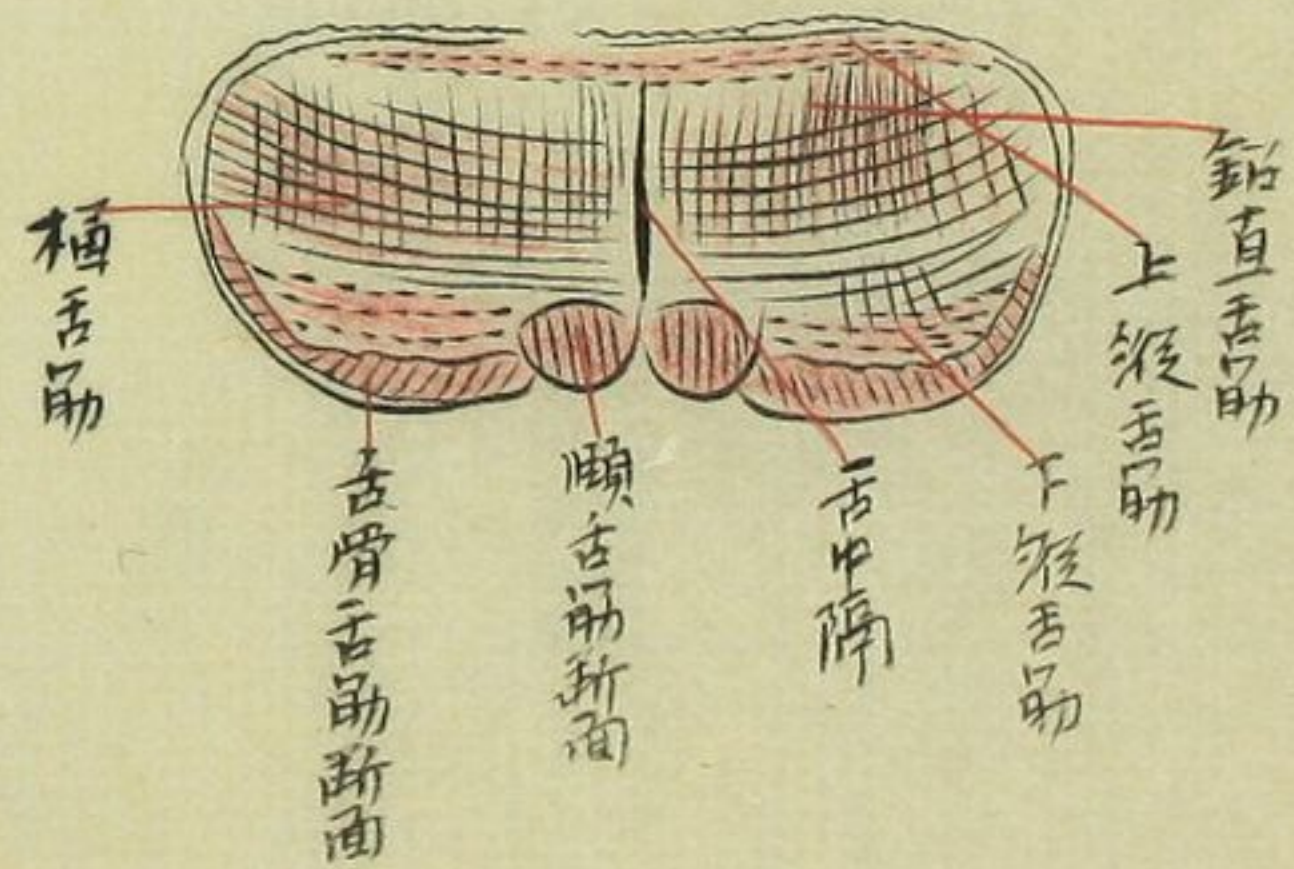


舌諸筋

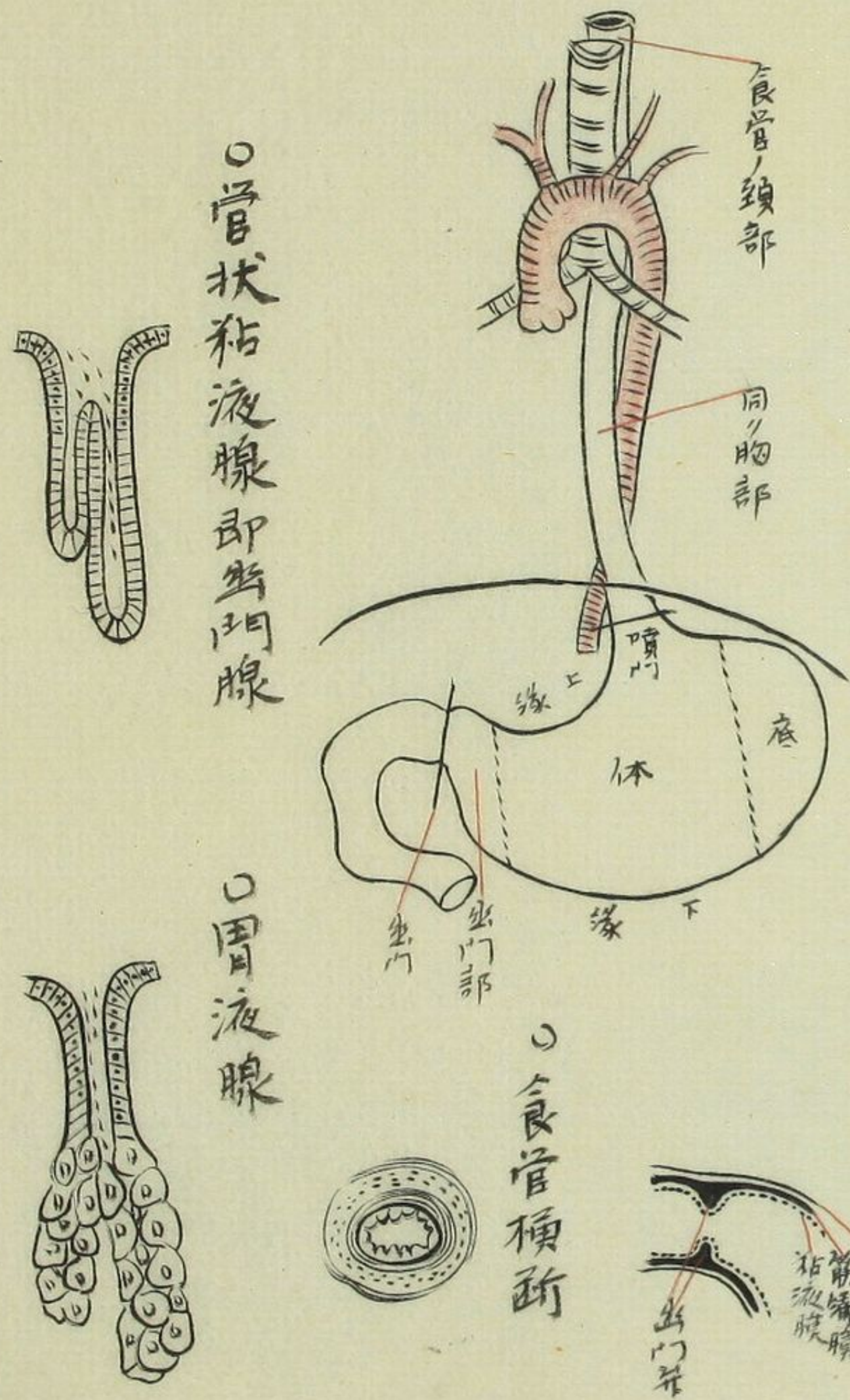
○ 舌側面



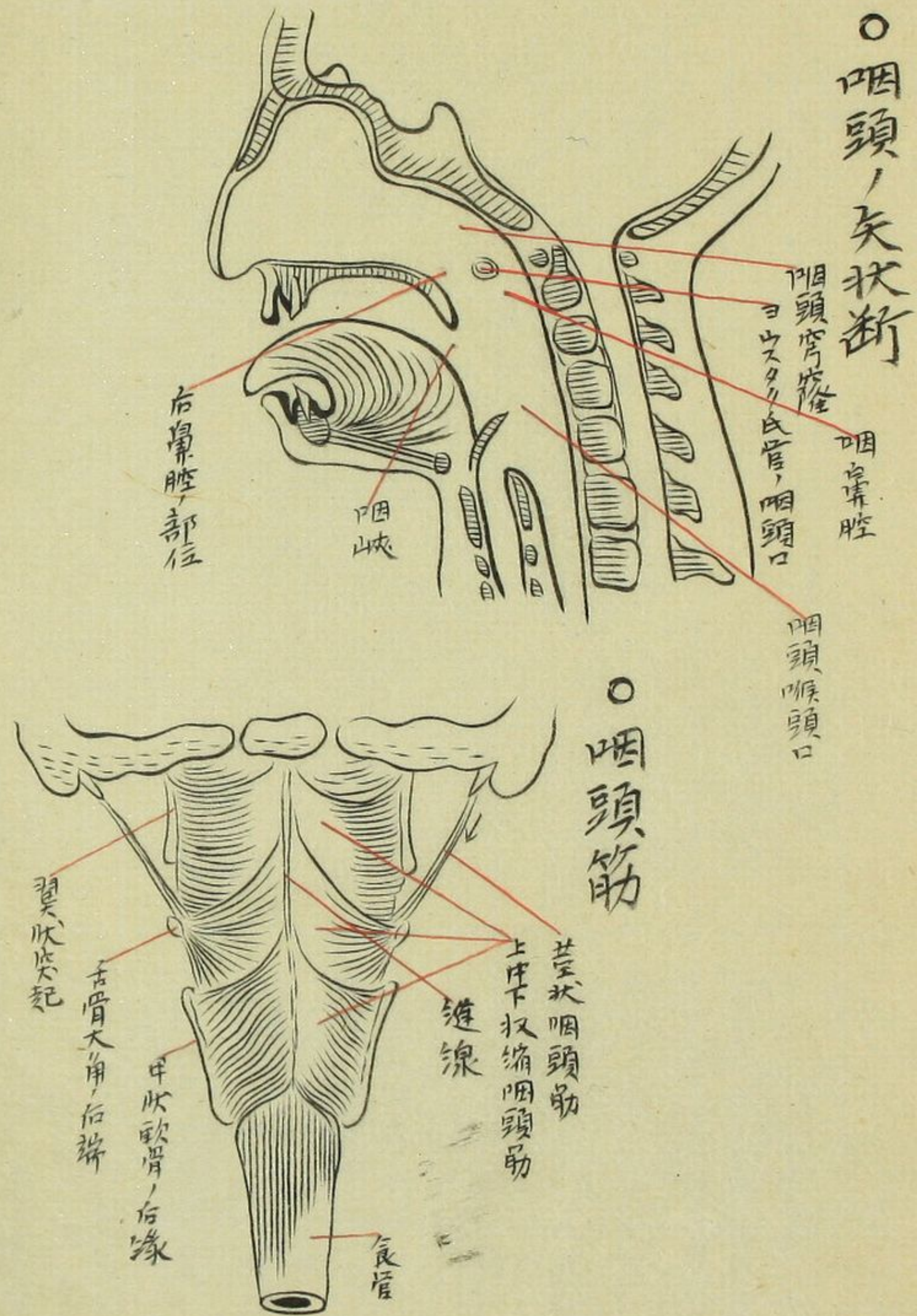
○ 舌横断面



胃及食管

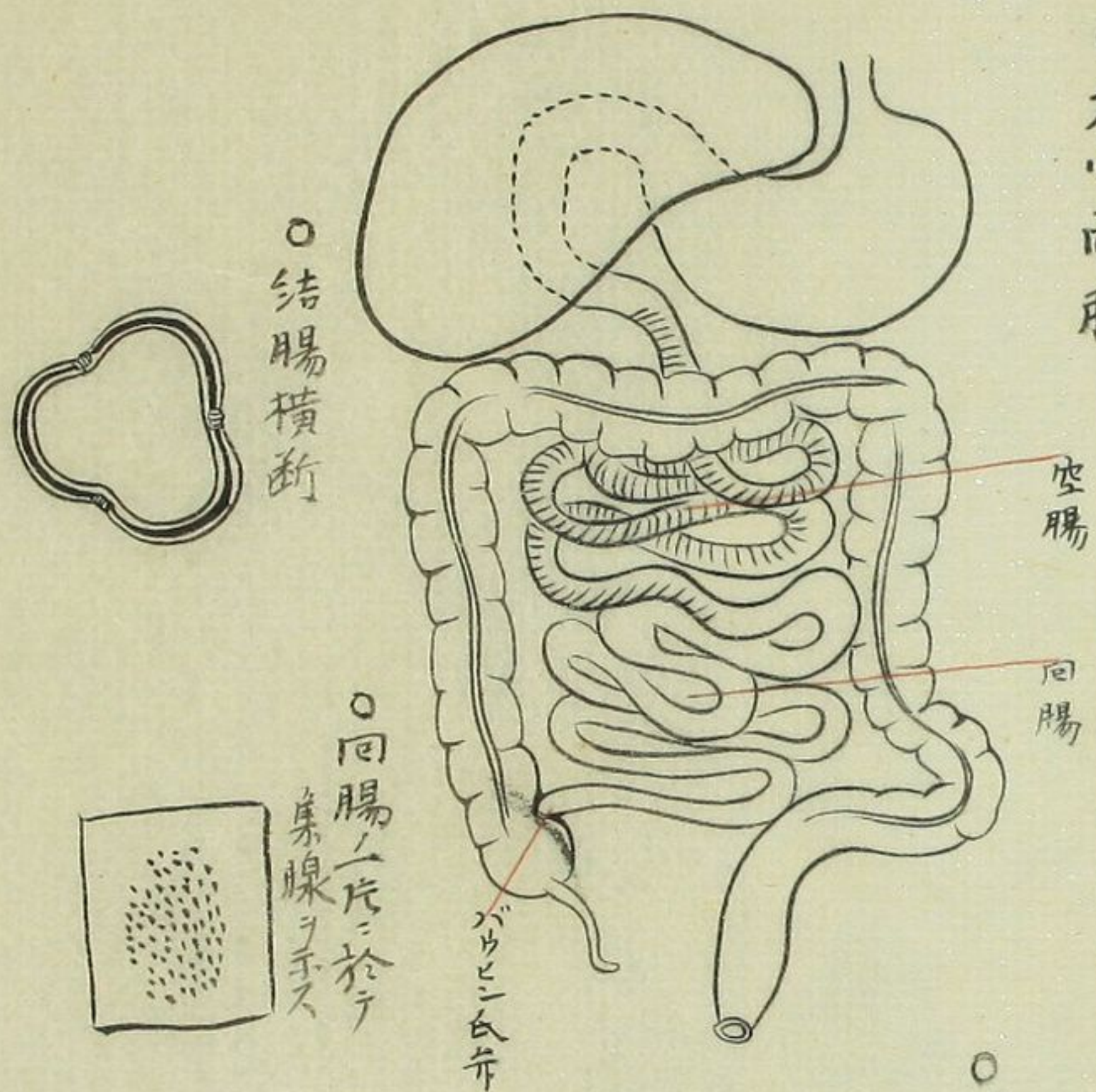


咽 頭




腸

○大小兩腸

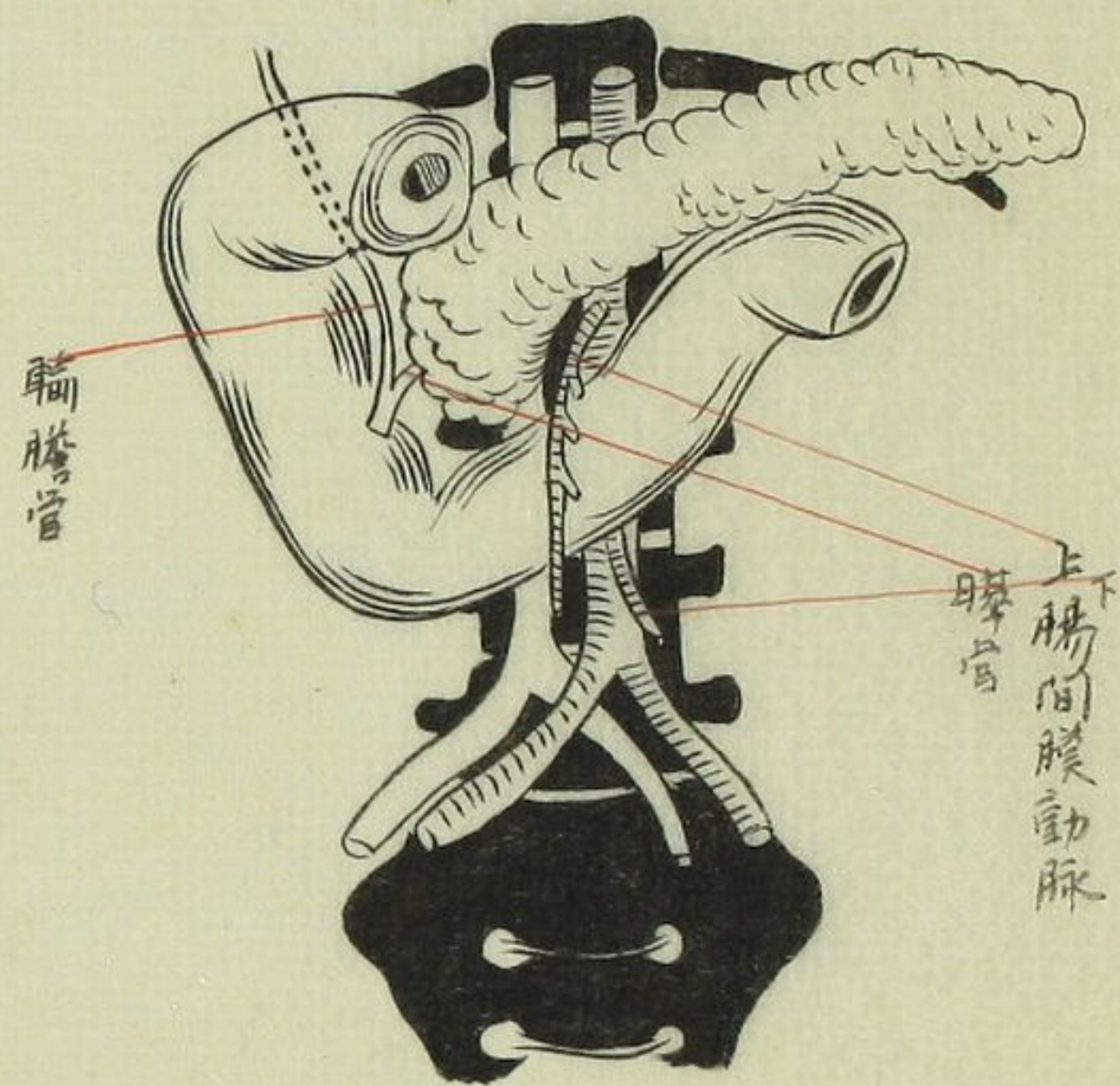


○絨毛及淋巴濾胞
(顯微鏡的想像)

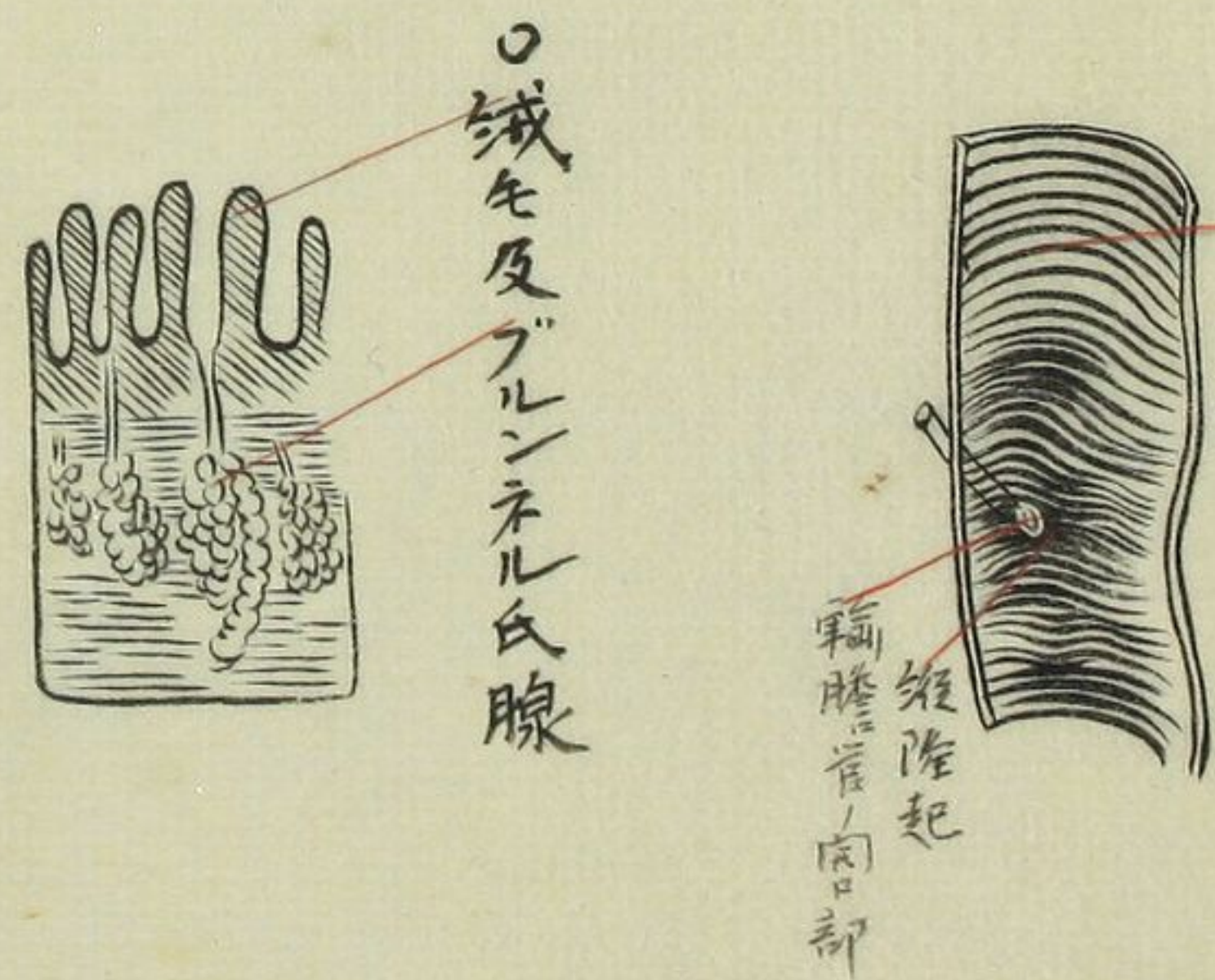


二十指腸及膜

○二十指腸ノ位置ヲ示ス

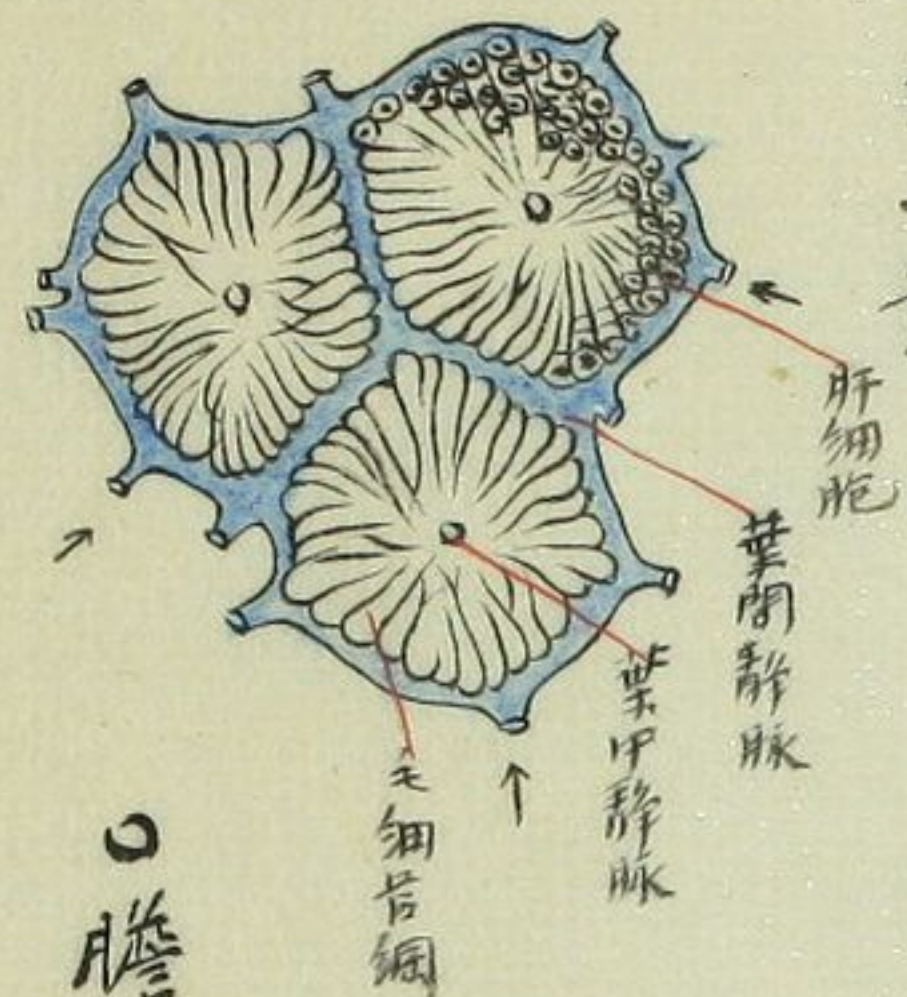


○二十指腸ノ下行部ヲ縱徑ニ切開
横破膜即自閉弁

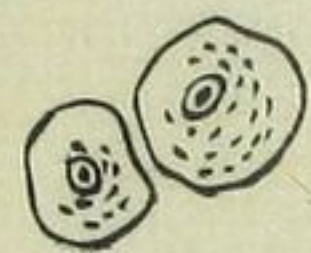


肝及構造

○肝小葉

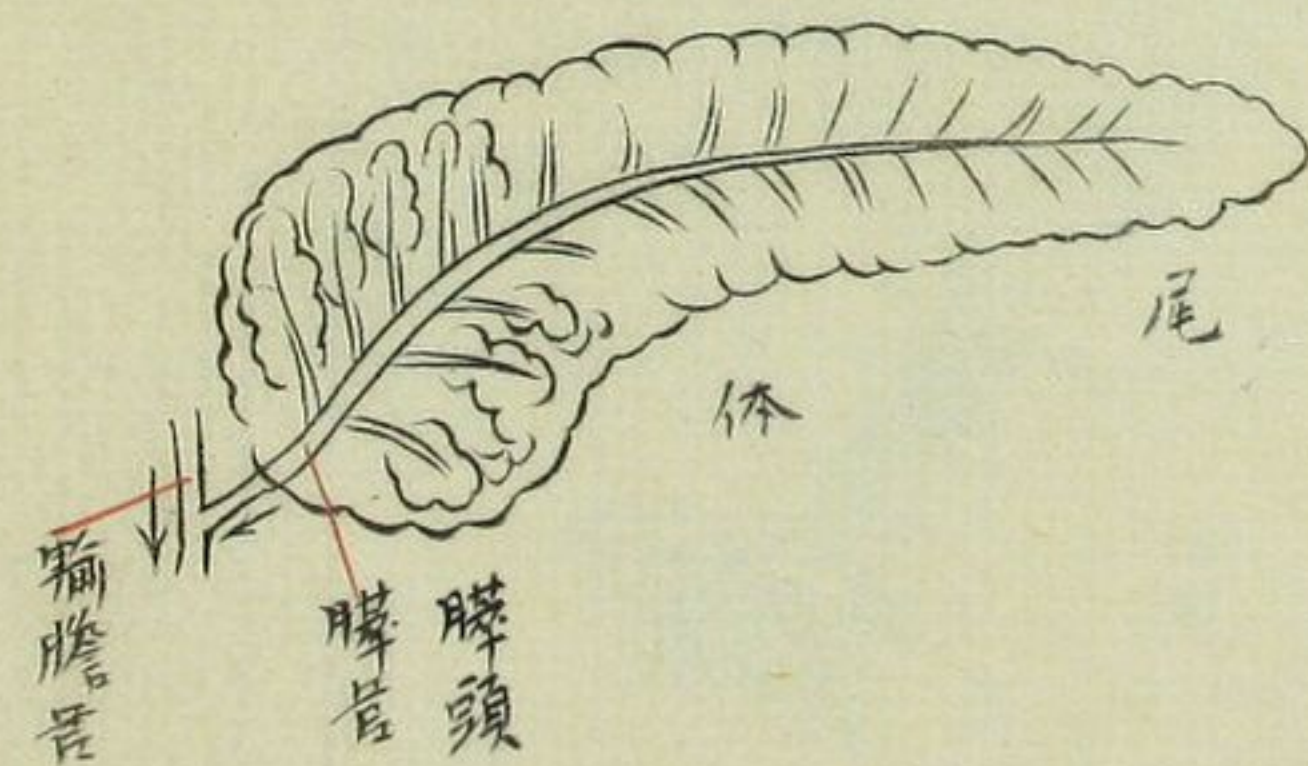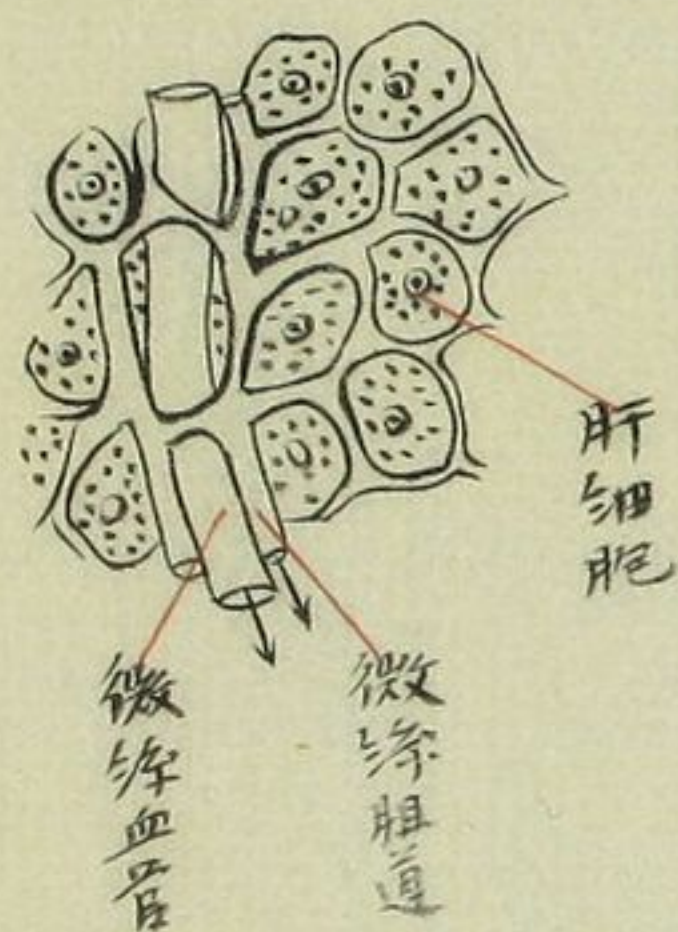


○肝細胞二個



○膽

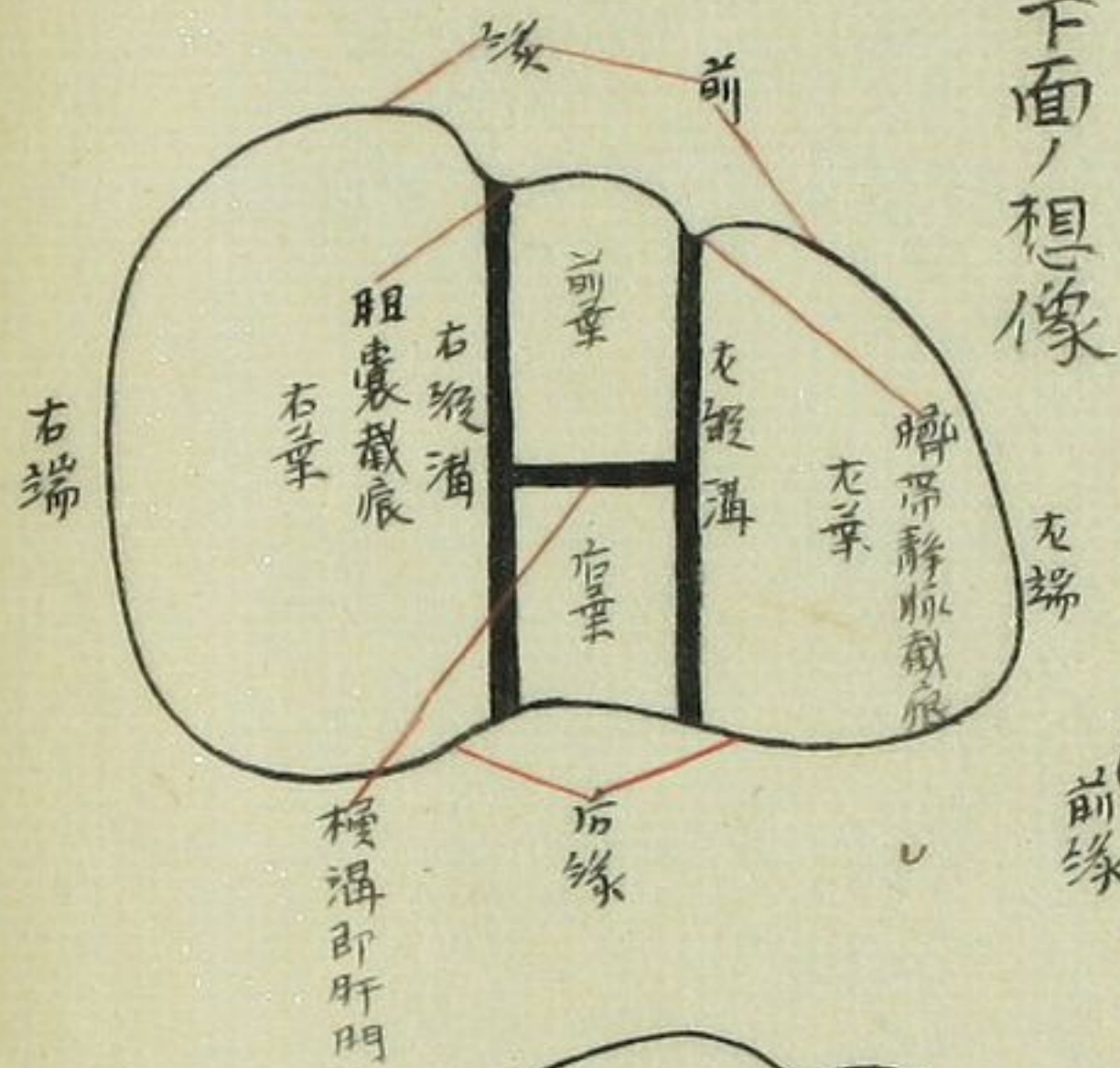
○膽道



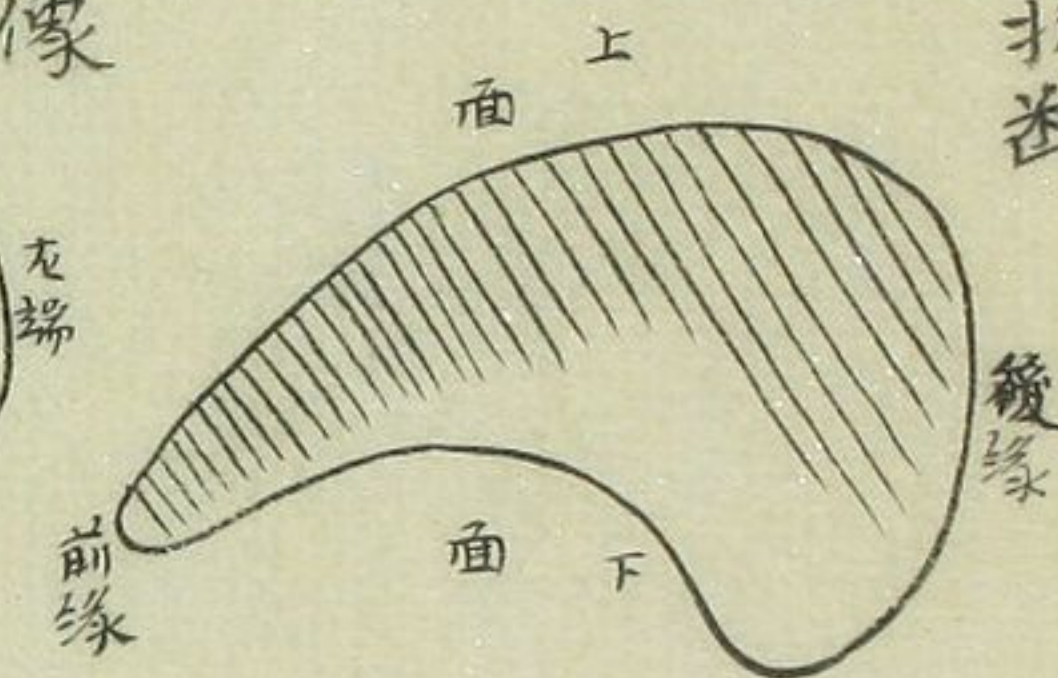
○肝構造、固有膜、血管、肝細胞及排泄管より成り

肝

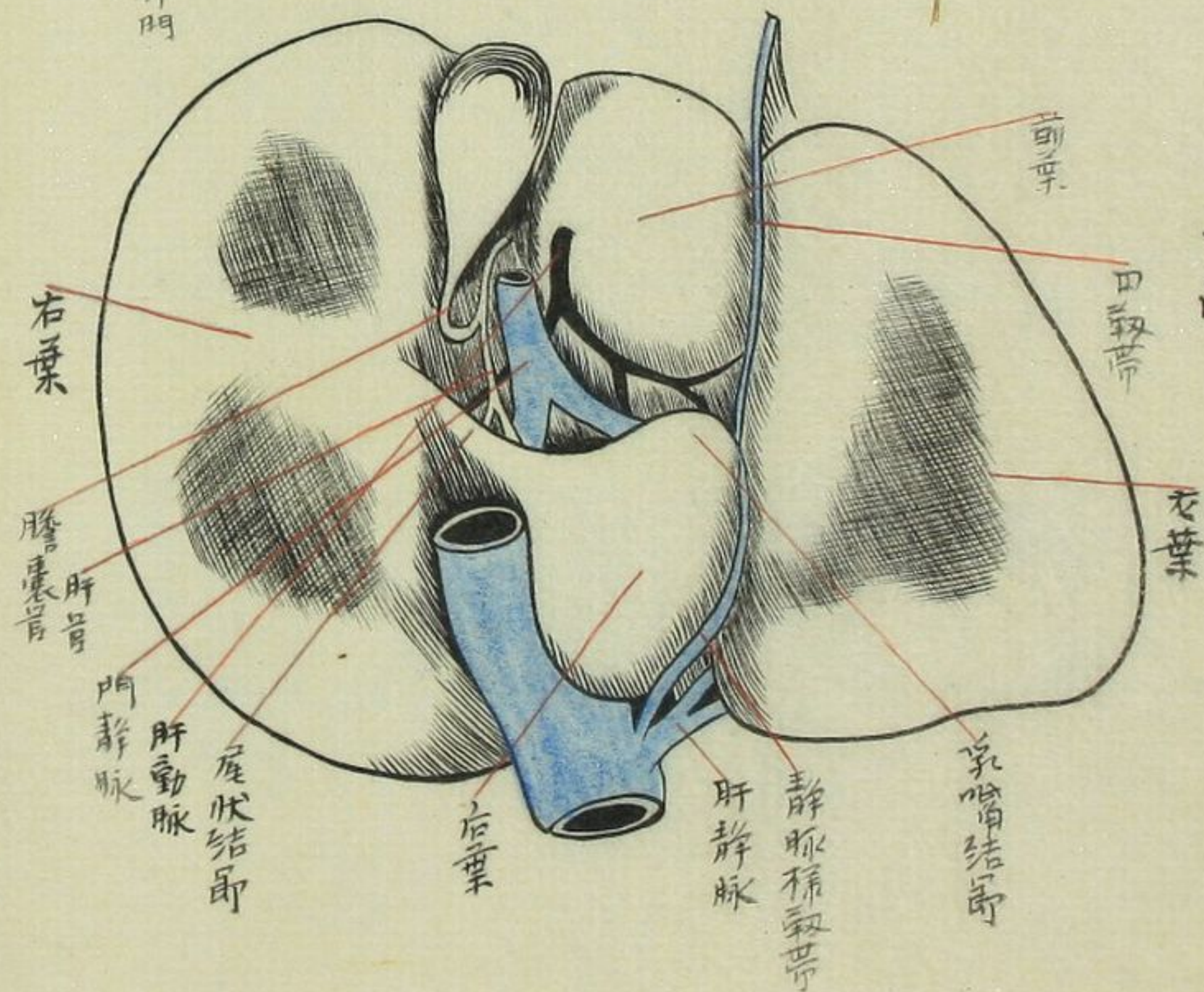
○下面ノ想像



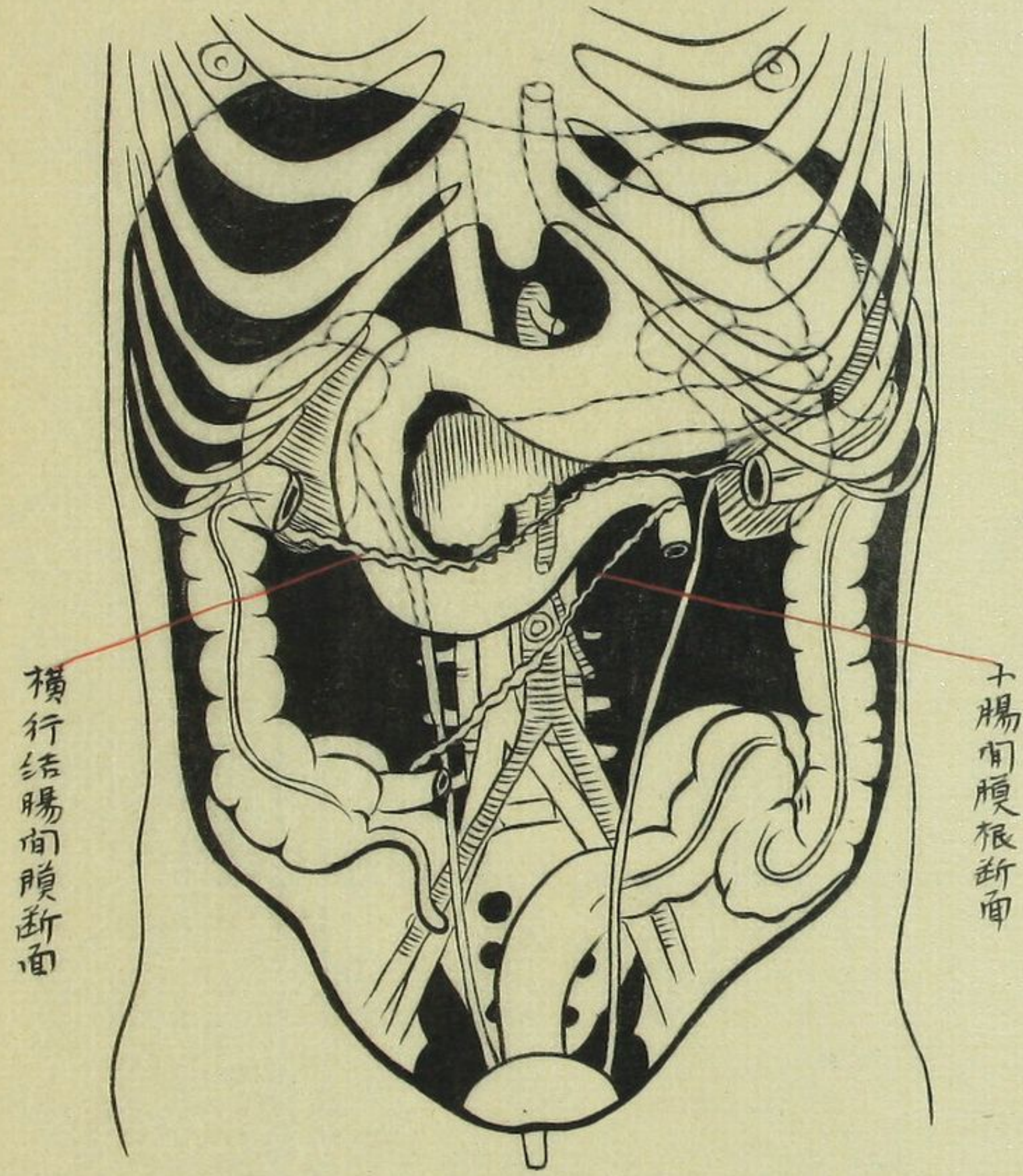
○肝ノ矢狀斷



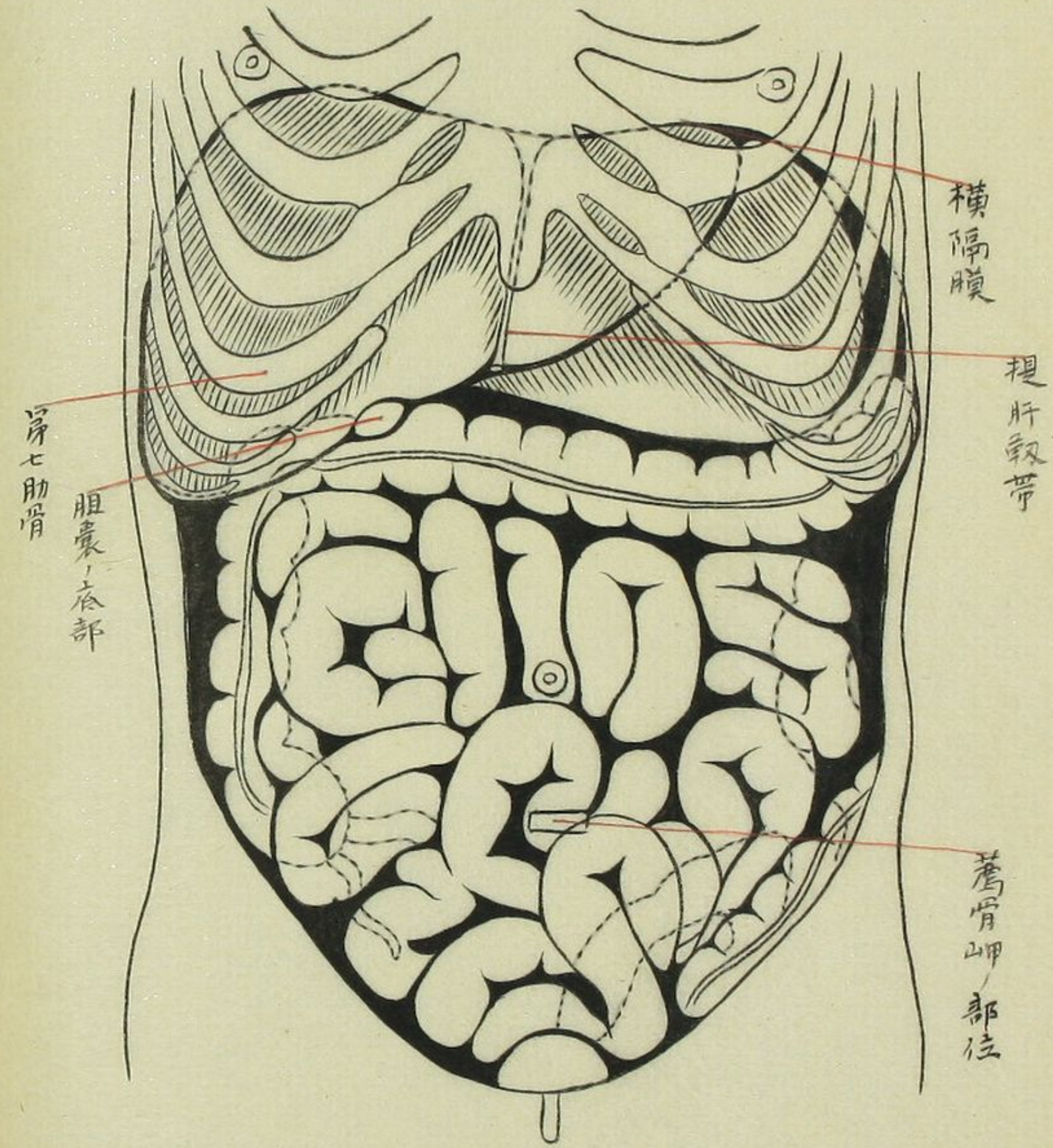
○下面



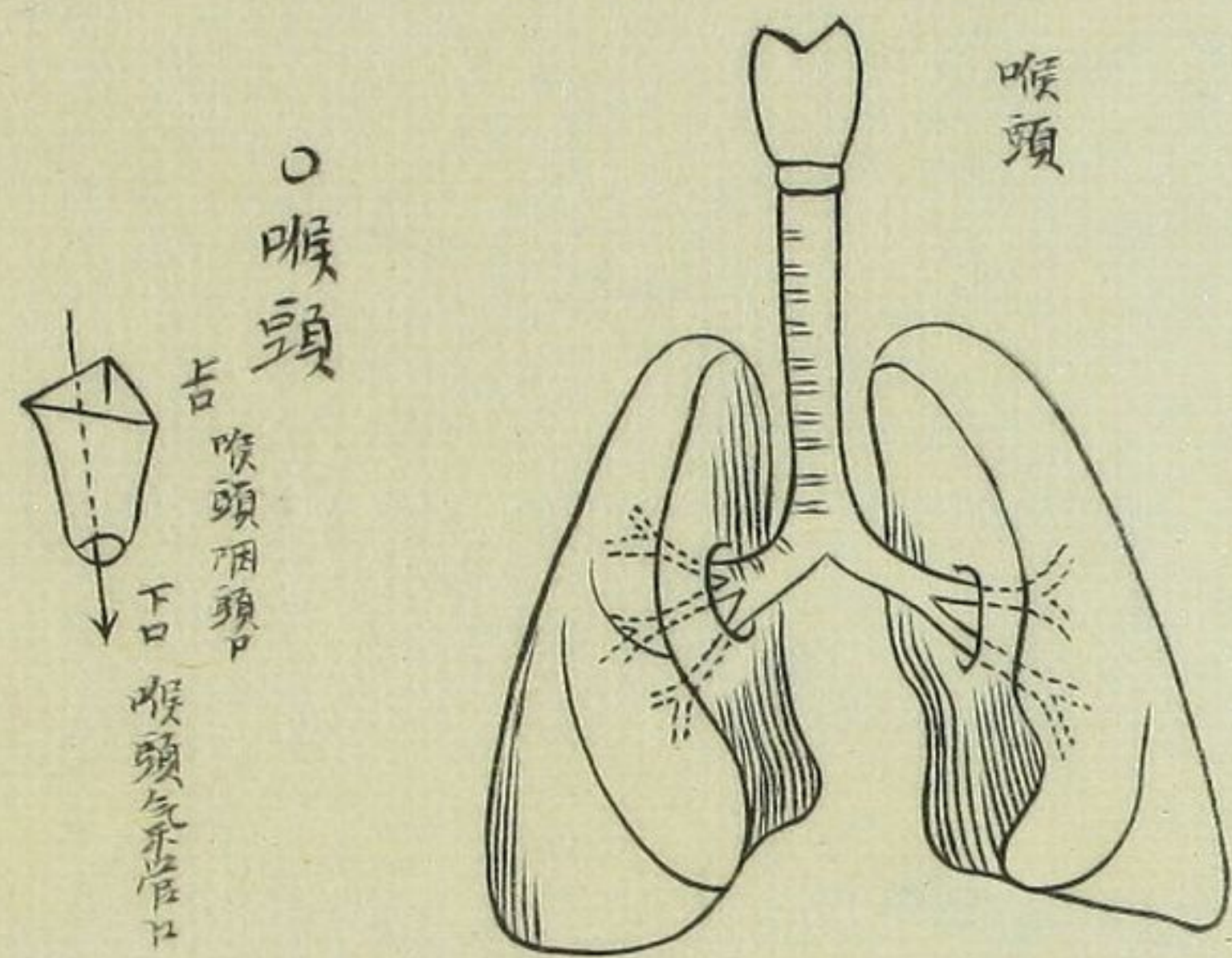
置位，臟內部腹



狀形，臟內部腹

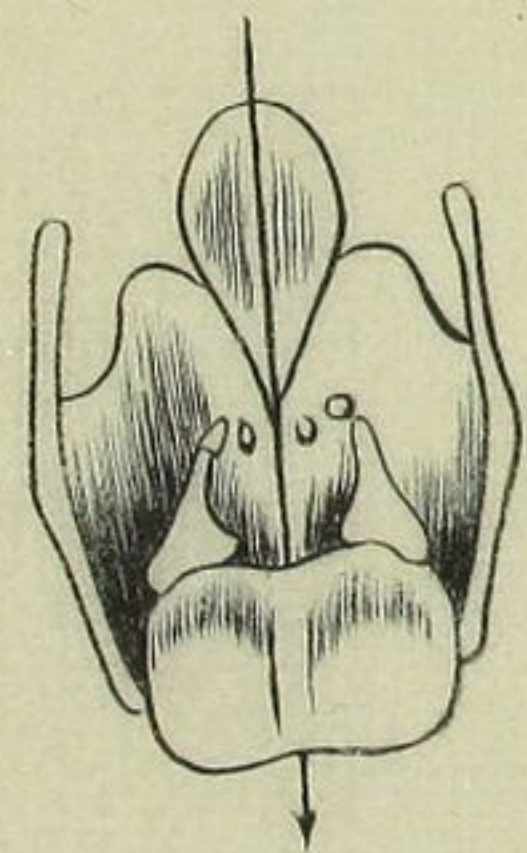


呼吸系統

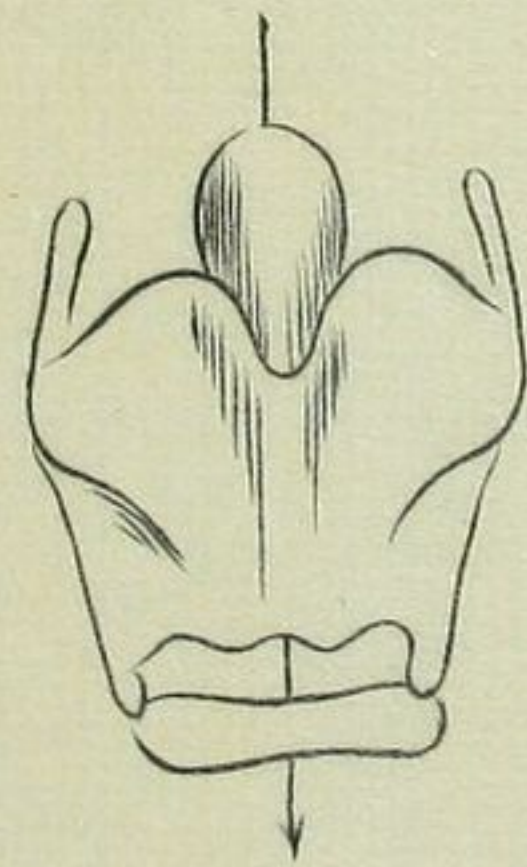


呼吸器

後面

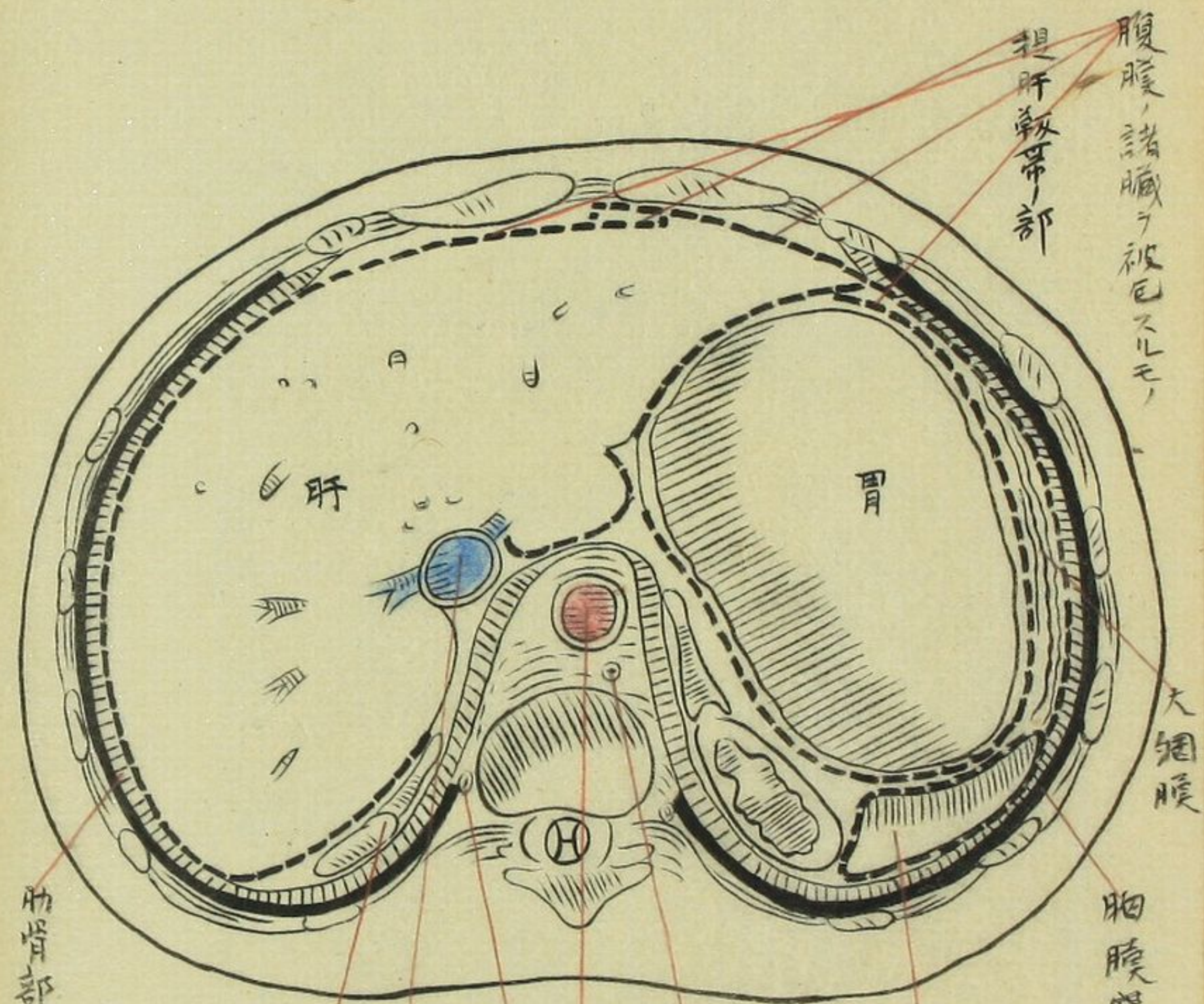


喉頭軟骨前面



腹部橫切面

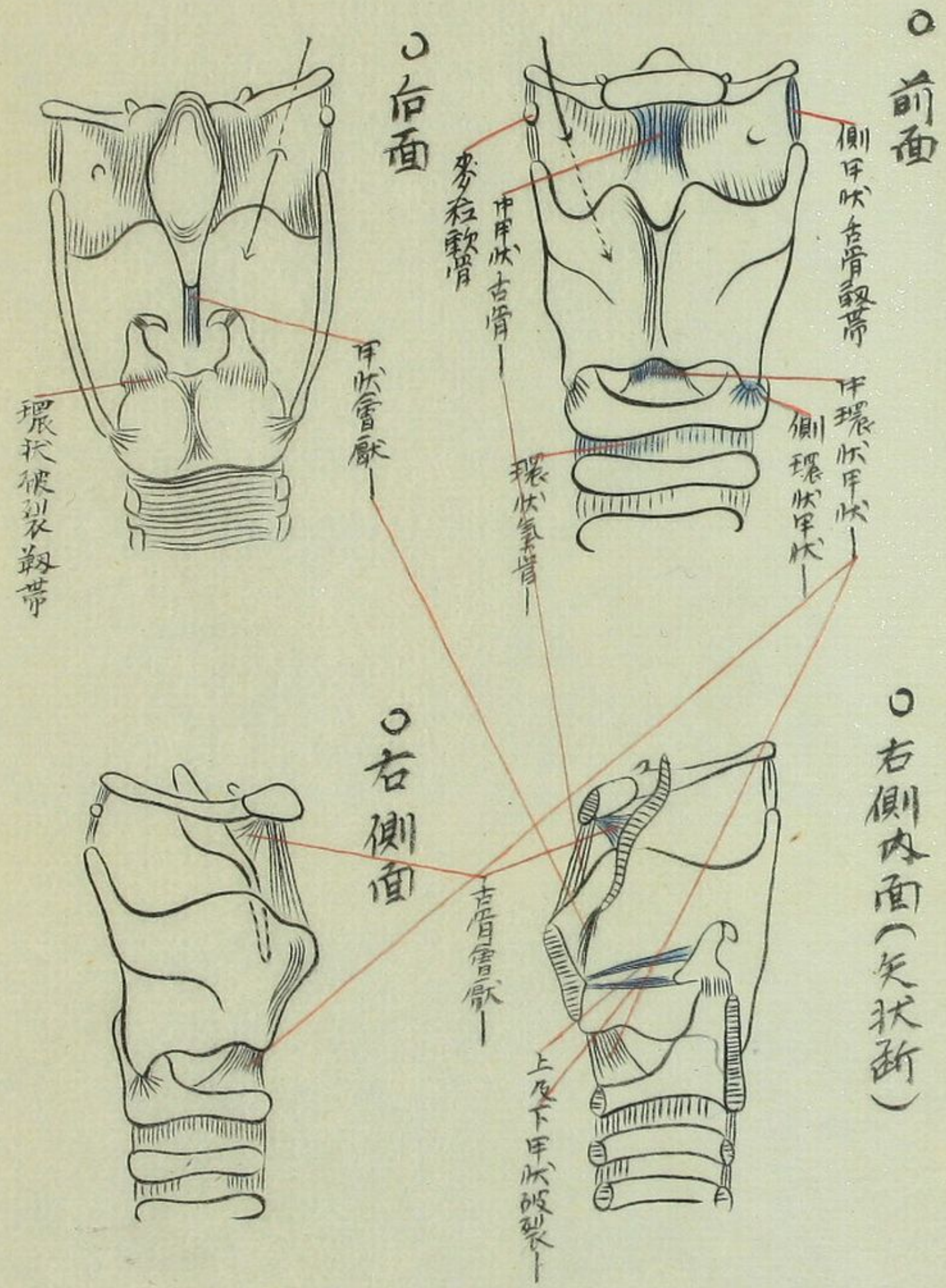
第十胸椎



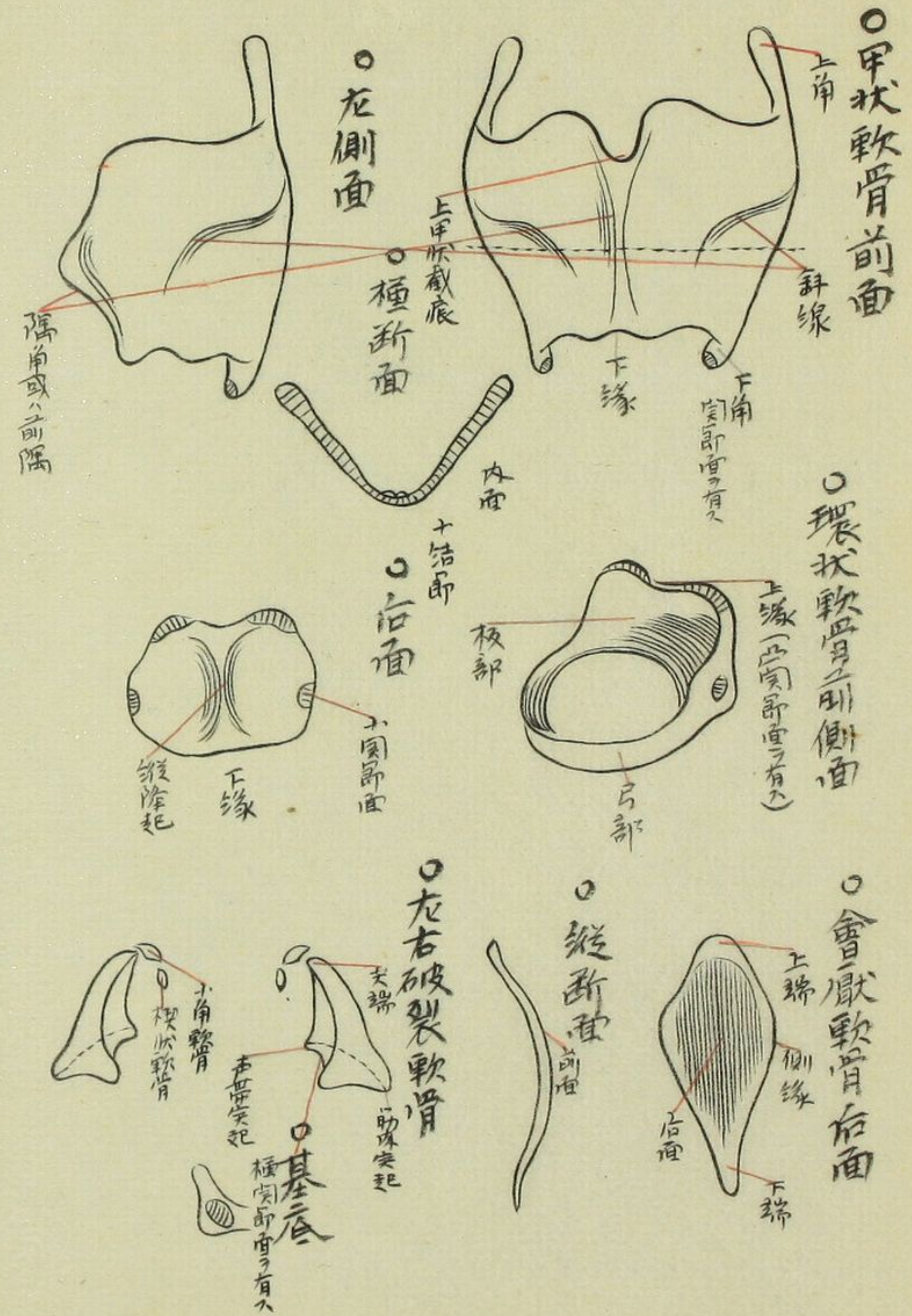
腹膜，諸臟之被包也

胸部大動脈 (橫隔膜，裂孔之向)
 奇靜脈 (于椎骨部圍推也)
 下大靜脈
 右腎及副腎

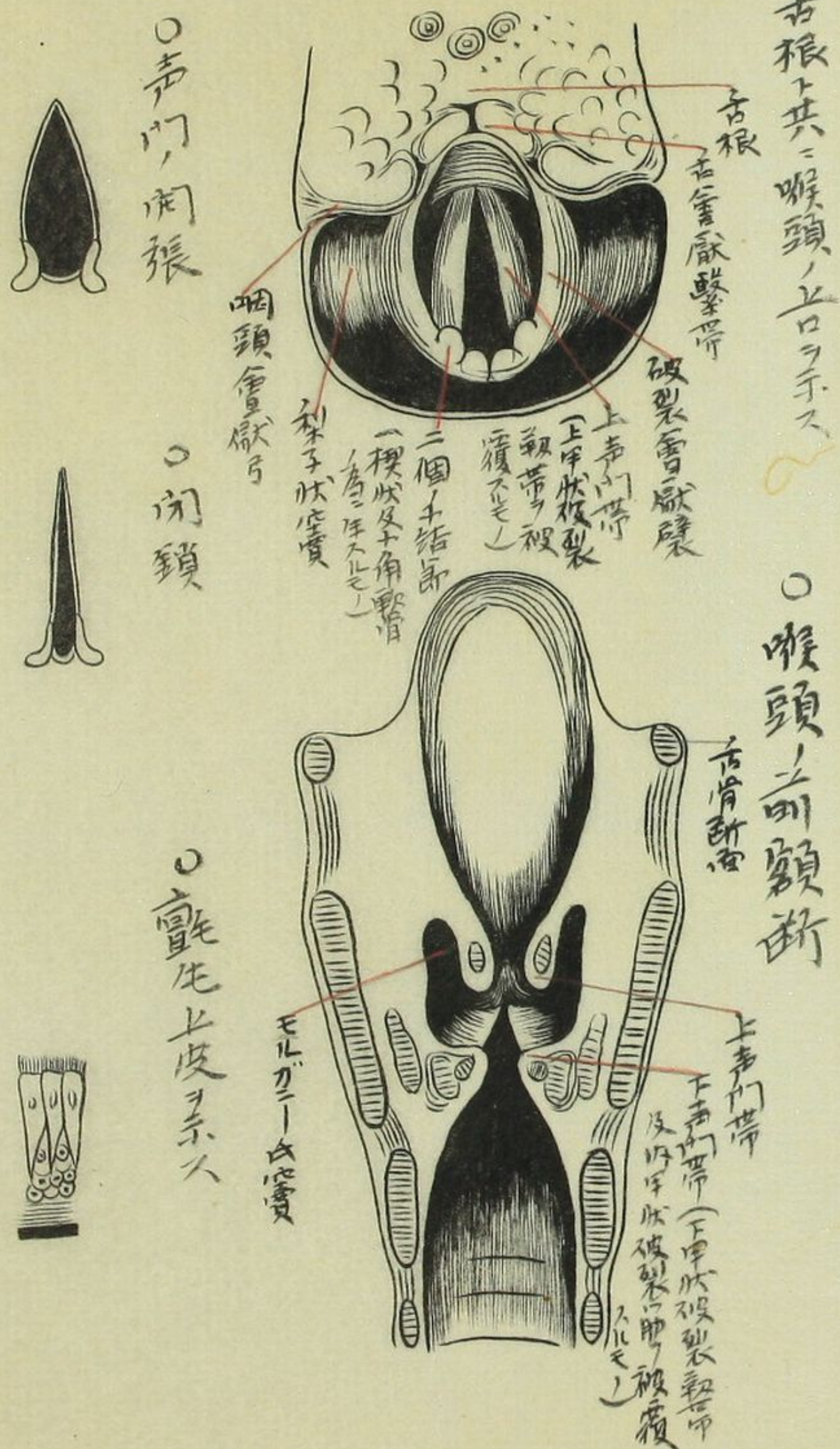
帶軟ノ頭喉



骨軟九



口上ノ頭喉

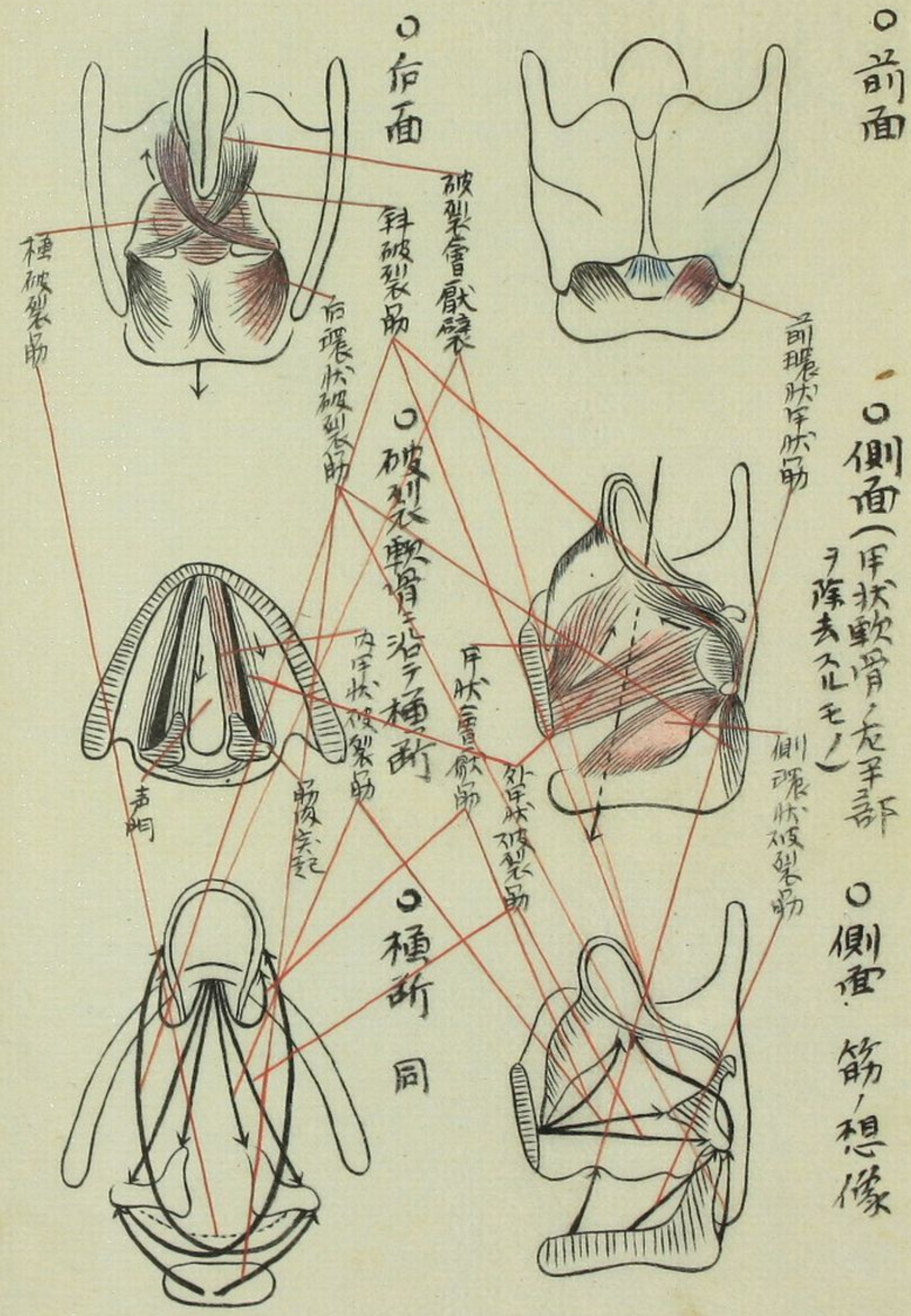


○舌根上共ニ喉頭ノ上ノ口ヲ示ス

○喉頭ノ前額面

○聲門閉張
○閉鎖
○竅生上皮ヲ示ス

筋ノ頭喉



○前面

○後面

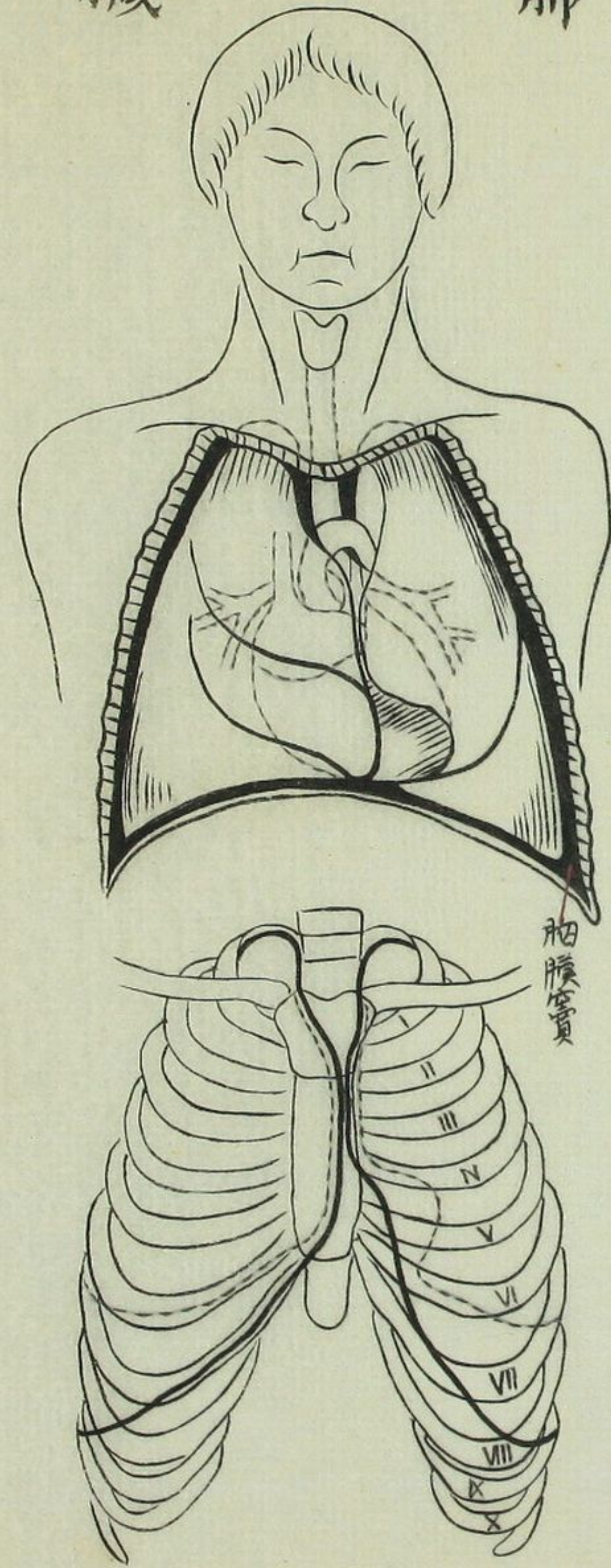
○側面(甲狀軟骨ノ左半部ヲ除去スルモノ)

○側面筋ノ想像

○種斷同

臟

肺



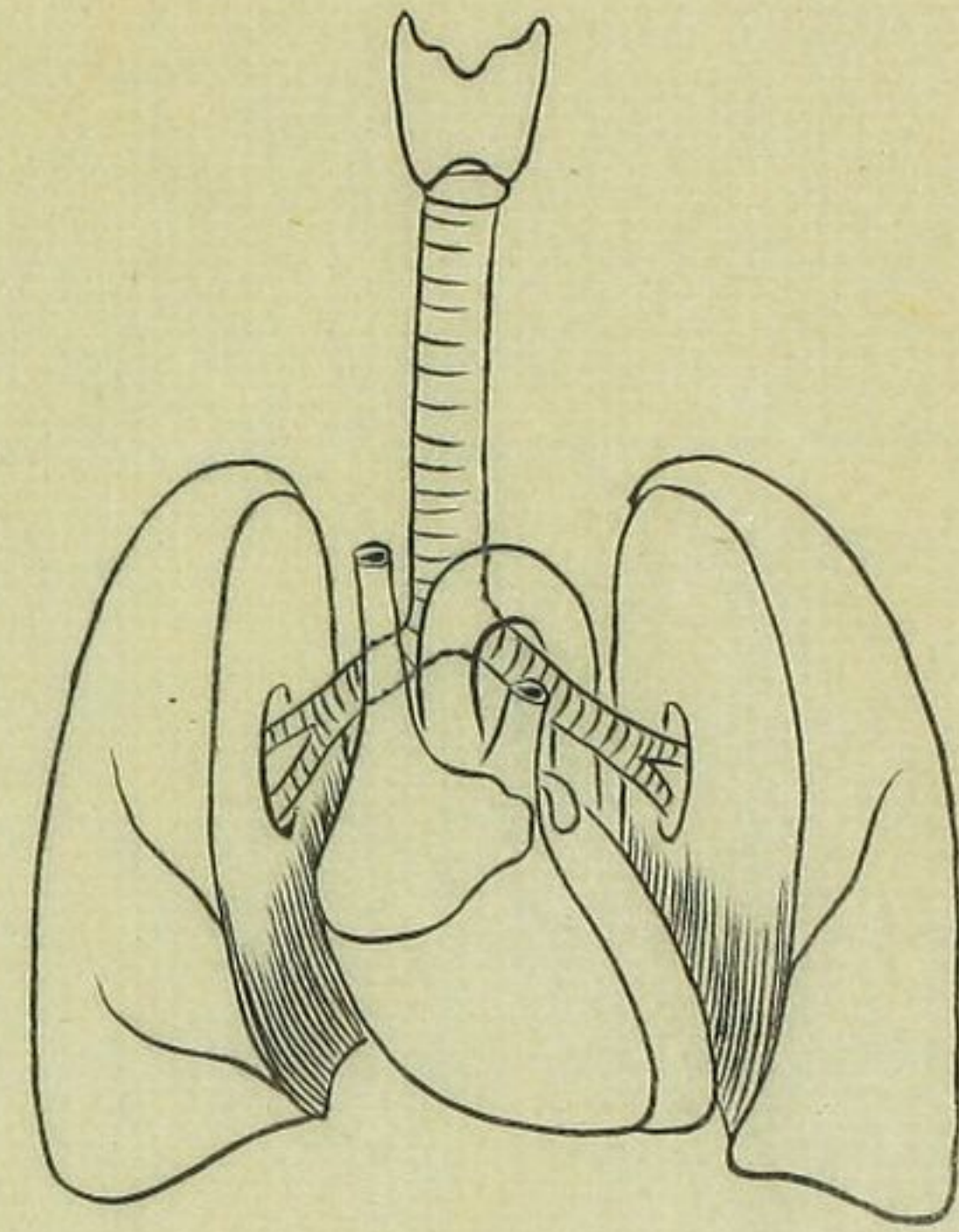
○胸腔內之肺臟位置

○前胸壁於胸膜上肺之關係
(強線、膜、點線、肺、境界)

胸膜實質

管

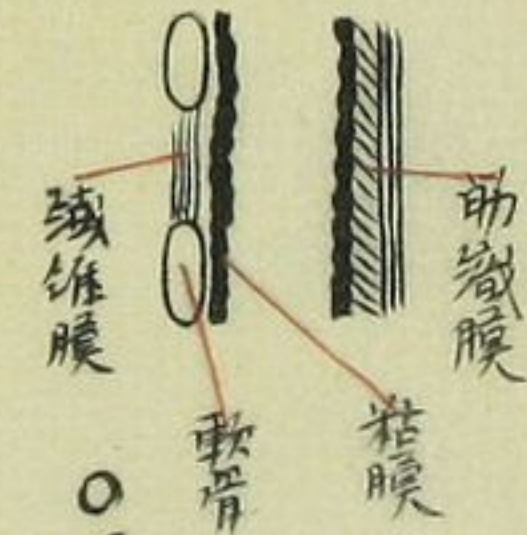
氣



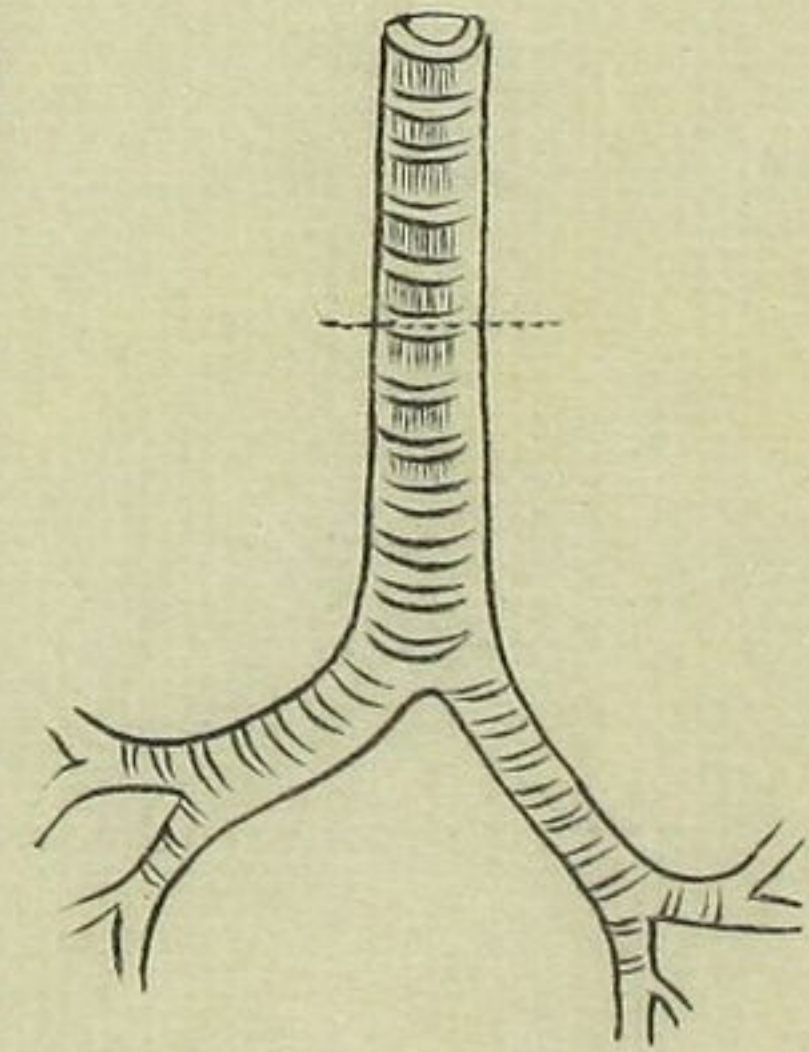
○氣管及氣管枝

○矢狀斷

○同

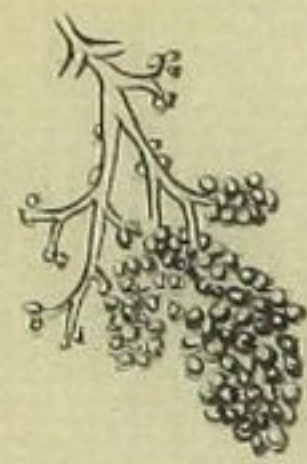

○橫斷

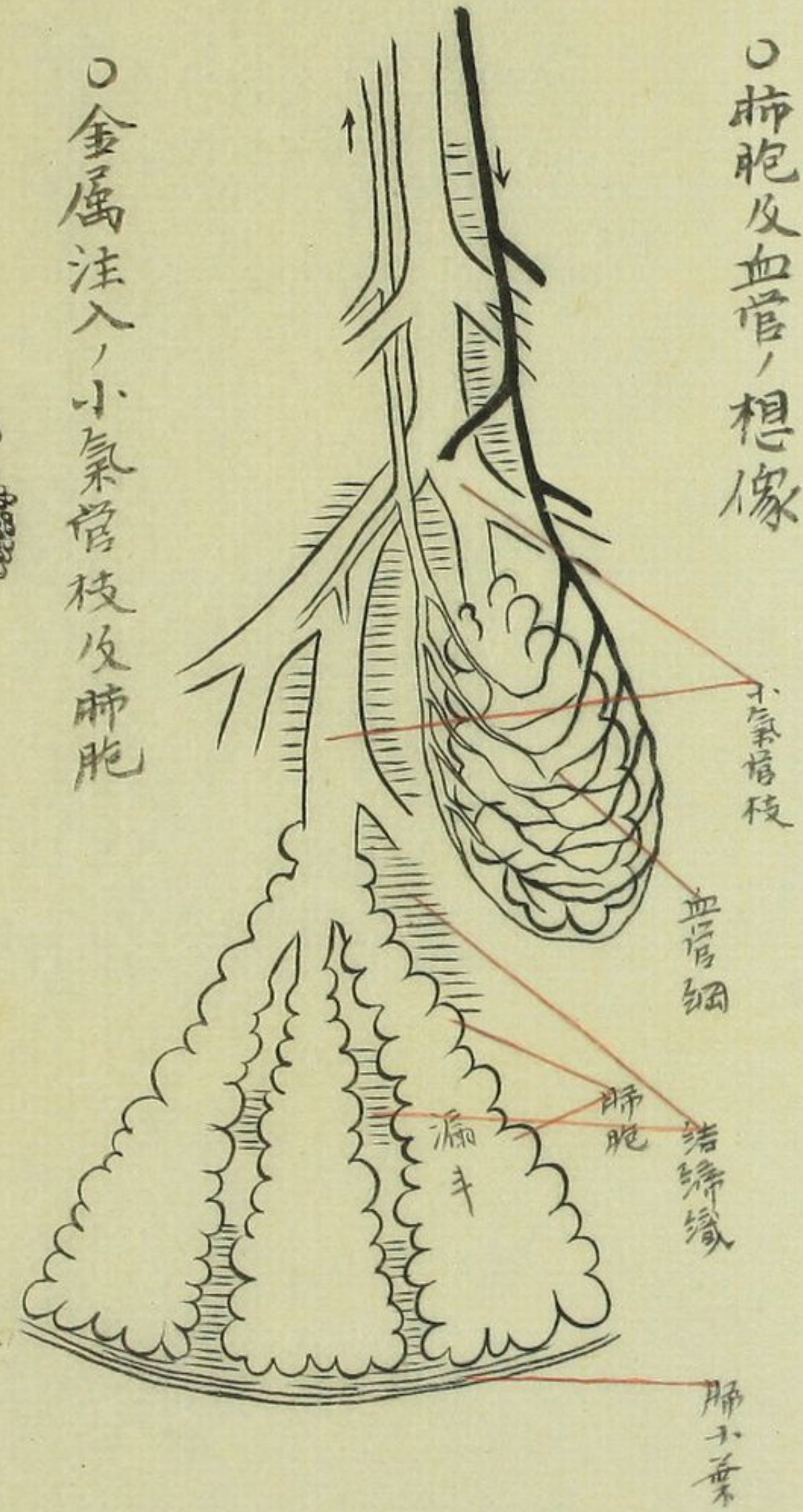


小氣管枝

○結締織ハ大ニ彈力織維ヲ有シ肺小葉及ヒ血管ヲ互ニ連結セシム者ナリ



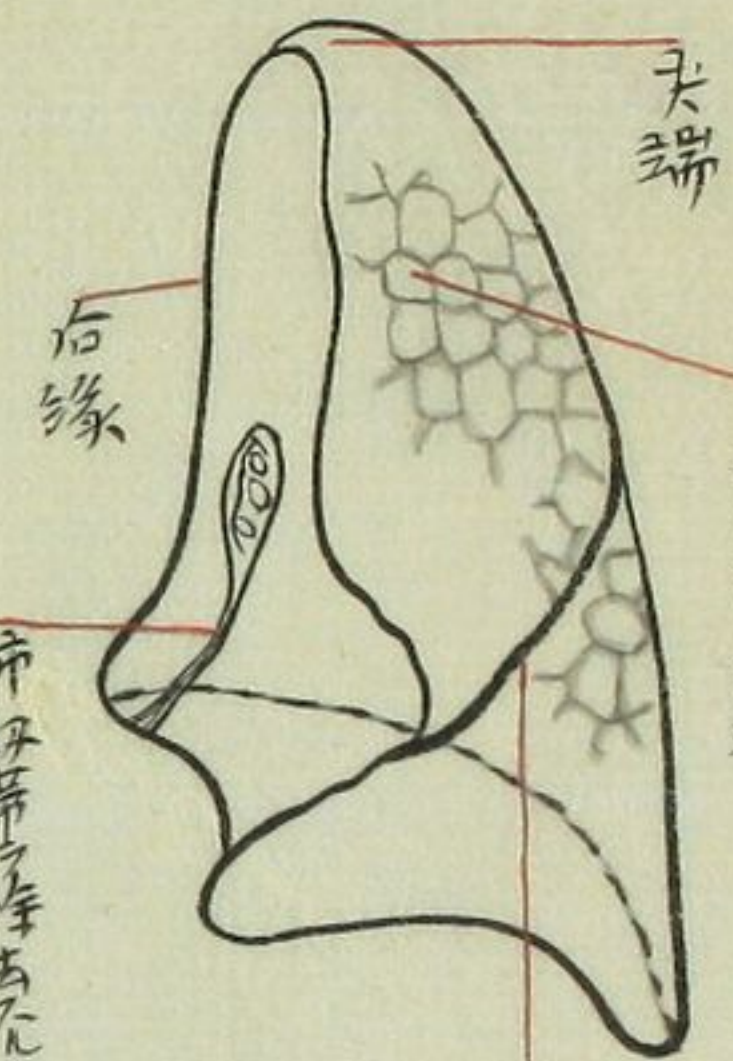
○金屬注入ノ小氣管枝及肺胞



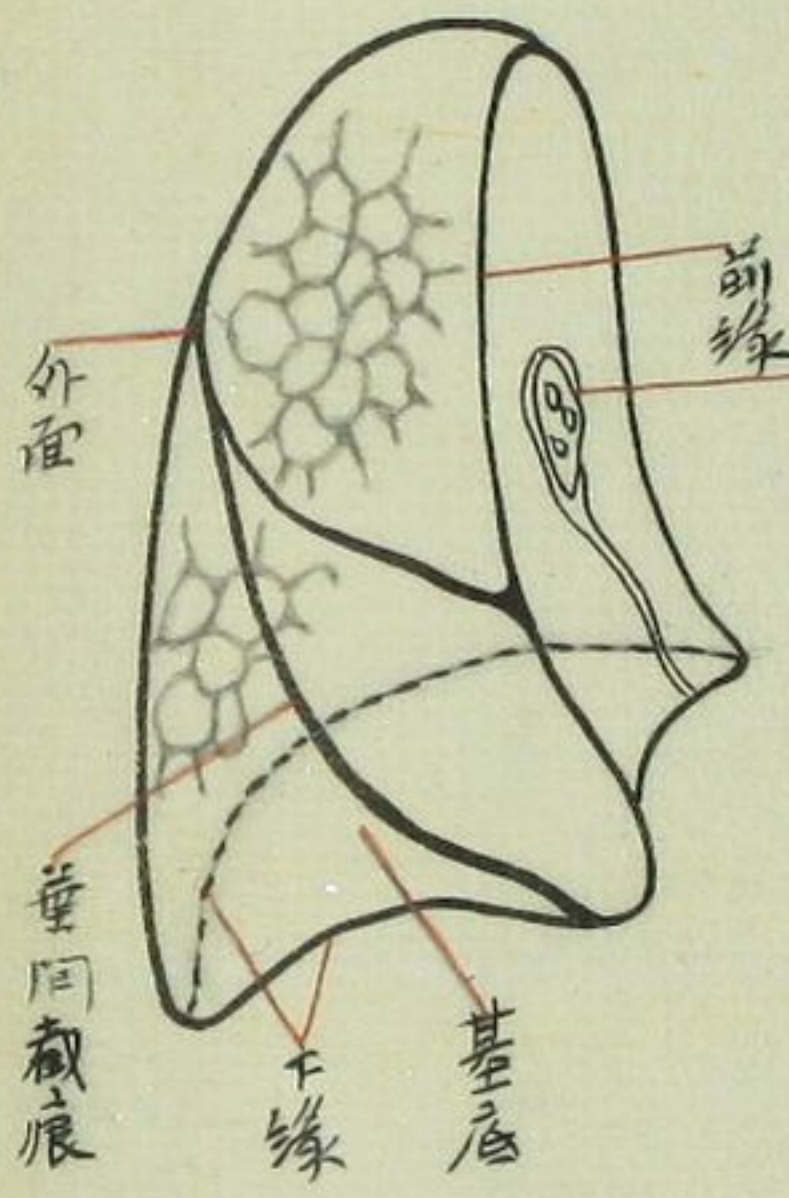
○肺質ハ海绵様ナリ有シ小氣管枝、血管及ヒ結締織ヲ成ル
 ○小氣管枝ハ氣管枝ノ一系ヲ樹枝ノ如ク漸次分歧ノ遠ニ至テ震トナル之ヲ
 ○漏斗ト云フ其壁更ニ許多ノ小胞ヲ附ス之ヲ○肺胞ト云フ恰モ桑実ノ如ク又漏斗
 ノ集束スルモノ之ヲ○肺小葉ト云フ
 ○肺胞及血管ノ想像

臟 肺

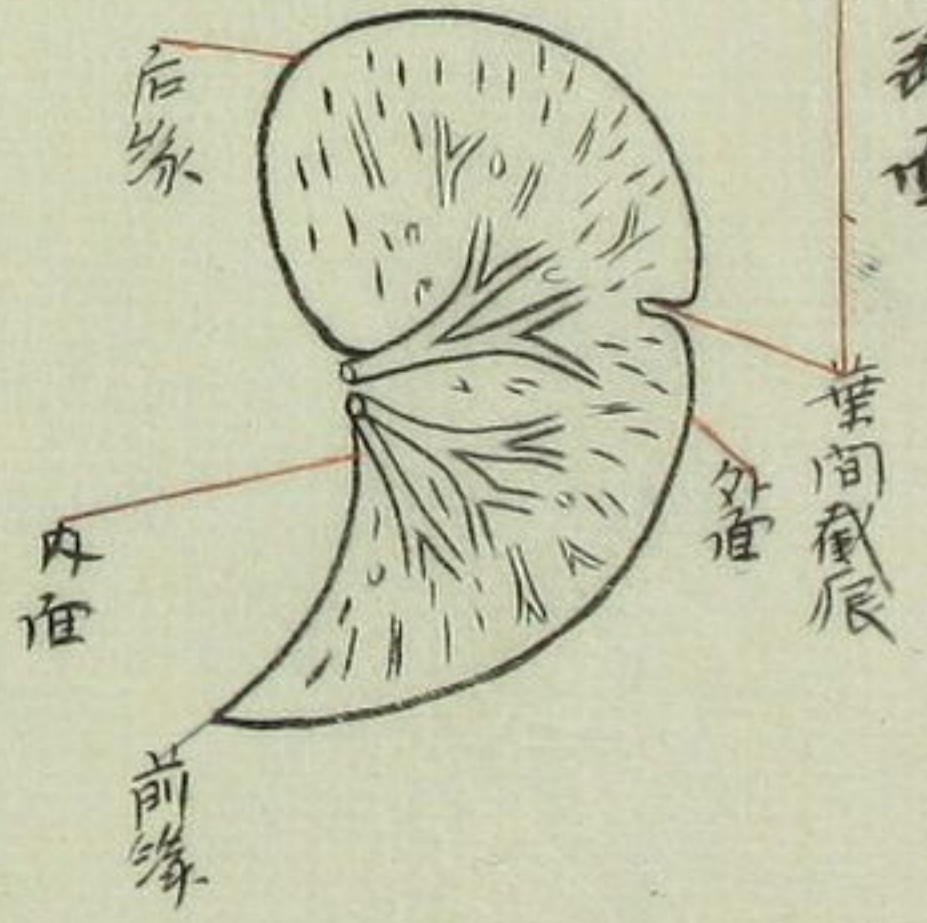
○右肺 (上下三葉ヲ長且小ナリ)



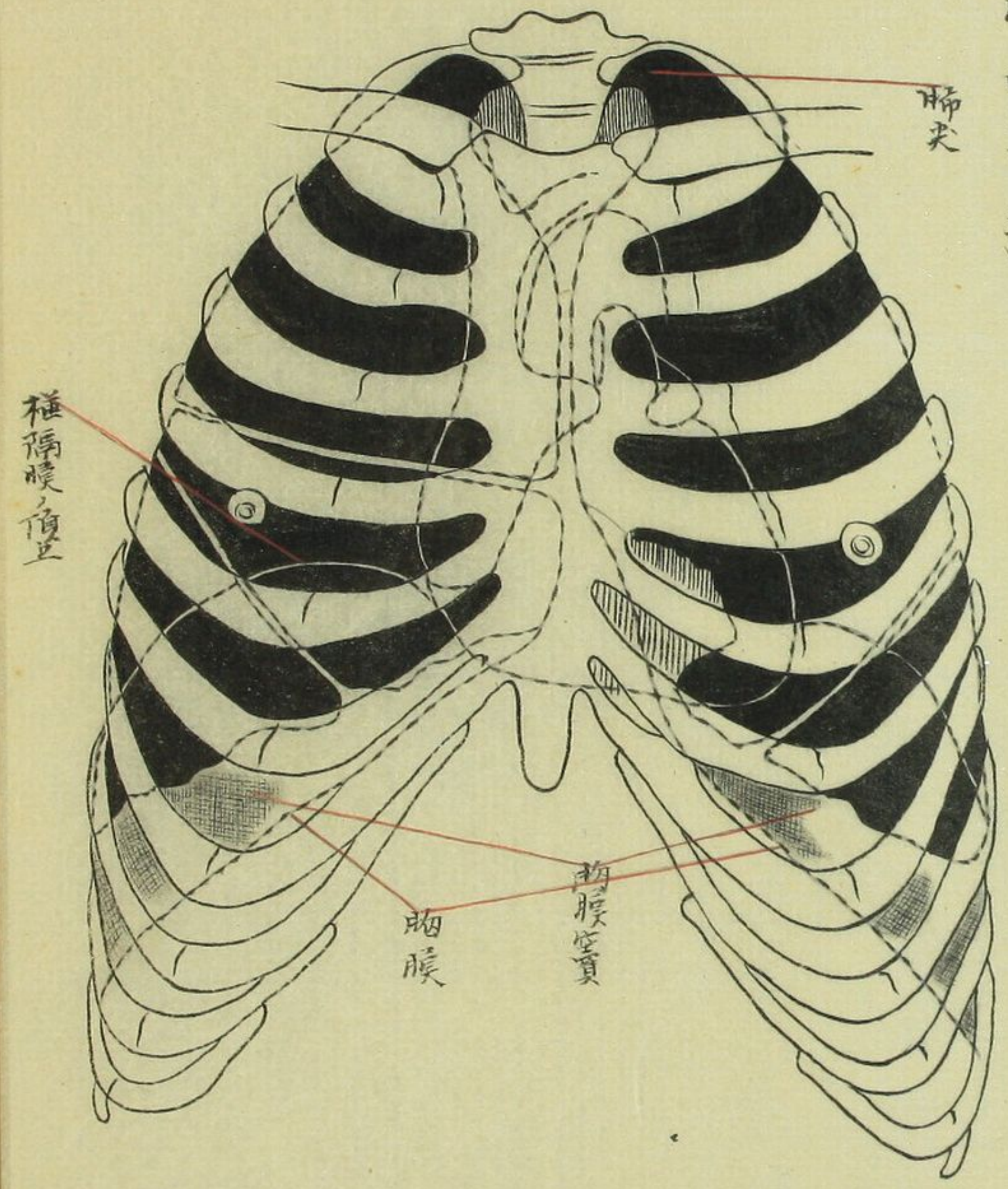
○右肺 (上甲下三葉ヲ短且大ナリ)



○種断面

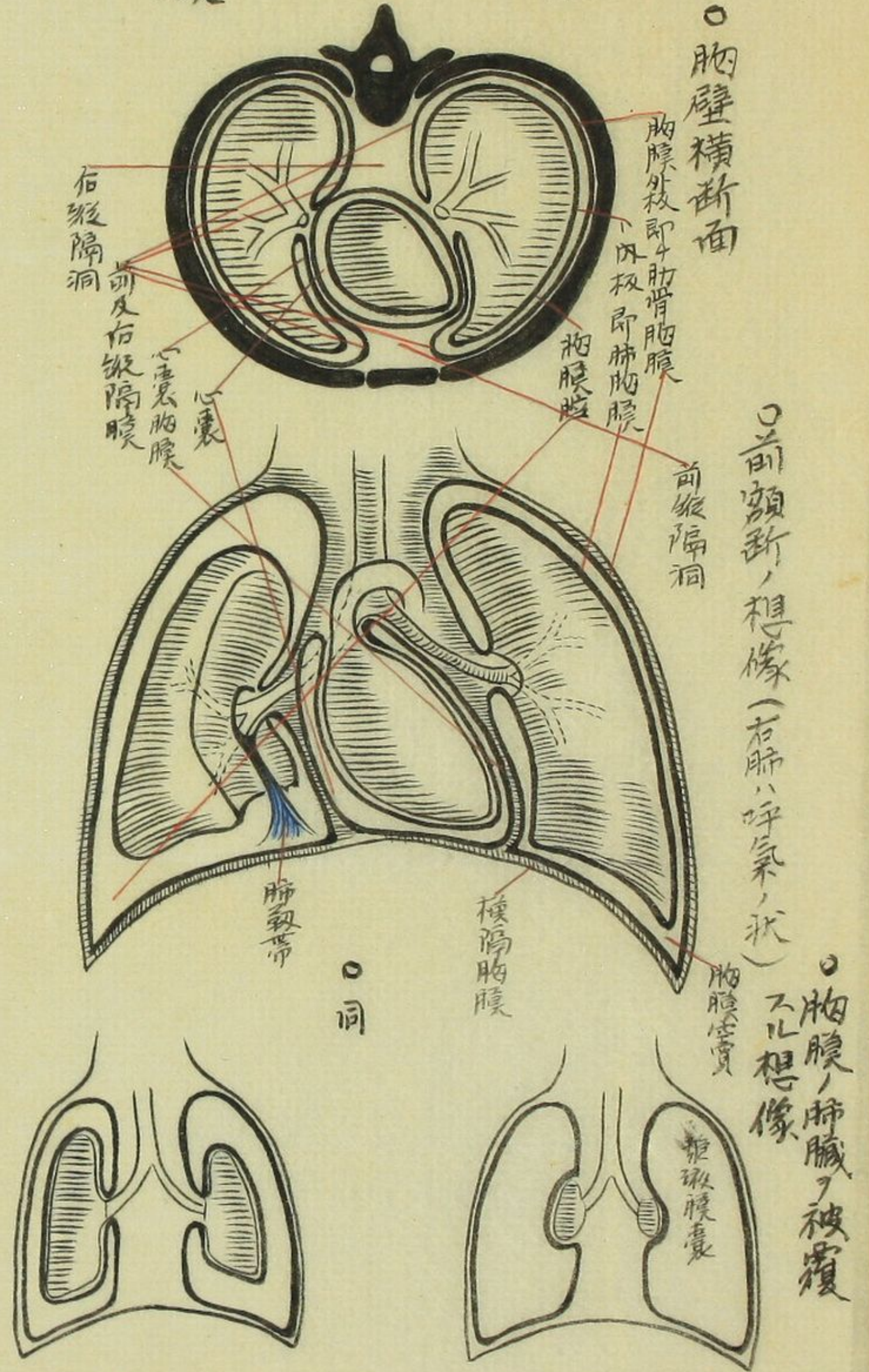


胸部内部臓器の位置
前面より示す



(肺呼吸ノ状)

胸膜

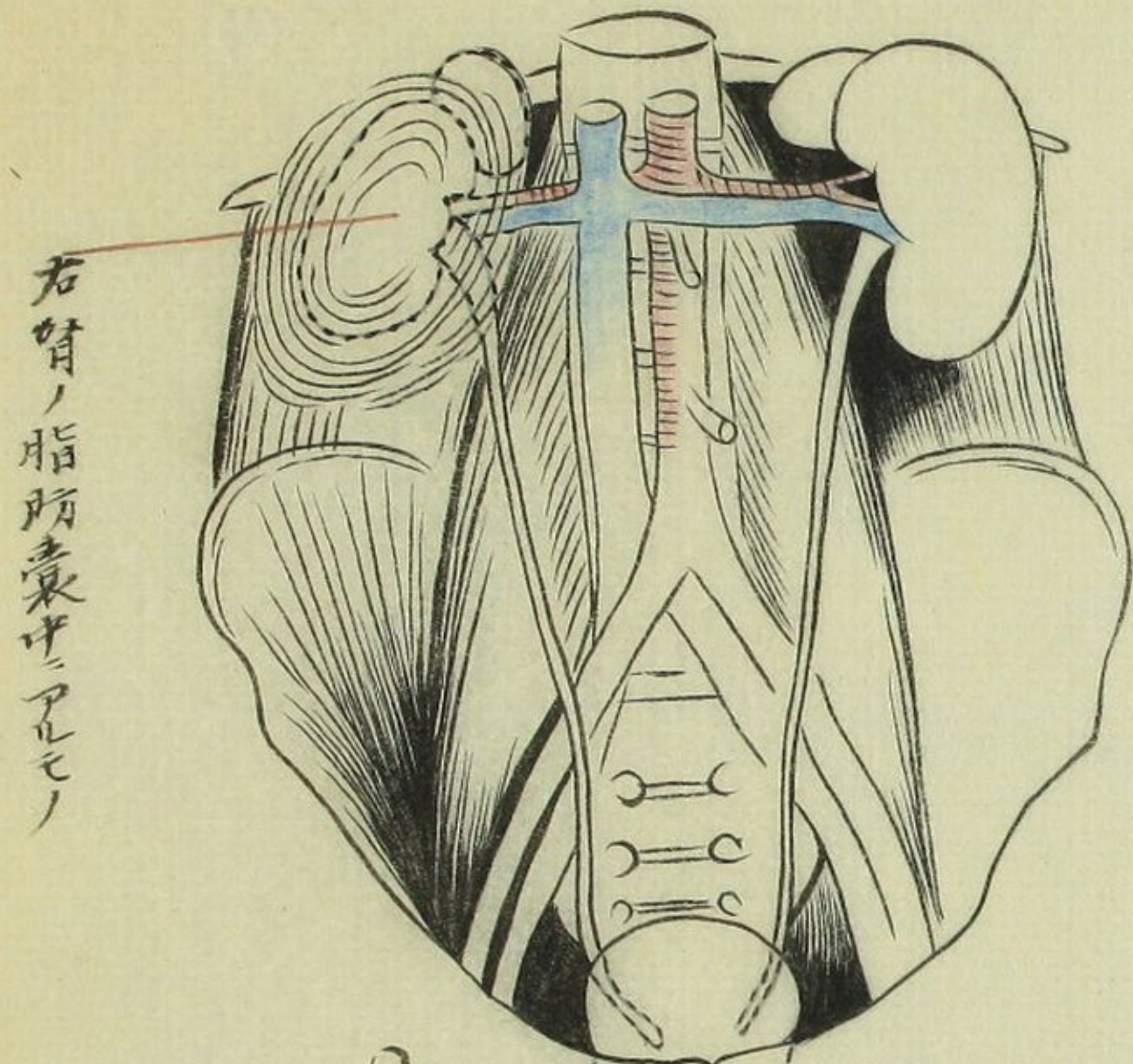


○胸壁横断面

○前額断ノ想像 (右肺呼吸ノ状)

○胸膜ノ想像 肺臓ヲ被覆

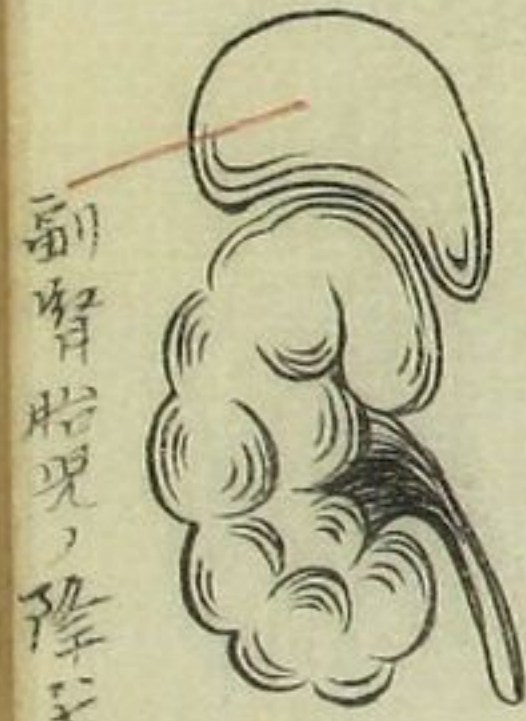泌尿器系統



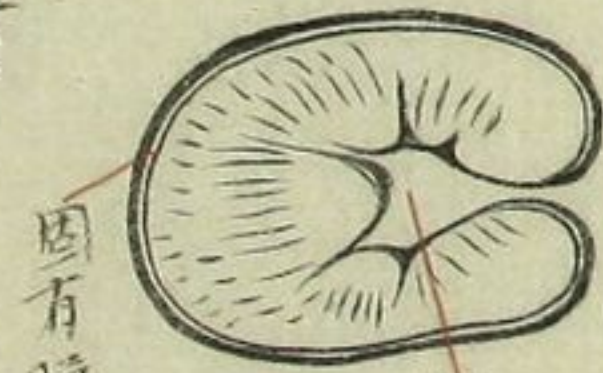
右腎ノ脂肪囊中ニ在リ

○腎臓ノ位置

○七ヶ月胎児ノ右腎



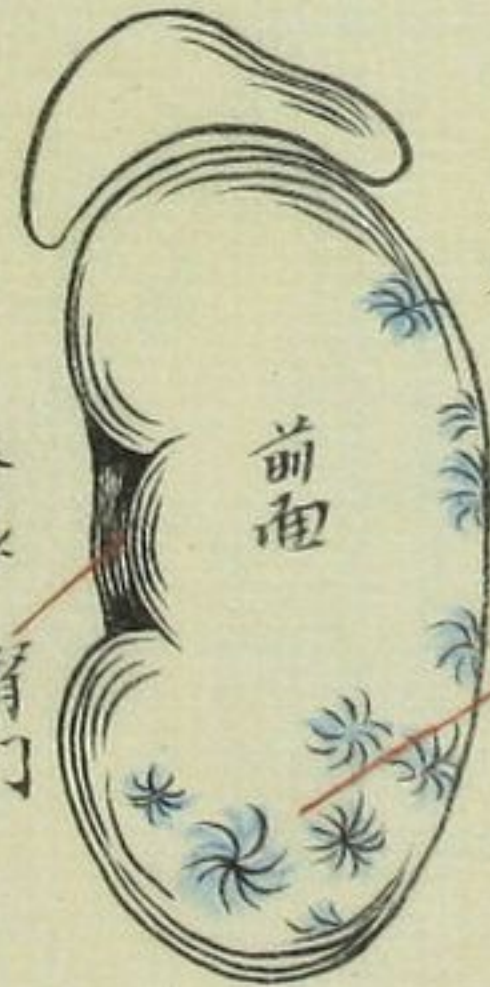副腎胎児ノ降下ナリ



固有膜

腎實質

○同種断面

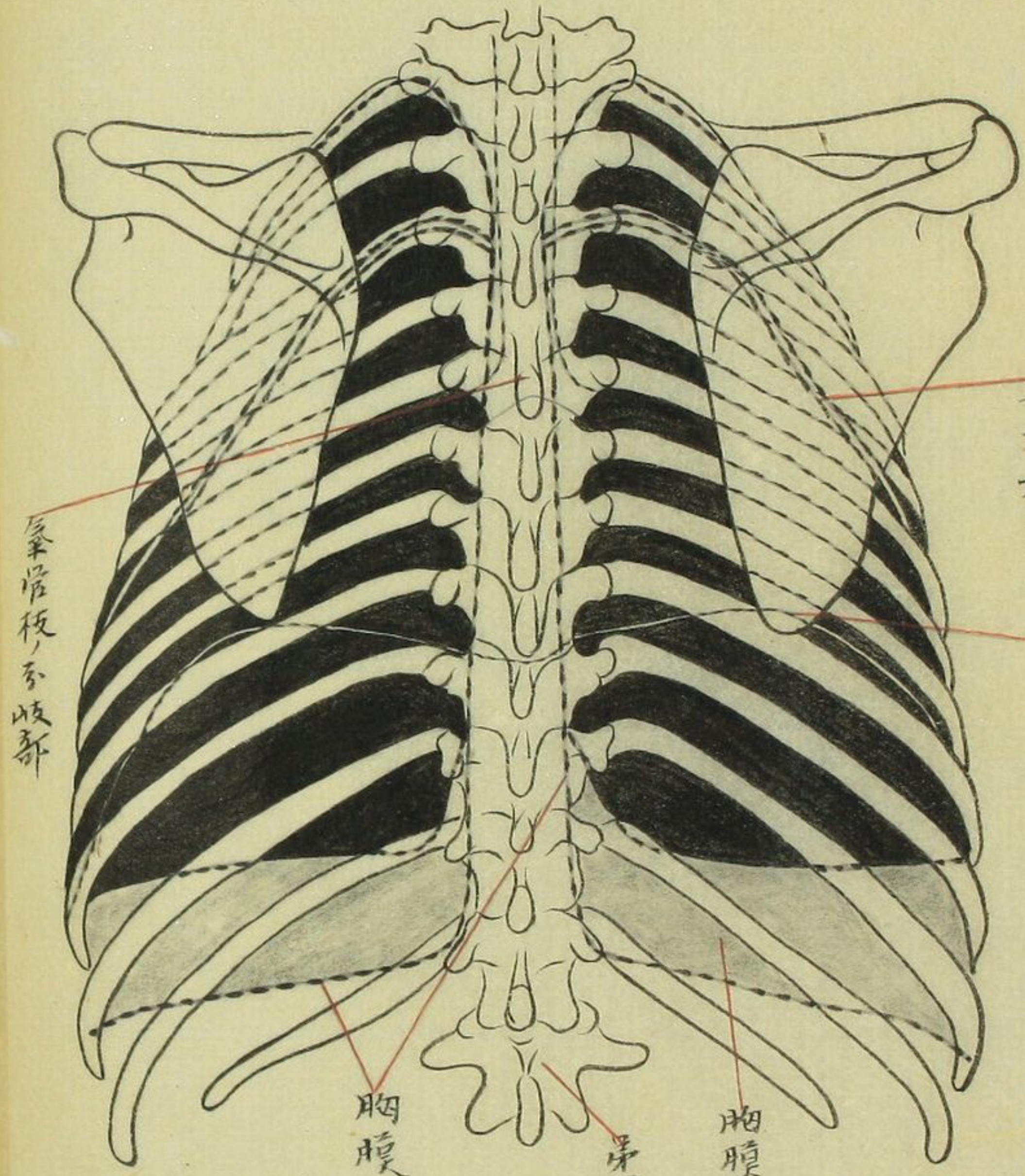


上腎

○左腎(副腎ヲ帽スルニ在リ)

屋形靜脈

胸部内部臓器ノ位置
又示リコ面后



葉間截痕

横隔膜ノ頂上

脊管板ノ分岐部

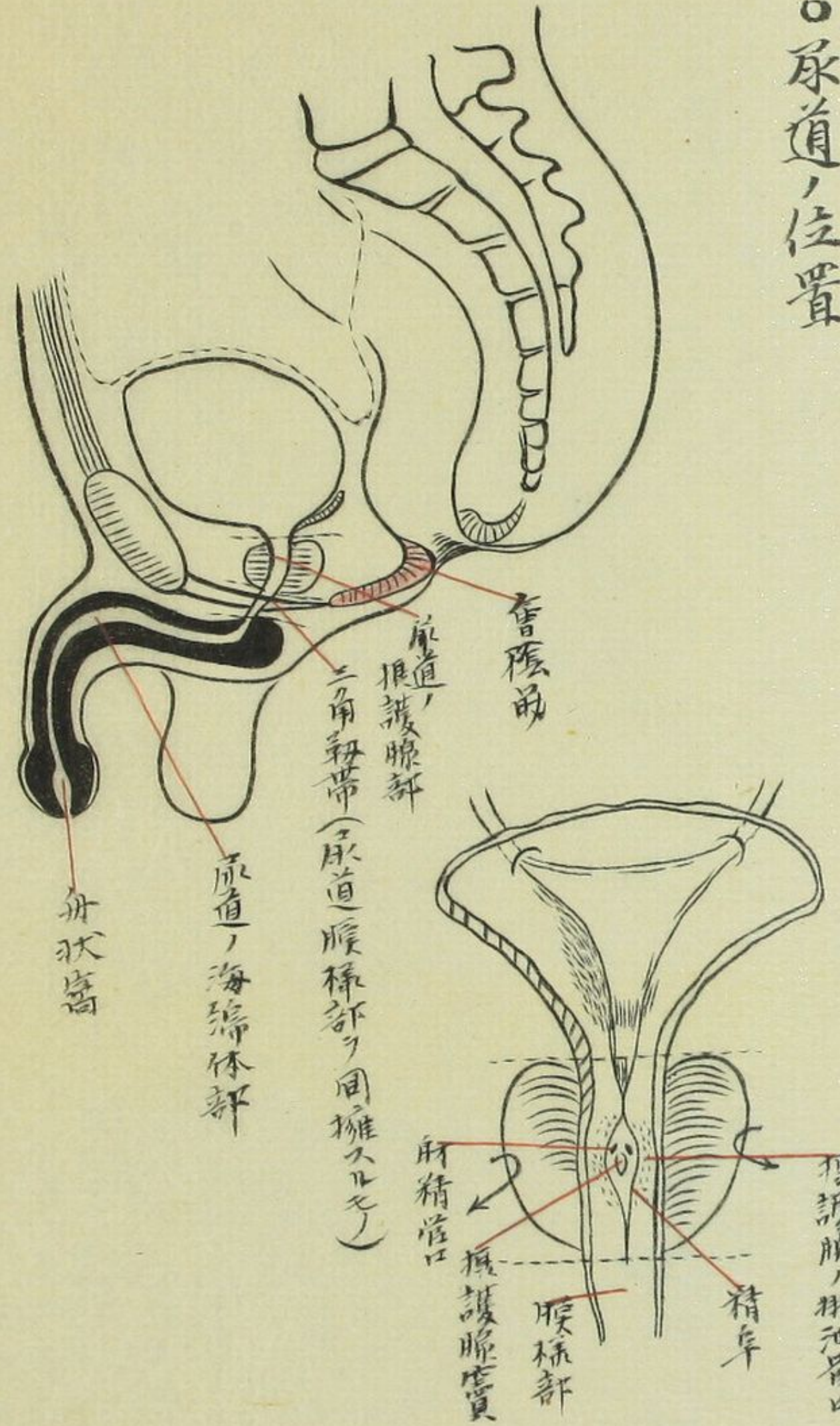
胸膜

第腰椎

胸膜實質

膀胱及尿道

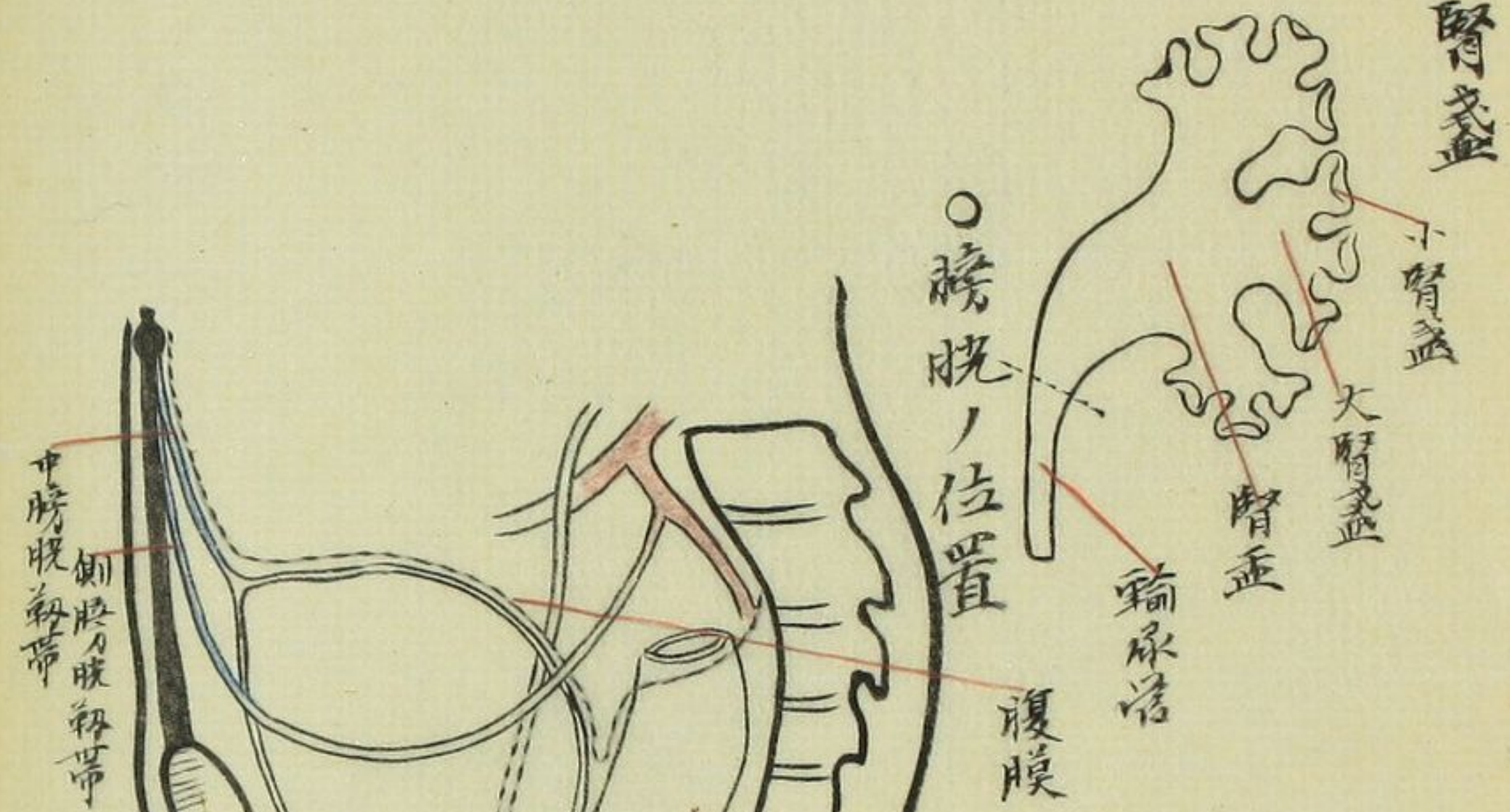
○尿道之位置



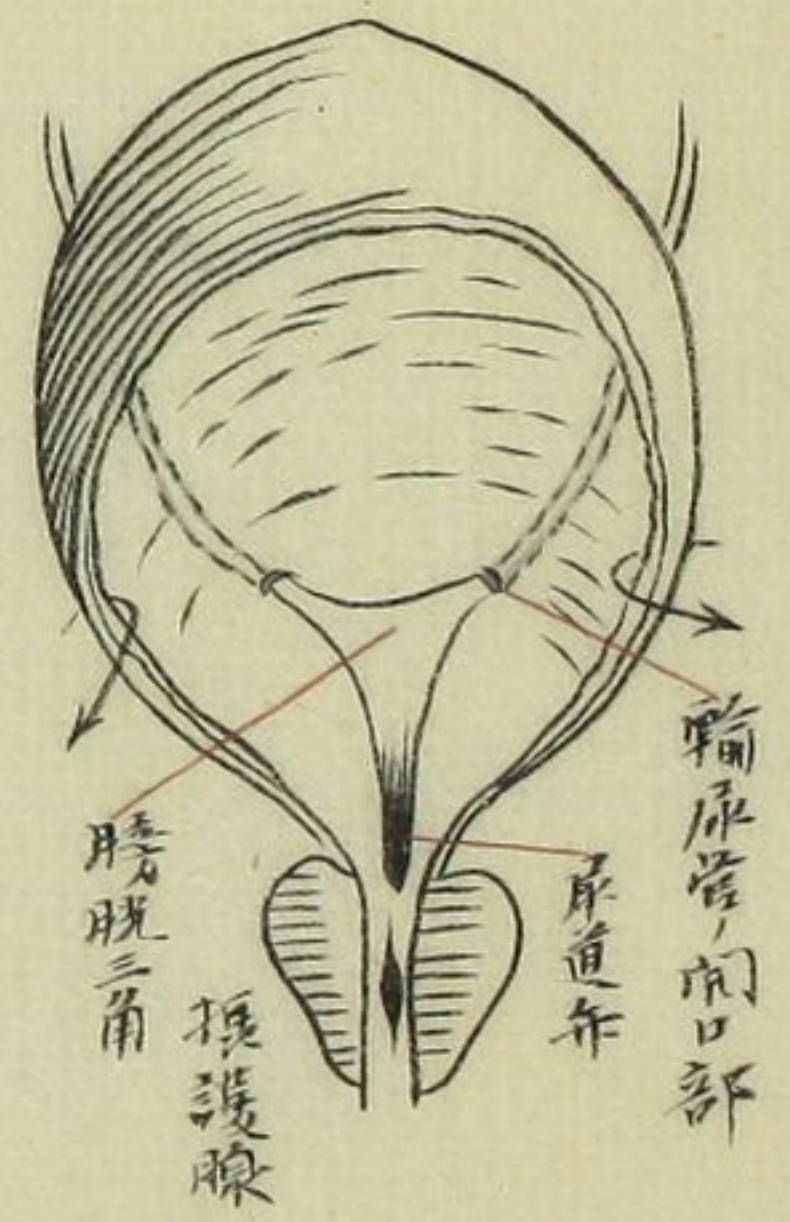
○膀胱之部及尿道之根腺部之切面(示之)

膀胱及尿管

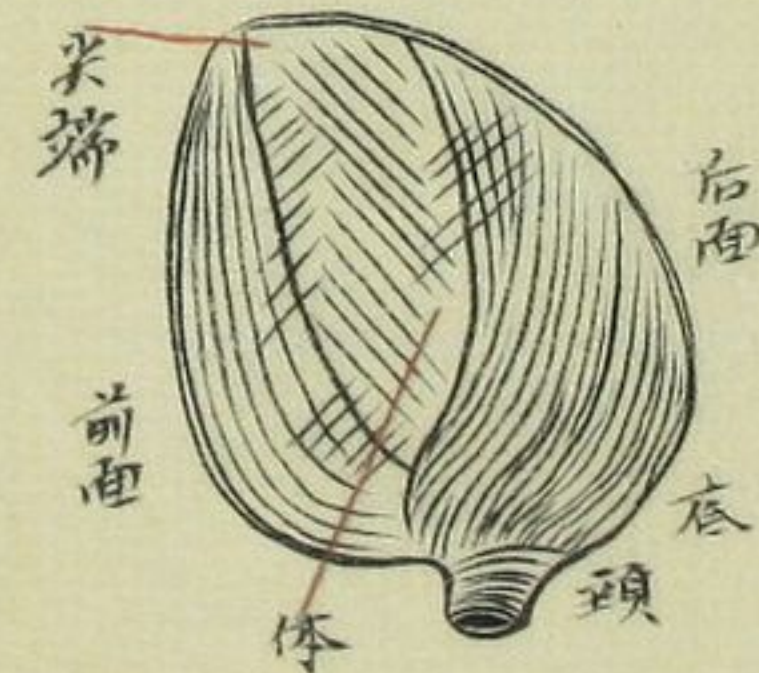
○腎盂



○膀胱之前面切面(示之)



○膀胱之筋纖維



膀胱尿管部

三角韌帶尖端

前面

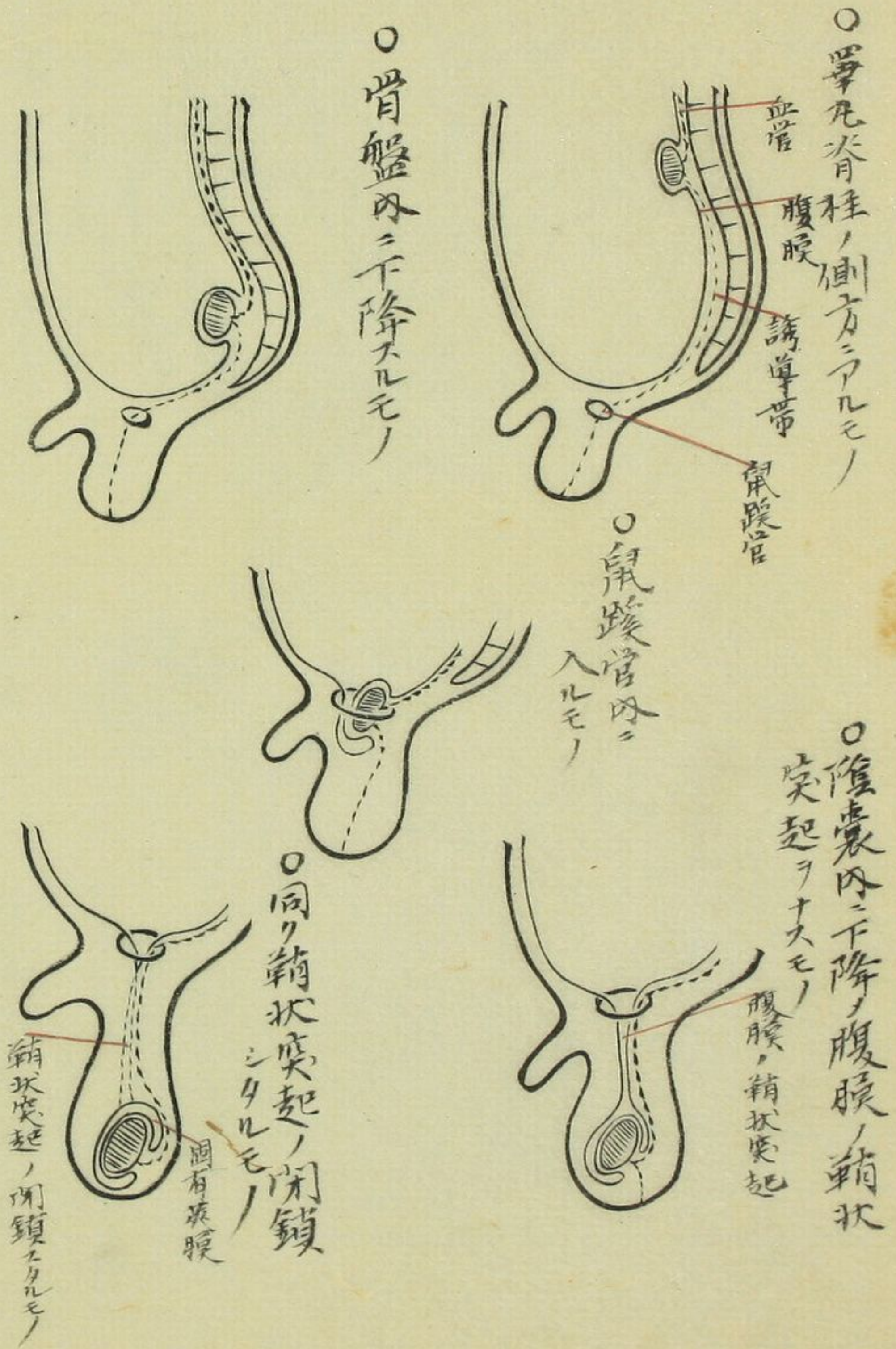
體

後面

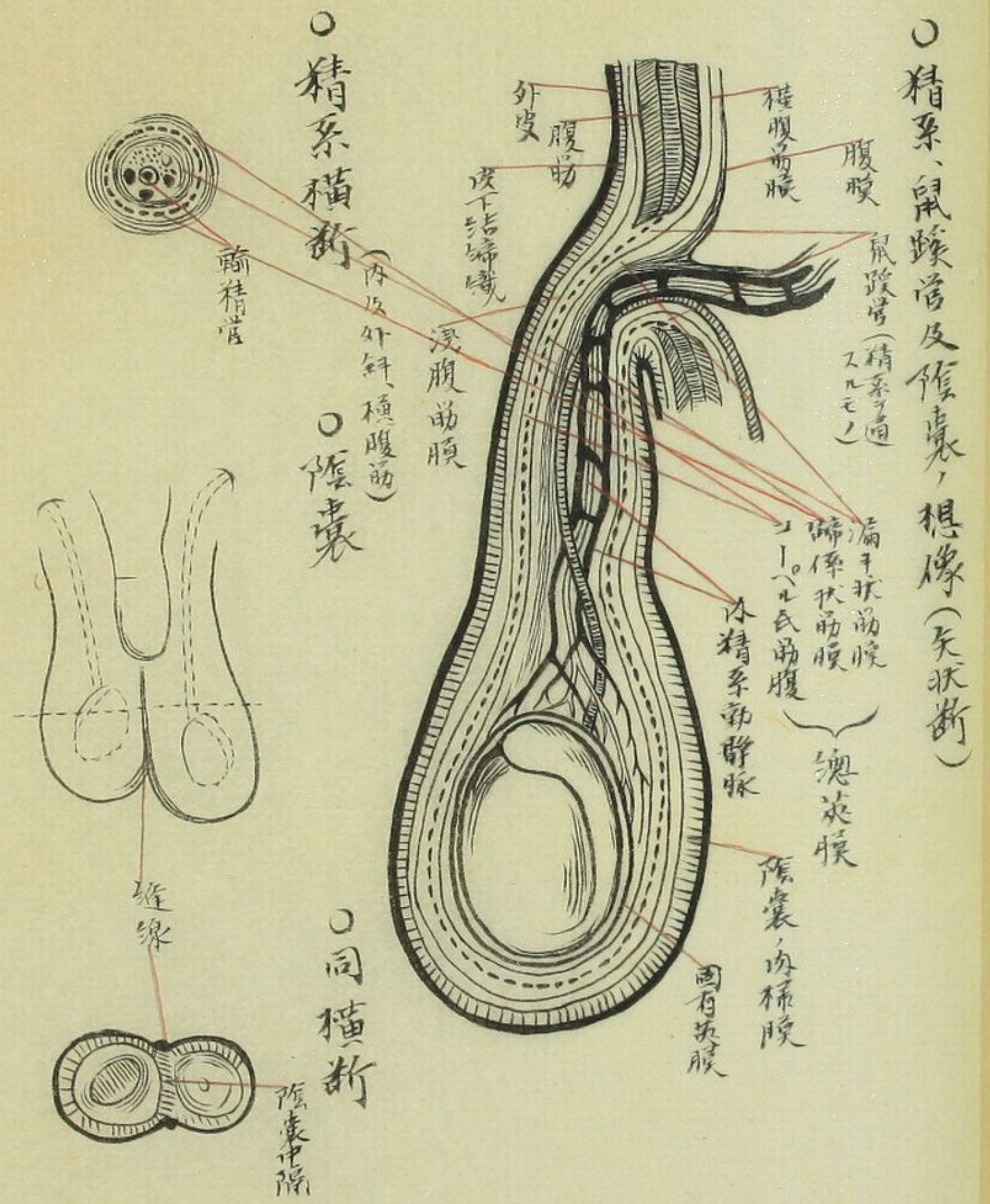
底

頭

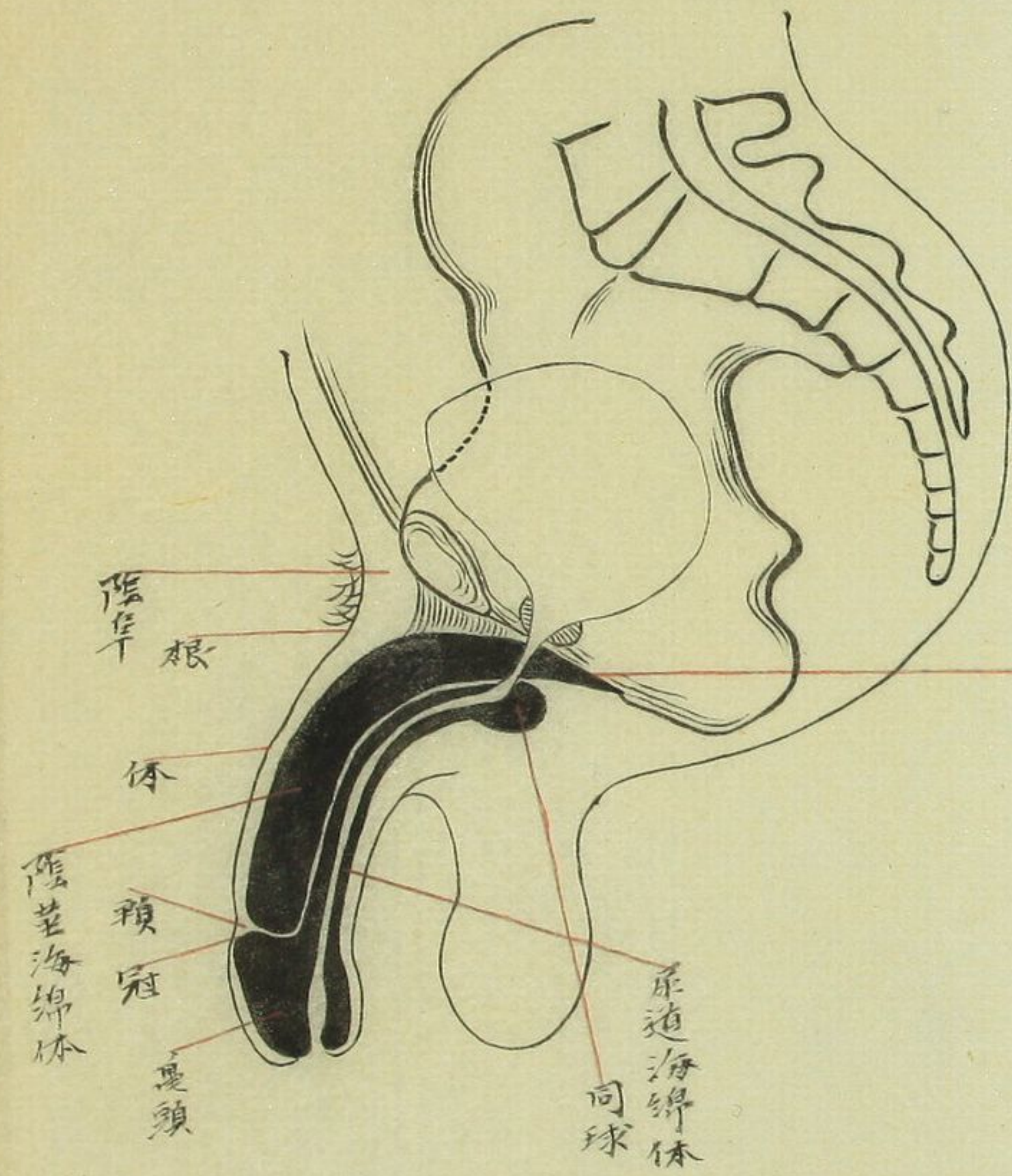
像想ノ降下丸畢



囊陰及系精

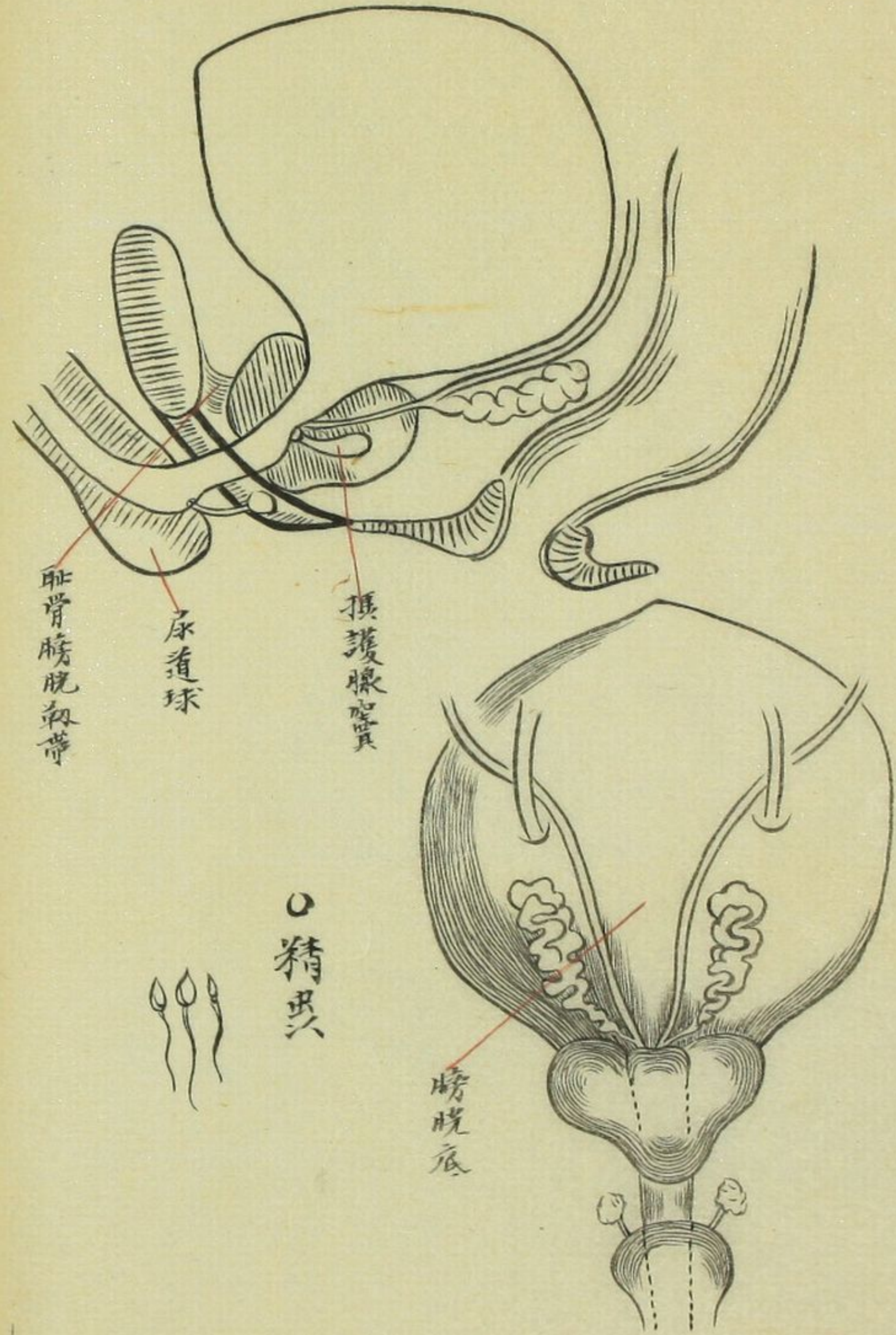


陰莖及尿道位置



陰莖海綿體脚，耻骨弓上附着之毛

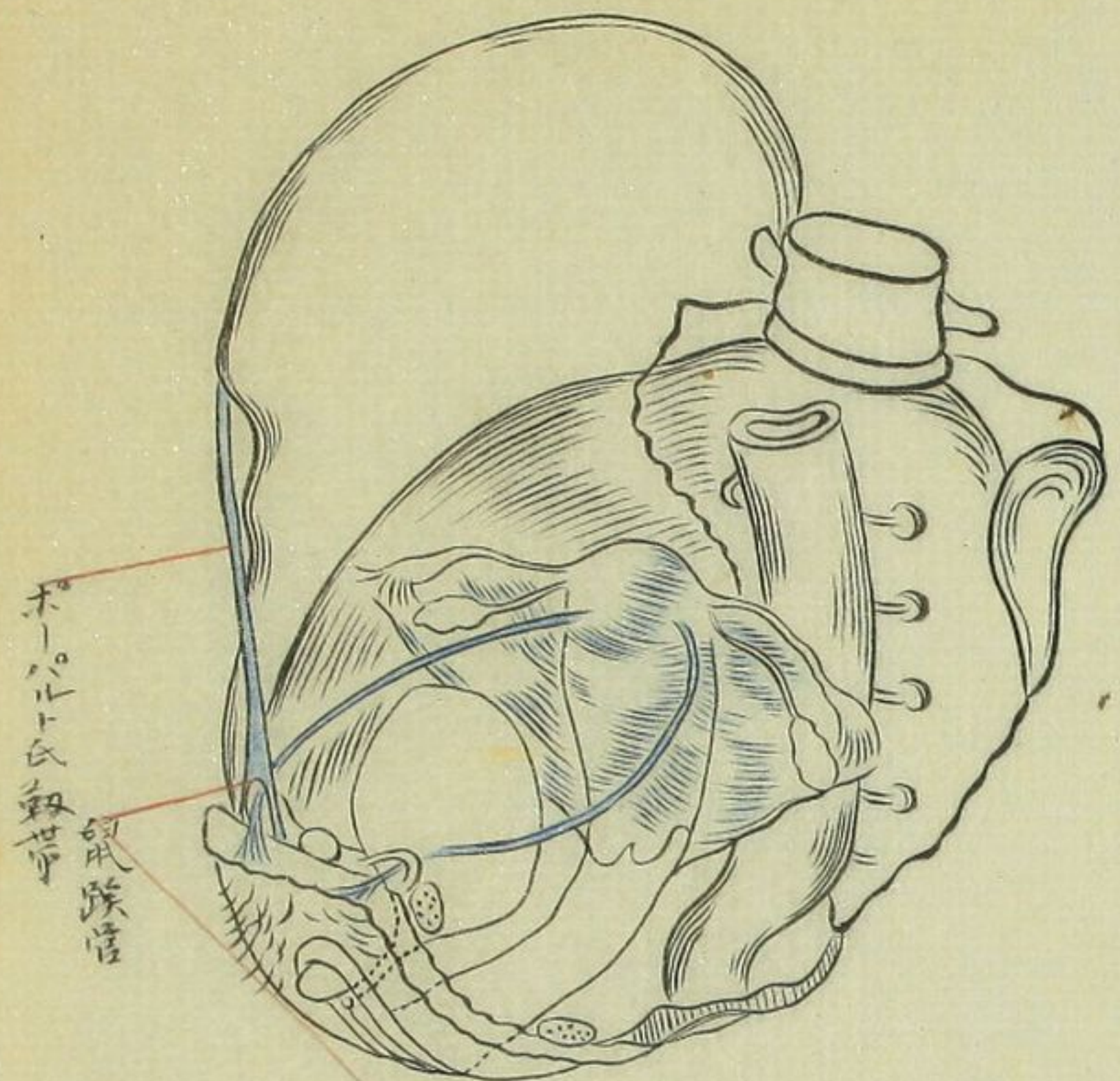
精系及攝護腺



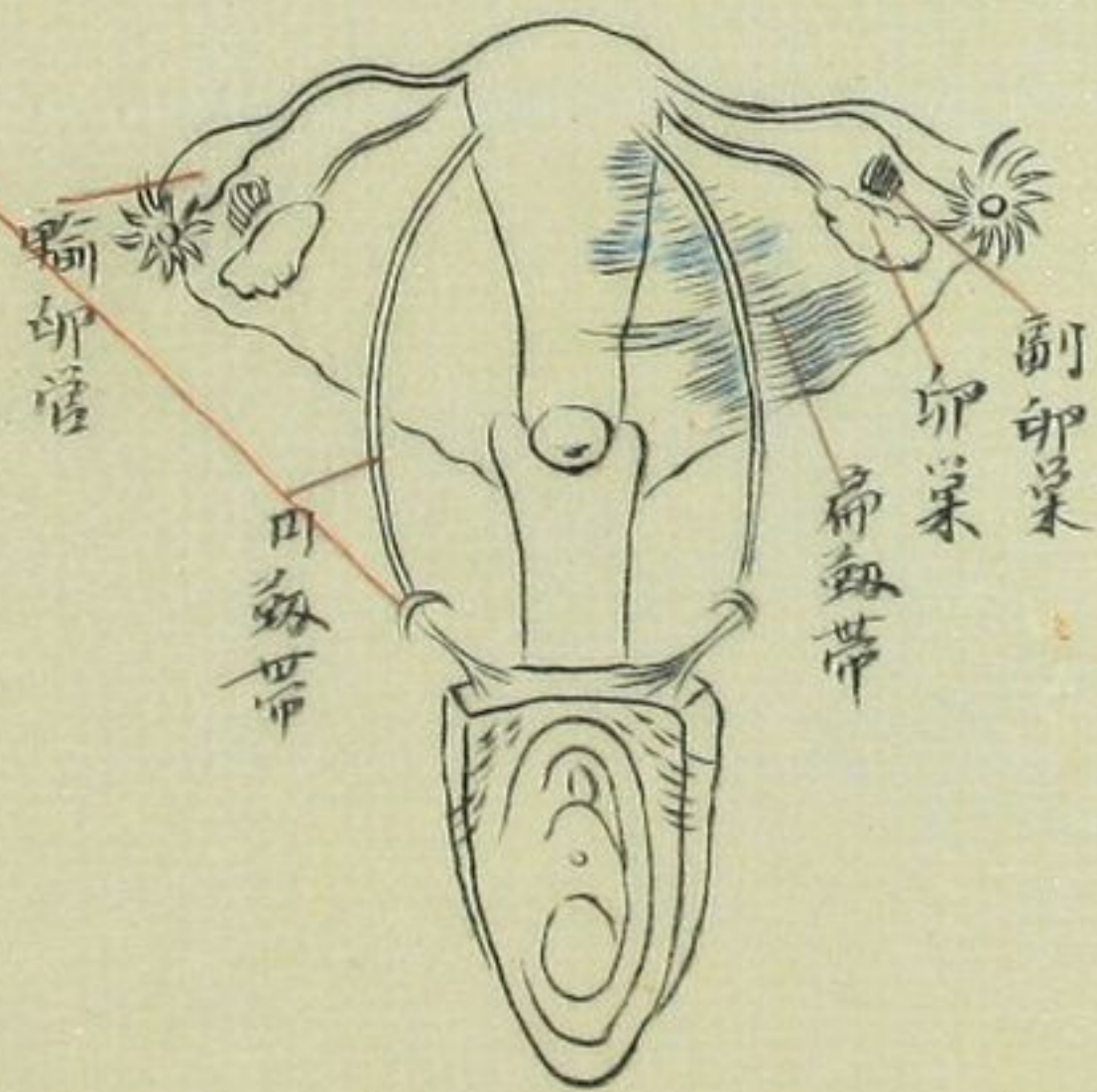
膀胱后面

精系

女子生殖器



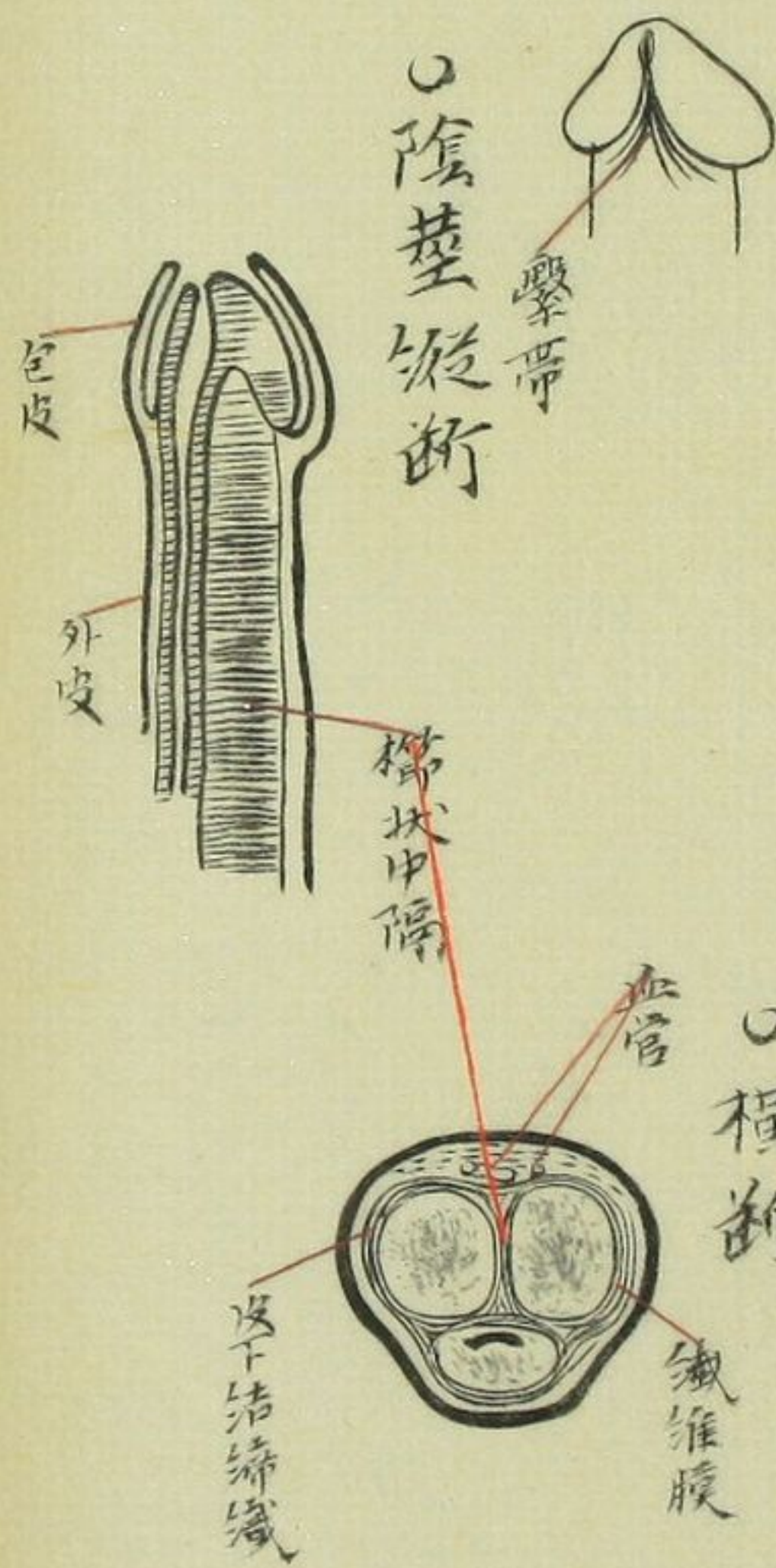
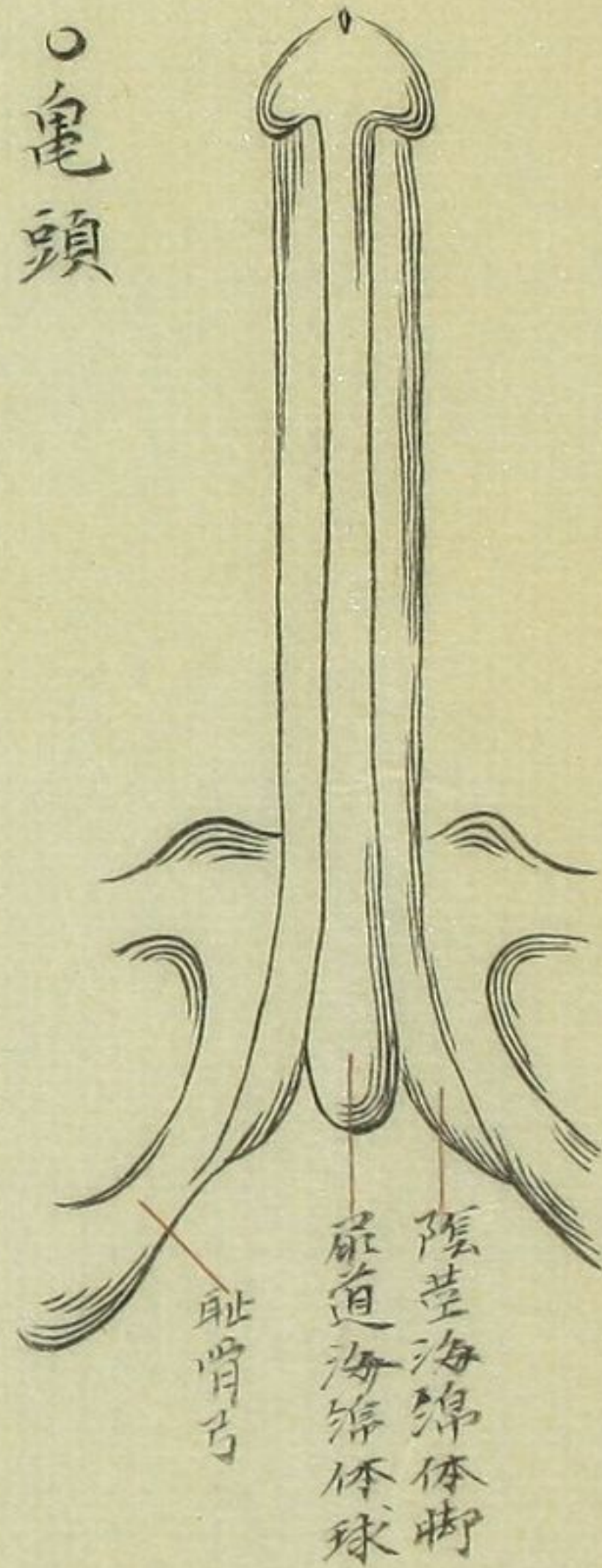
○小骨盤内ニ於テ生殖器ノ位置
(但ニ丸ヲ若骨ヲ除去スルモノ)



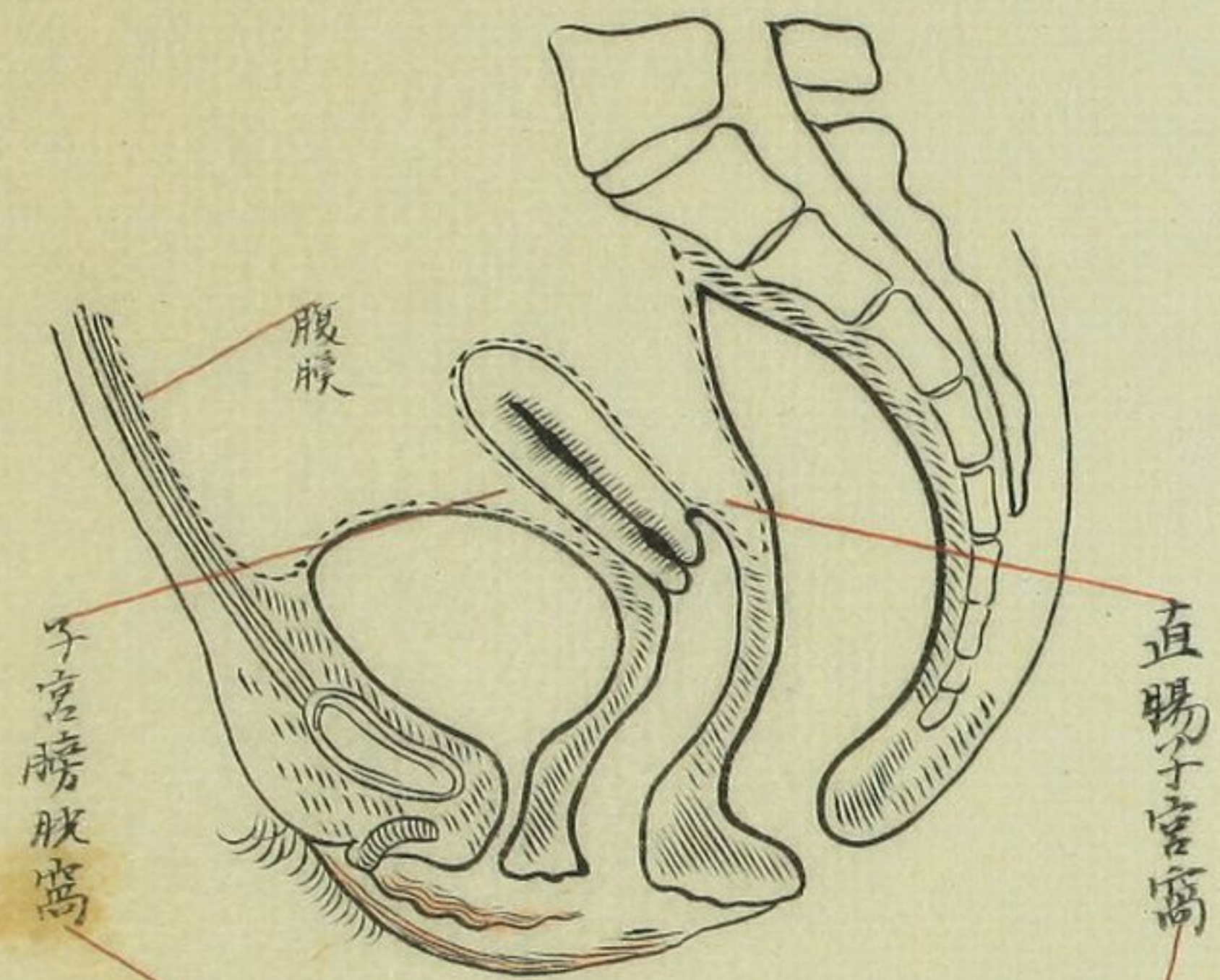
○生殖器ヲ抽出スルモノ

陰 莖

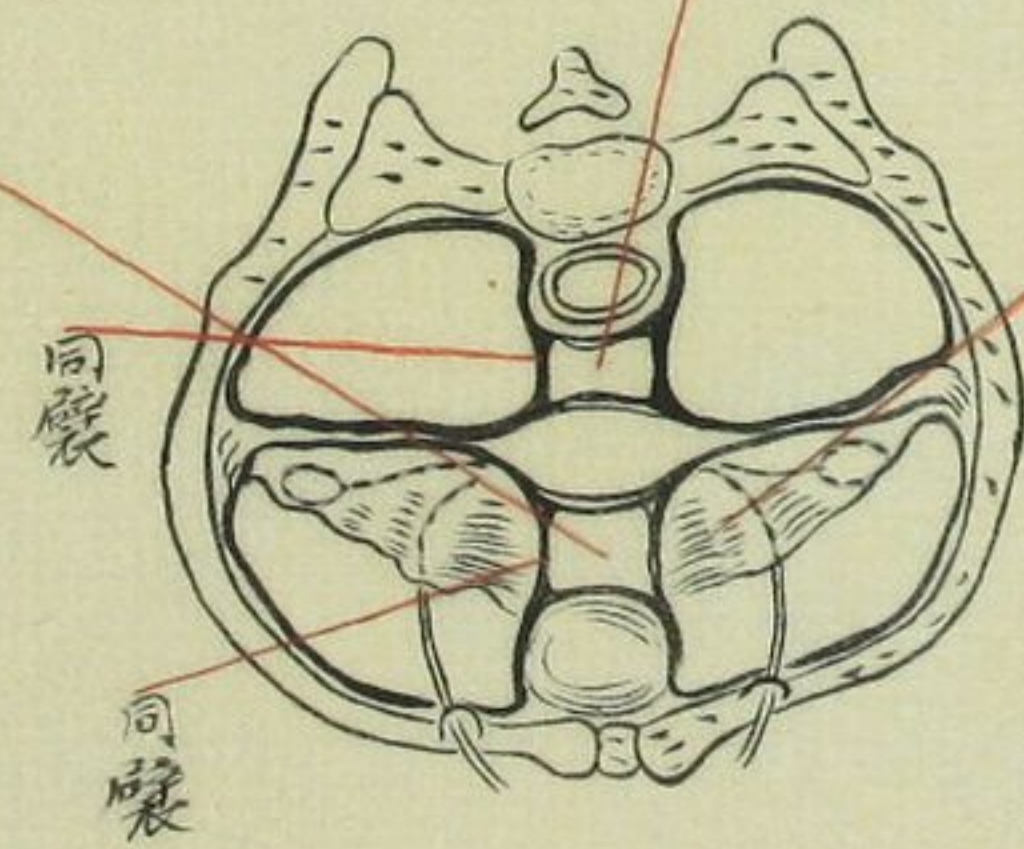
○三個ノ海绵体ヲ示ス



子子宮下膜腹下關係



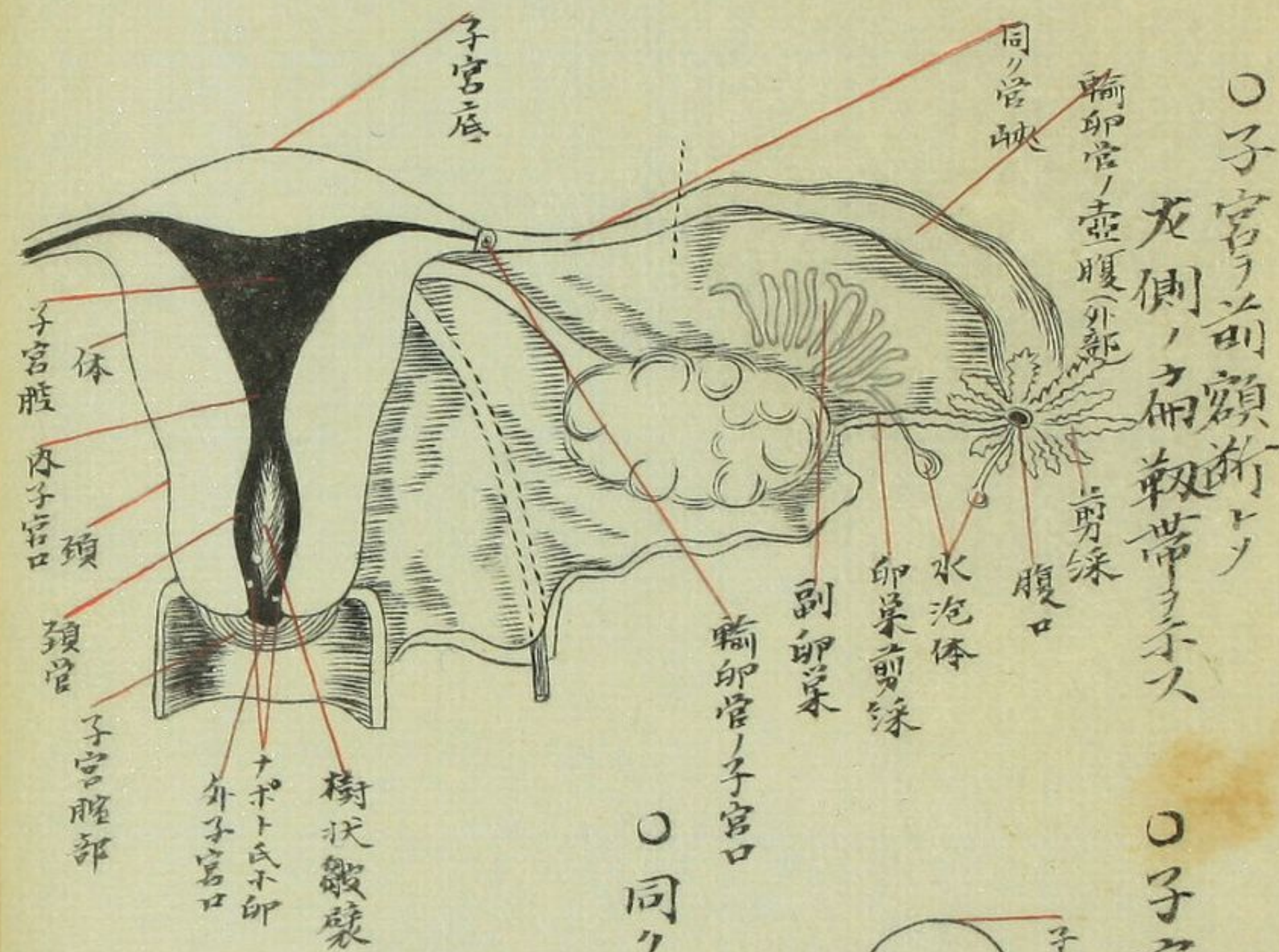
○骨盤矢狀斷



○小骨盤上口二沿已種新(九七)

高氣帶輸卵管及卵帶
被覆(九七)

輸卵管及子宮

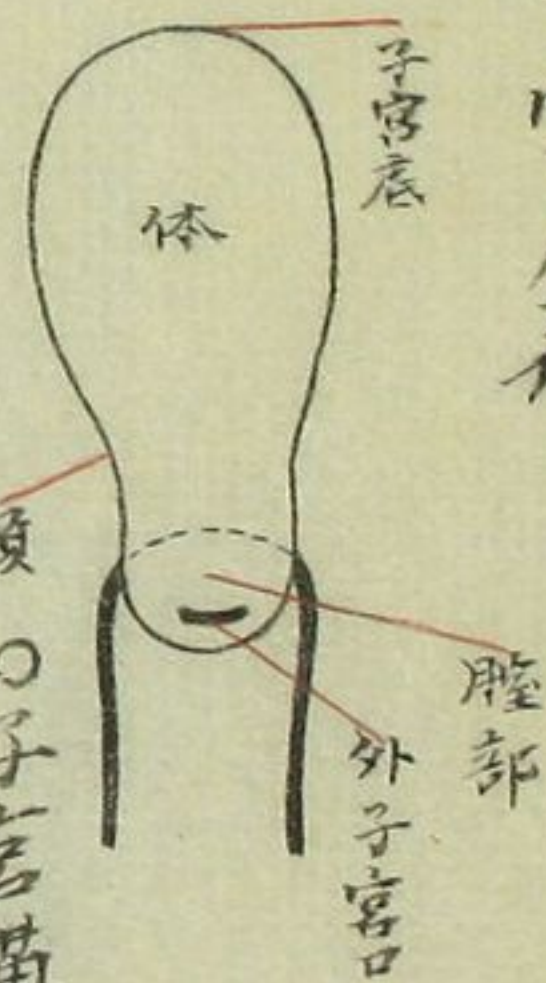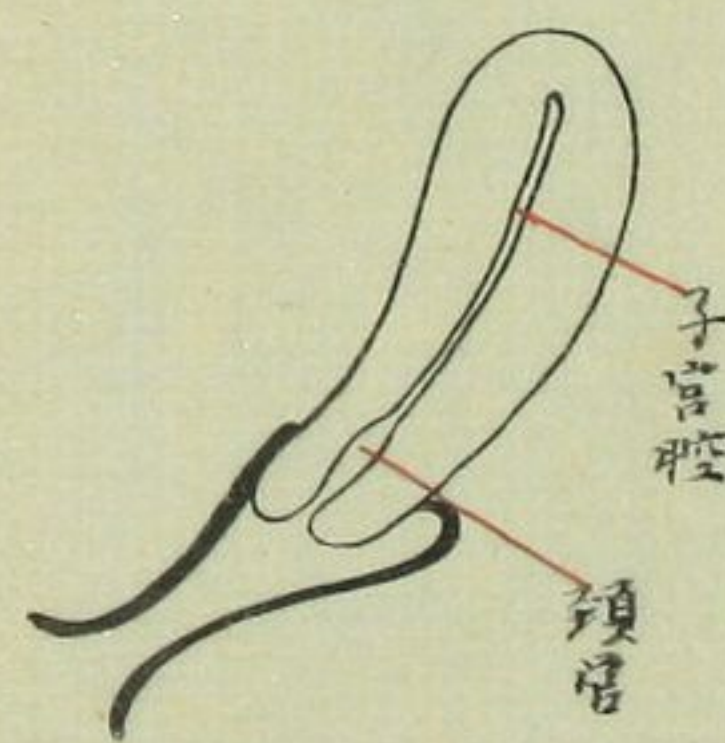


○子宮前額斷

左側ノ方輸卵管ノ系

○子宮全形

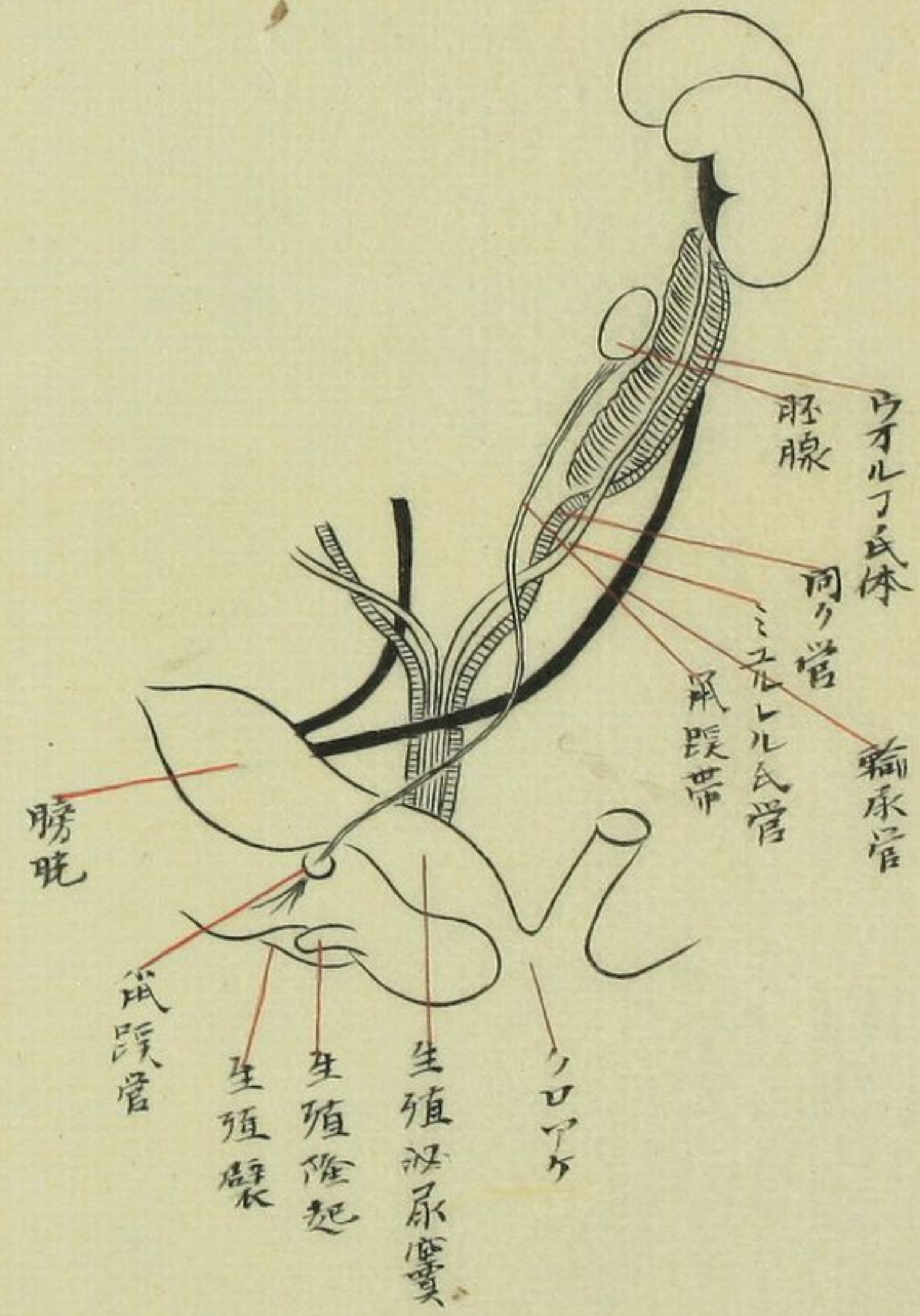
○同夕矢狀斷



○子宮構造内外中三層
外漿液膜
中筋織層
内粘液層

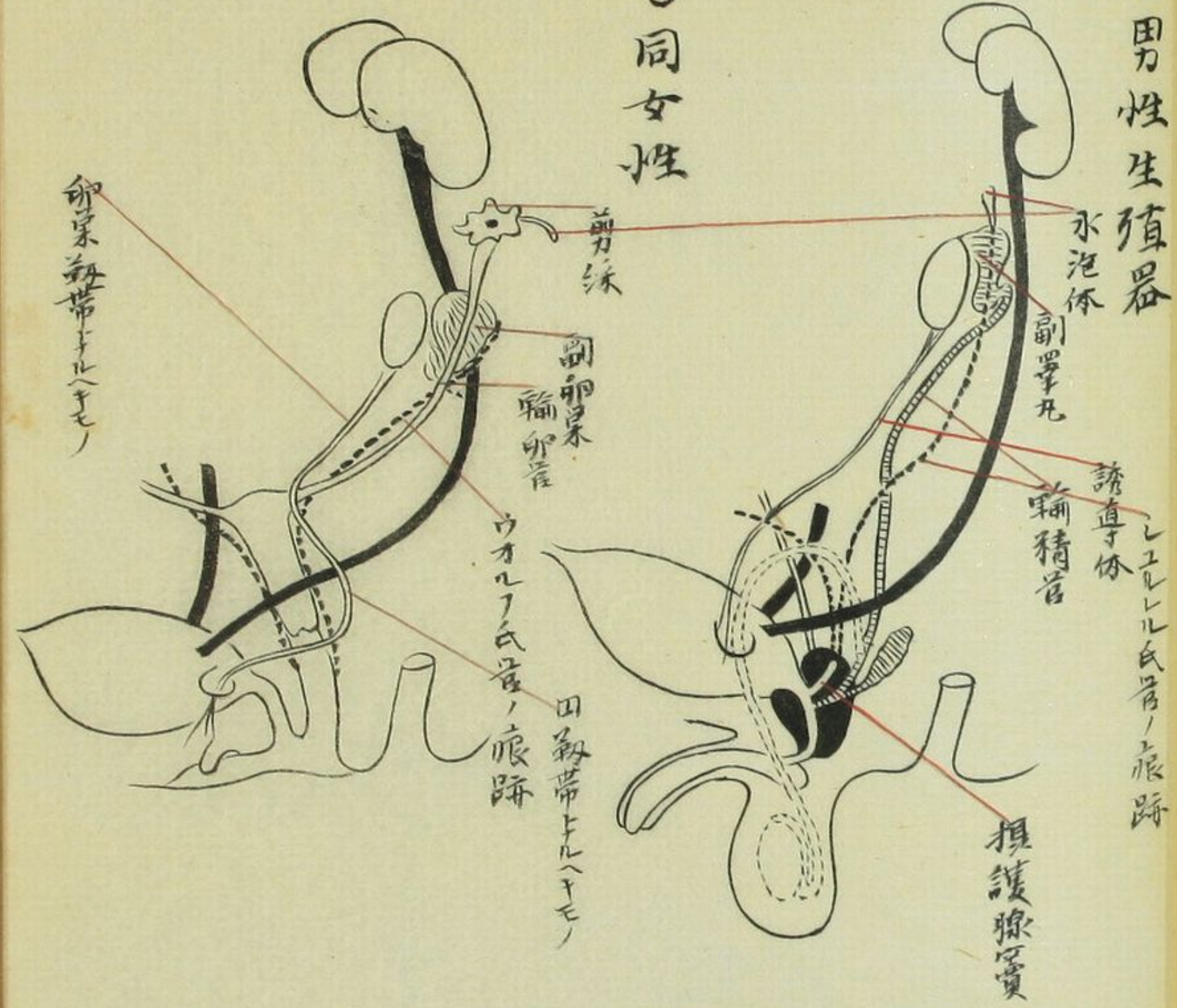
生 殖 器 原 始 像

○ 生殖器 (男女两性ヲ區別セリト)

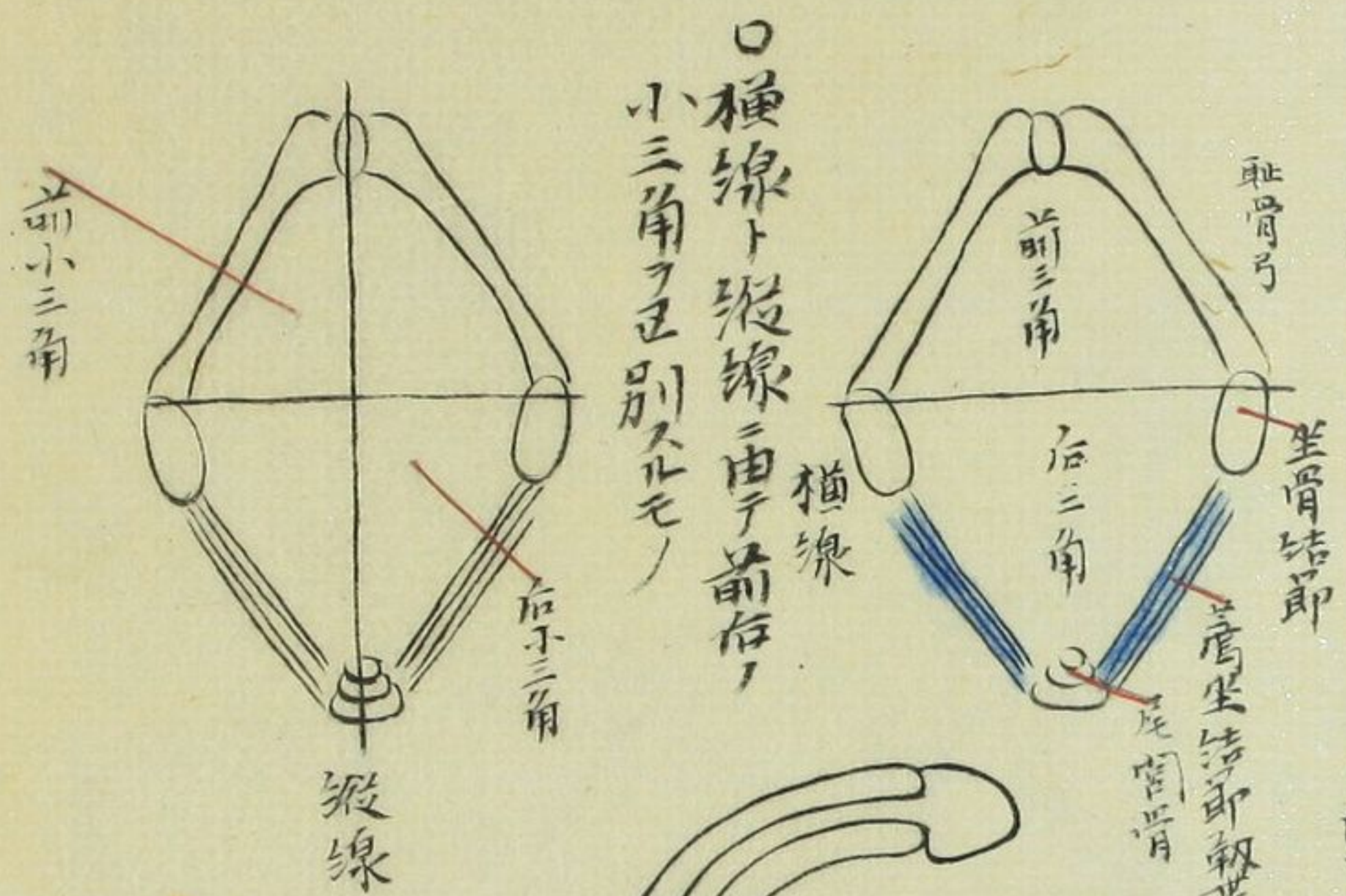


○ 男性生殖器

○ 同女性



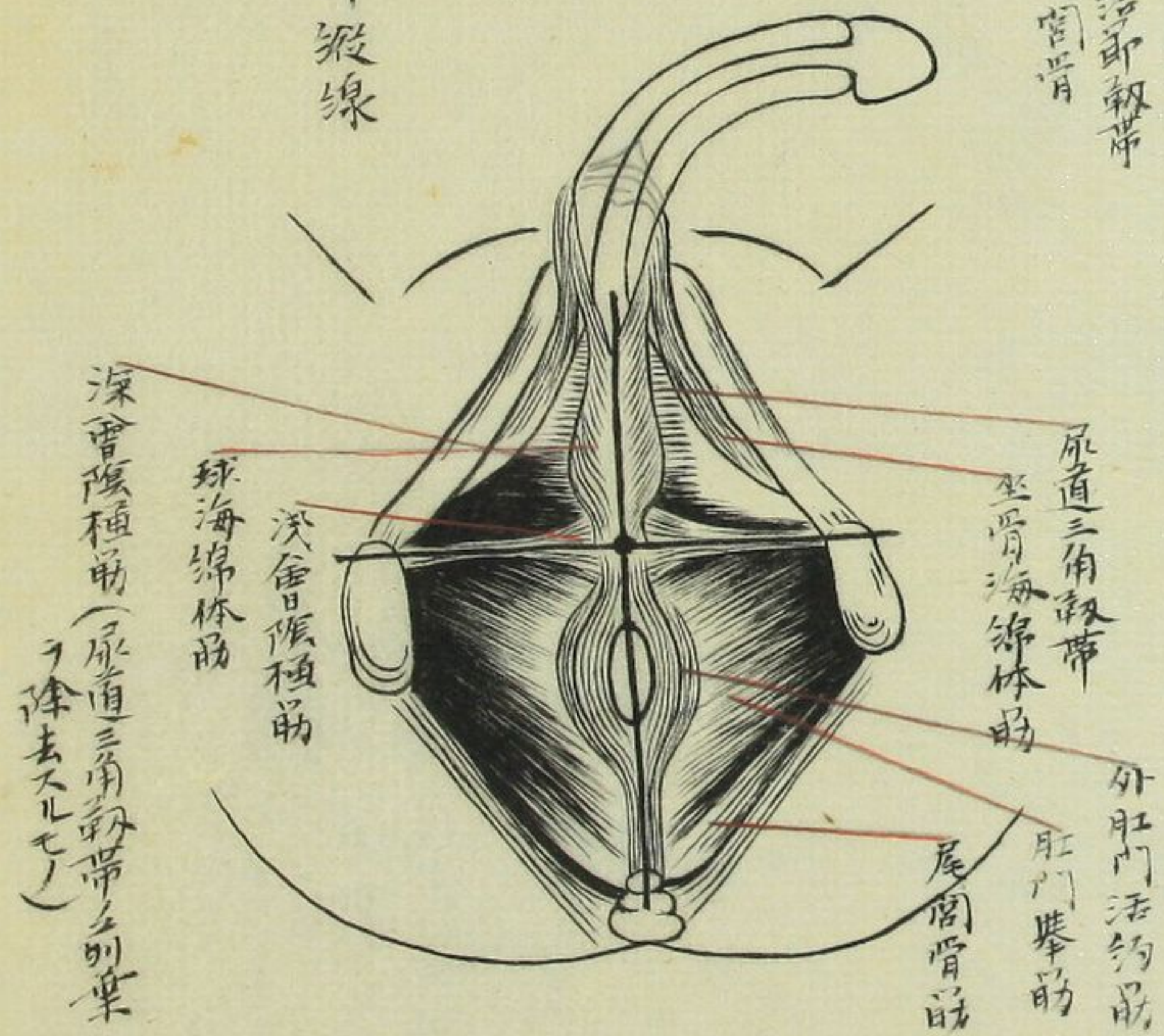
會陰部



○橫線下縱線由前存，小三角才區別也

○橫線由前存，三角才區別也

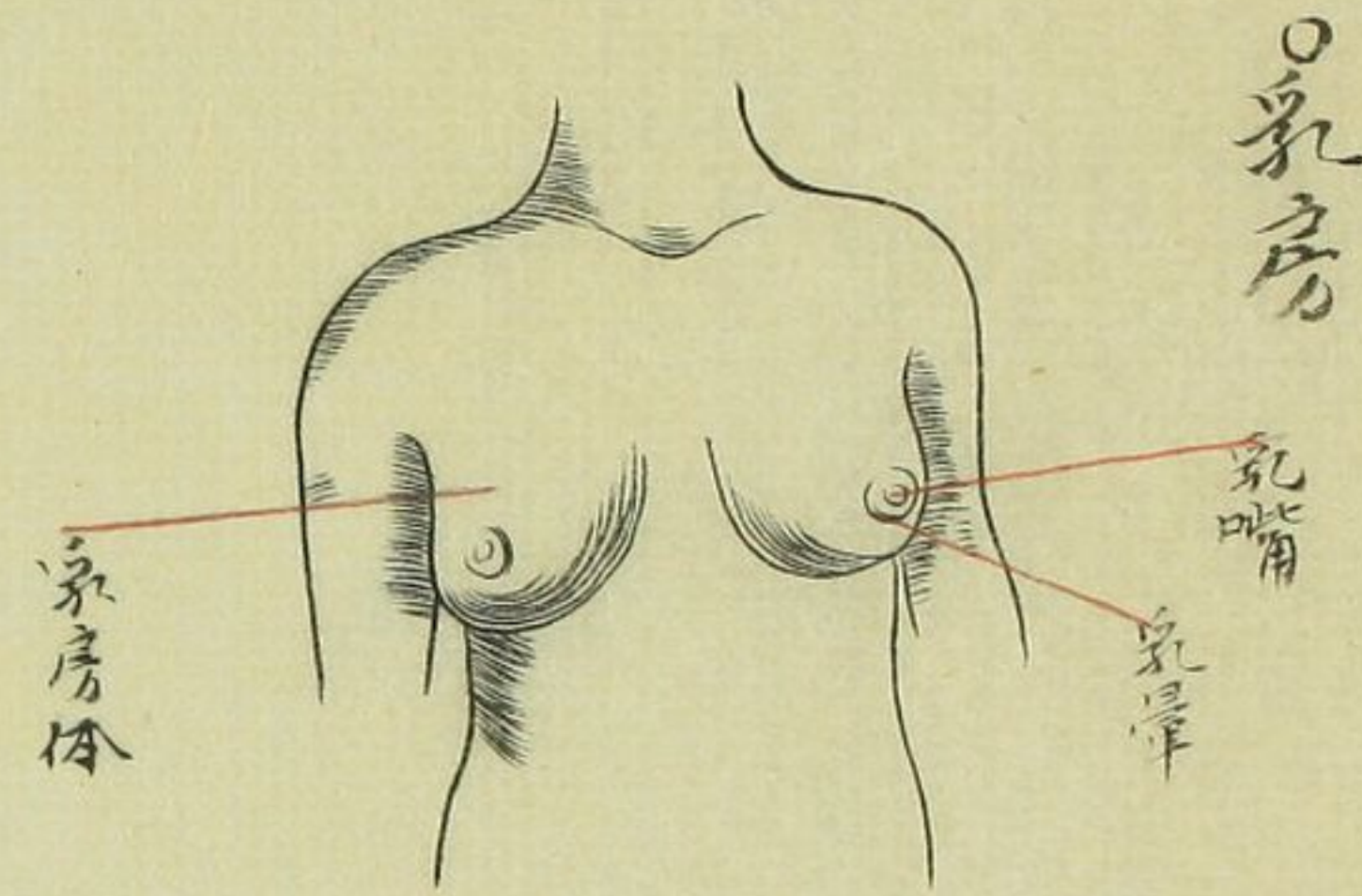
男子會陰筋



深會陰橫筋(尿道三角筋帶之別葉才除去也)

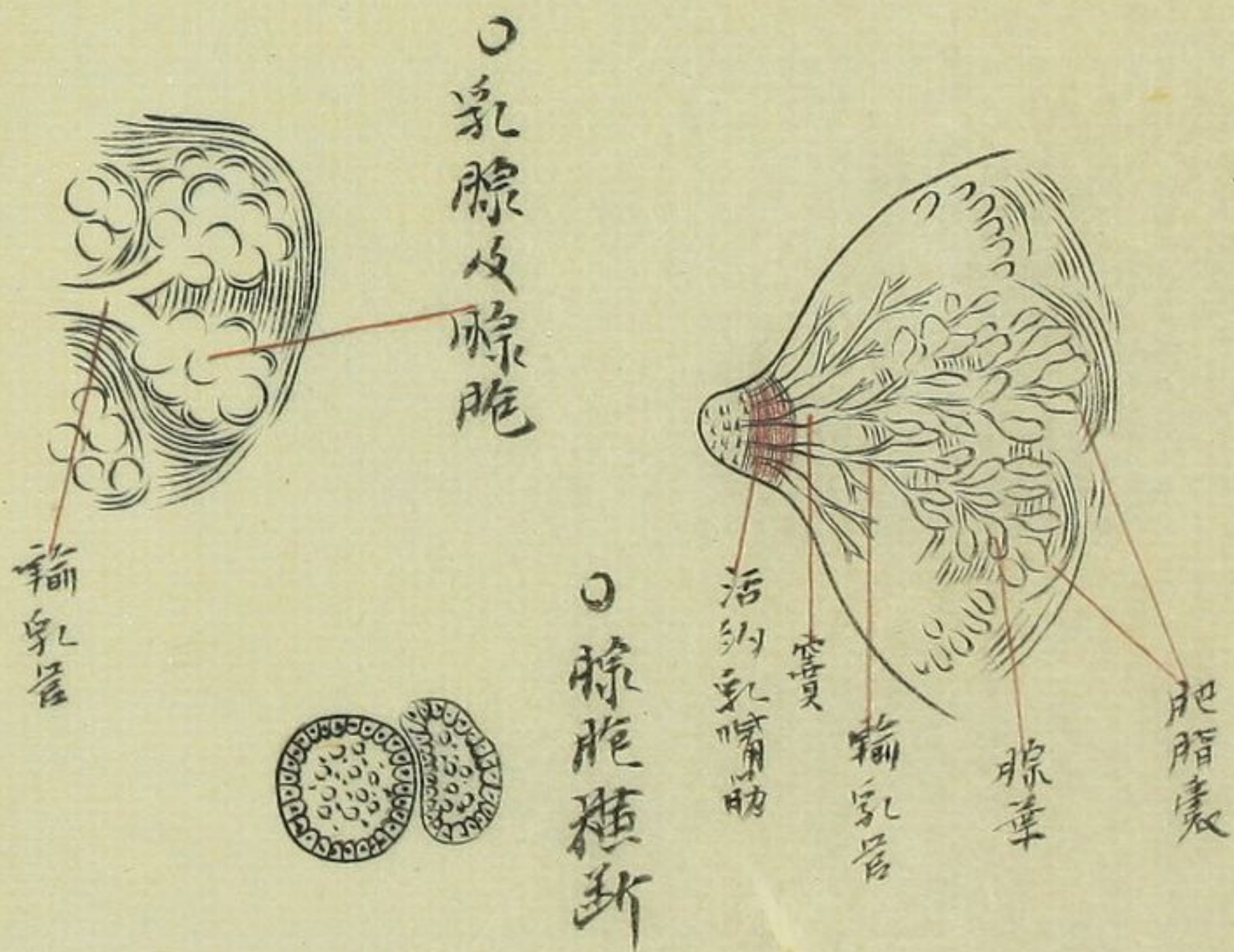
丙申九月十八日之稿中二寫

乳房



乳房

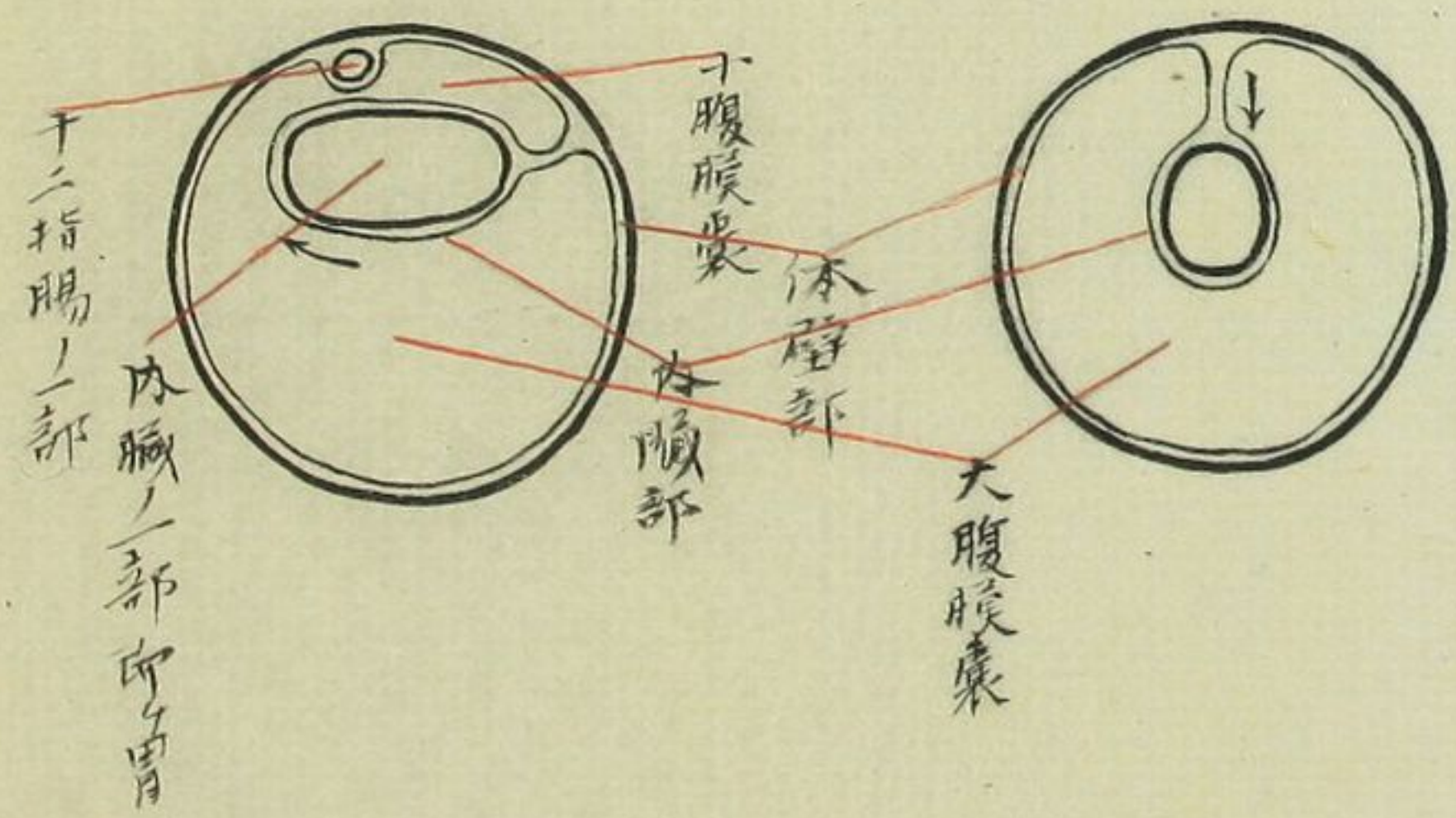
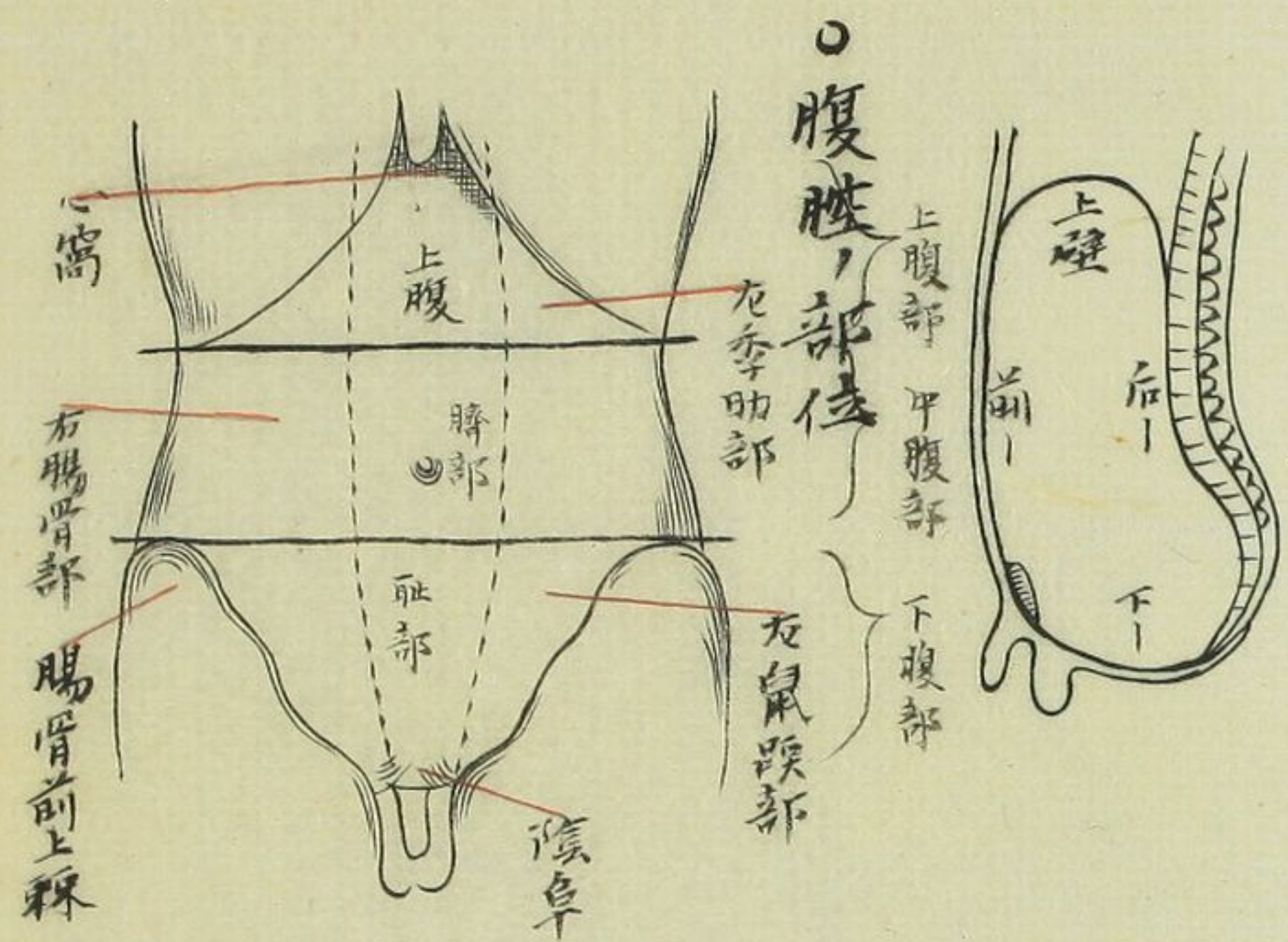
○因矢状断想像



乳腺及腺胞

腺囊

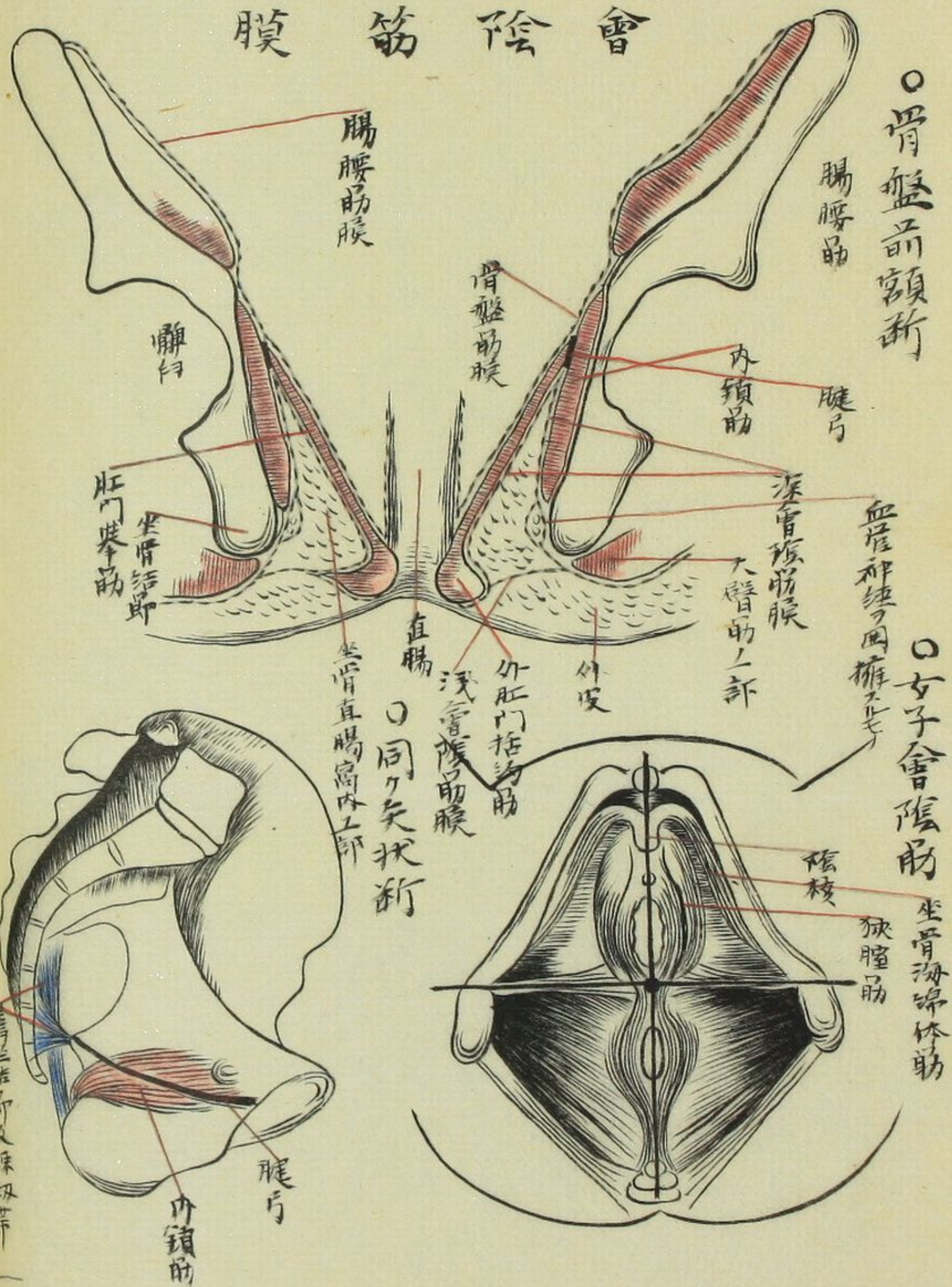
腔 腹



○矢狀斷

○腹腔之橫斷之由之腹膜之想像

膜 筋 陰 會

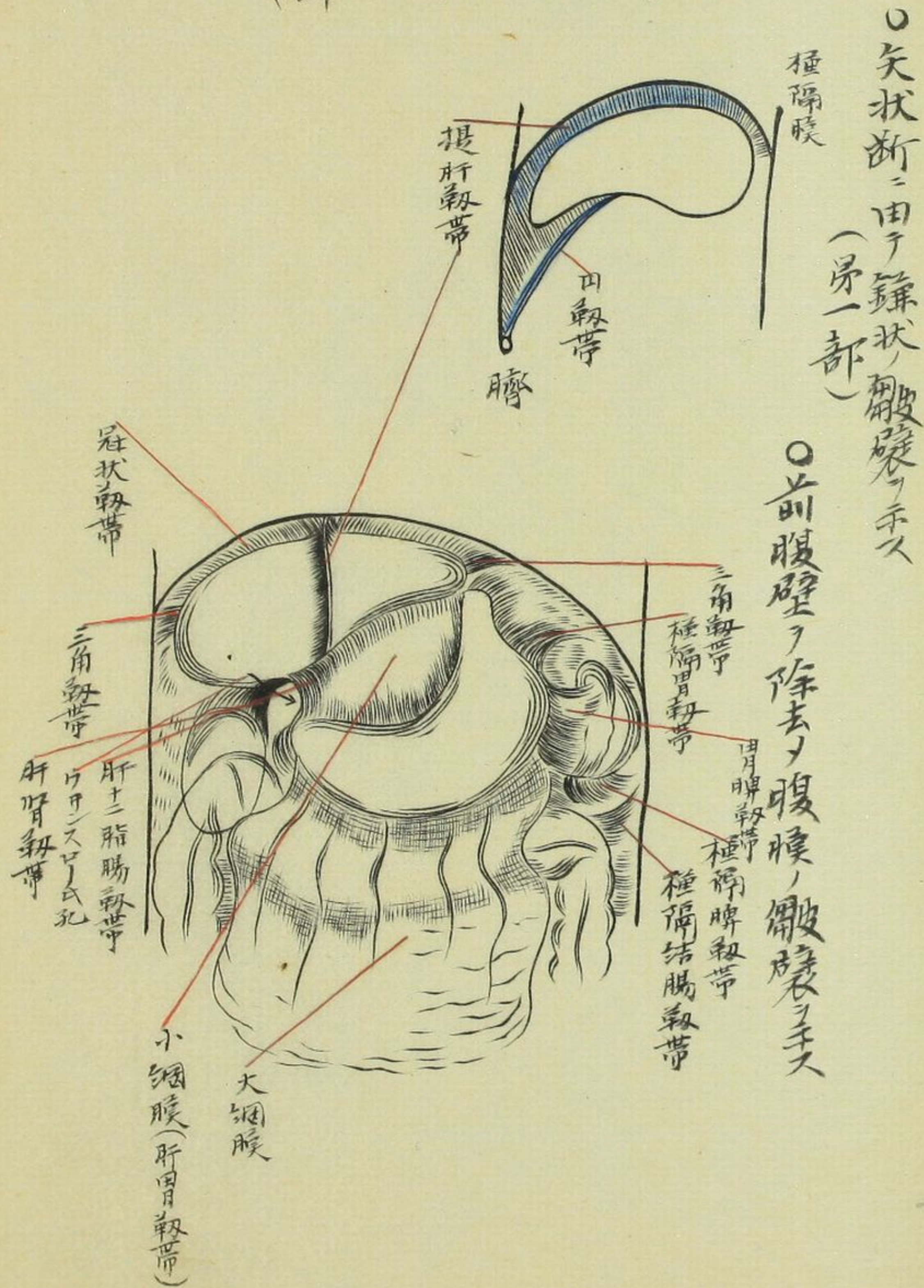


○骨盤前額斷

○女子會陰筋

坐骨海綿體筋

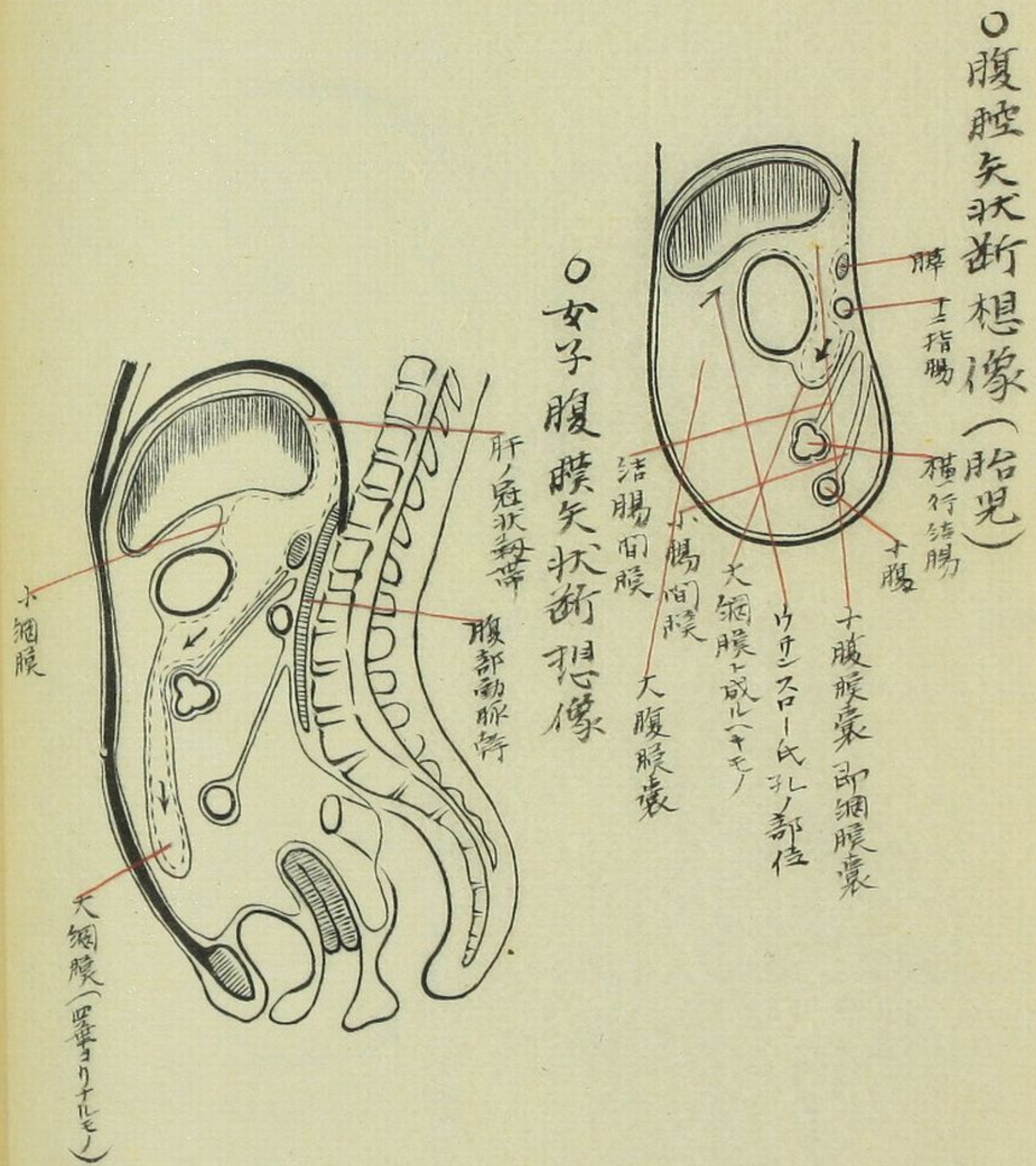
腹膜の皺襞
(第一乃至第四部)



○矢状断ニ由テ鎌状靱帯ヲ示ス
(第一部)

○前腹壁ヲ除去シ腹膜ノ皺襞ヲ示ス

腹腔ヲ由テ断状矢ノ腔腹
ヲ示ス孫関

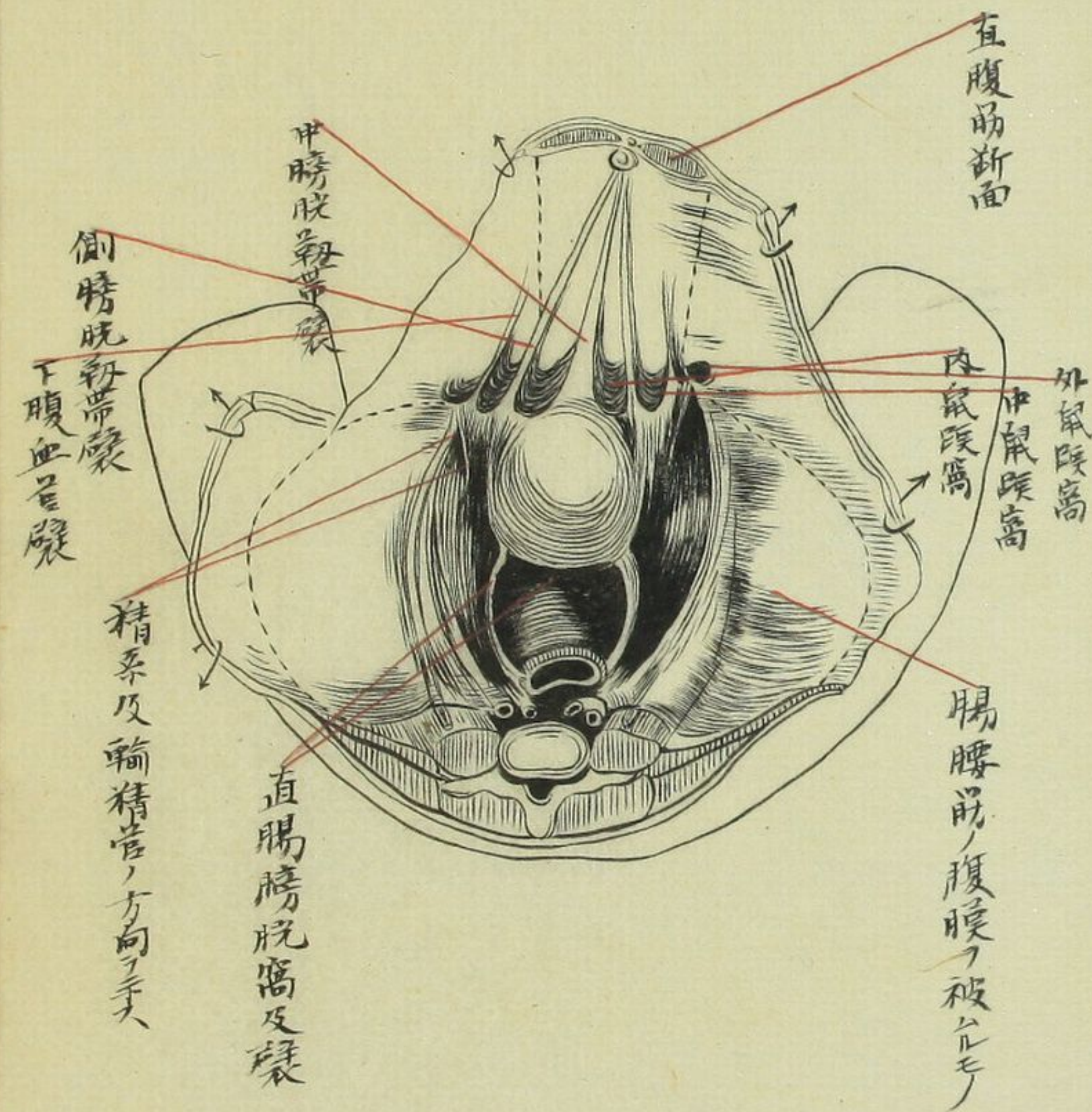


○腹腔矢状断想像(胎児)

○女子腹膜矢状断想像

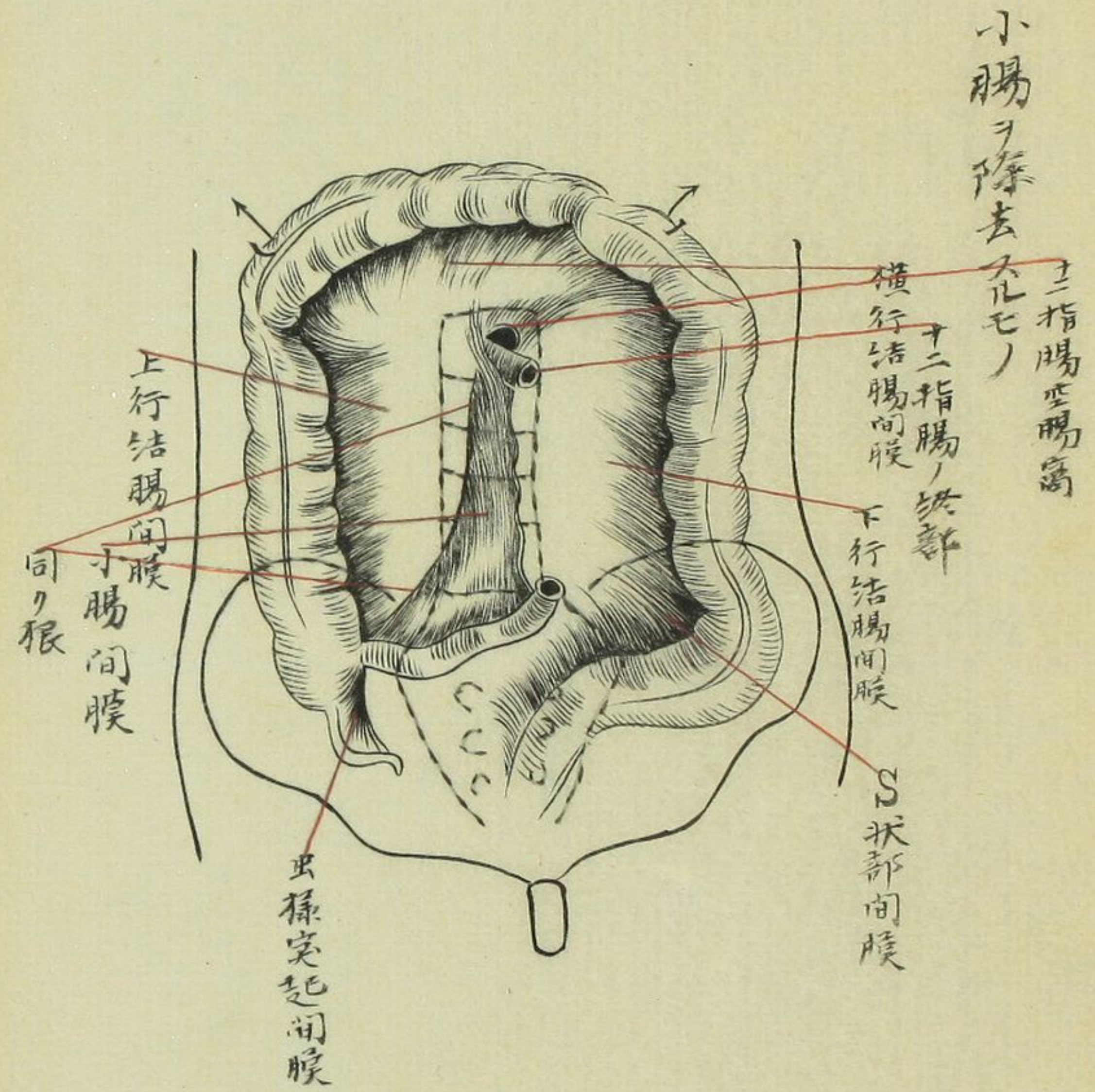
大靱帯(四葉より示ス)

腹膜、皺襞
第七部



第五腰椎下部より横断し前腹壁を前方に牽引して之を

腹膜、皺襞
(第五部)

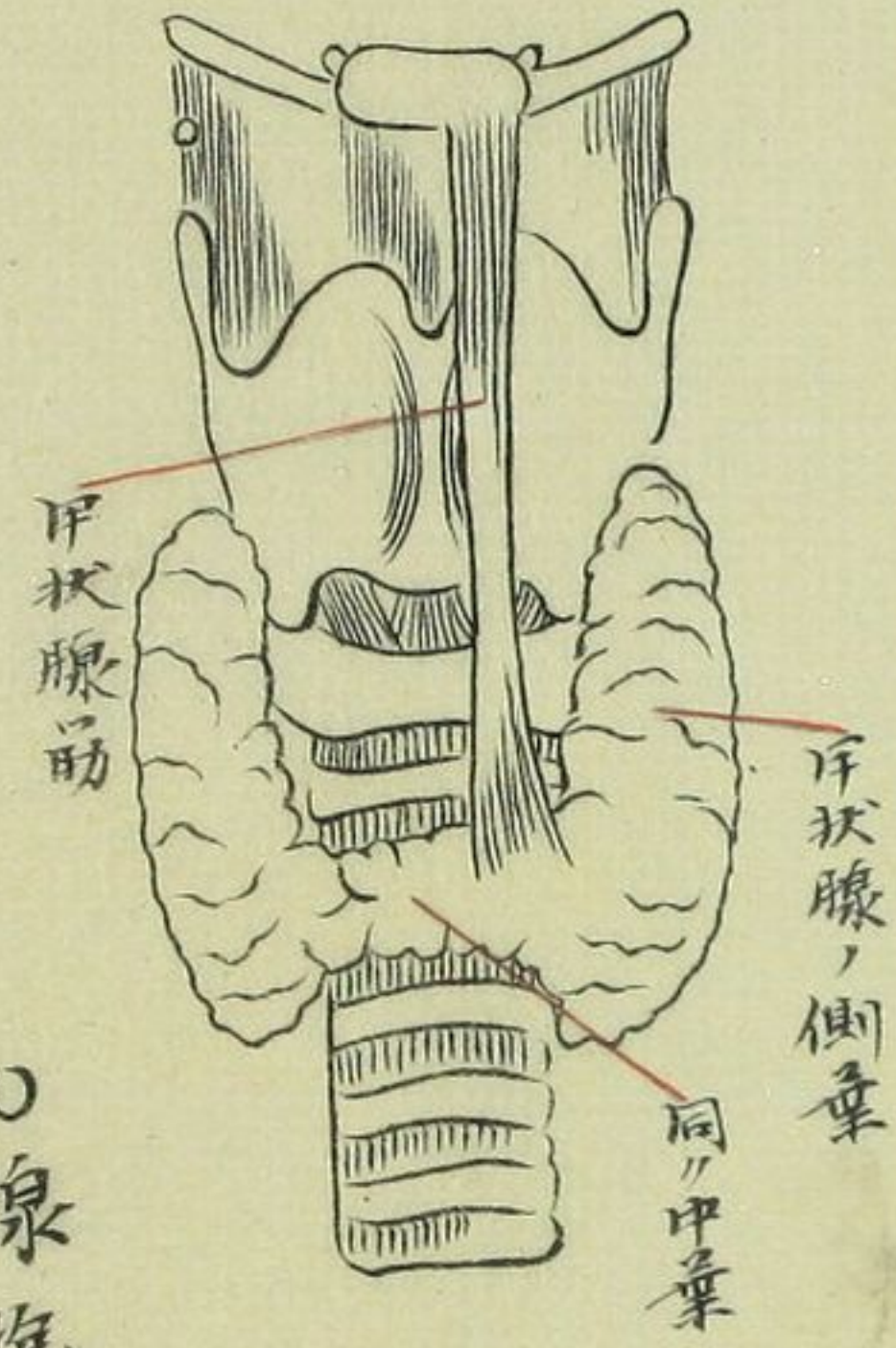


小腸を除去して之を

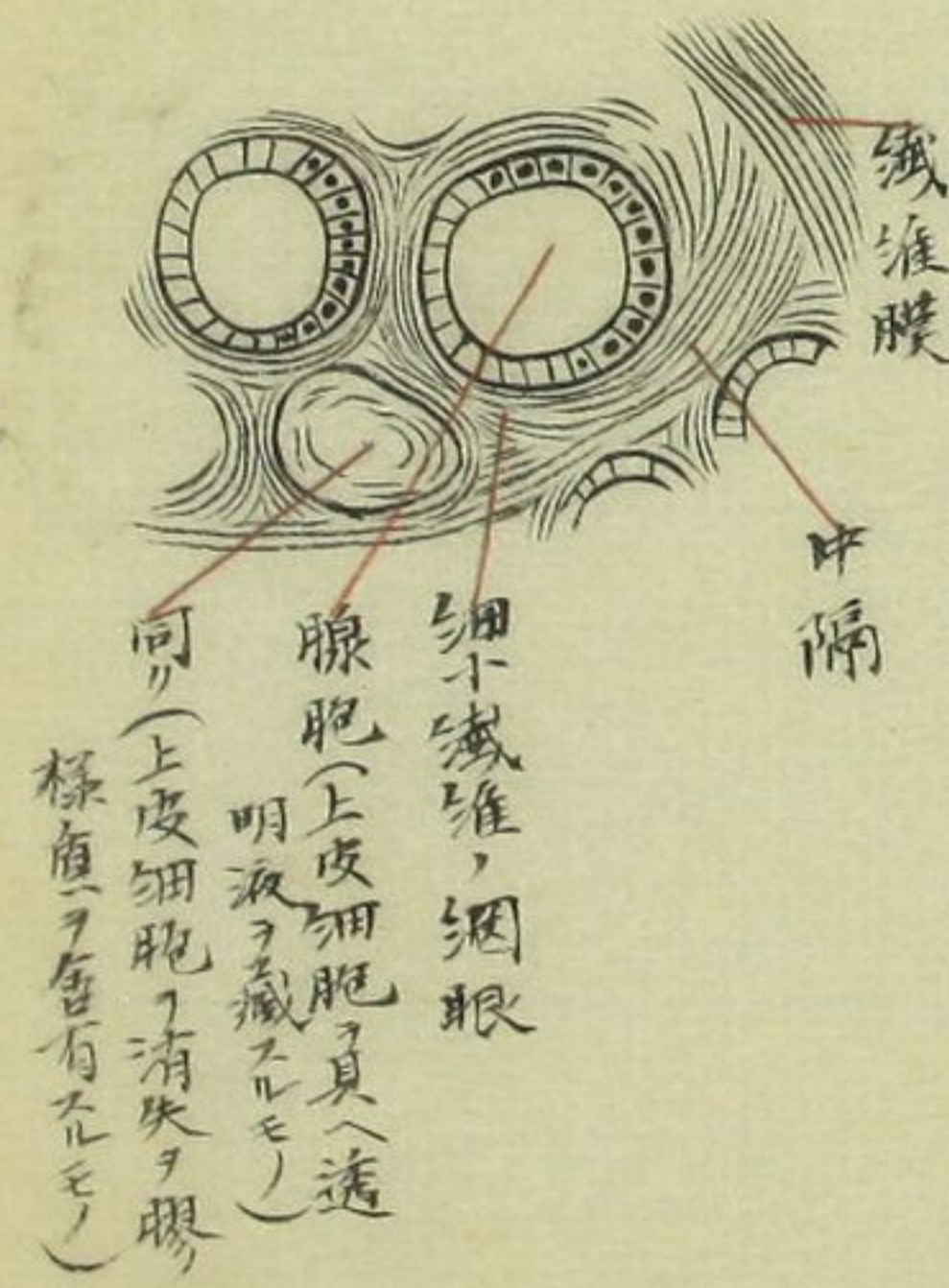
第五腰椎下部より横断し前腹壁を前方に牽引して之を

腺 状 甲

○ 喉頭及甲状腺

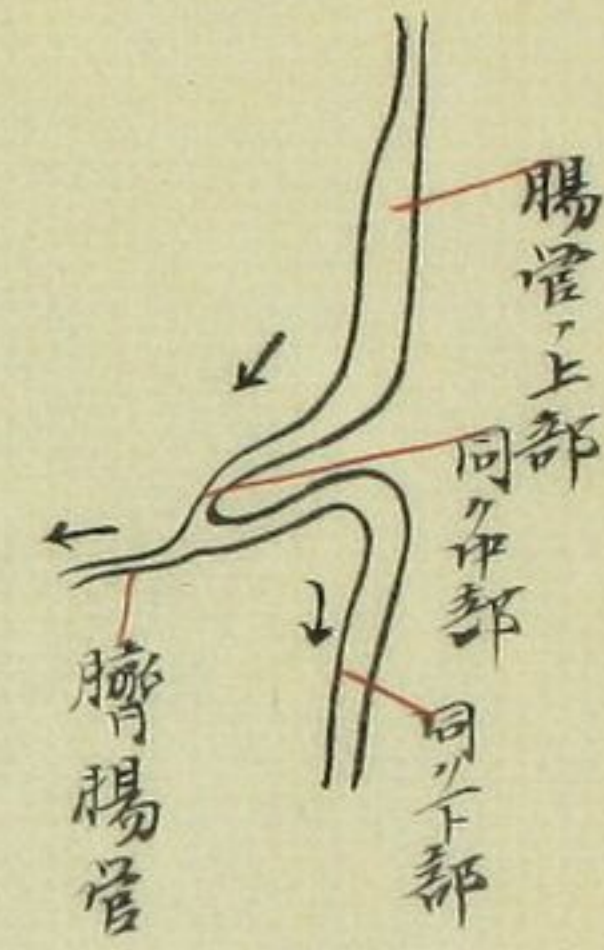


○ 腺胞 (顯微鏡的)

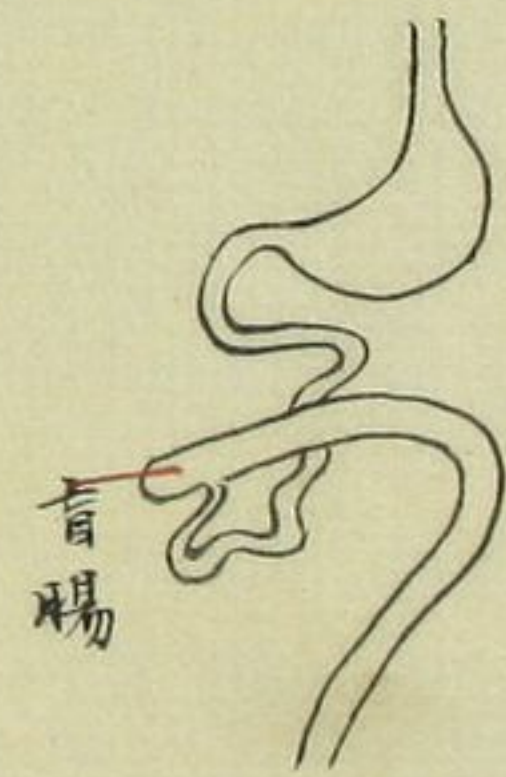

生 發 之 管 腸

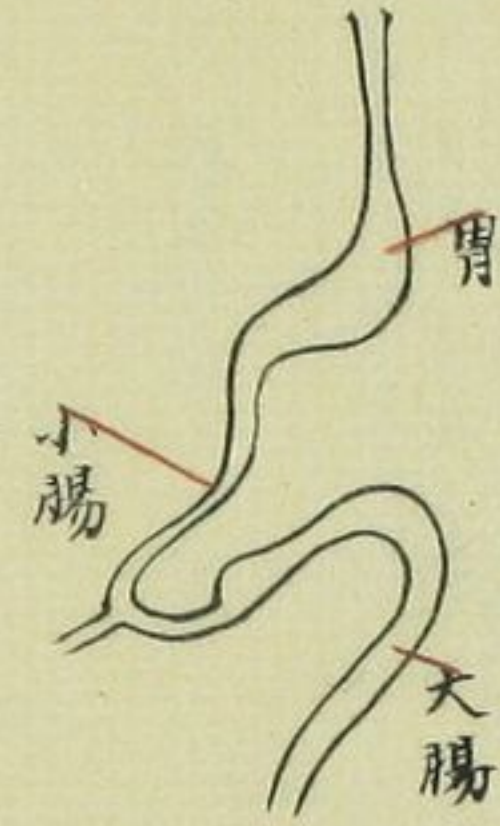
○ 第一期



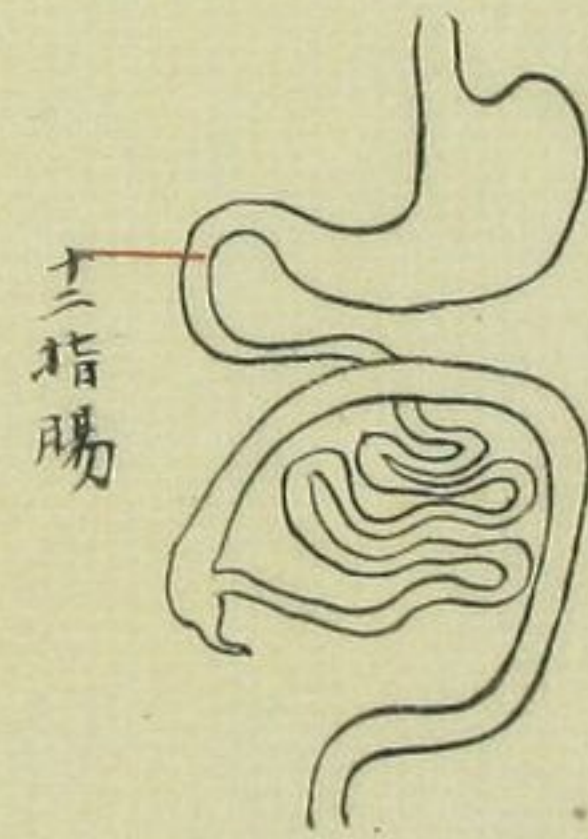
○ 第三期



○ 第二期

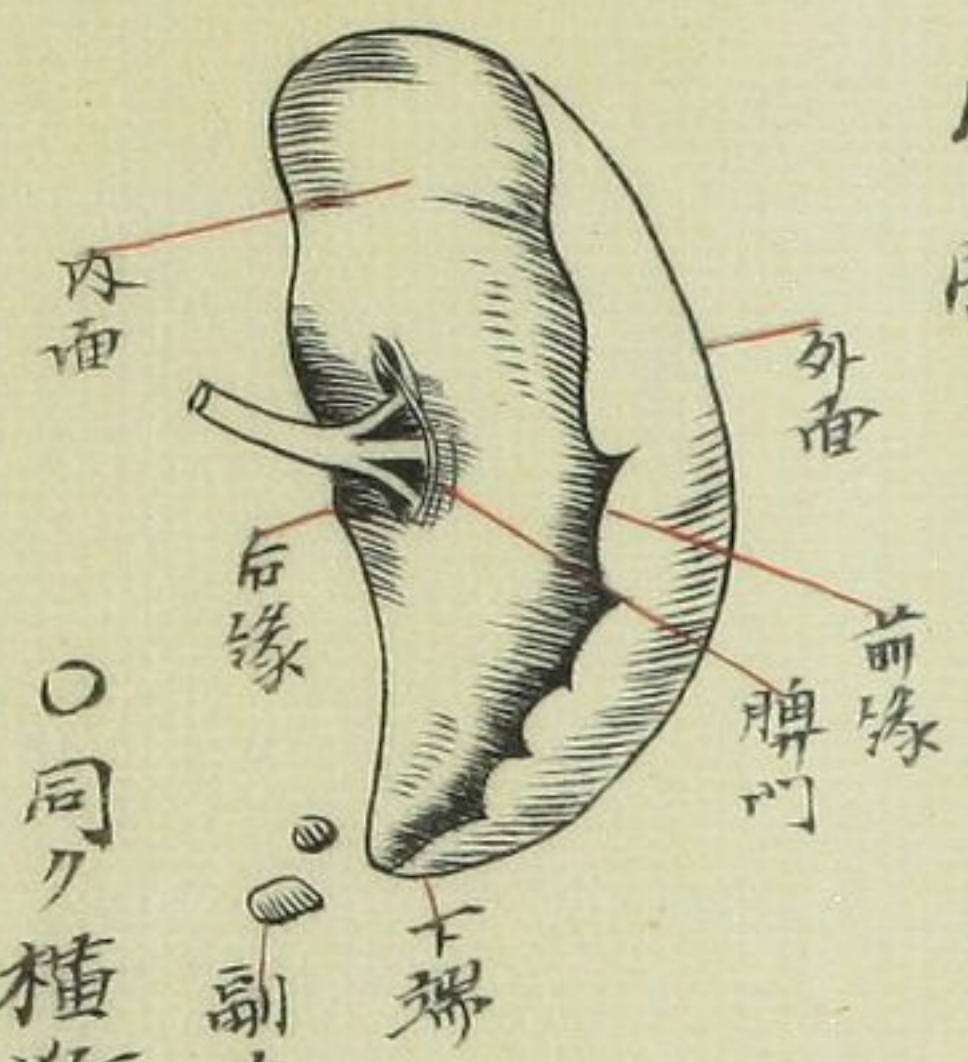


○ 第四期

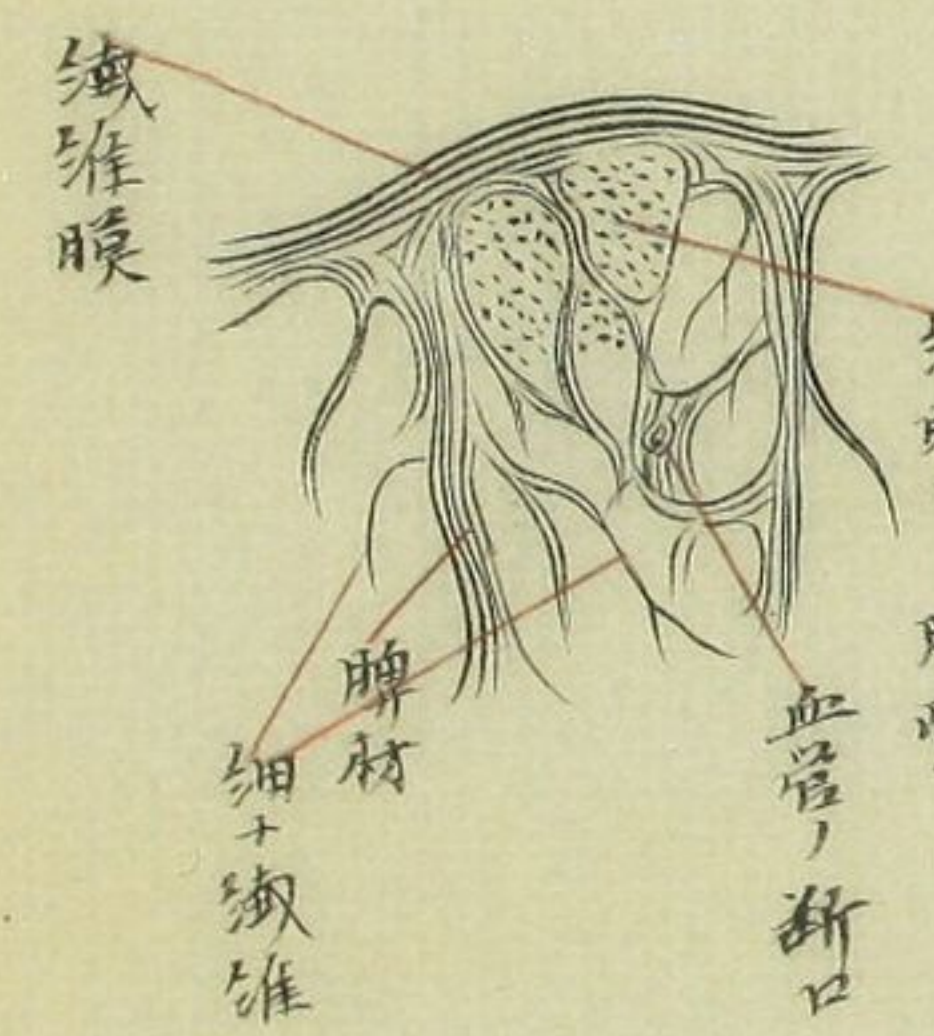


臟 脾

○脾臟



○同ノ横断(顕微鏡的)

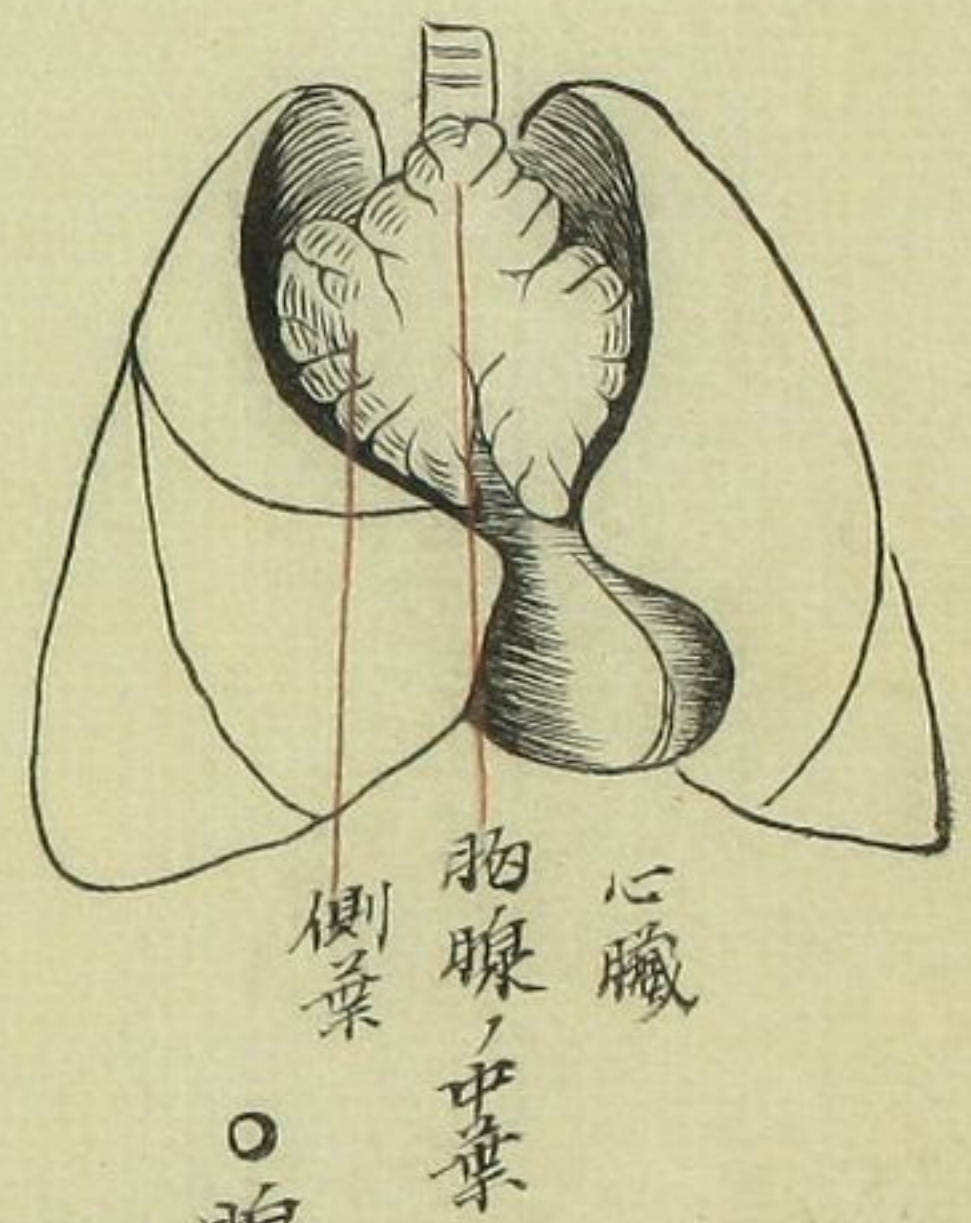


○脾動脈ノ想像

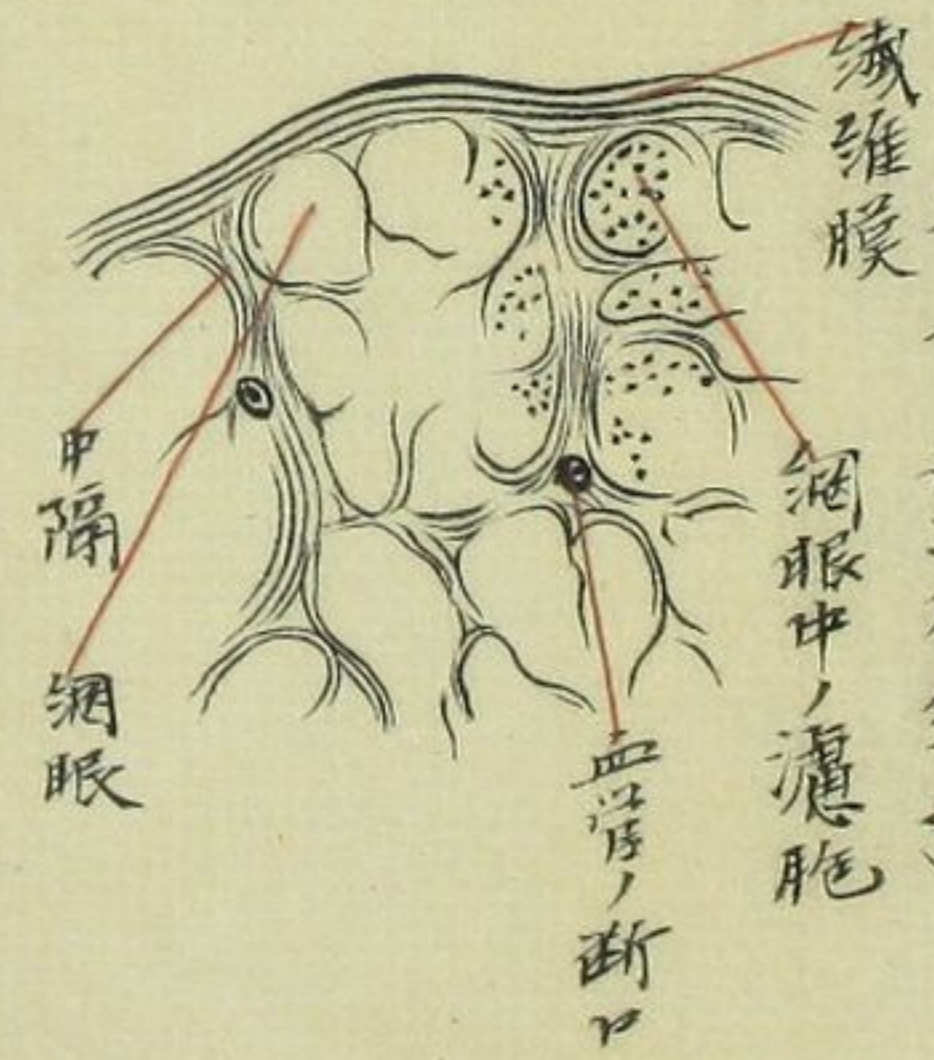


腺 胸

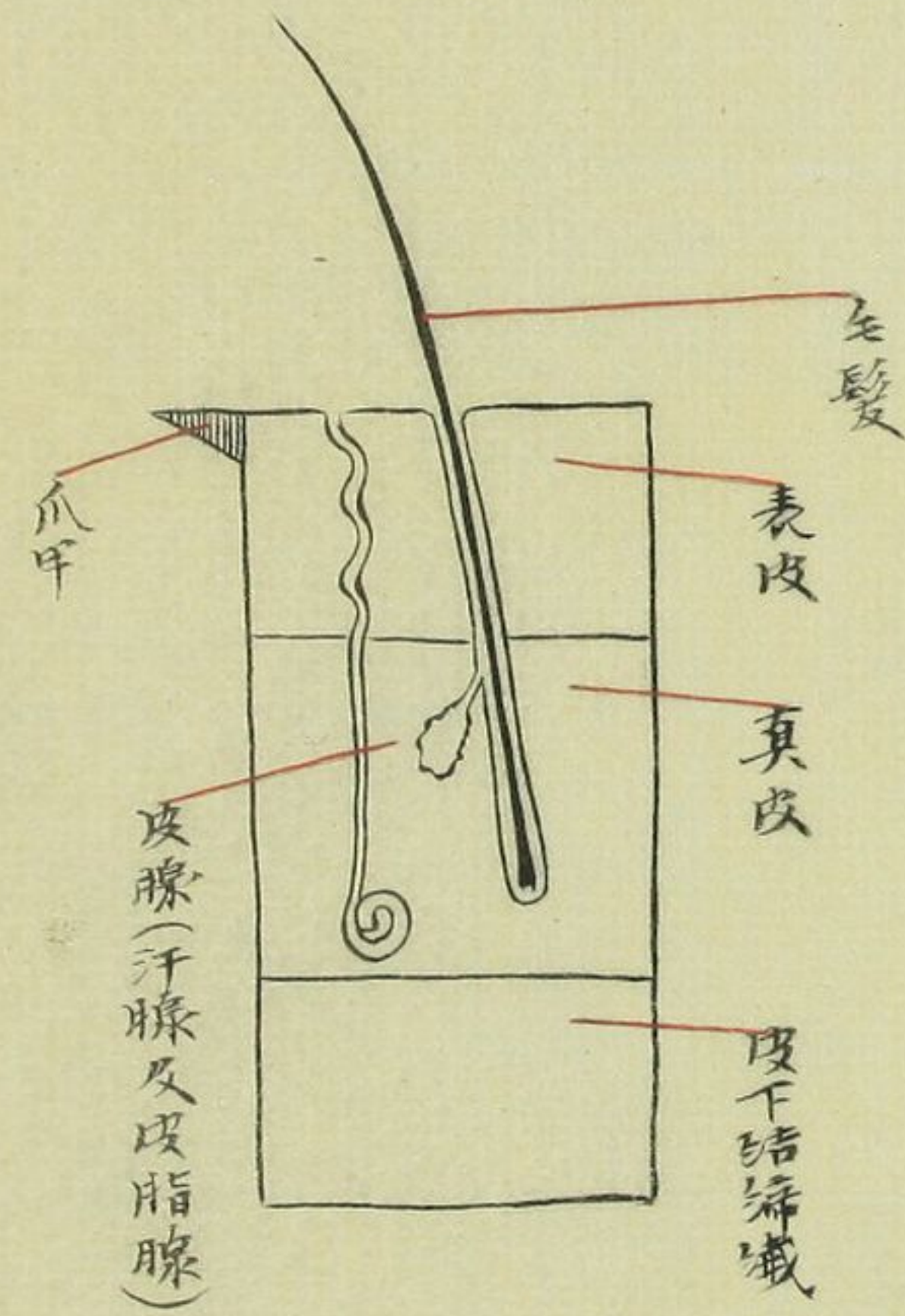
○胸腺及肺(七月ノ胎児)



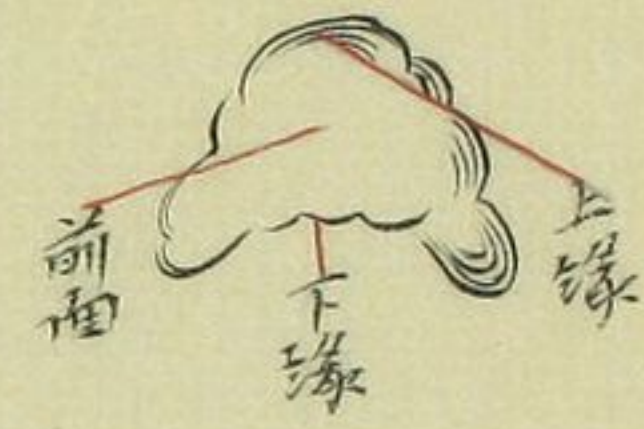
○腺ノ横断(顕微鏡的)



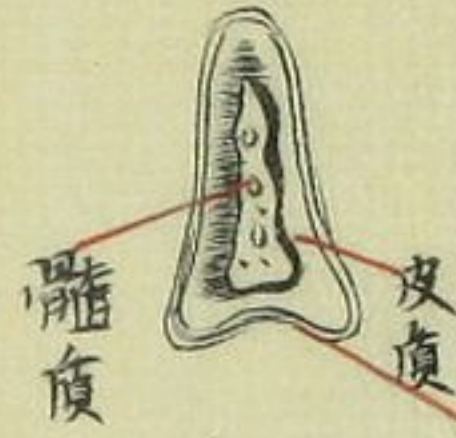
外 皮 想 像



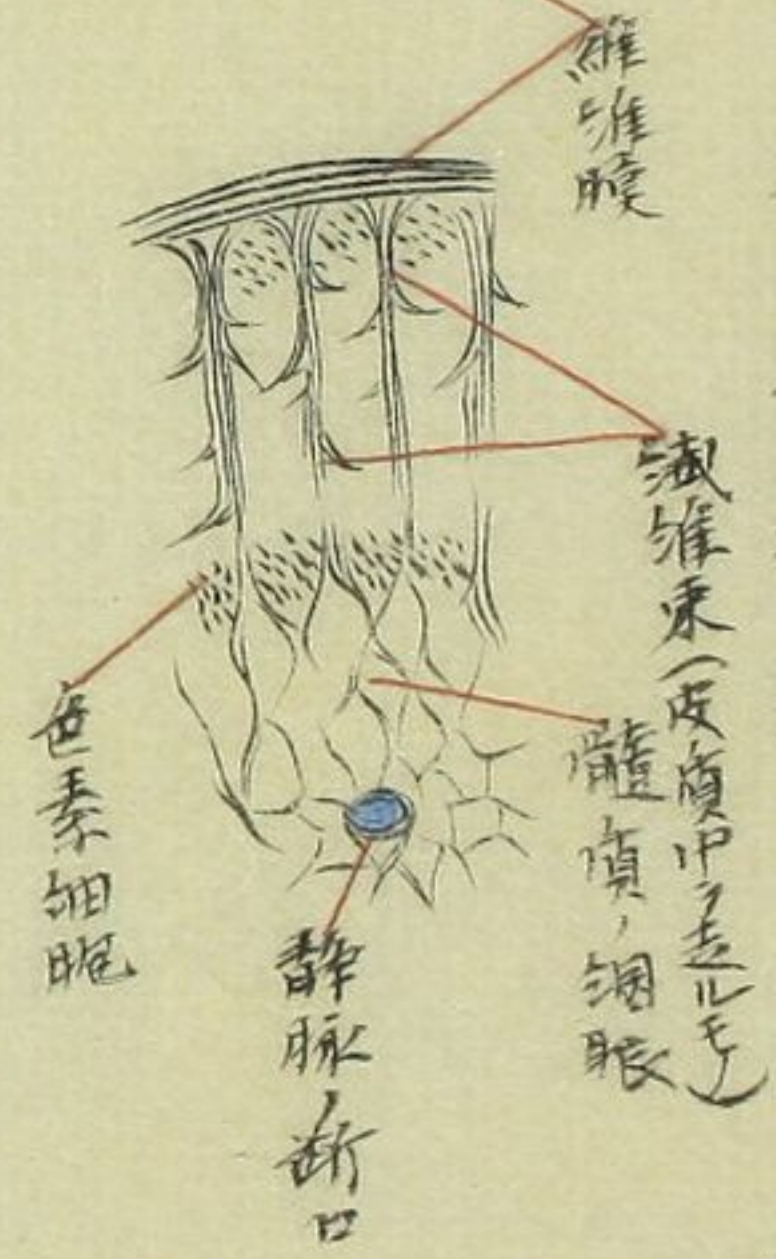
○ 副腎



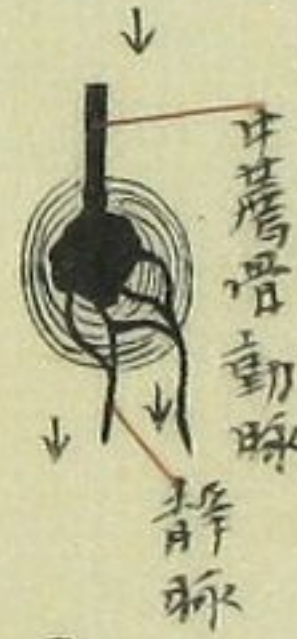○ 同ノ矢状断



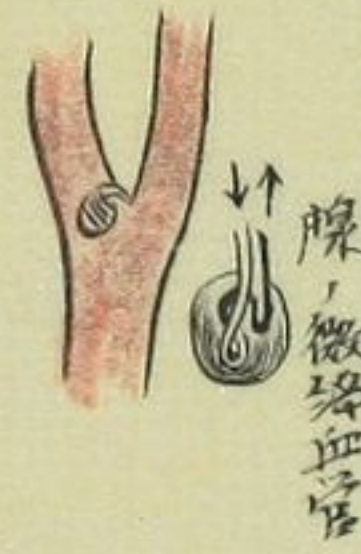○ 同ノ横断(顕微鏡的)



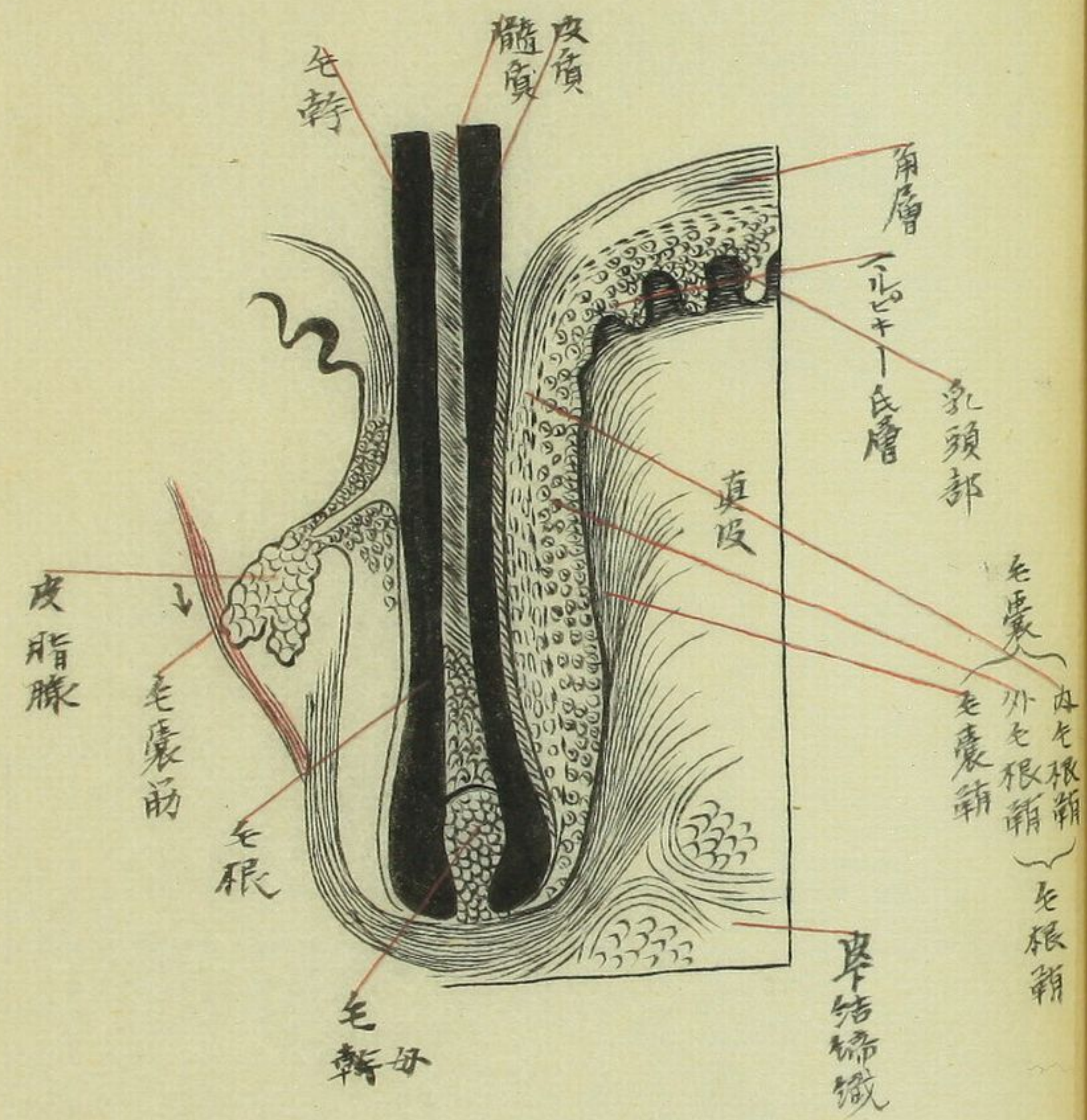
○ 尾骨骨腺



○ 頸動脈腺(分岐部ニ附着是)

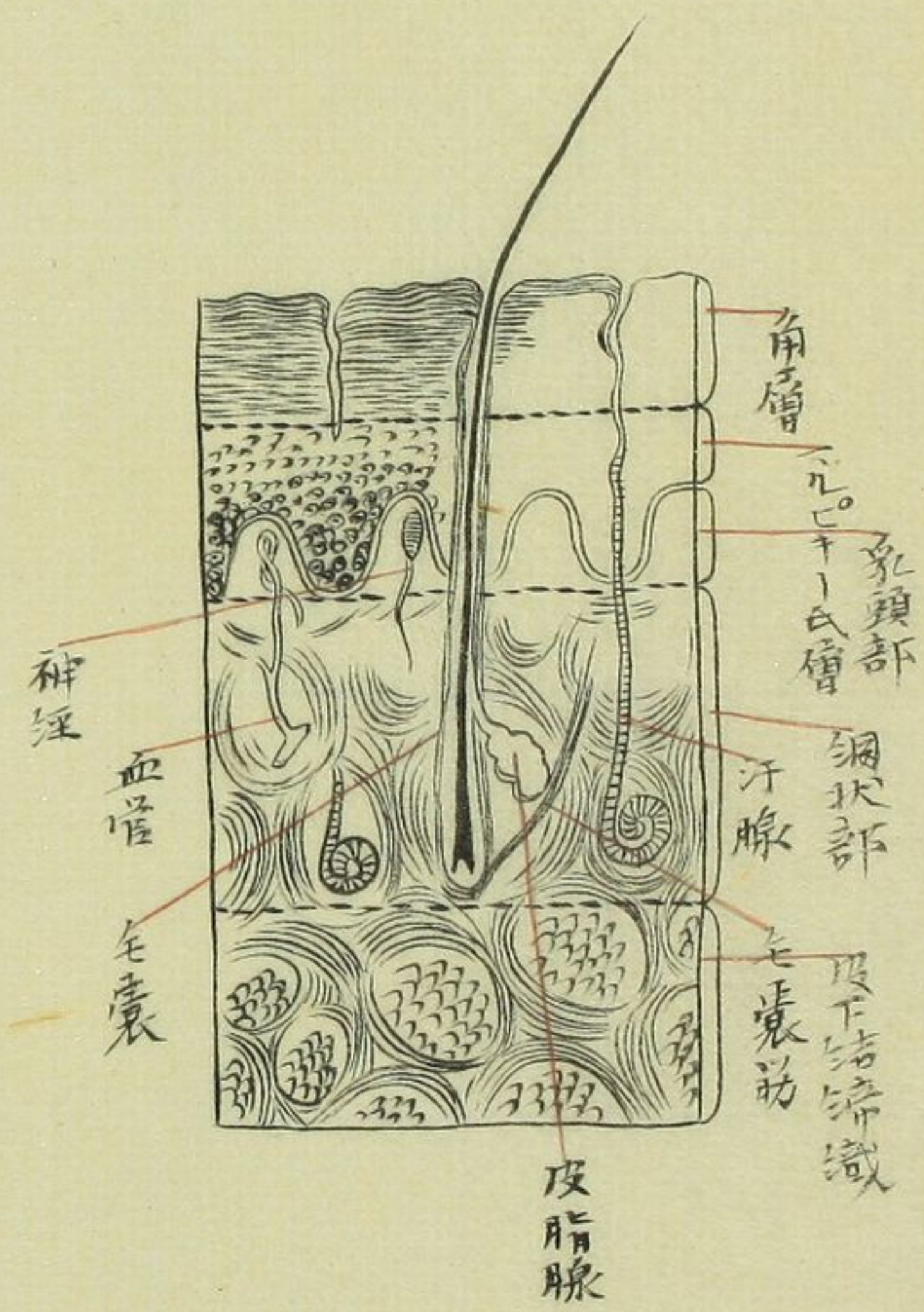


毛根及毛囊

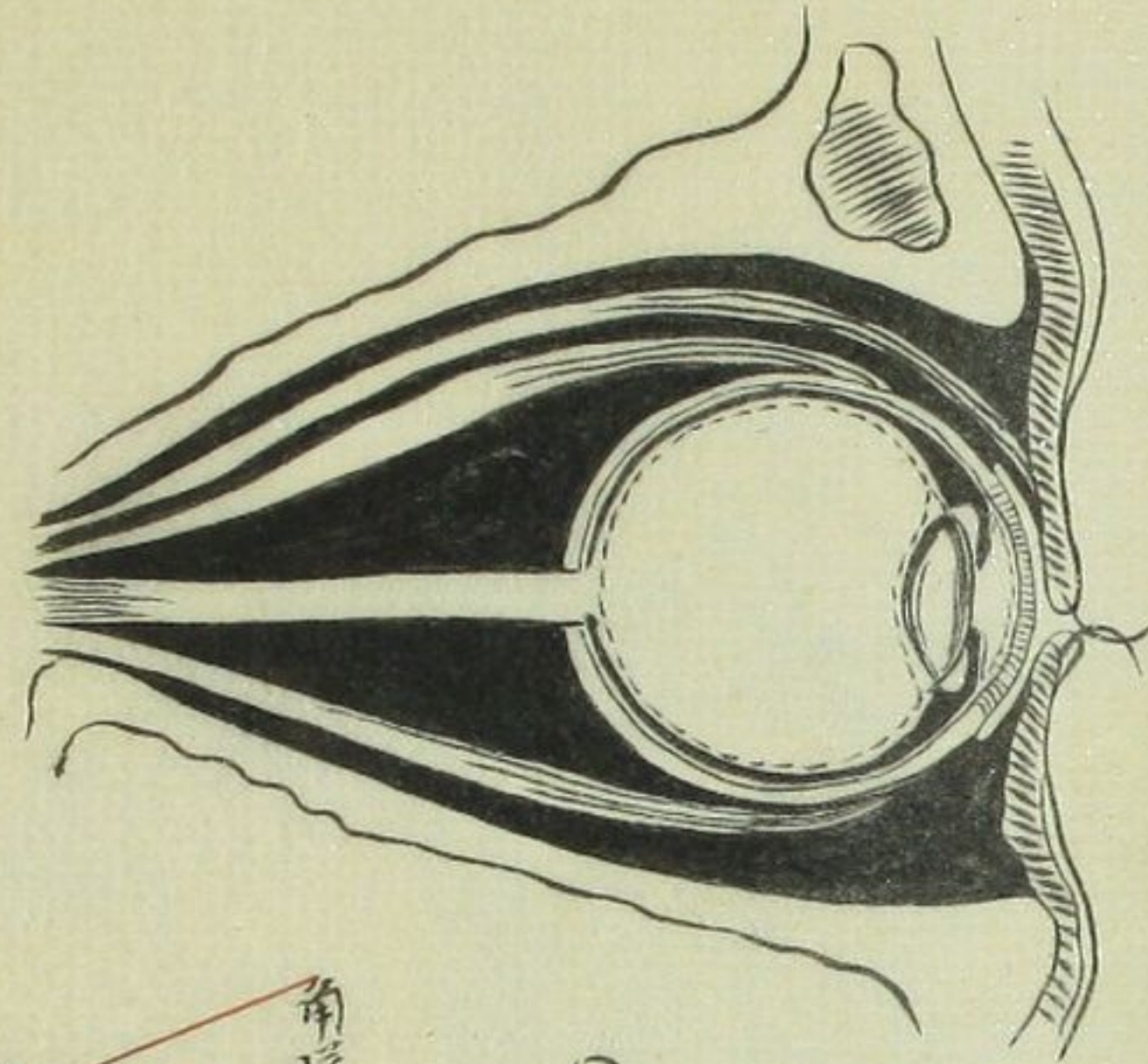


皮外

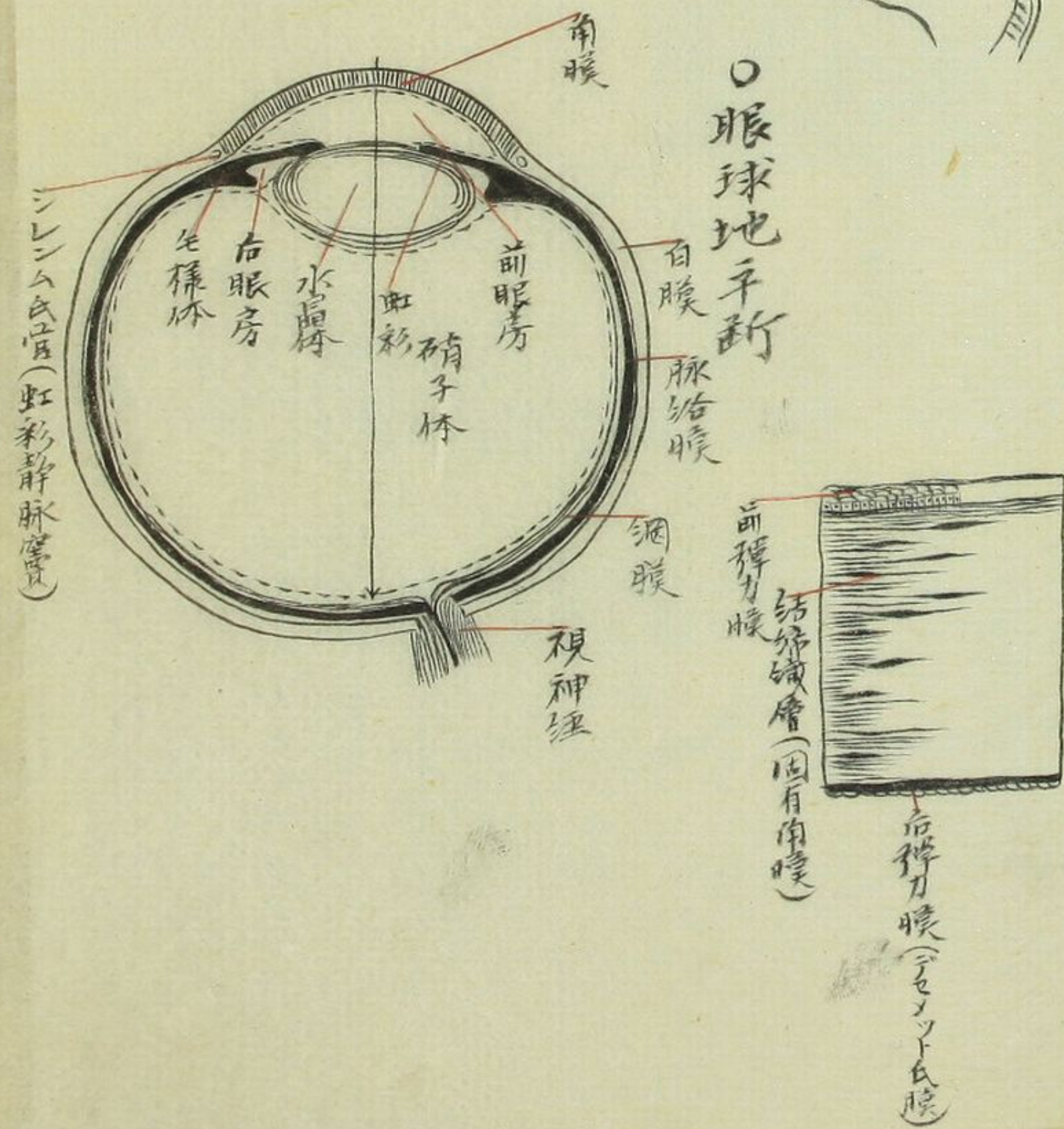
顯微鏡的



球 眼



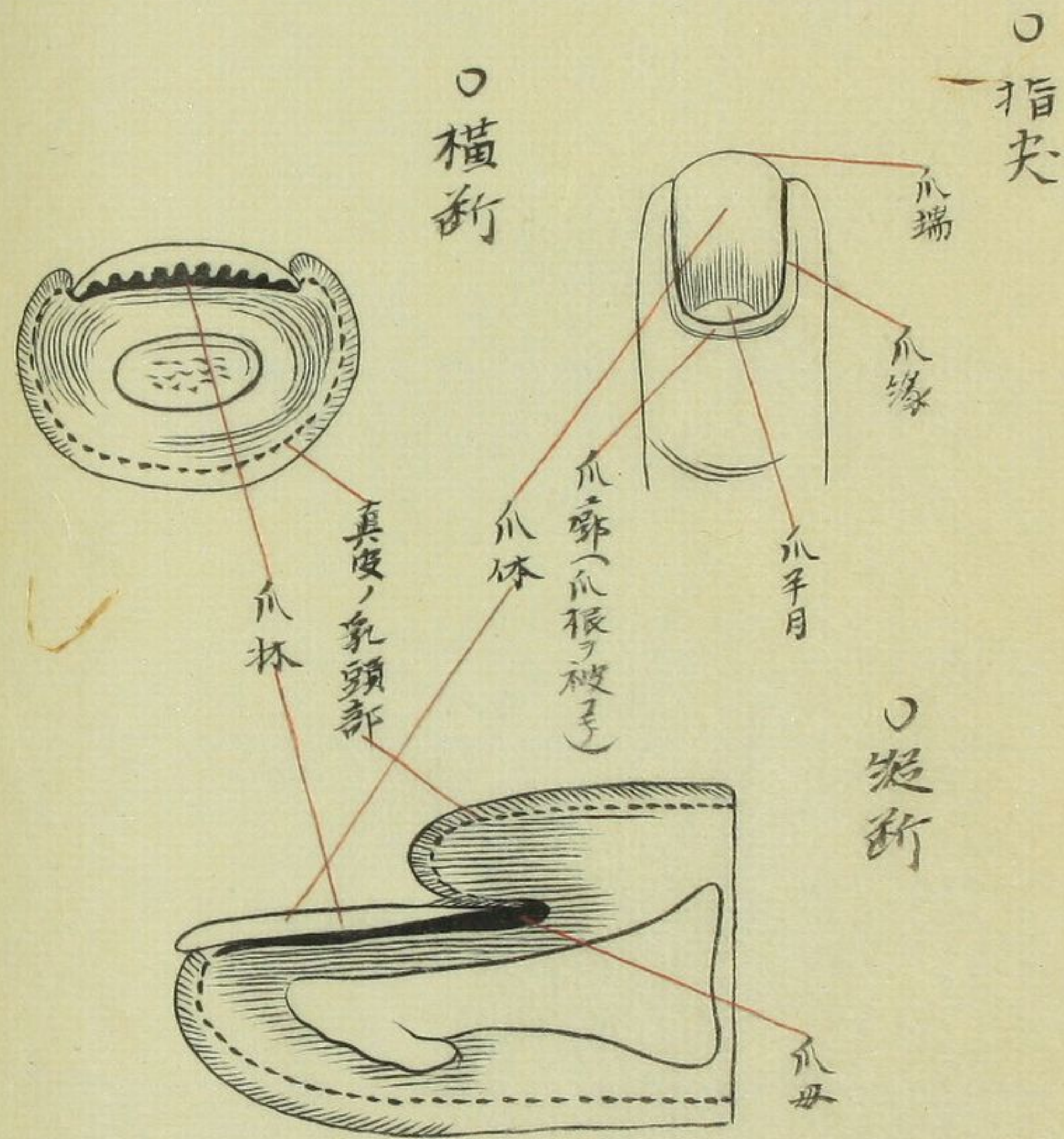
○ 眼窠矢状断



○ 眼球地平断

○ 角膜组织

甲 爪

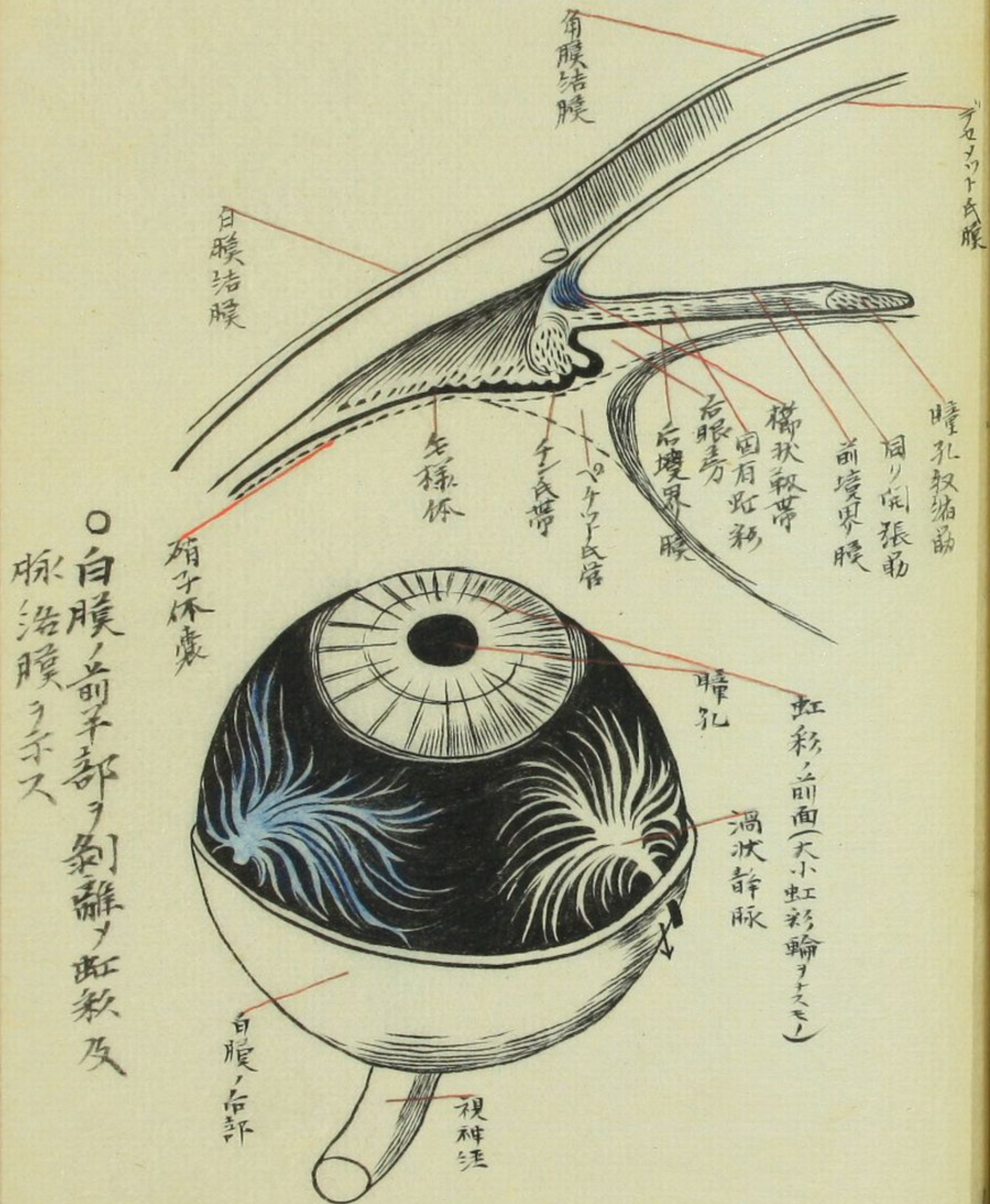


○ 横断

○ 指尖

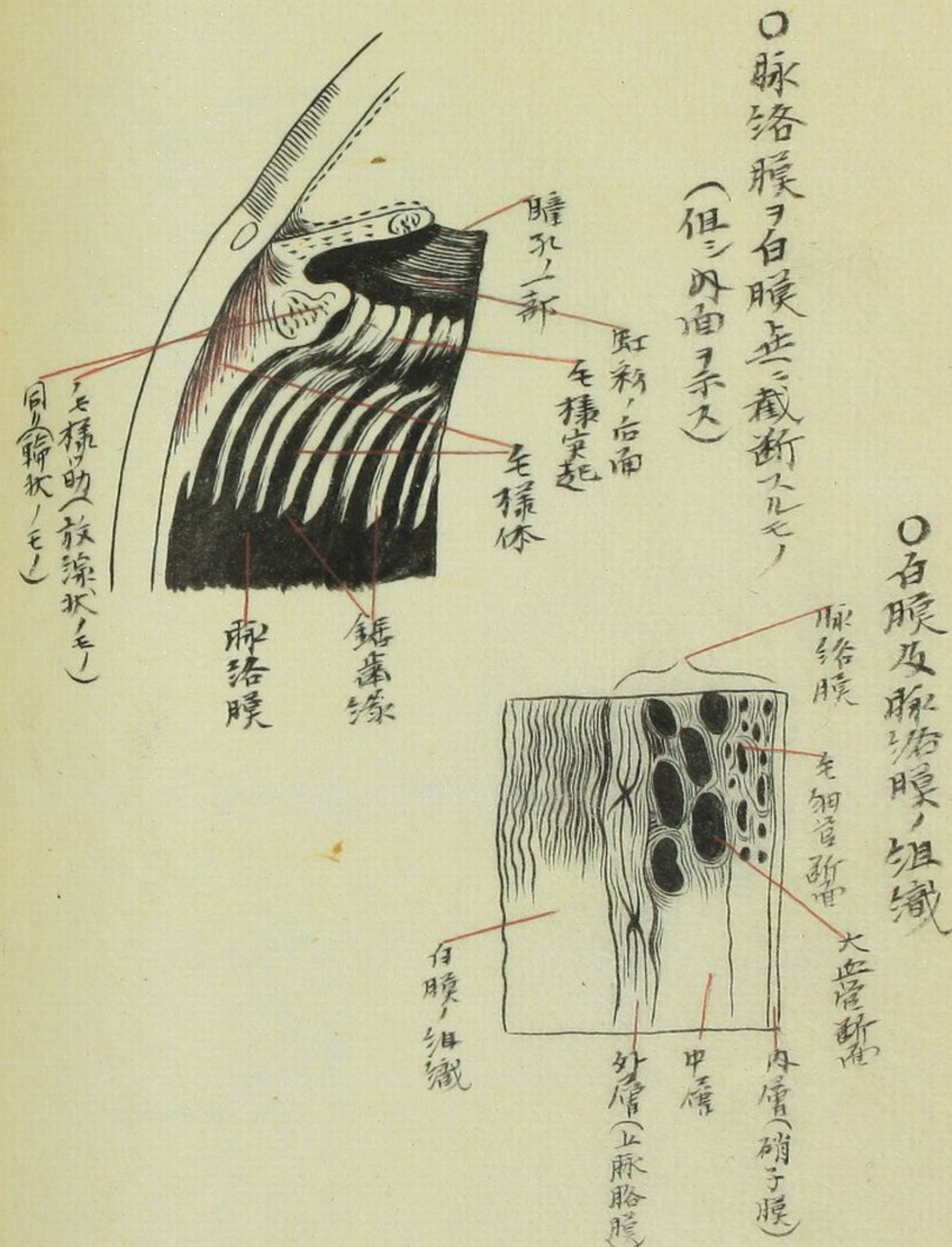
○ 纵断

虹及体様毛



○白膜之前面部ヲ剝離シ虹彩及脈絡膜ヲ示ス

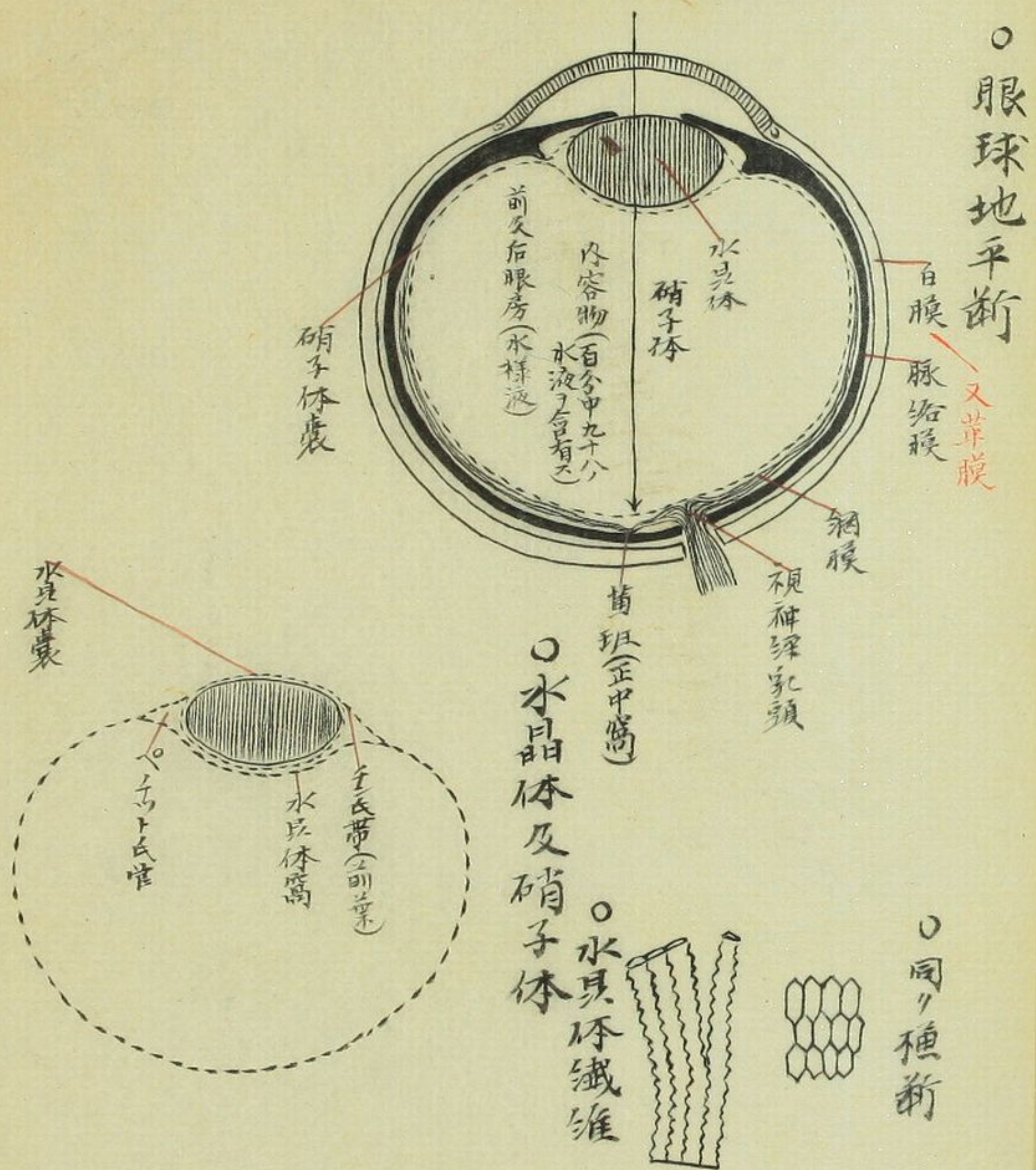
膜絡脈



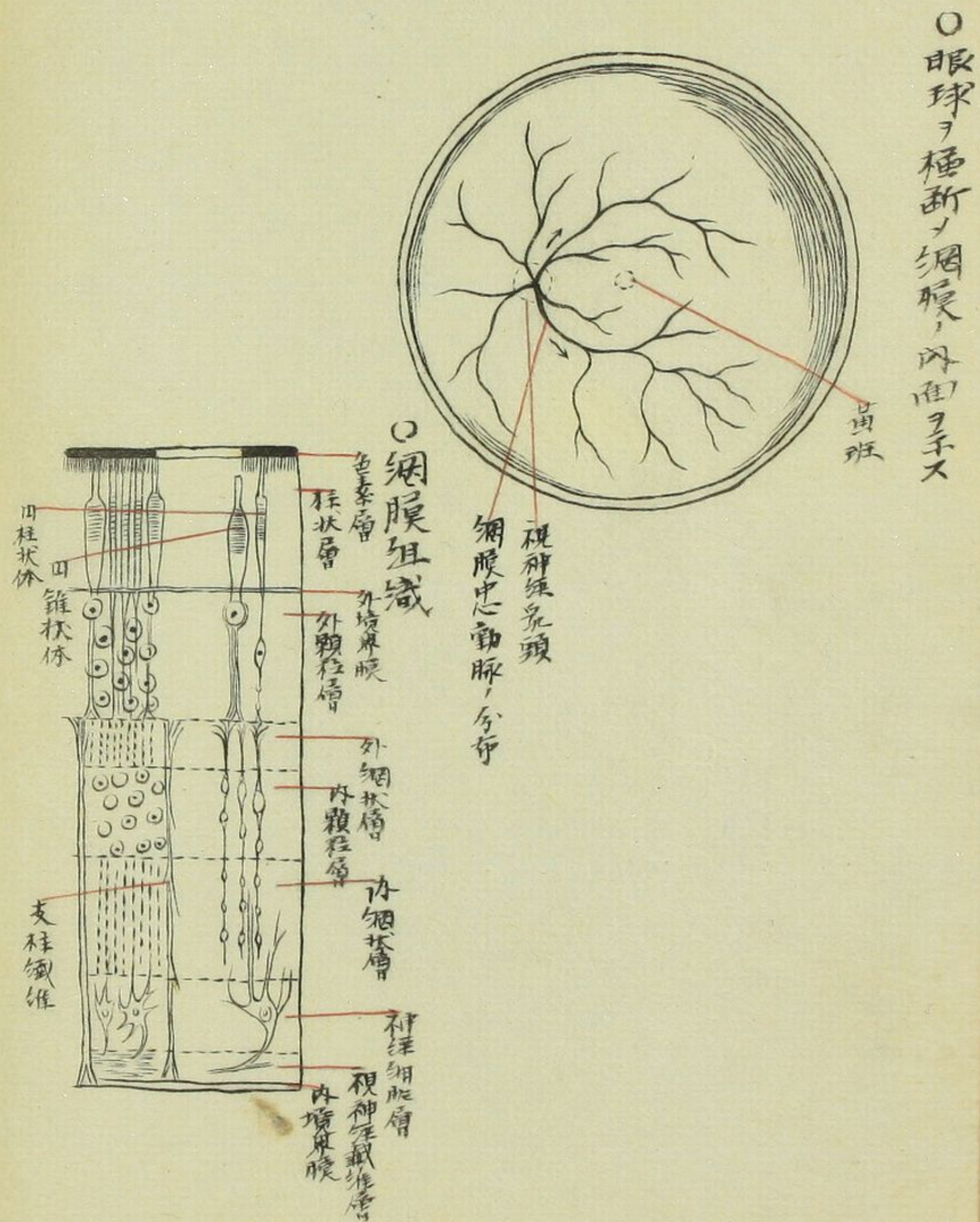
○脈絡膜ヲ白膜ニ截斷スルニ
(但ニ内面ヲ示ス)

○白膜及脈絡膜ノ組織

球 眼

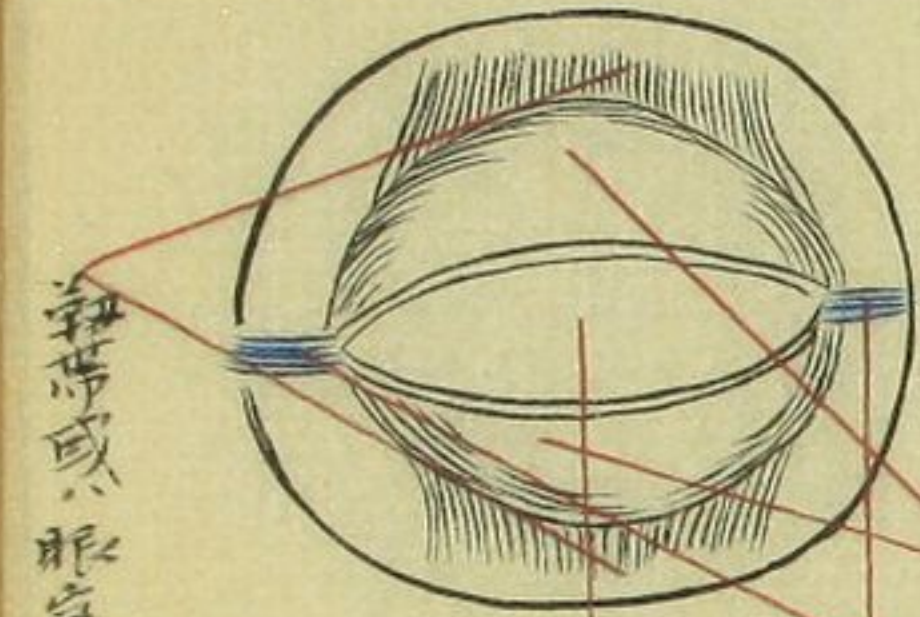


斷 橫 球 眼

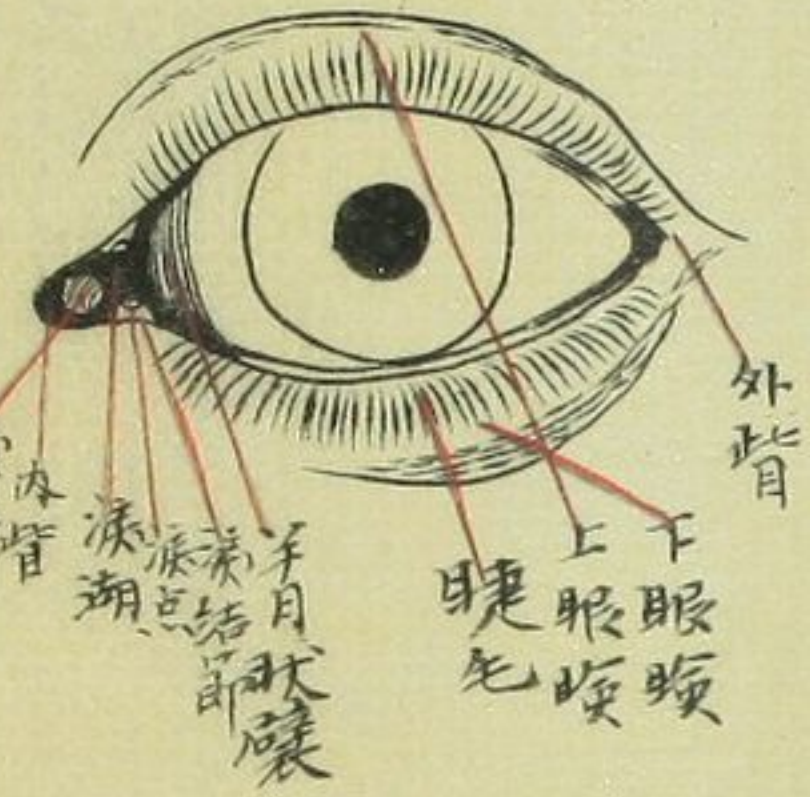


眼 睑

○ 眼睫软骨



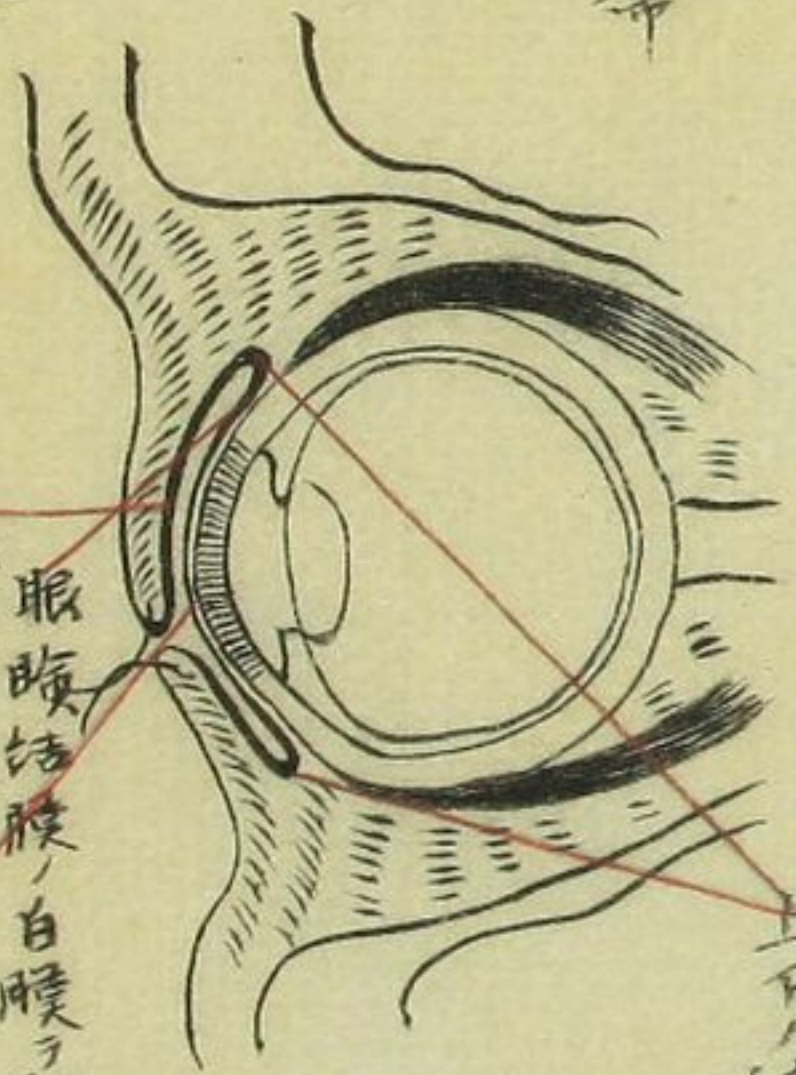
上及下眼睫软骨
内及外眼睫韧带
眼睫裂
上及下眼睫缘
眼睫或眼室中隔(上下眼睫软骨)眼室缘(连接全毛)



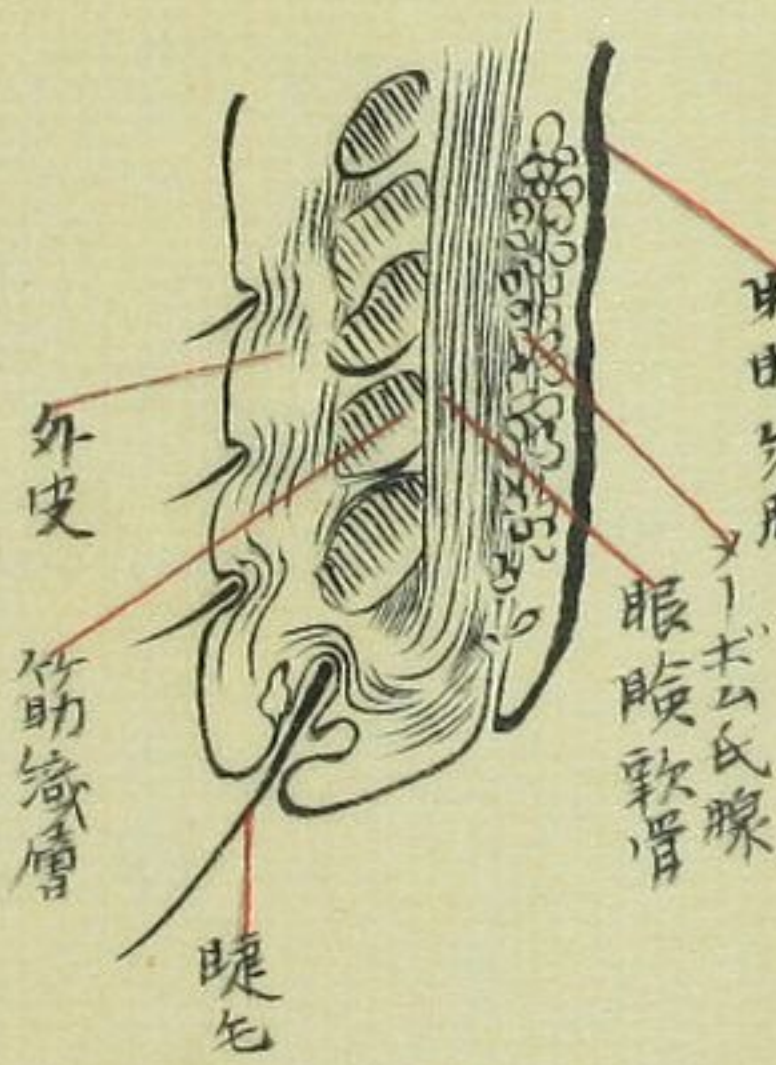外眦
下眼睫
上眼睫
睫毛
泪腺
泪管
泪囊

○ 眼睫及结膜

○ 眼球矢状断(结膜于矢)



上下结膜穹隆
眼睫结膜(白膜)被(毛)
眼角膜(被毛)

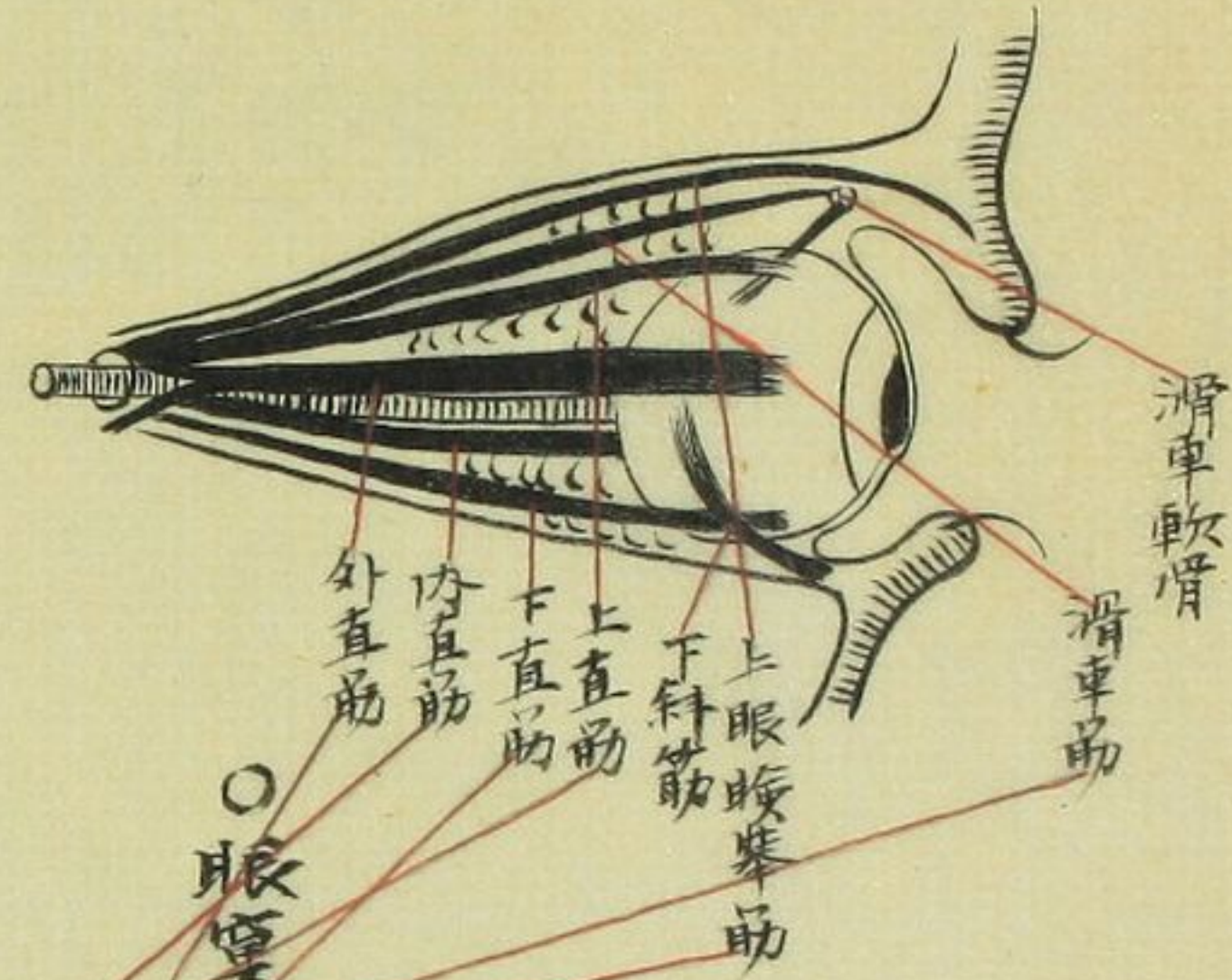


眼睫结膜
眼睫软骨
睫毛
外眦
内眦
泪管

○ 眼睫矢状断

眼 筋

○ 全眼筋侧面

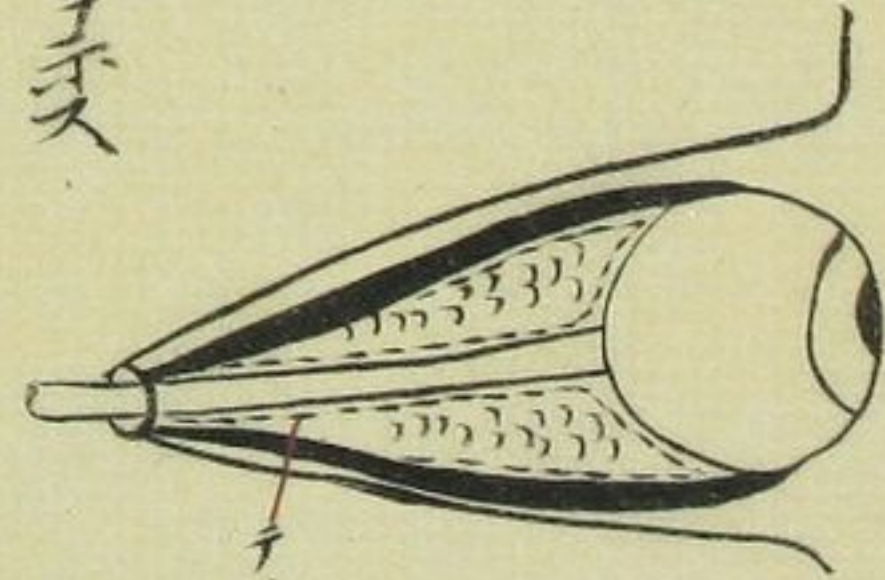


滑车软骨
滑车筋
上眼睫举筋
下斜筋
上直筋
下直筋
内直筋
外直筋

○ 眼室于横断之诸筋于矢



○ 脂肪囊

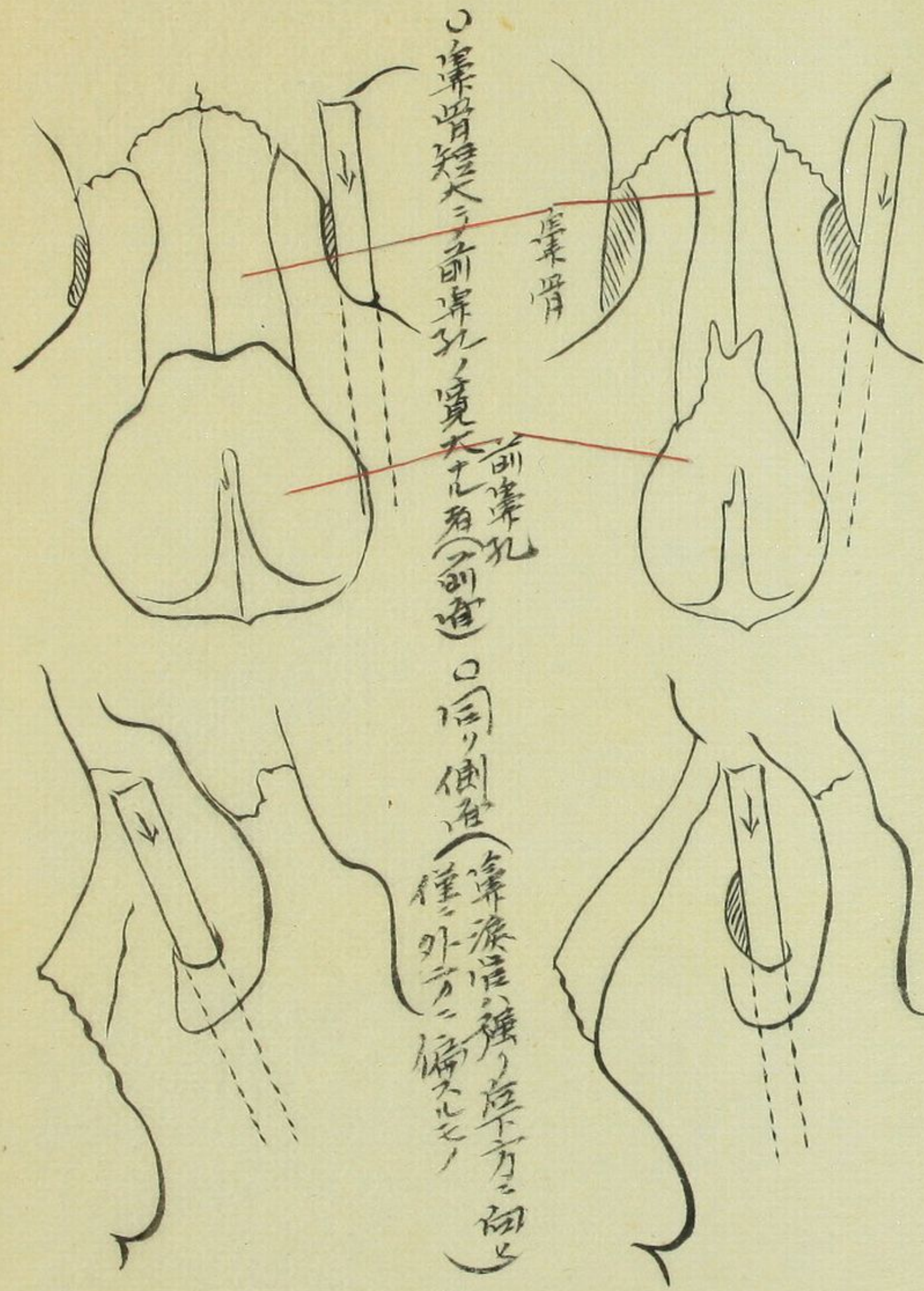


脂肪囊

○ 眼球及眼瞼の筋の表

筋数	筋名稱	起始	停止	作用	運動神経
一	上眼瞼筋	視神経の上部	上眼瞼	上眼瞼を上げ、 眼球を上轉す	動眼神経の上枝
二	上直筋	同ク	眼球の前上部	眼球を上轉す	外施申左
三	外直筋	同ク外側但シニ頭ナリ ヲ以テ一ハ上眼瞼根裂 ノ内端	同ク前外部	同ク外轉ス	外施申左
四	内直筋	同ク内側	同ク前内部	同ク内轉ス	外施申左
五	下直筋	同ク下側	同ク前下部	同ク下轉ス	外施申左
六	下斜筋	眼瞼底の内側より淚 骨襞に近ク	同ク下部	同ク外方ニ回旋ス	外施申左
七	上斜筋	視神経の上部内側 上直筋の内直筋間	同ク上部 過シテ滑車骨を通ス	同ク内方ニ回旋ス	滑車申左

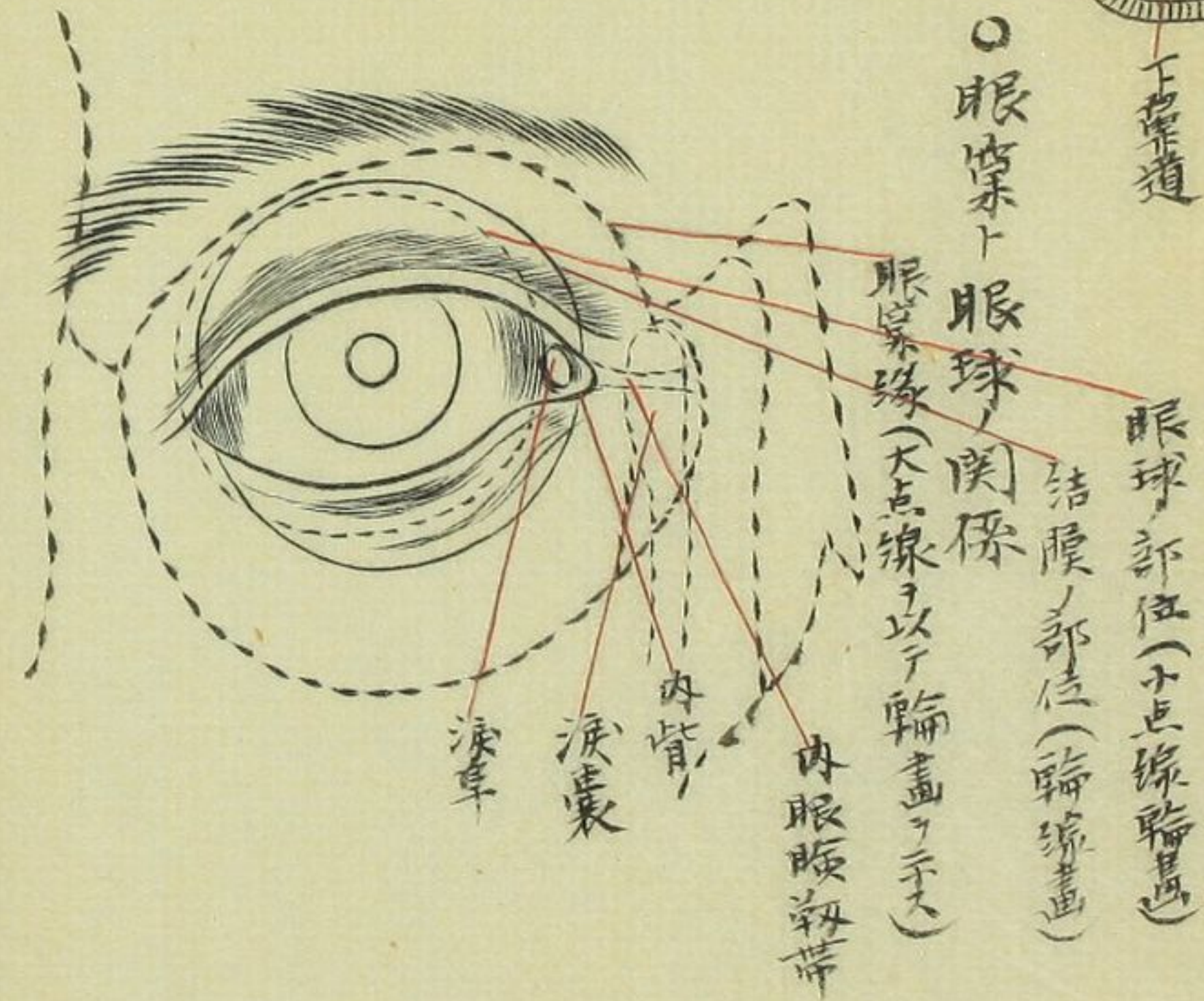
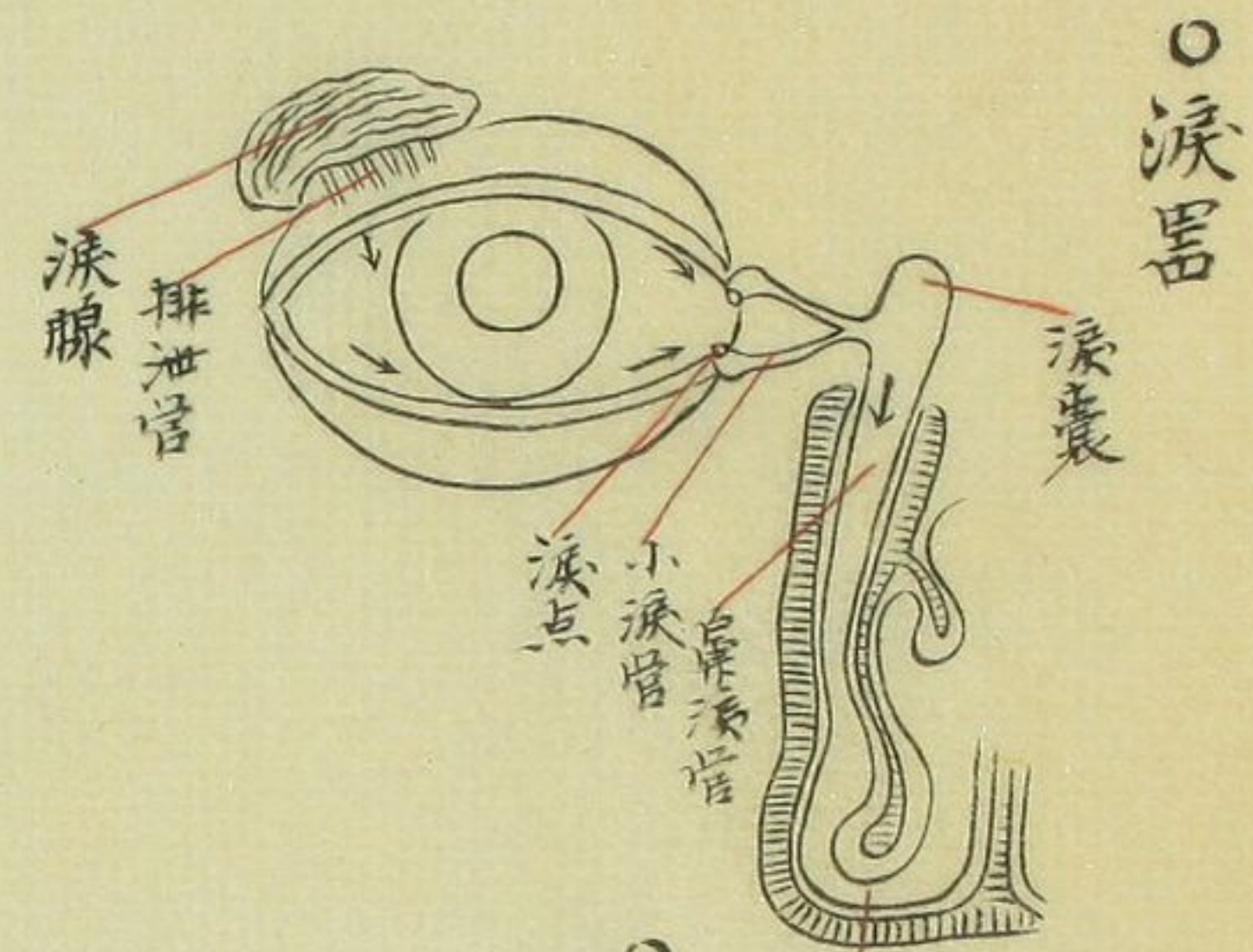
者ルス歎二管淚鼻骨ヲ以テ然紙



○鼻骨短大ニテ前鼻孔ノ寬大ナル者(前庭) 〇同ノ側面(鼻涙管ノ強ク下方ニ向テ僅ニ外方ニ偏スルノ)

○鼻骨細長ニテ前鼻孔ノ狭小ナル者(前庭) 〇同ノ側面(鼻涙管ノ強ク下方ニ向テ僅ニ)

器 淚



○淚器

○眼窩ト眼球ノ關係

眼瞼緣(大点線ヲ以テ輪畫ヲ示ス)

内眼瞼靱帶

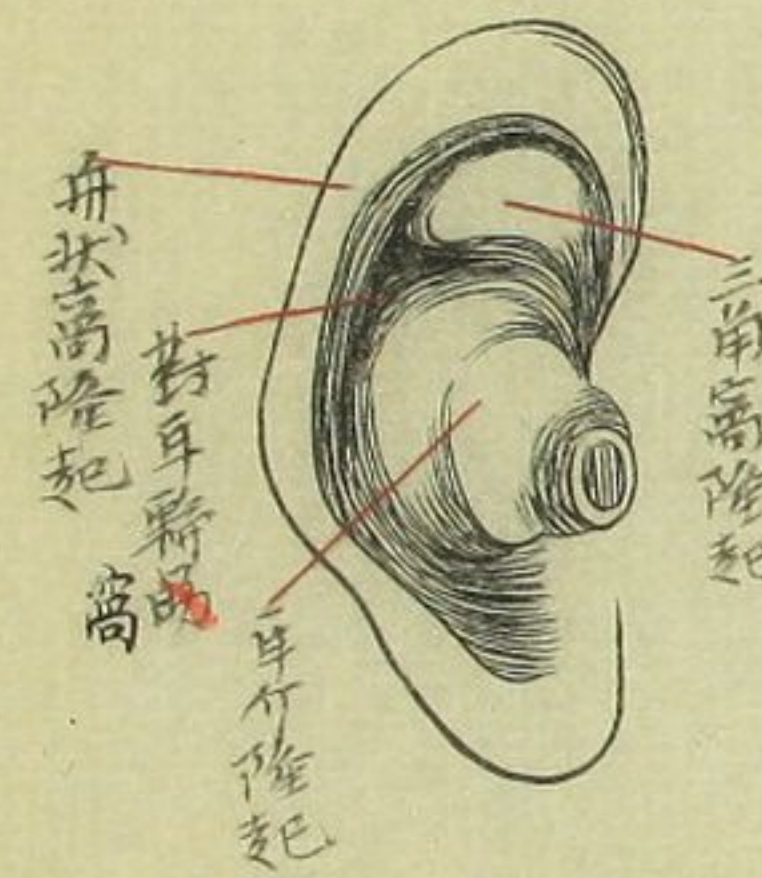
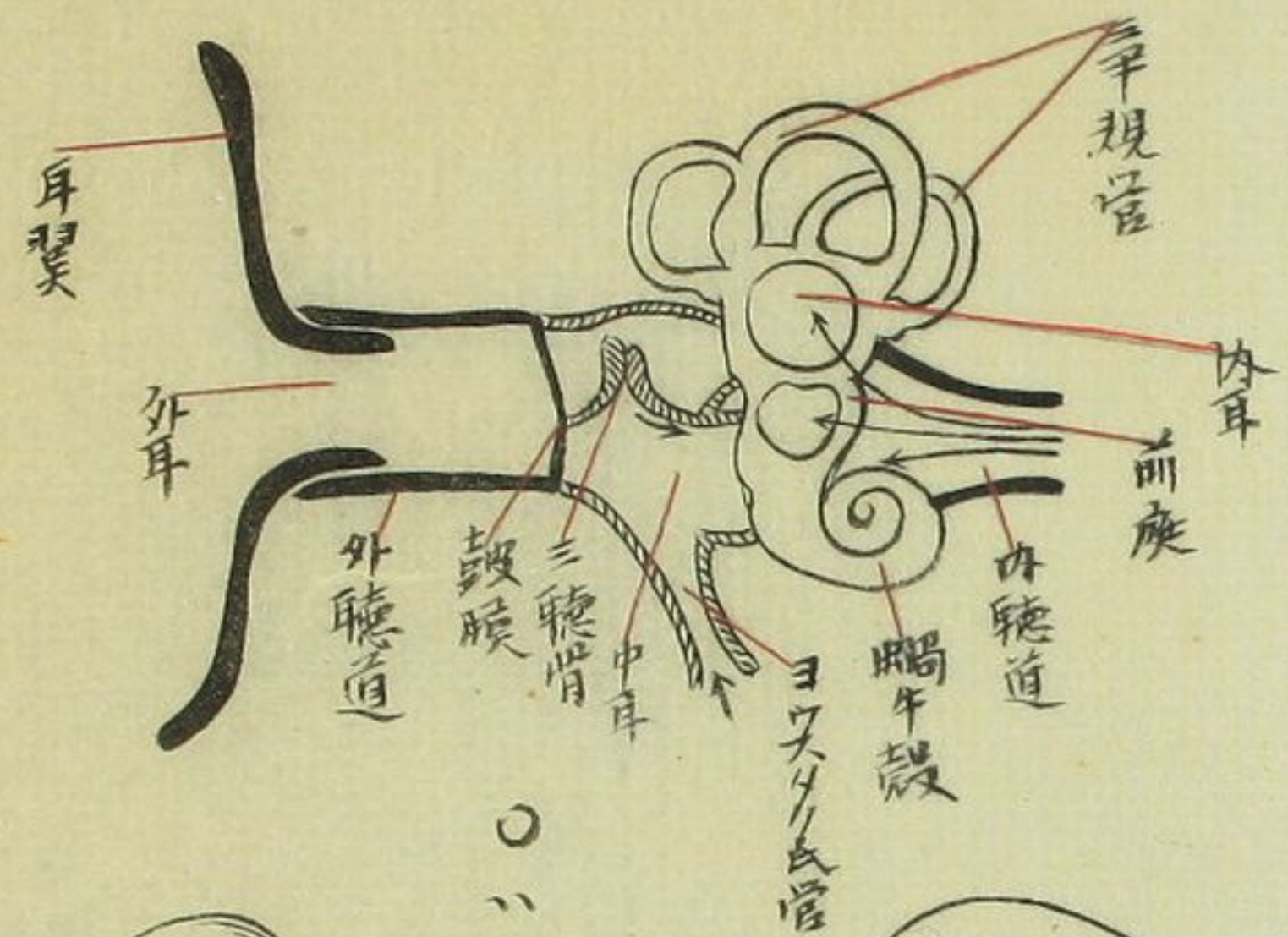
淚囊

淚管

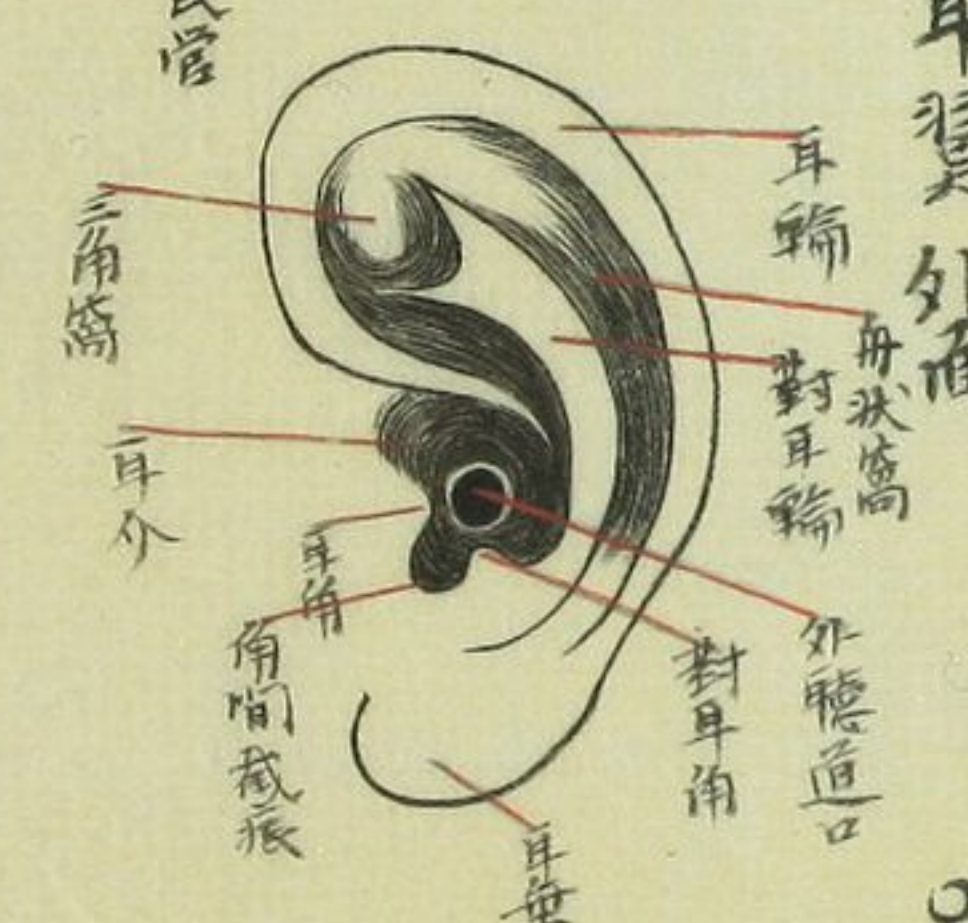眼球部位(小点線輪畫)

結膜部位(輪畫)

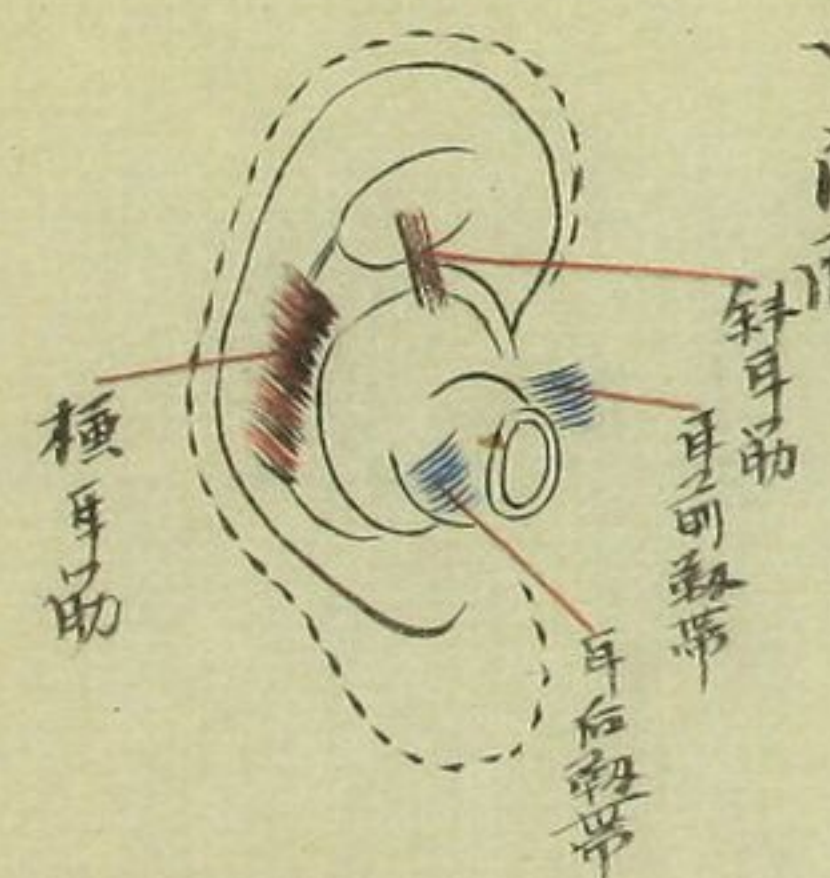
聽器想像



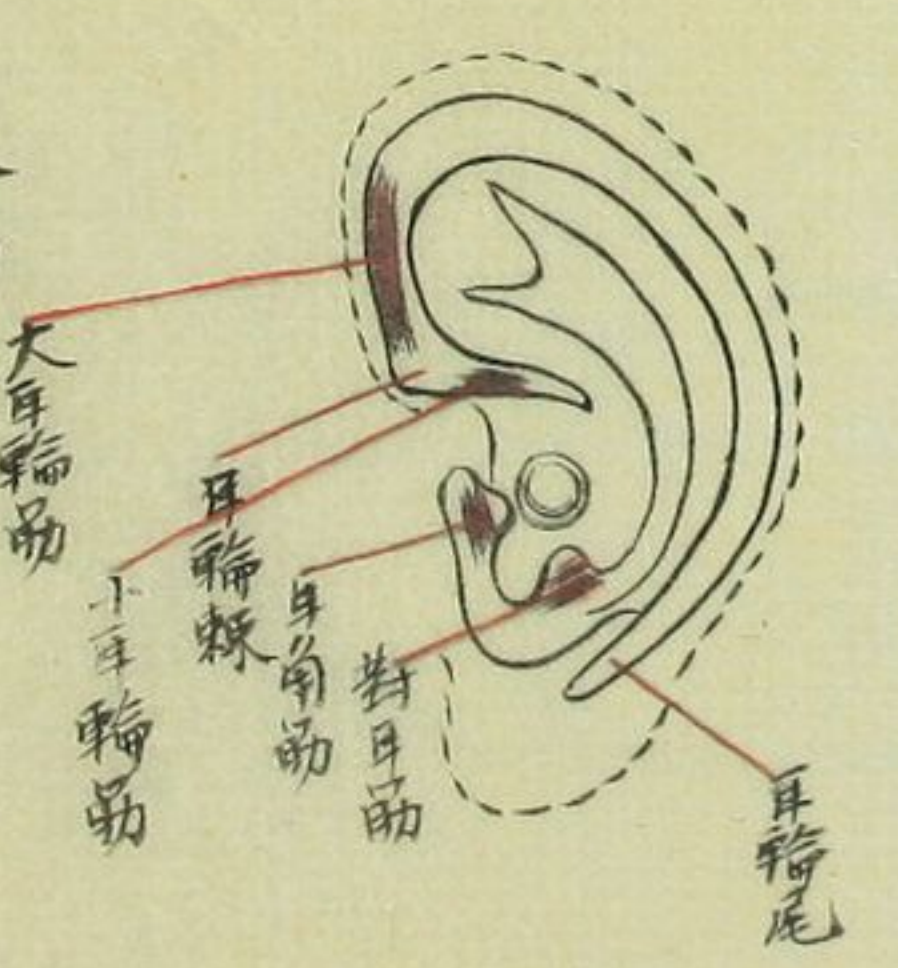
○ 內面



○ 耳翼外面



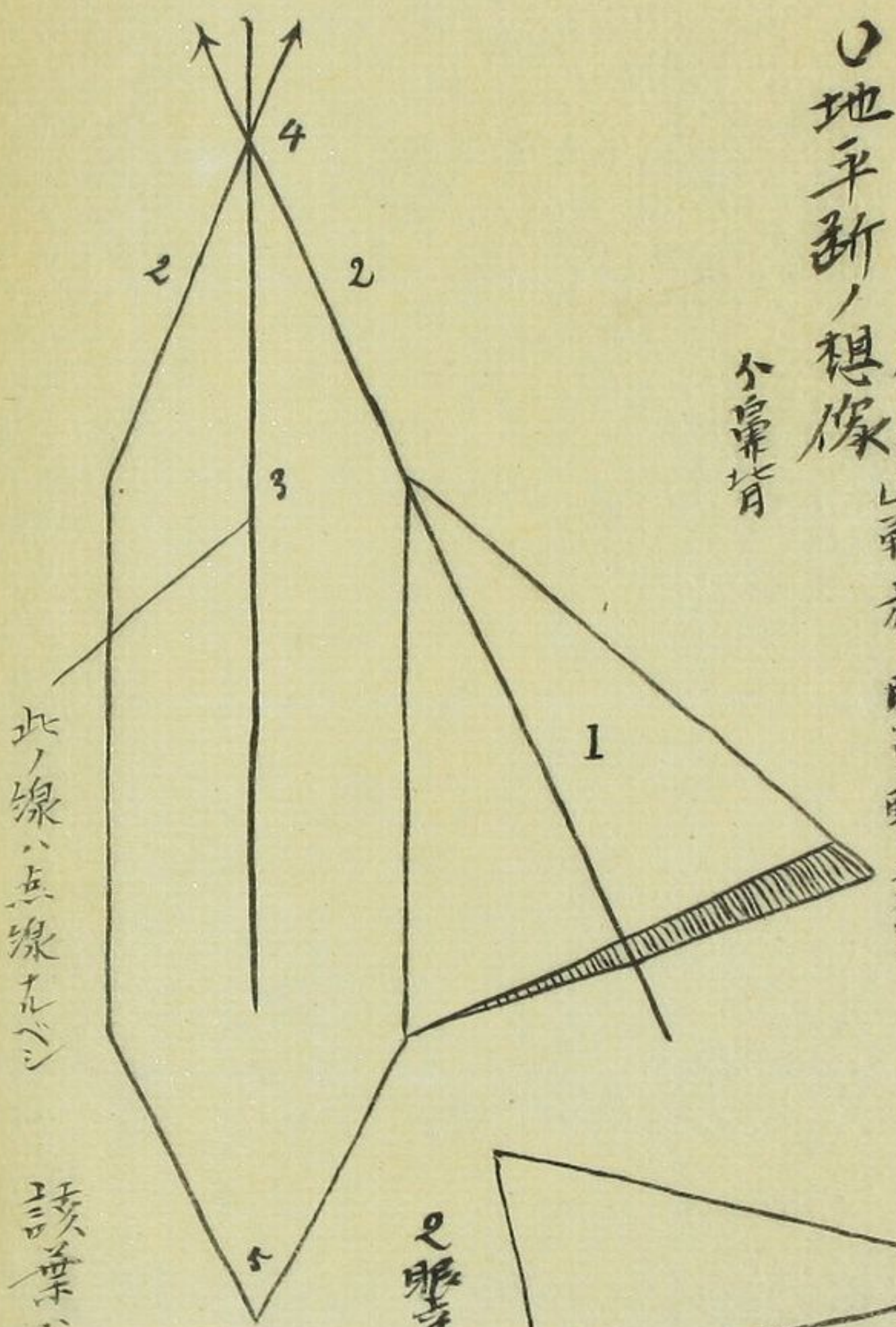
○ 內面



○ 耳翼軟骨外面

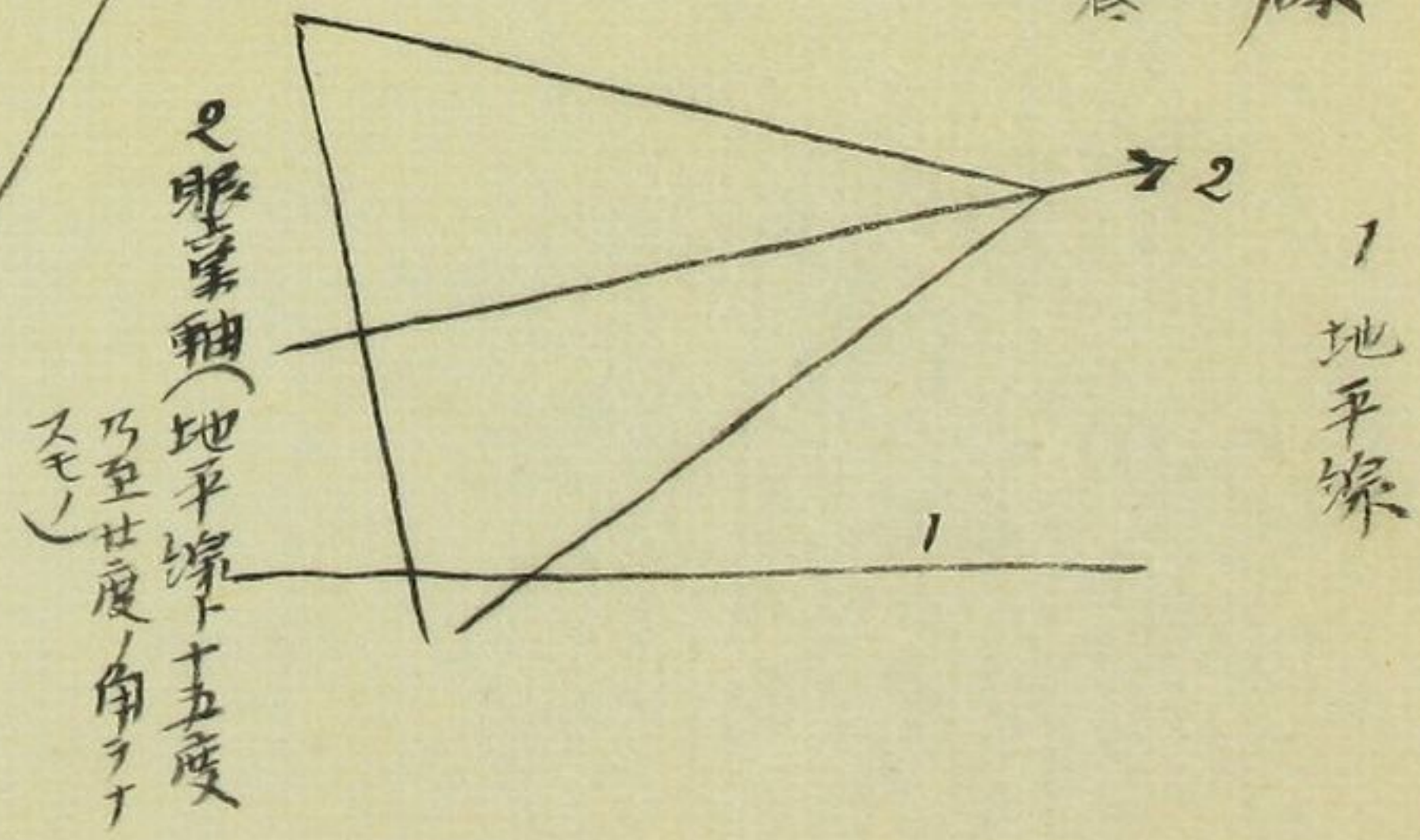
眼窠方向

○ 地平新想像



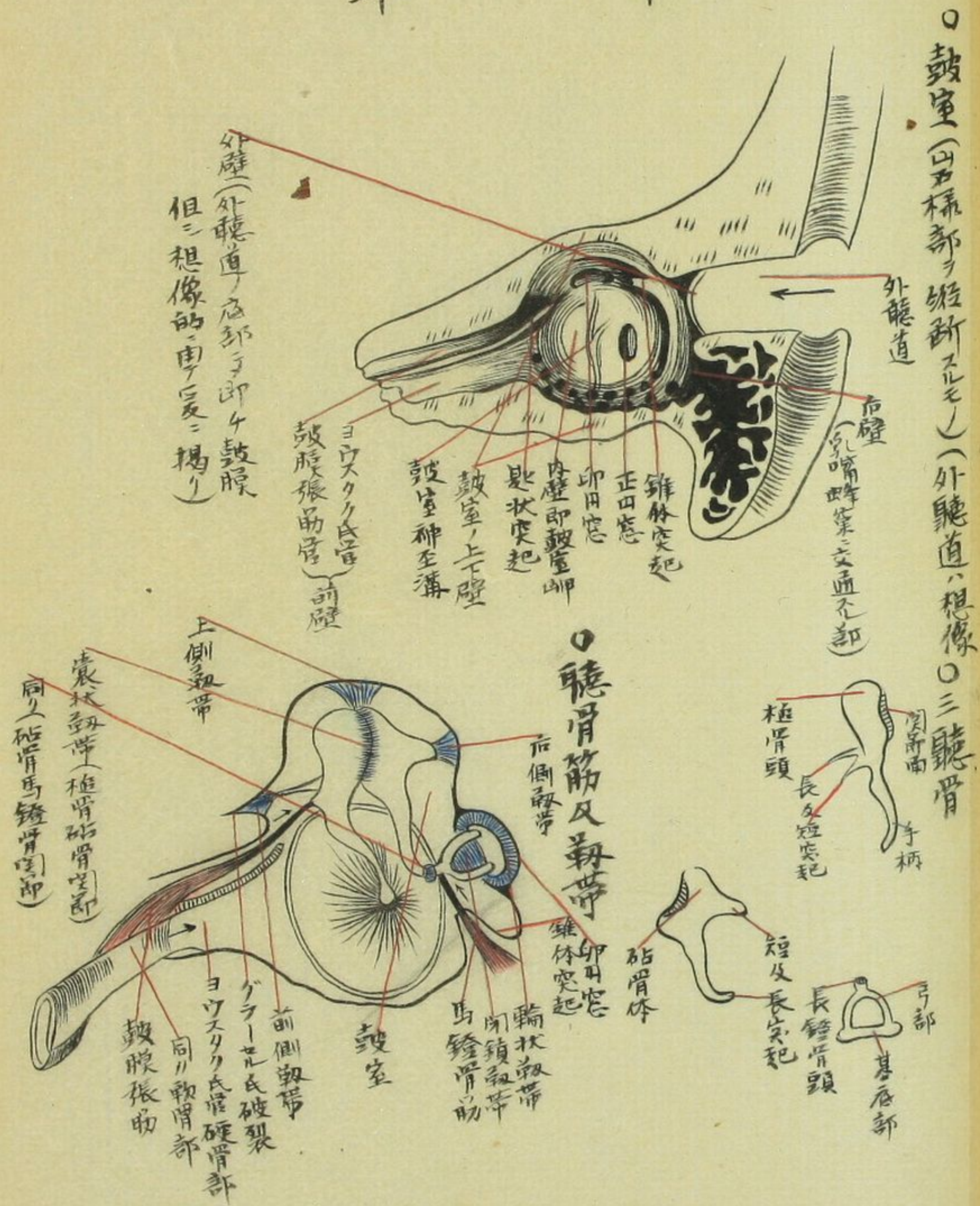
1 錐体形ヲ手入但ニ交同學上ノ錐体ヲ即チ
眼窠ノ假定スルモノノ條ニ線條ヲ以テ其基底
ニ畫スルモノノ眼窠外壁ノ延張ニテ其
2 眼窠ノ軸 3 正平線
4 地平線 5 眼窠ノ軸ノ交叉
个葉皆

○ 矢状新想像

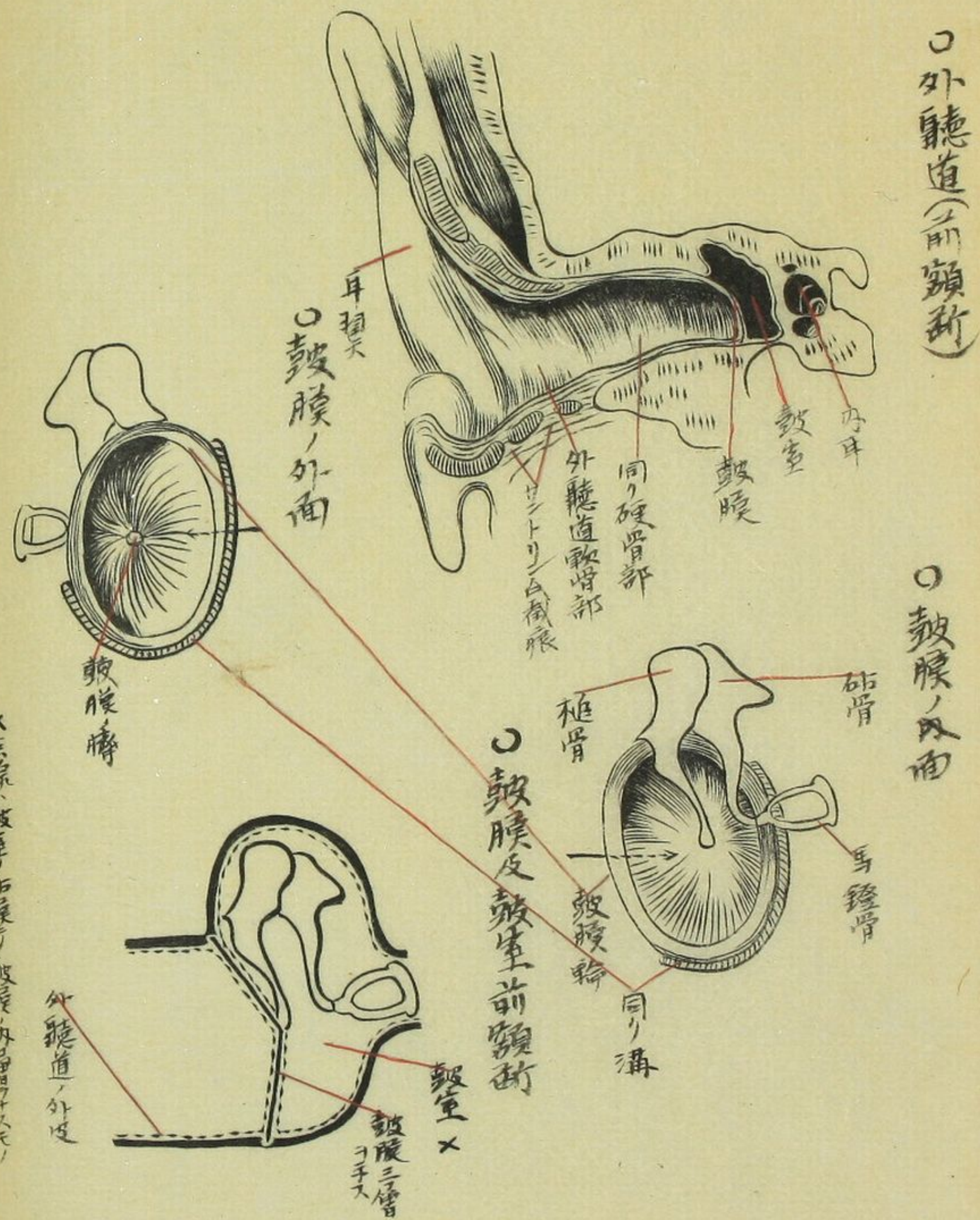


該葉ハ一筆画ナリ

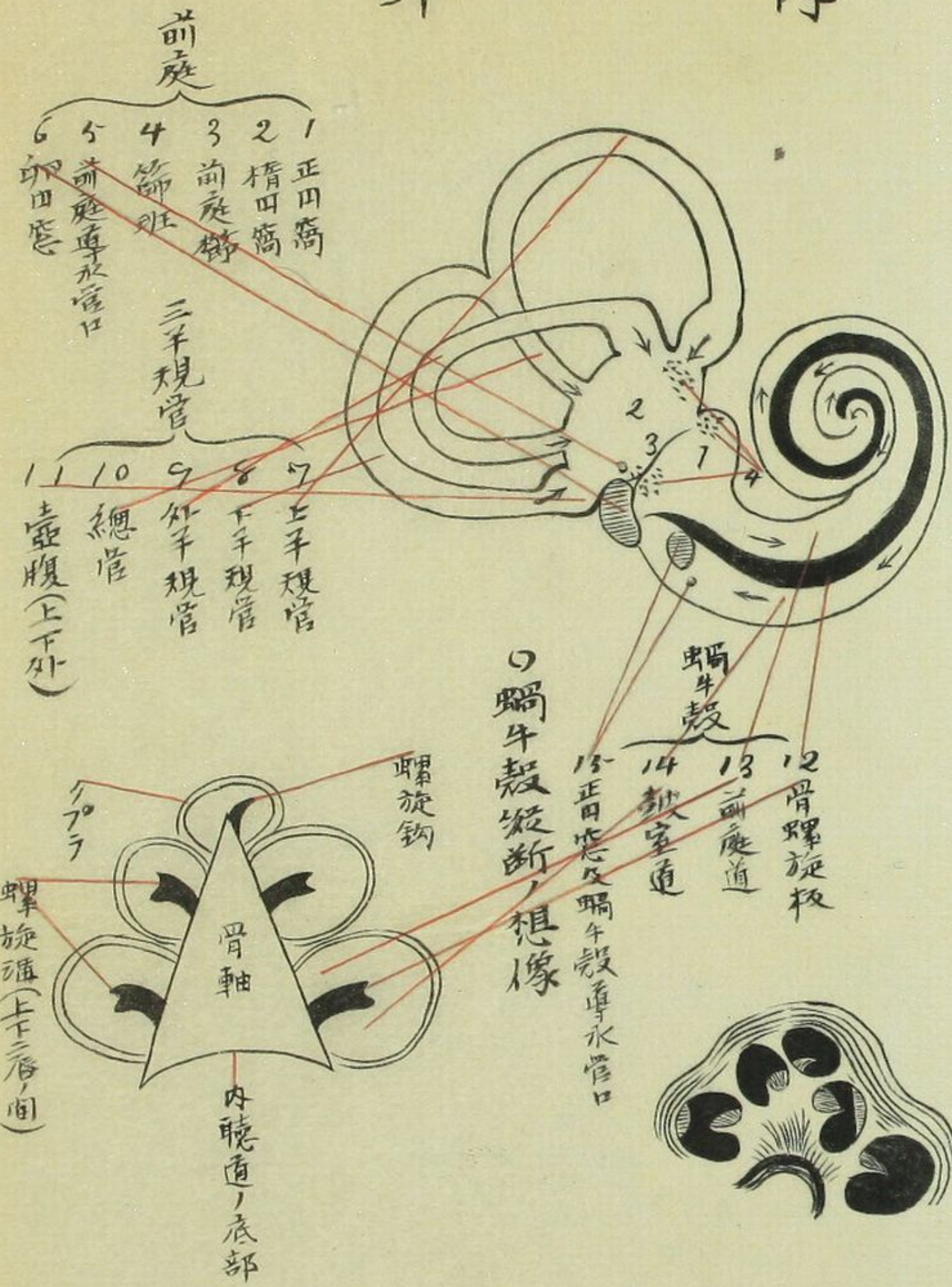
耳 中



外 聽 道 及 鼓 膜



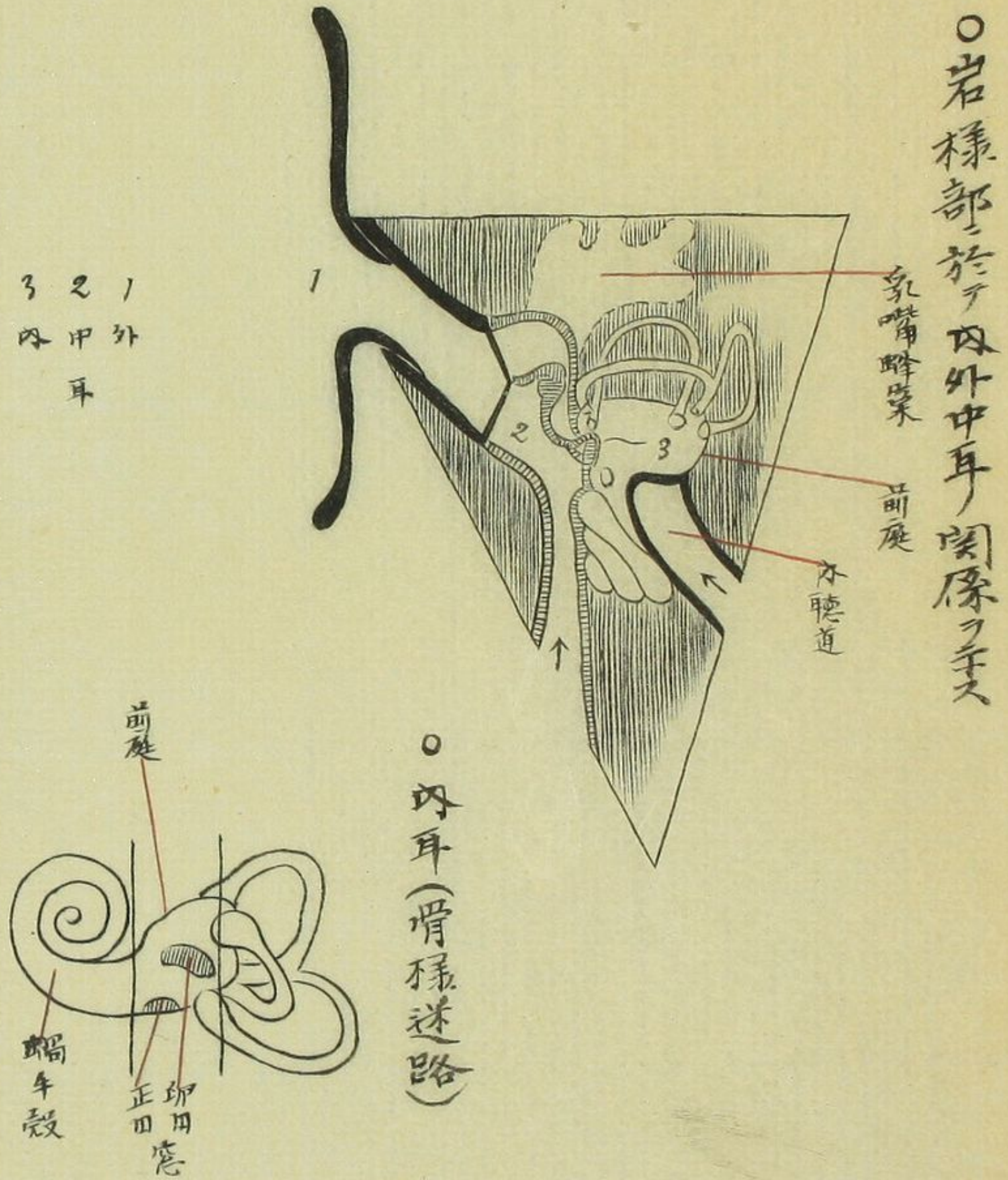
耳 内



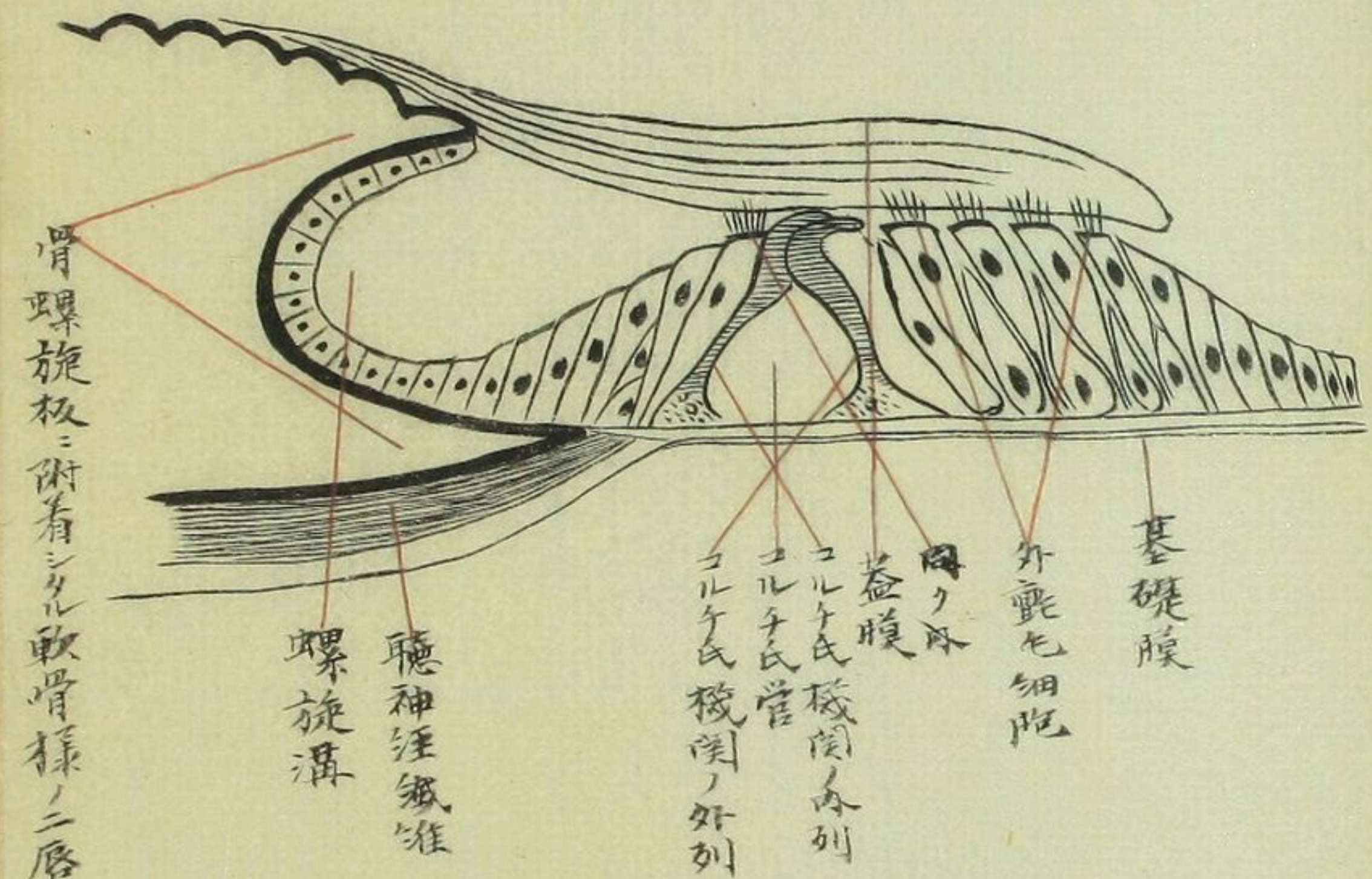
○内耳想像

○同(但真形ヲ増大スルモノ)

耳 内



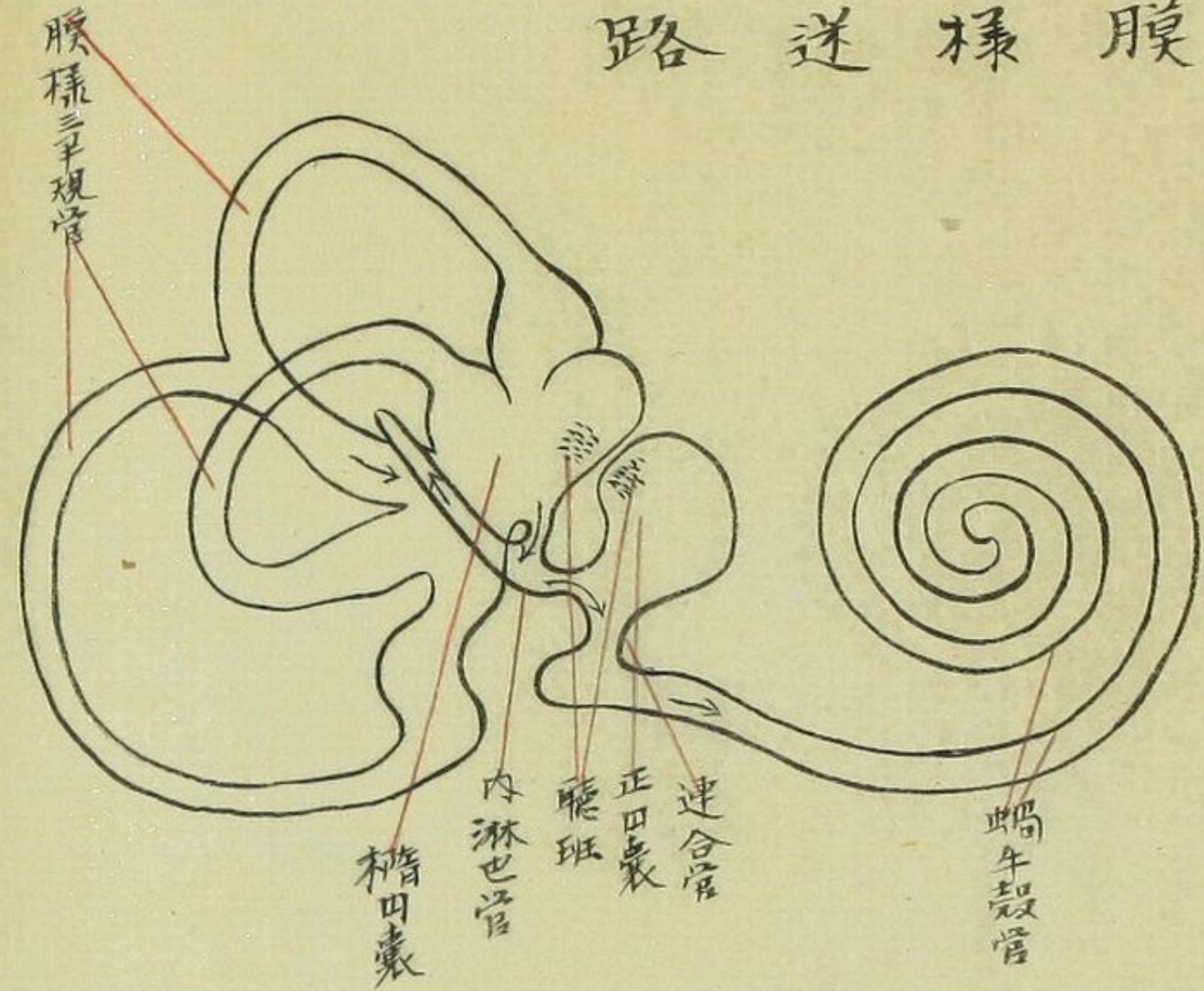
造構、内管殼牛蝸



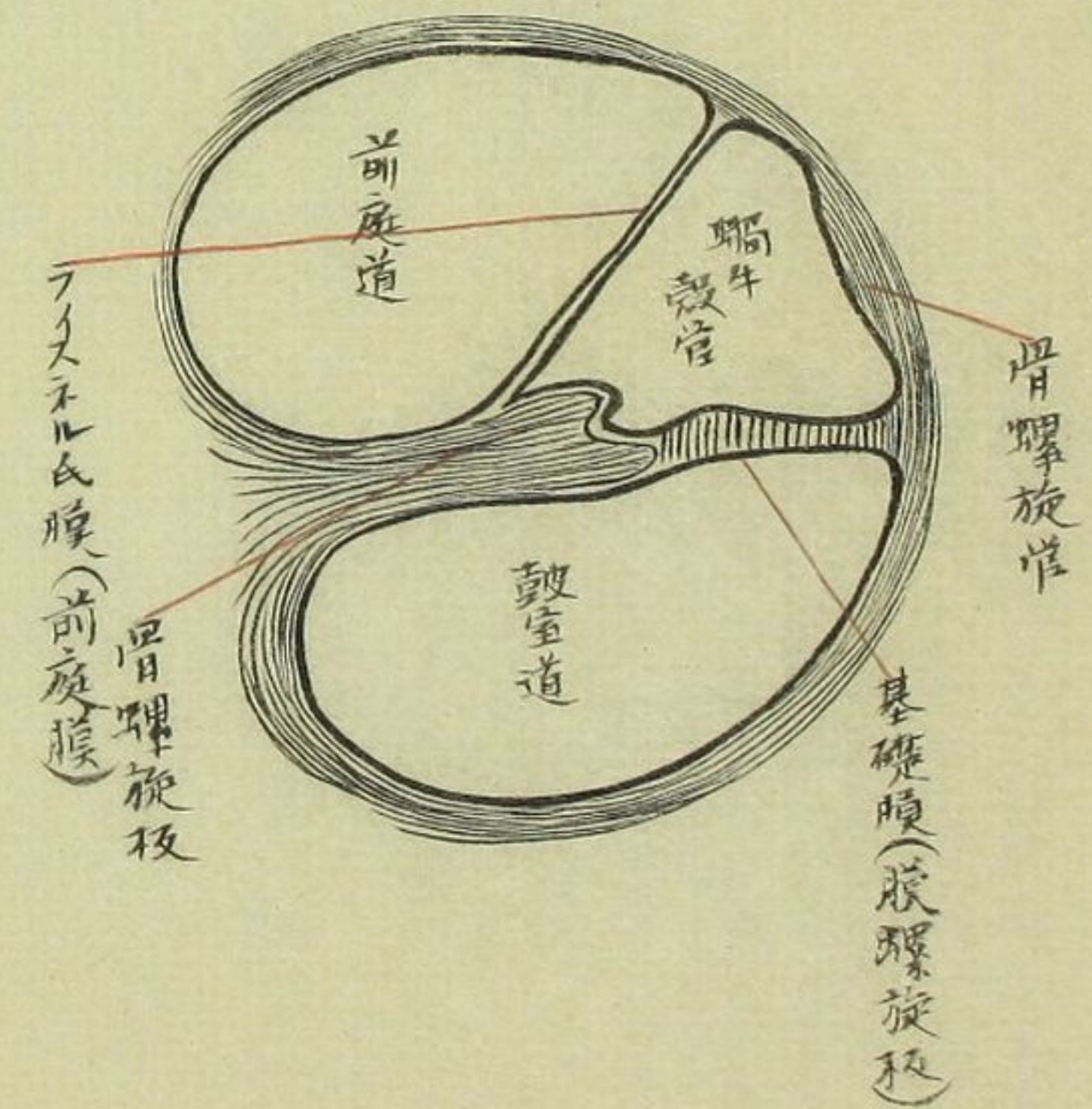
骨螺旋板ニ附着シタル軟骨様ノ二層ヲ示ス

○ 想像 (右側ノ毛)

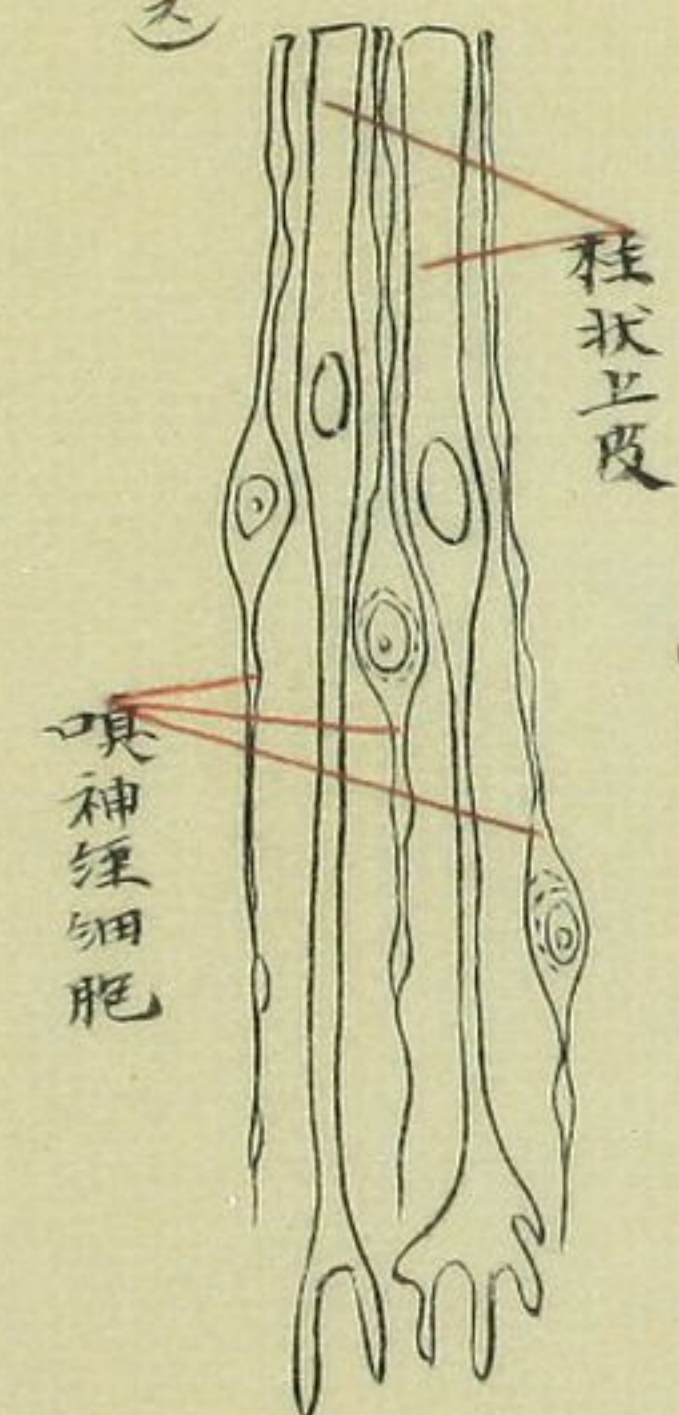
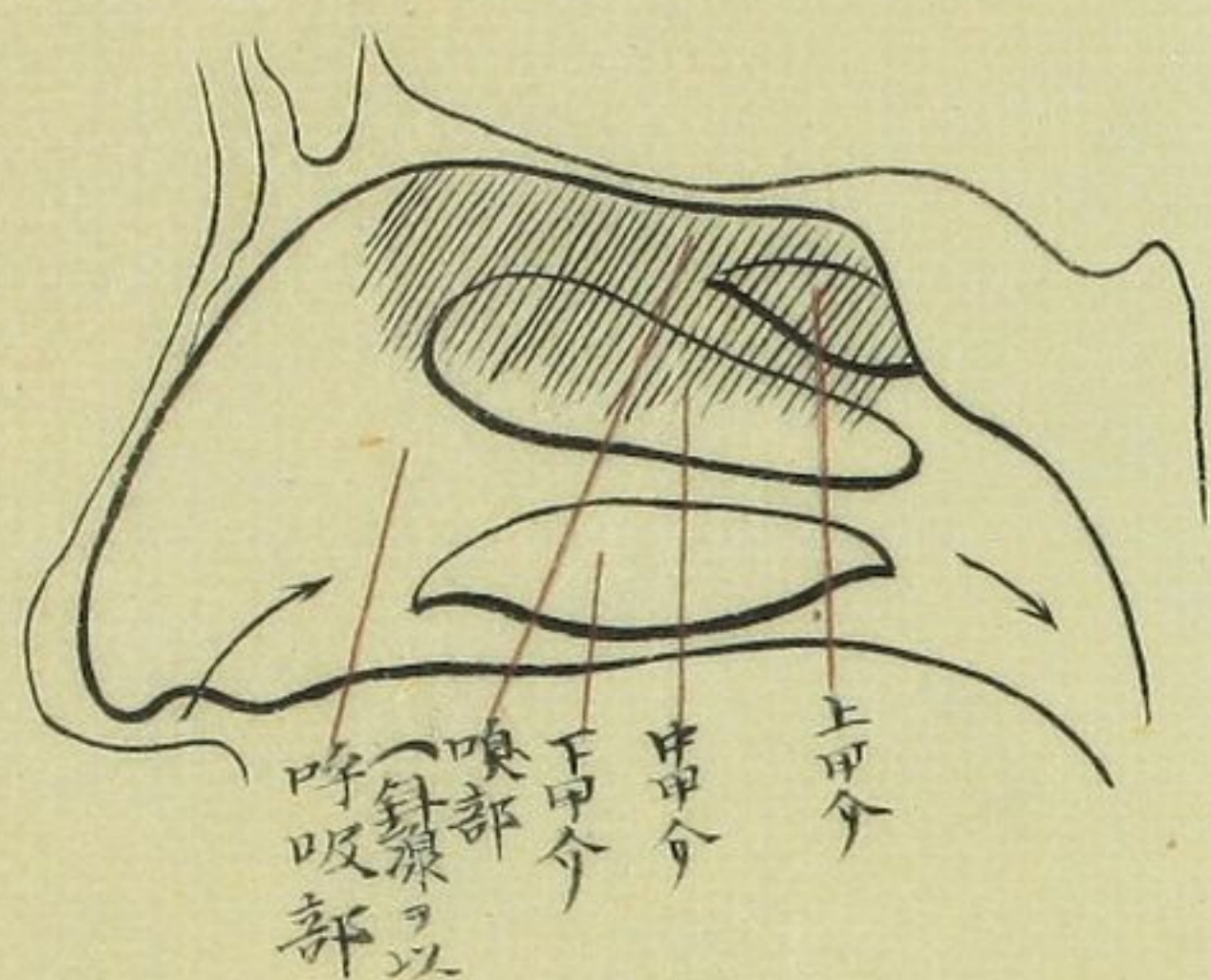
膜送様路



○ 蝸牛殼一部ノ断面



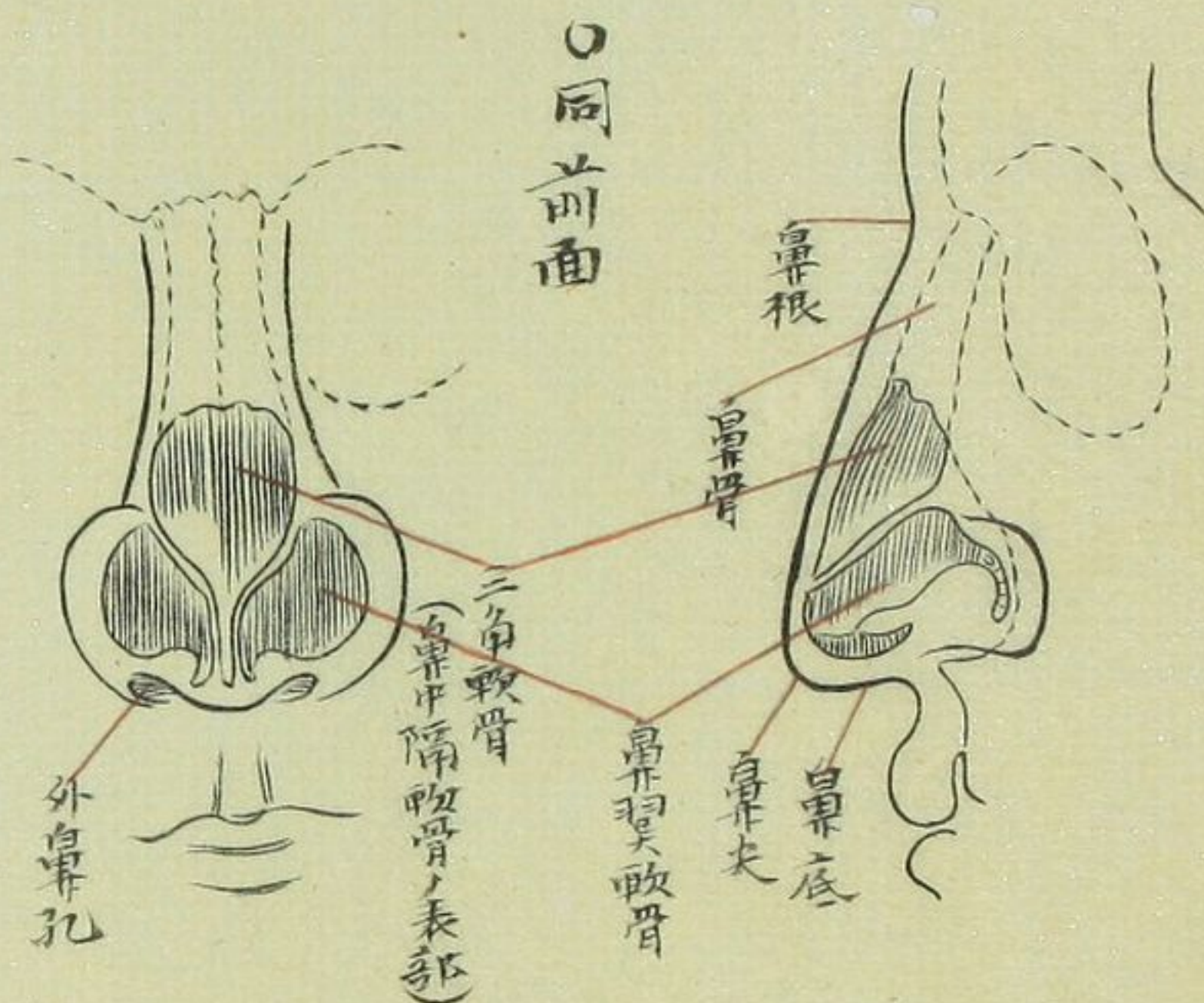
鼻腔及粘膜



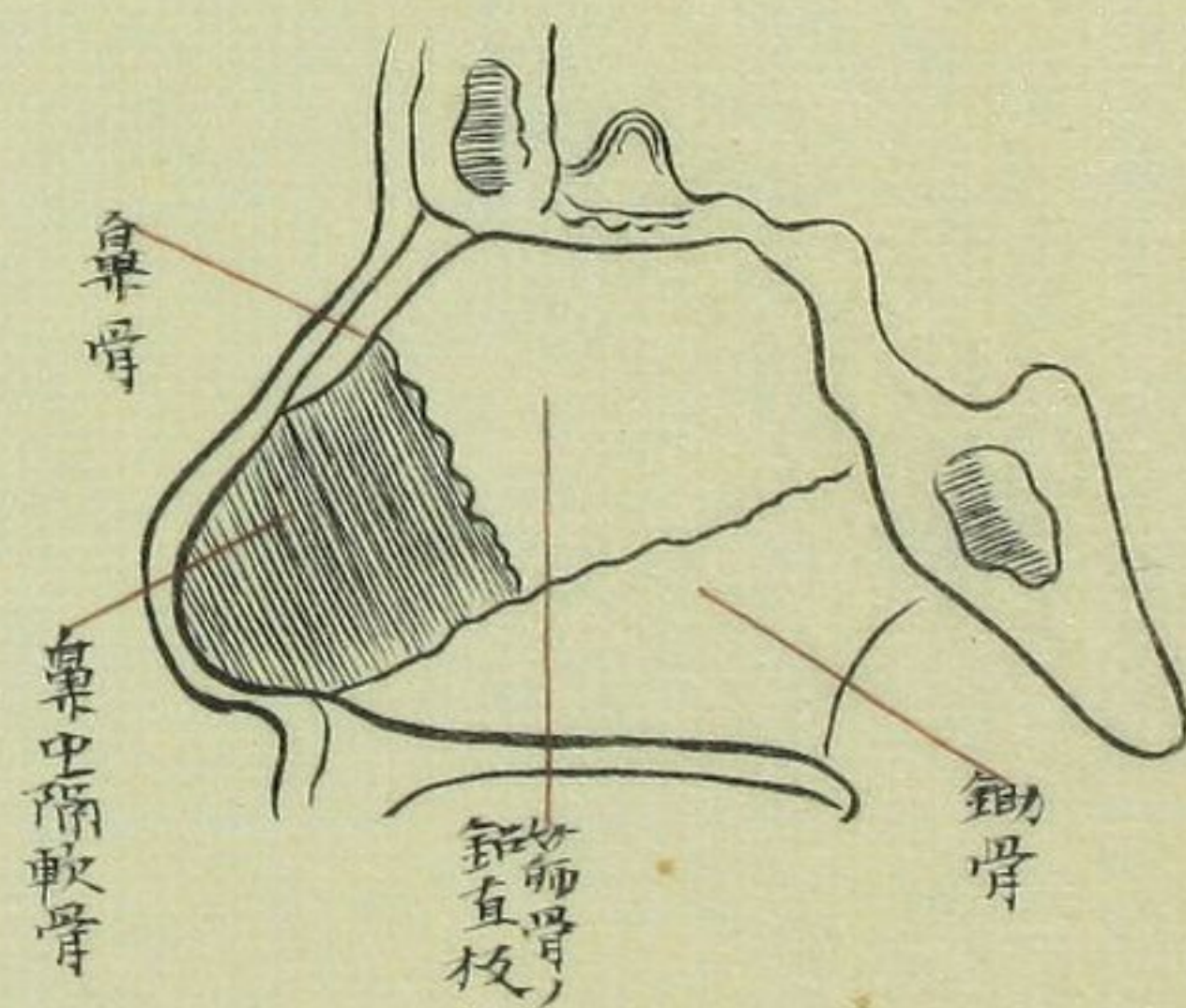
柱状上皮及嗅神经细胞

鼻腔，矢状断(小兒)

外鼻

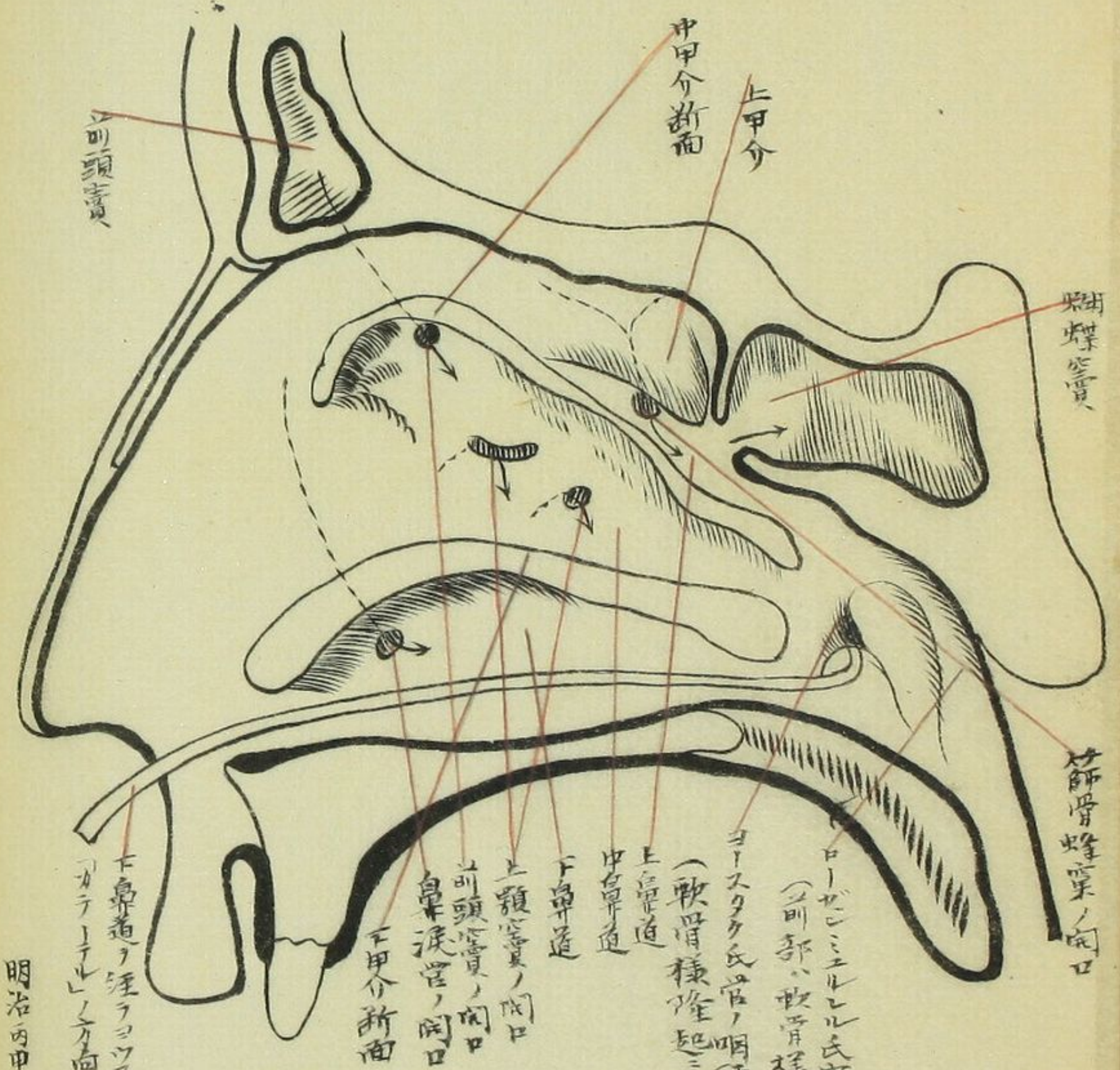


外鼻侧面



鼻中隔，示之(矢状断)

鼻腔ノ断面状ヲ示ス

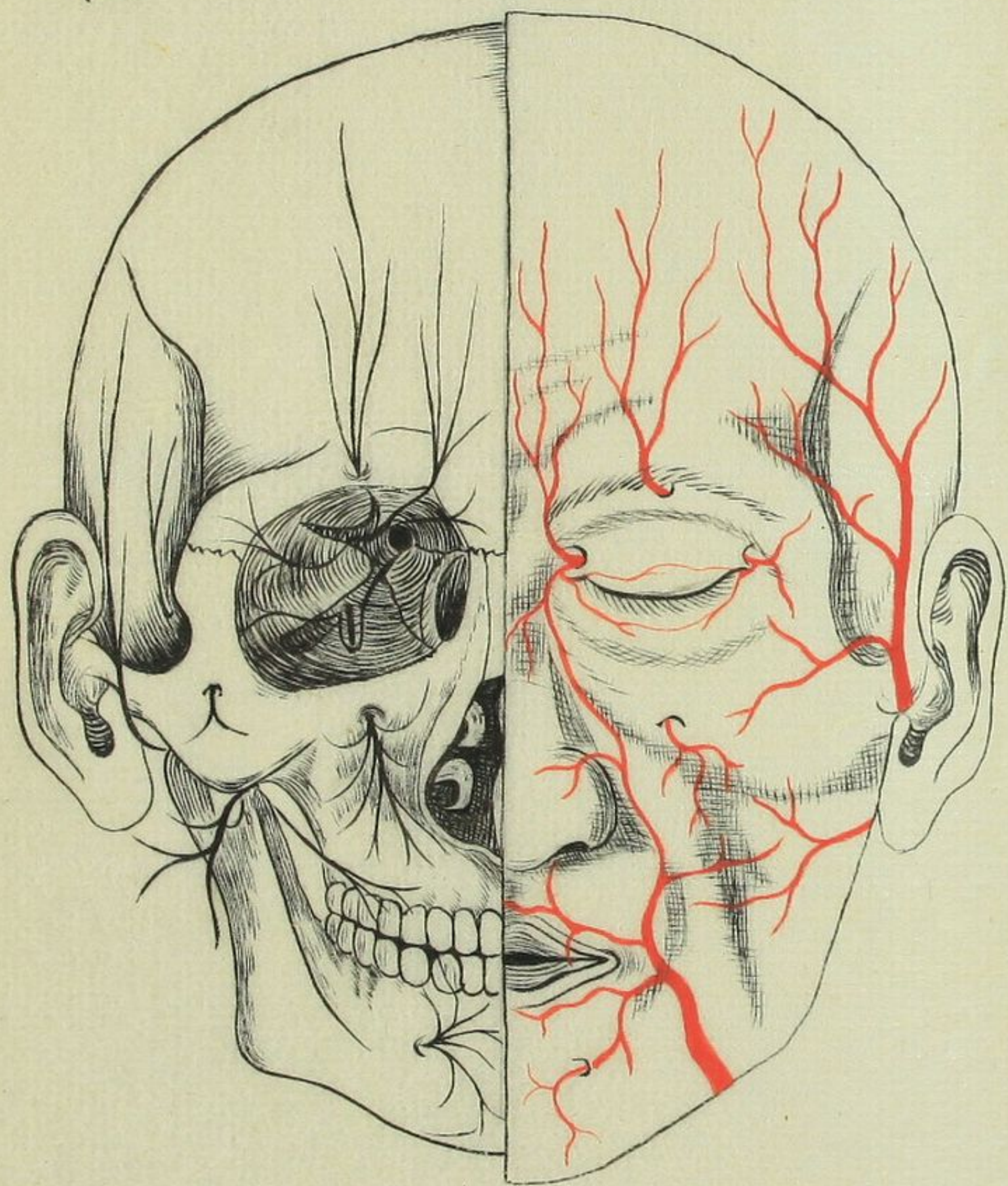


蝶形骨ノ開口
篩骨ノ開口
上顎骨ノ開口
下顎骨ノ開口
上鼻道
中鼻道
下鼻道
上顎骨ノ開口
篩骨ノ開口
蝶形骨ノ開口
軟骨様隆起ニ由リ屈曲セラル
ヨリスタク氏管ノ咽頭口
（前部ハ軟骨様隆起
ロリセシムルニ由リ）
上鼻道
中鼻道
下鼻道
上顎骨ノ開口
篩骨ノ開口
蝶形骨ノ開口
軟骨様隆起ノ開口
下甲分断面
下鼻道ノ経ラヨリシク氏管ニ載入スル
カテニテシムルカ方尚


明治丙申九月廿三日夜寫了
漆里權




血 管 學 神 經 學



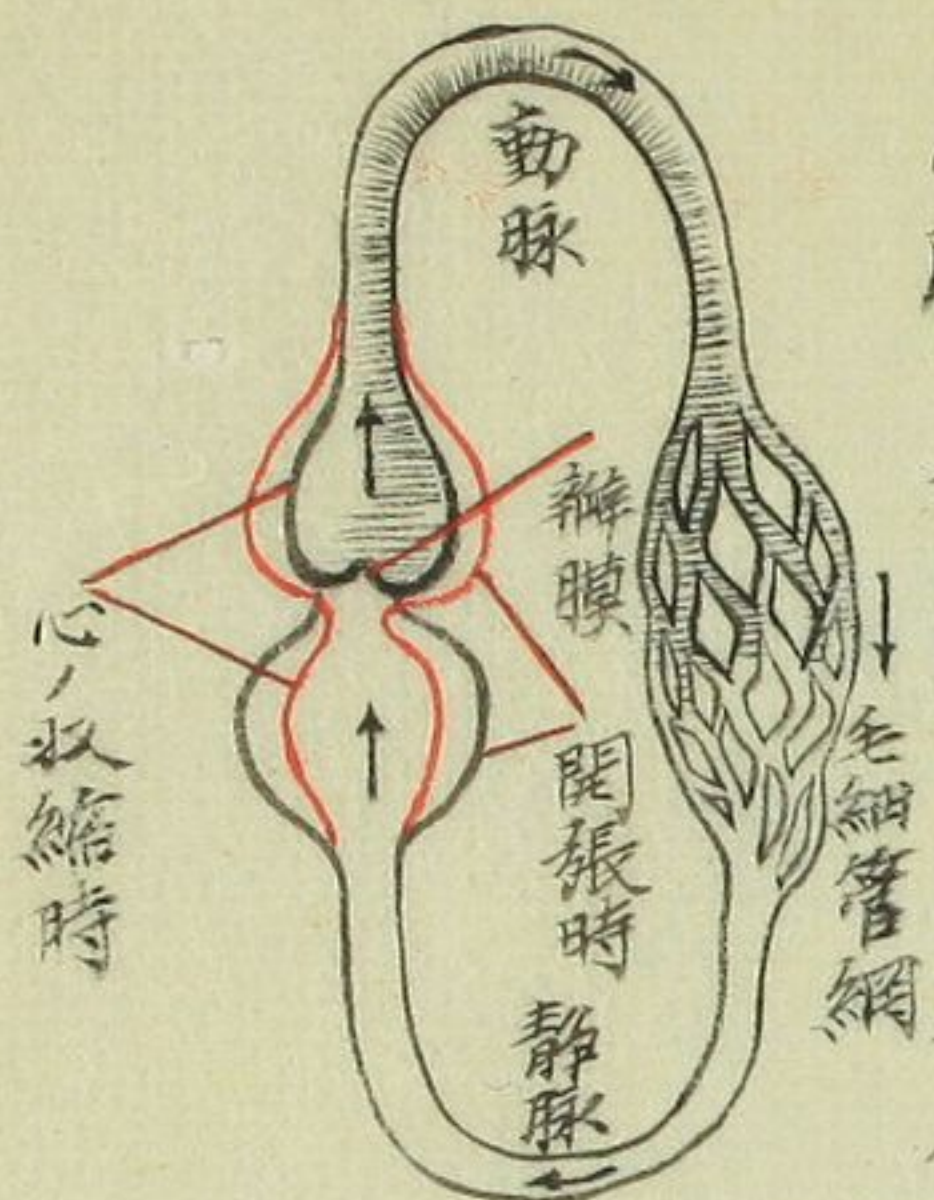
○血球



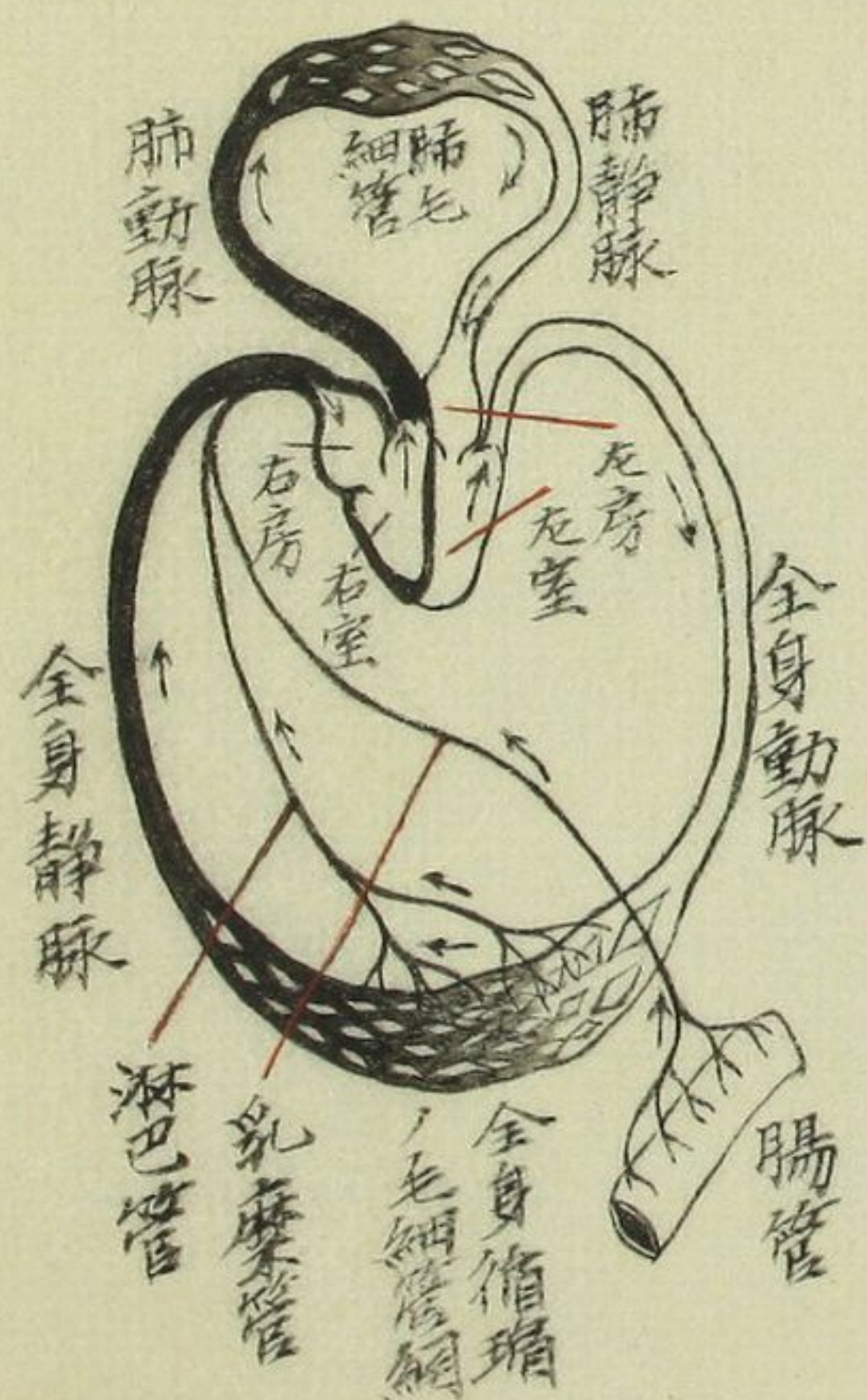赤血球

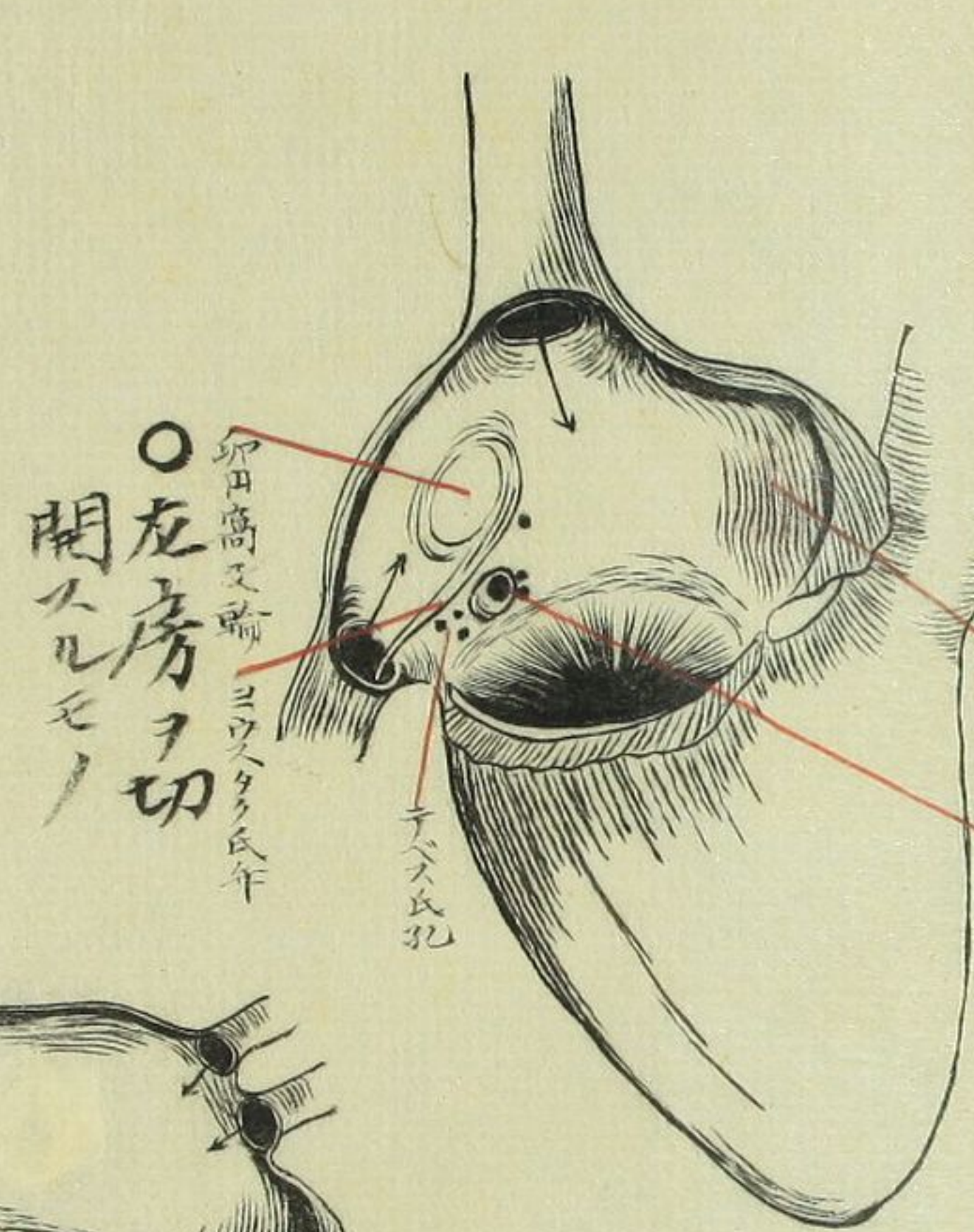


○心臓及動静二脈ノ相像



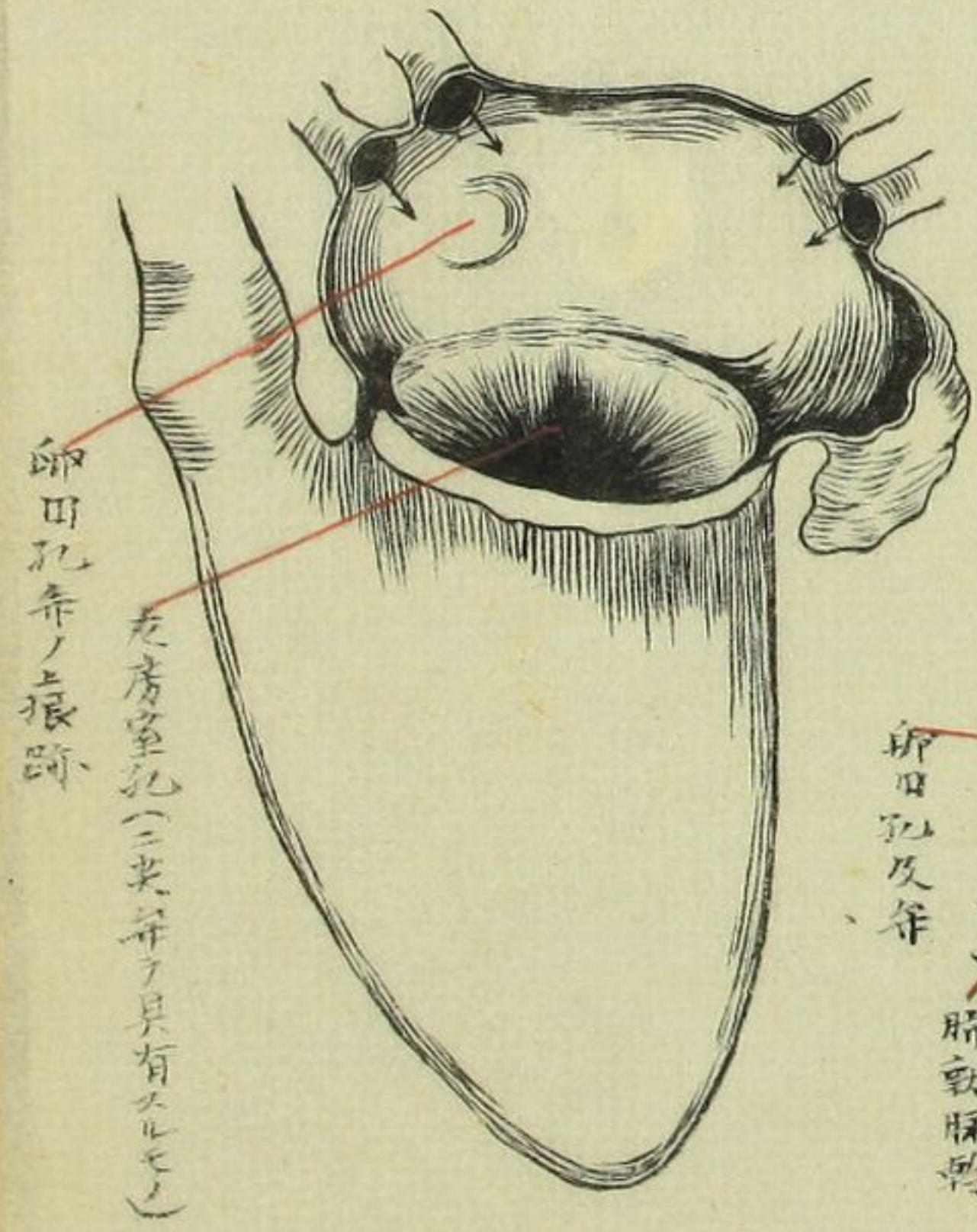
○血液循環ノ相像



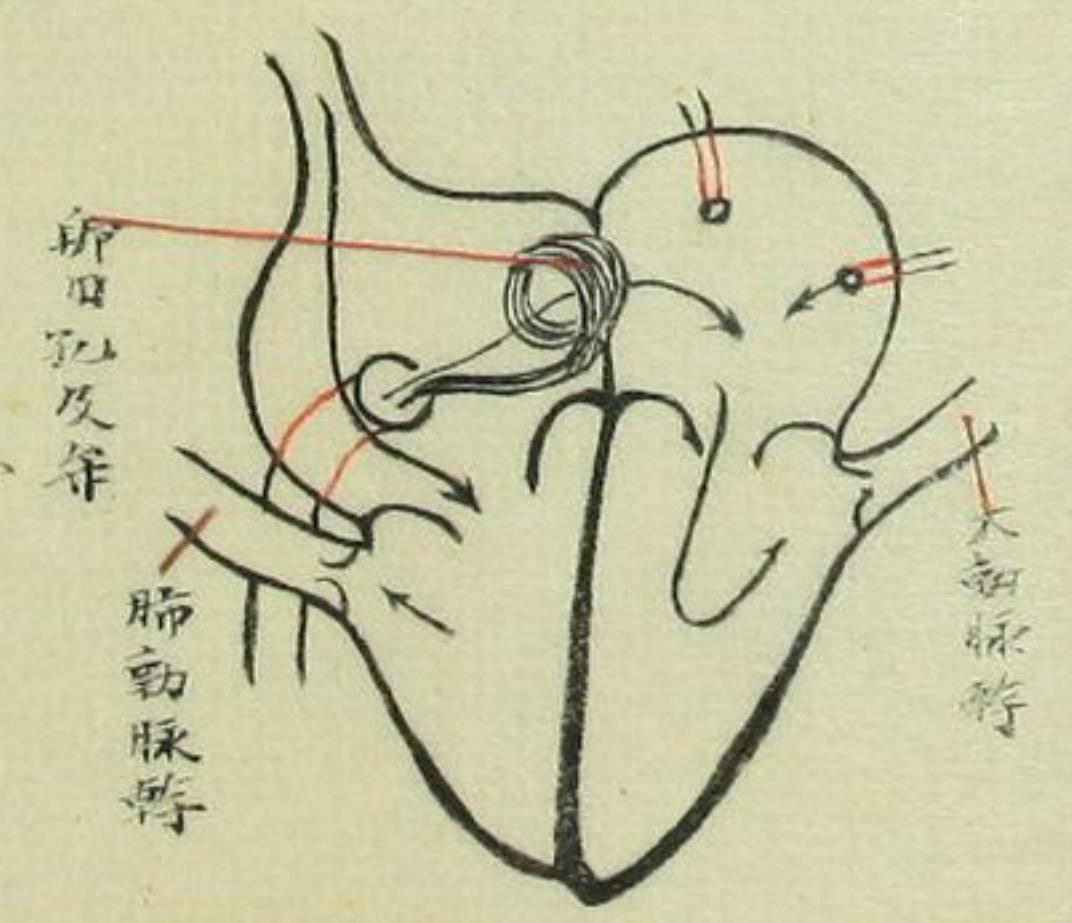


○右房ノ前壁ヲ切開スルモノ
大冠狀動脈ノ開口及アテニ在ル

○左房ヲ切開スルモノ
卵圓窩及肺動脈ノ開口ニ在ル

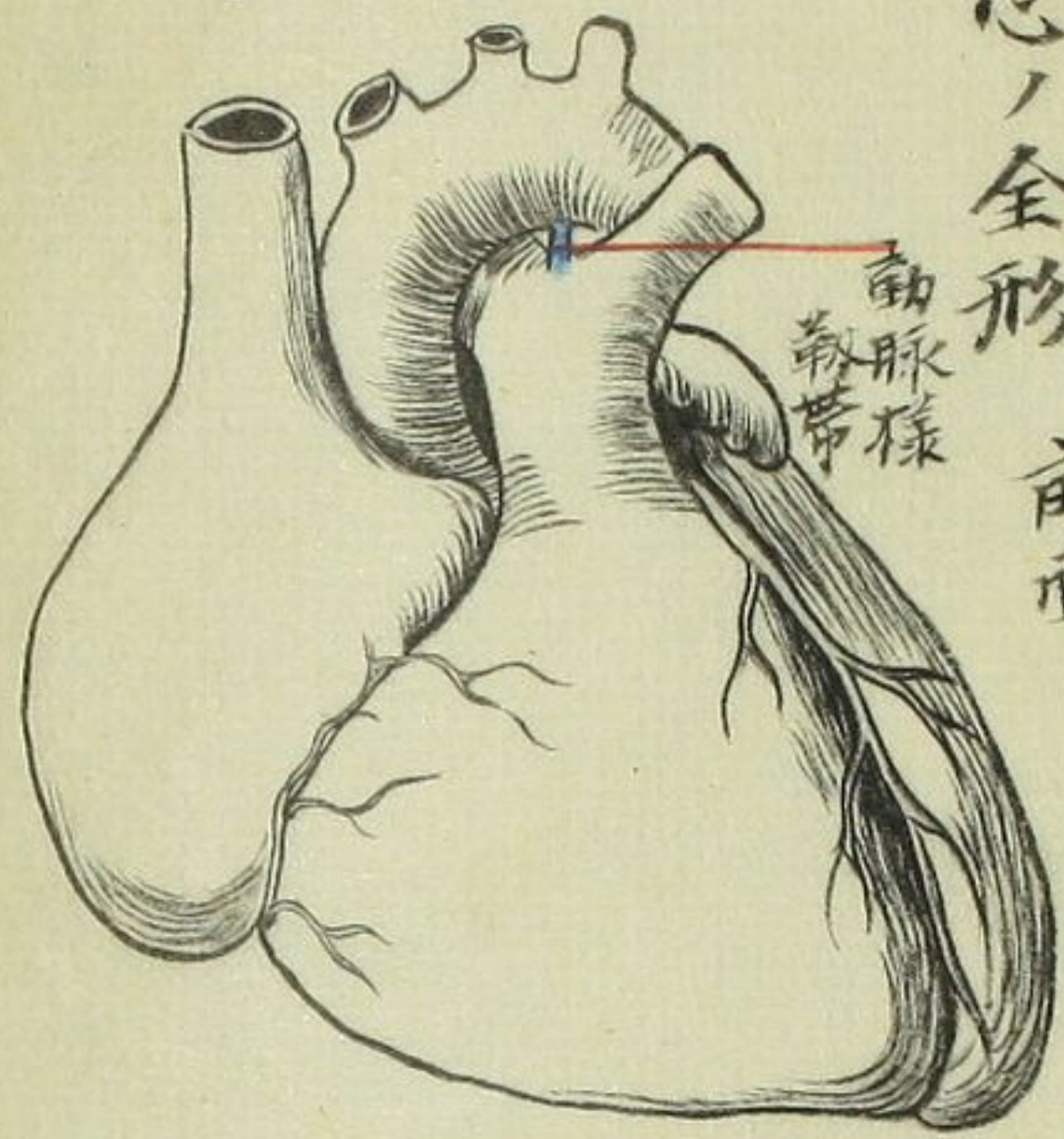


卵圓窩ノ痕跡
左房室孔ニ在リテ其ノ右ノ具有スルモノ

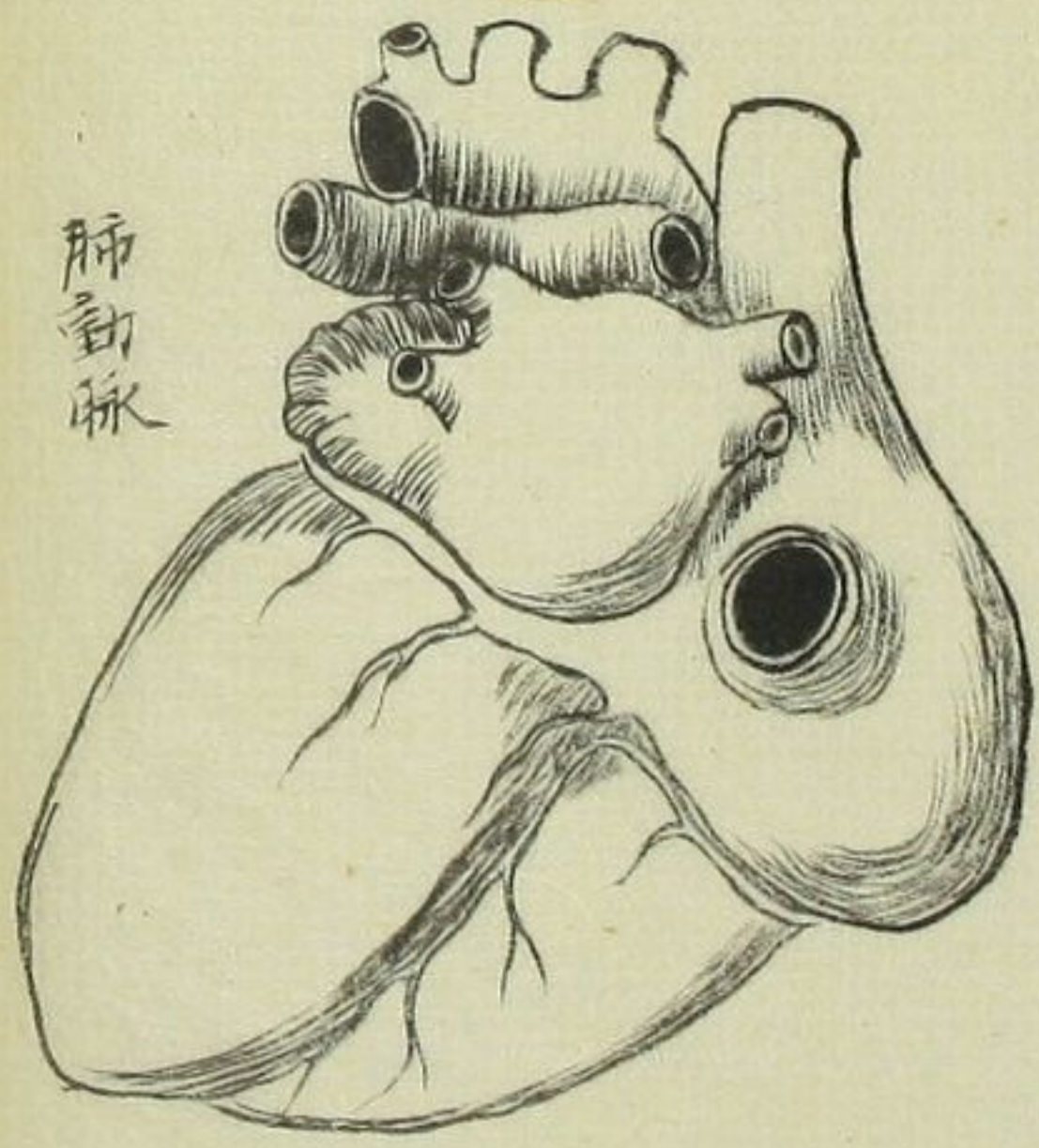


胎兒ニ於テ卵圓孔ノ想像
卵圓孔及肺動脈

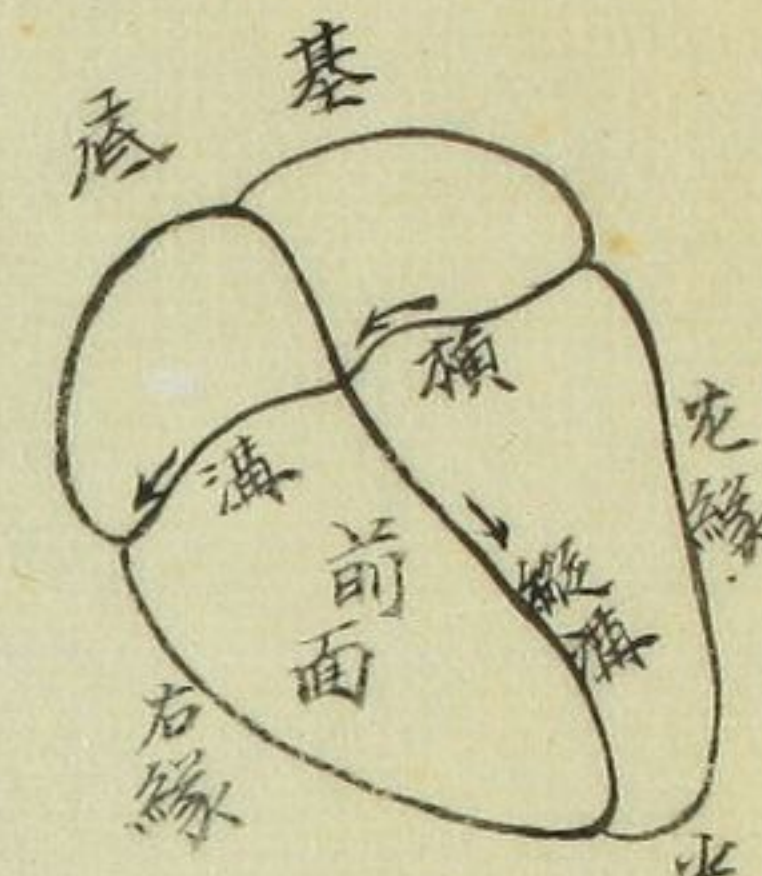
○胎兒ニ於テ卵圓孔ノ想像



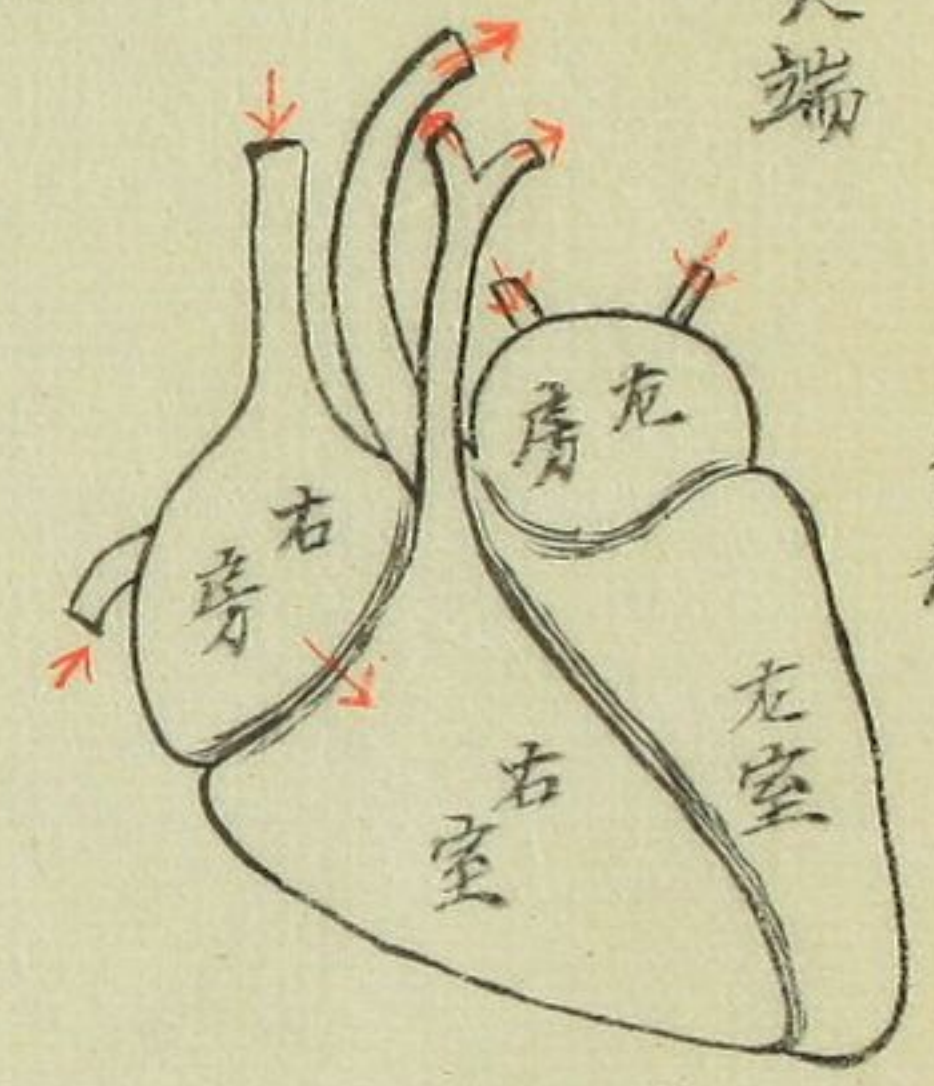
○心ノ全形
前面
其基底ニ第IV胸椎ニ對ス



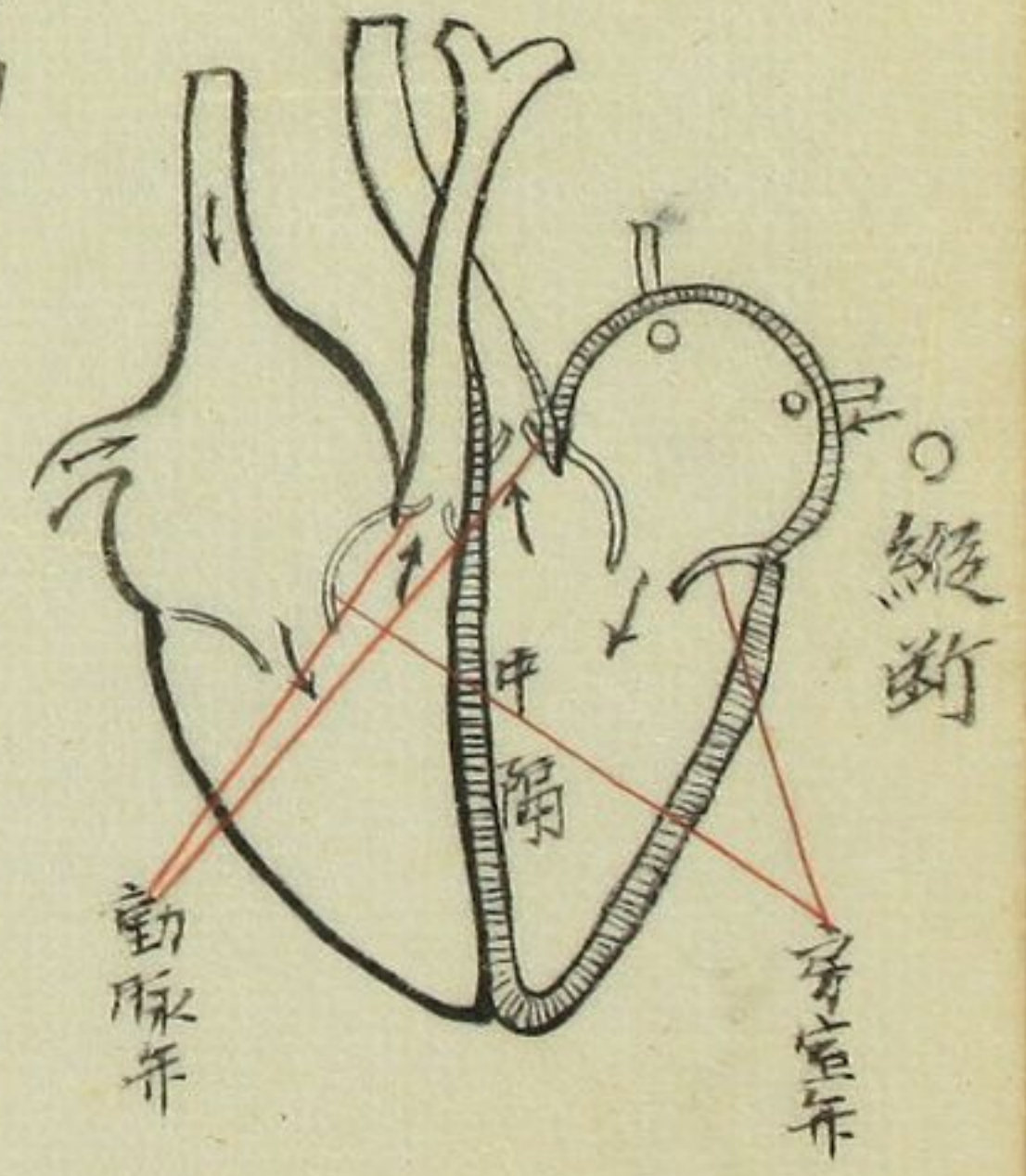
○后面
肺動脈



○心臟ノ相像
左緣
右緣
前面
後面
尖端

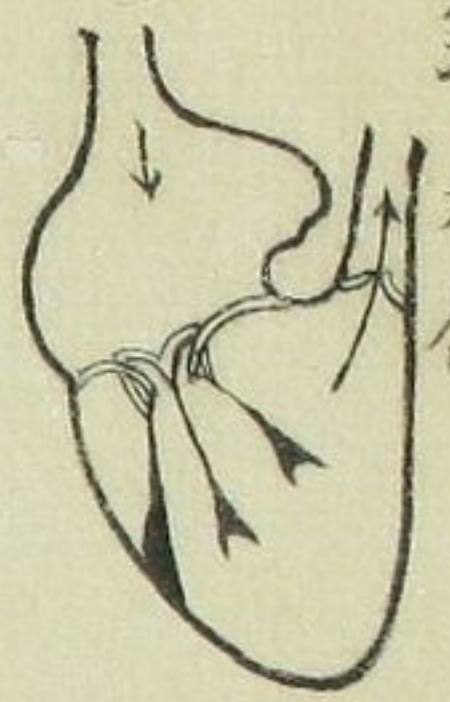

○全形
右房
左房
右室
左室

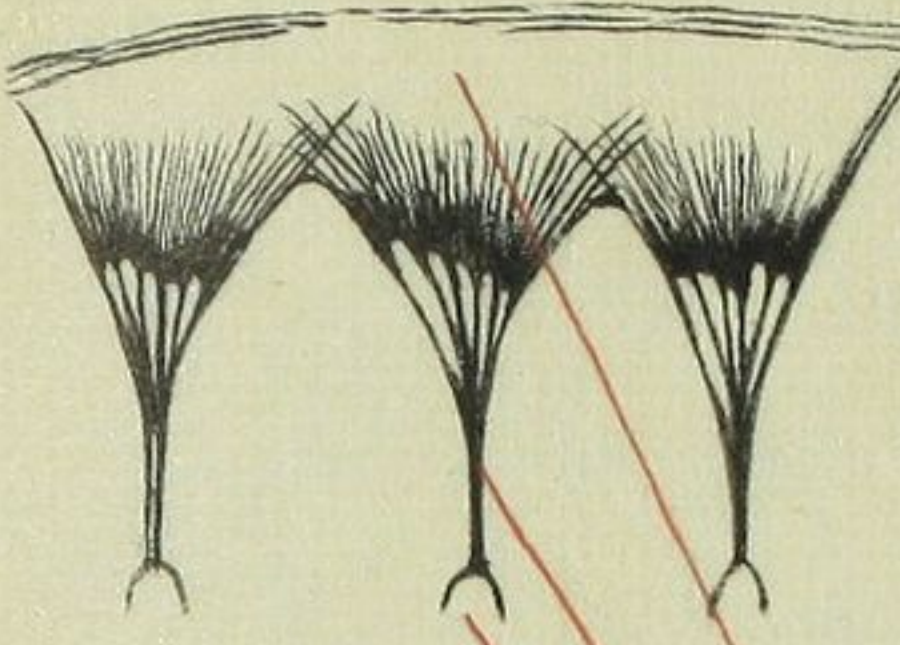


○縱斷
房室弁
動脈弁

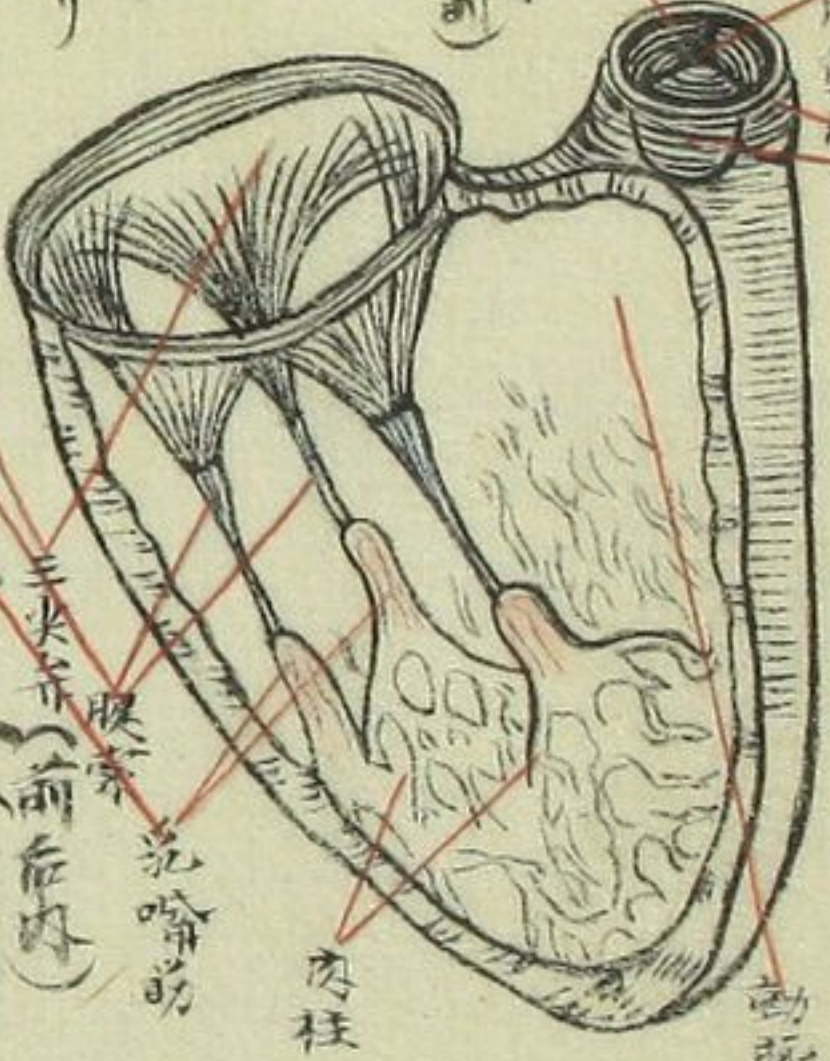
○左心ニ於テ三尖瓣
閉鎖ノ想像



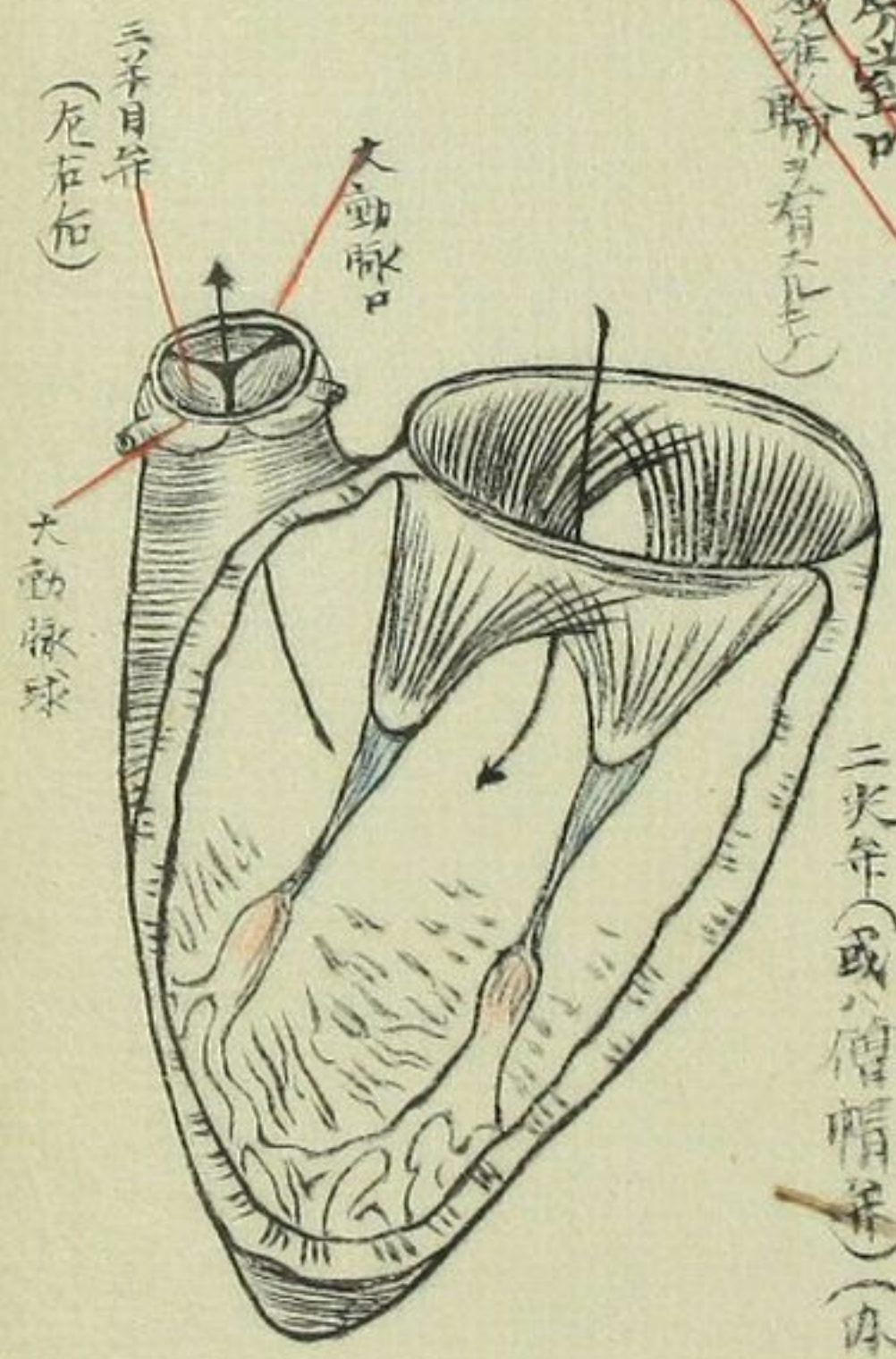
○三尖瓣(纖維輪ノ点ヲ切リ
之ヲ横徑ニ延長シタルモノ)



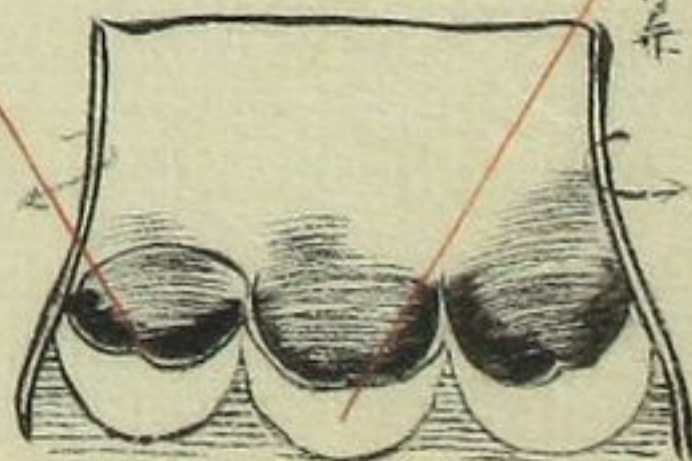
○右室(前側ヲ除去スルモノ)



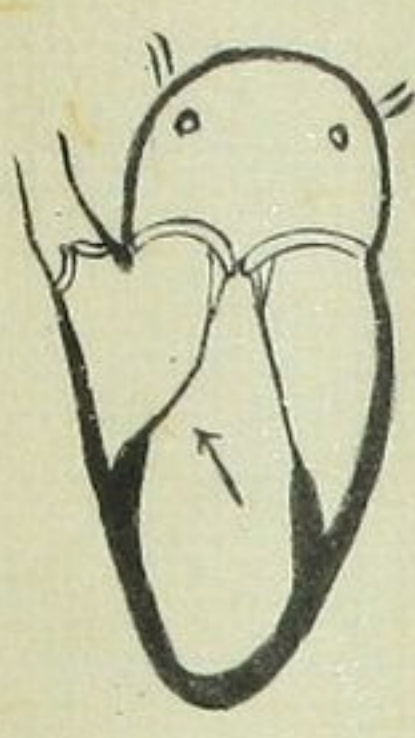○左室(前側ヲ除去スルモノ)



○肺動脈ノ縱徑ヲ切
開シテ三半月瓣ヲ示ス



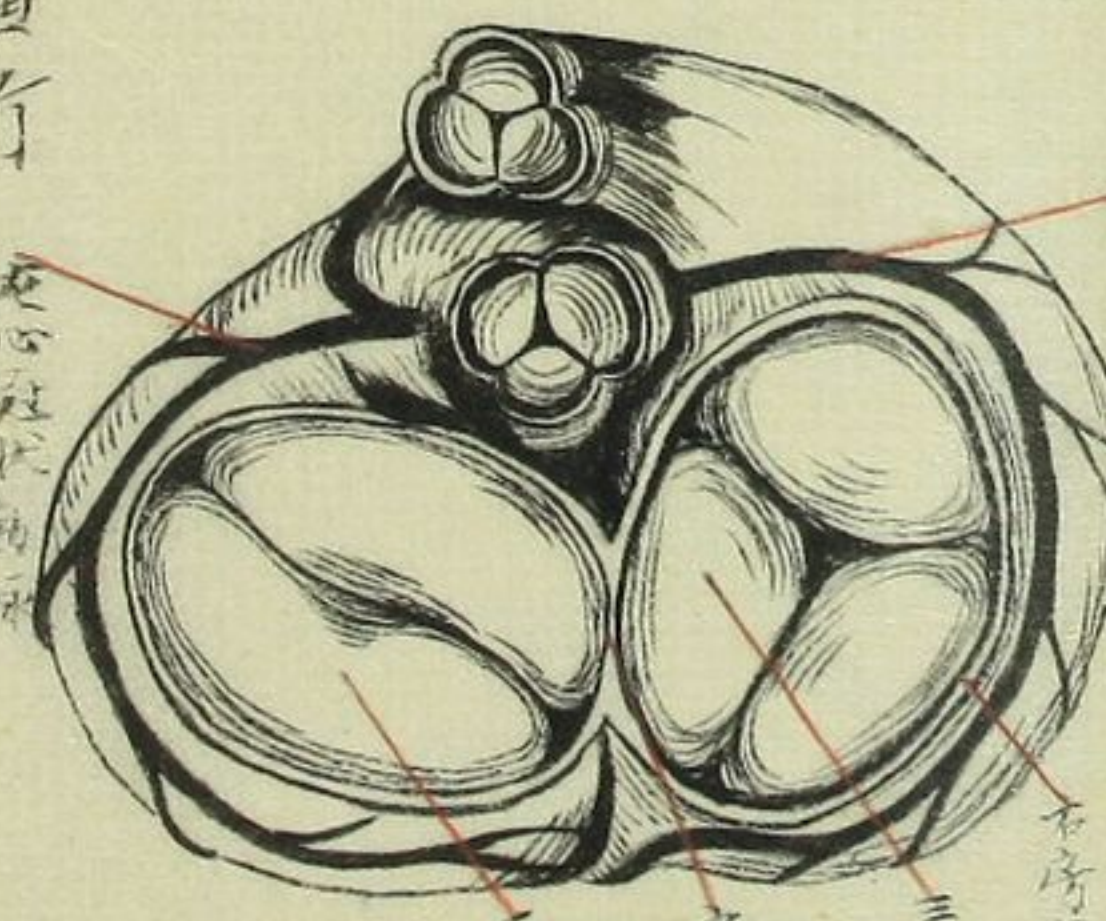
○左心ニ尖瓣閉鎖ノ想像



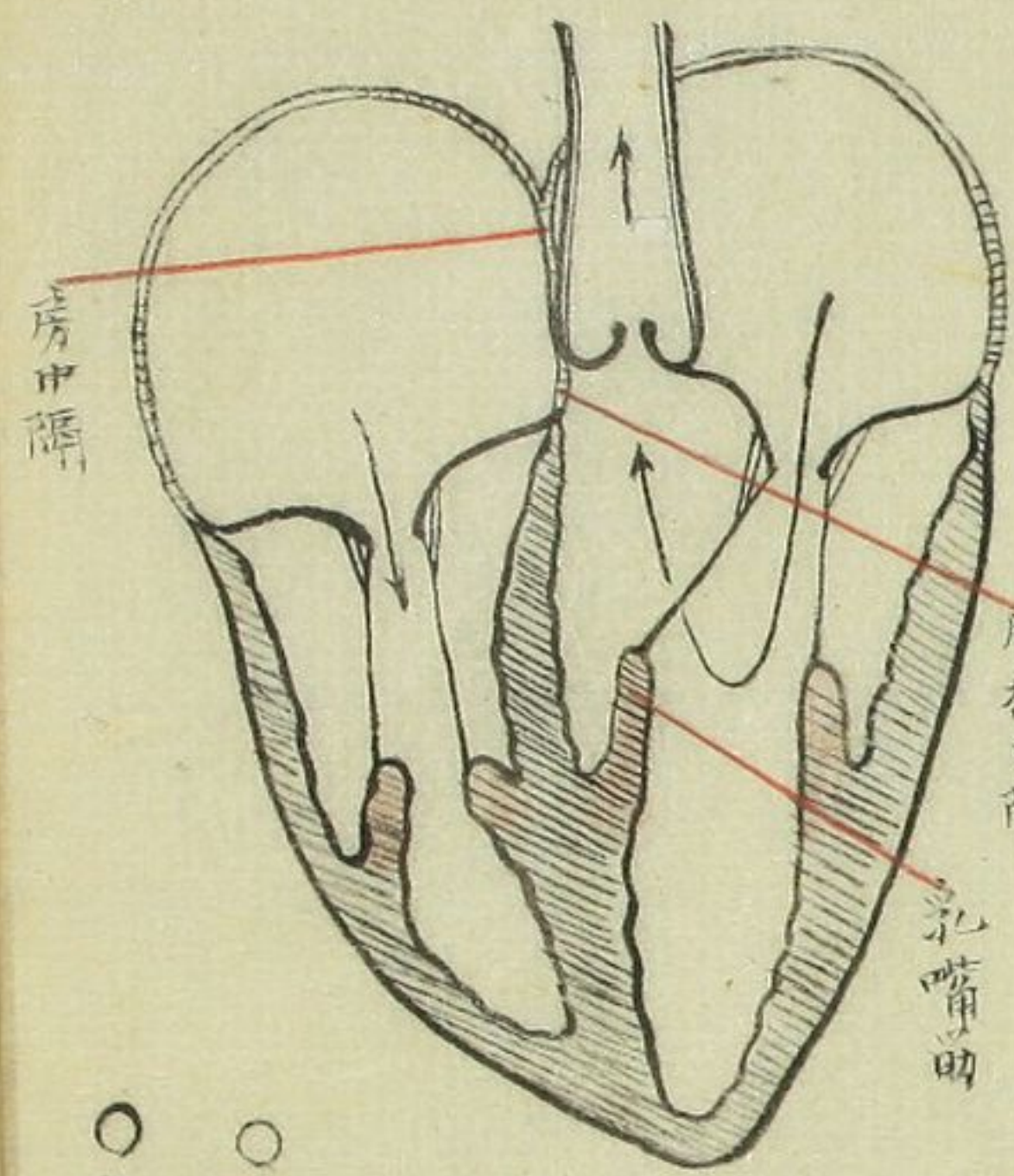
○大動脈根ノ矢狀切



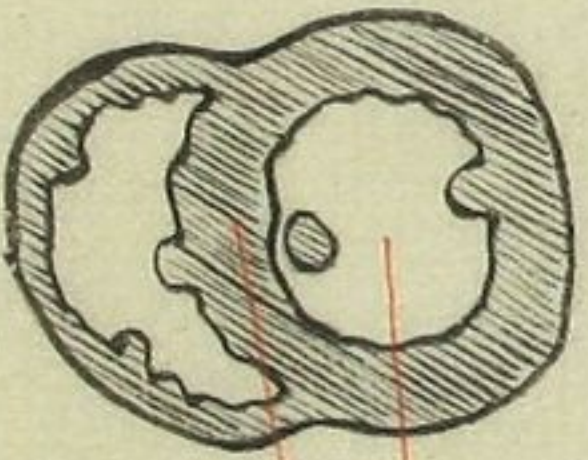○室ノ基底(房ヲ除去)



○心臟斷ノ想像



○室部ノ横斷



○A 胎兒ノ動脈幹口(四個ノ瓣ヲ有スルモノ)
○B 同分裂ノ肺動脈ト大動脈ト(二個トナリ三半月瓣ヲ有スルモノ)



三尖弁(僧帽弁)

右房室口

三尖弁

房中隔

二尖弁(僧帽弁)

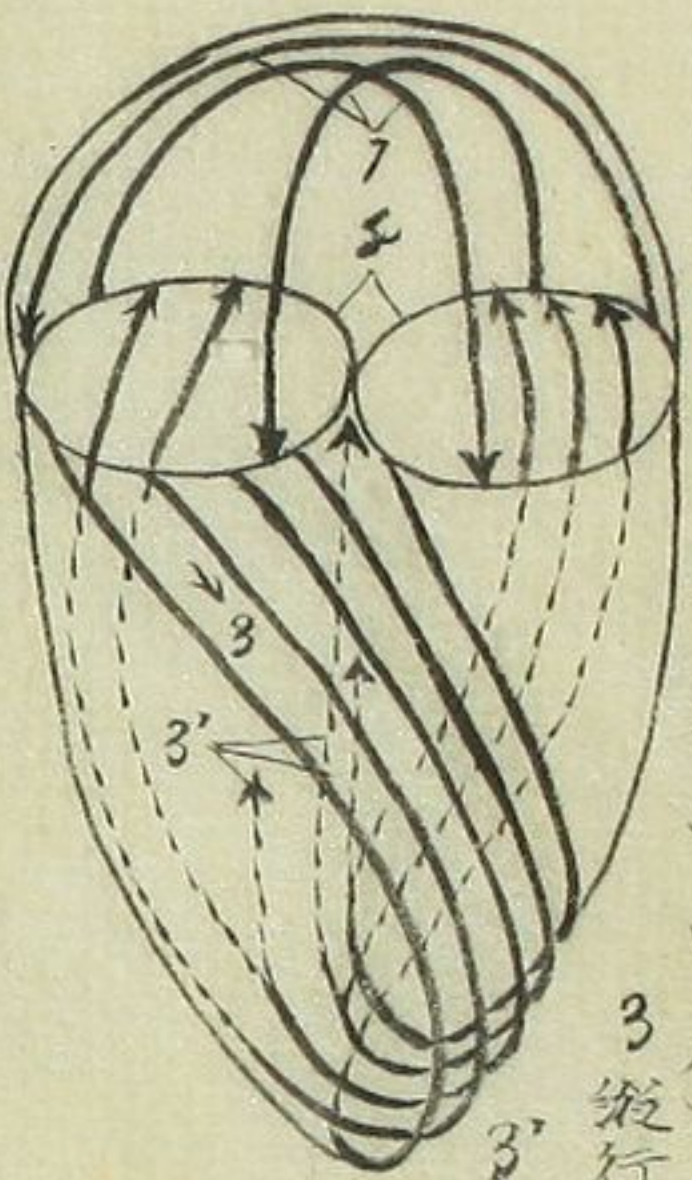
右心室ノ動脈

(右室ハ半月形ノ左室ハ円形)

左室
室中隔

○心臟ノ構造

(1) 2 3 4 筋織維ノ想像



3 縦行蹄係織維

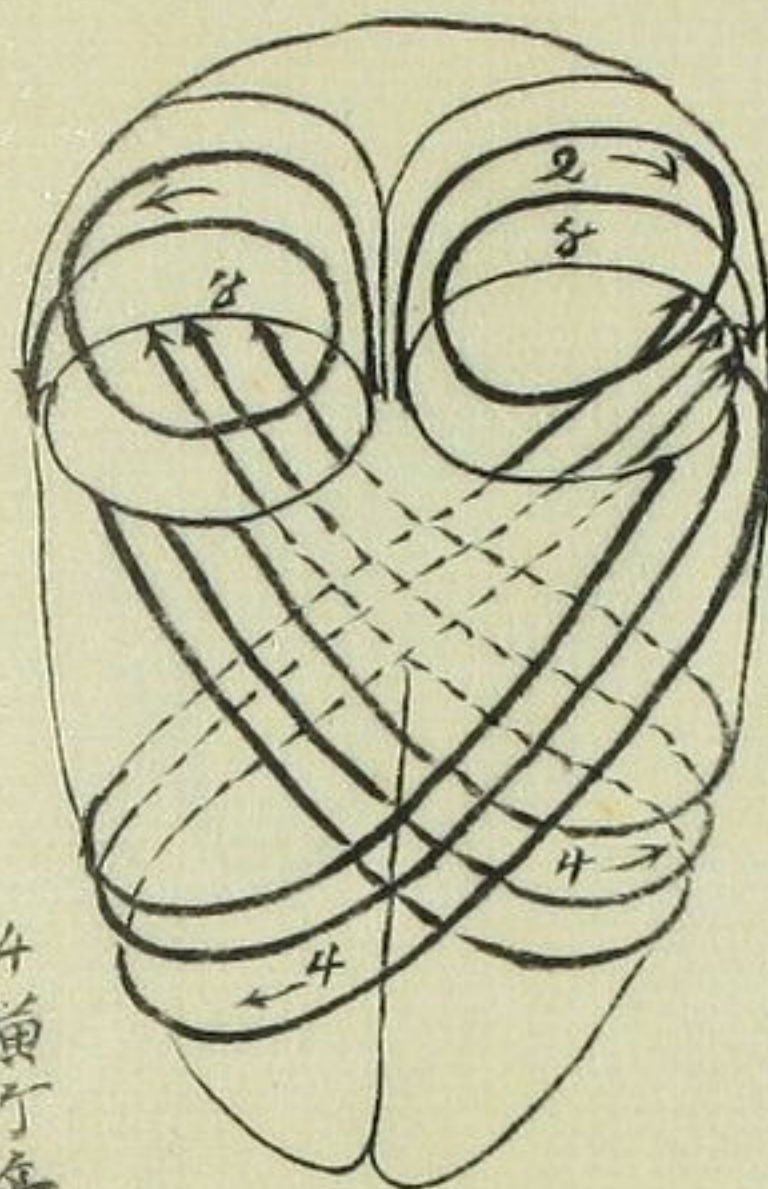
3' (乳帶筋及室中隔ニ入ルニ)

心尖ノ盤渦ヲ示ス

1 房ノ縦行筋織維 (両房ヲ纏絡スルニ)

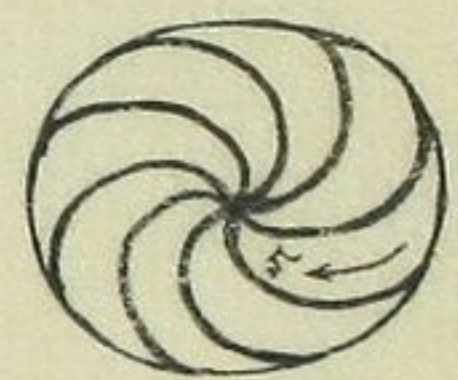2 同横行筋織維 (両房ヲ別個纏絡スルニ)

4 房室口ノ纖維輪

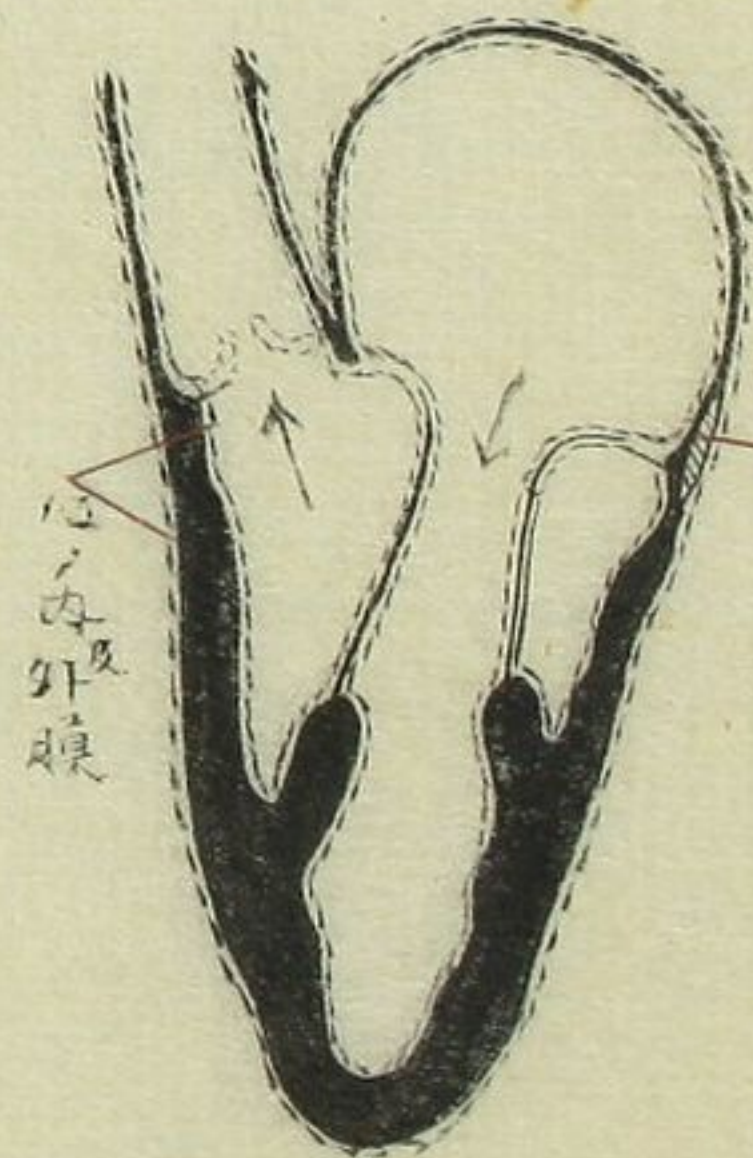

4 横行蹄係織維

A



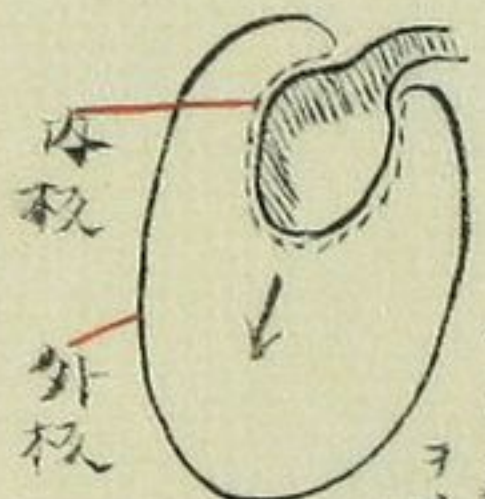
○左心縦断ノ想像 (心室腔及心外膜ヲ示ス)



横溝ノ脂肪

心ノ外膜

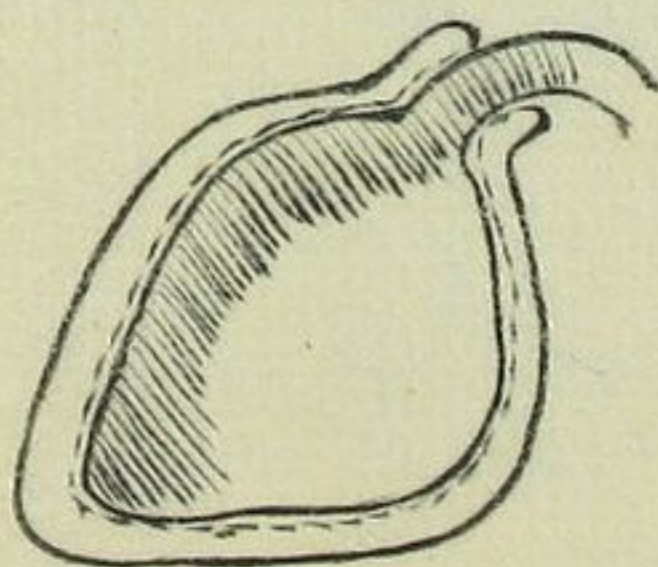
○A B 心囊内外ニ板ノ想像



心外板

B

心囊腔 (心囊液ヲ涵スルニ)



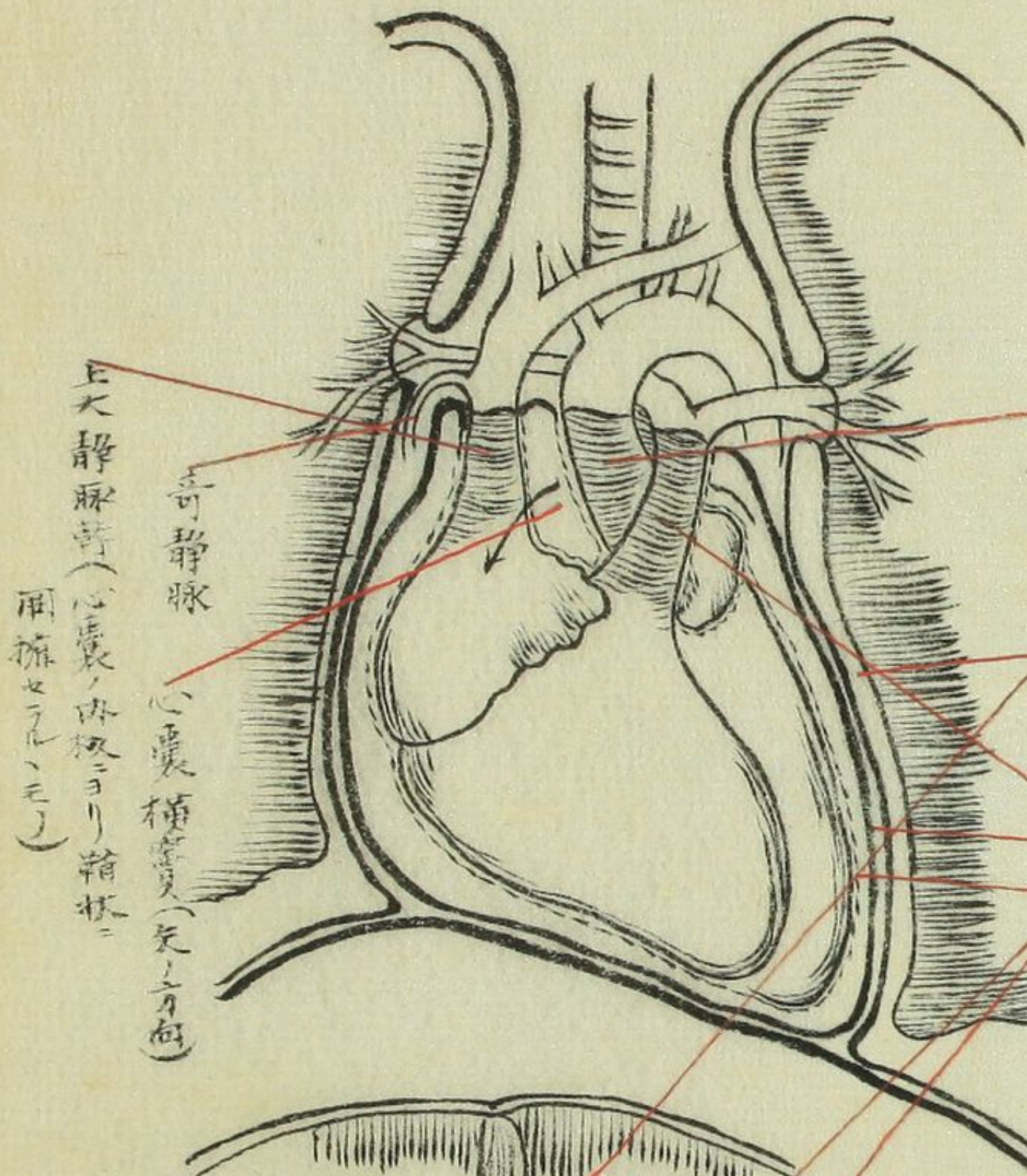
○心囊

上行大動脈幹ノ心囊ノ收斂言ハ肺動脈ト
左右ノ肺間ニアルニ

心囊胸膜
心囊外板
心囊内板

横断ニ由リ心囊ノ關係ヲ示ス

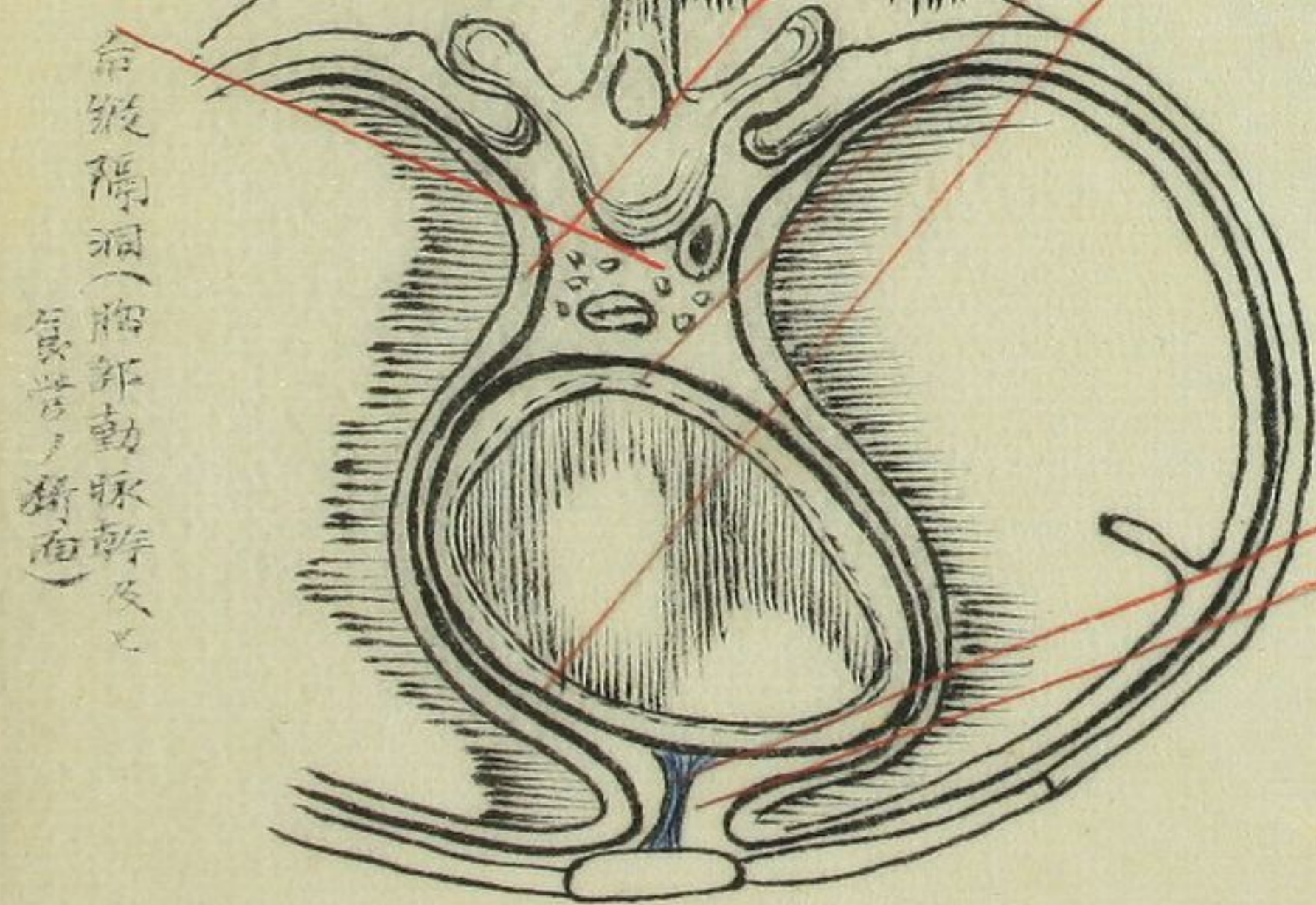
胸骨心囊軟帶
前縦隔洞



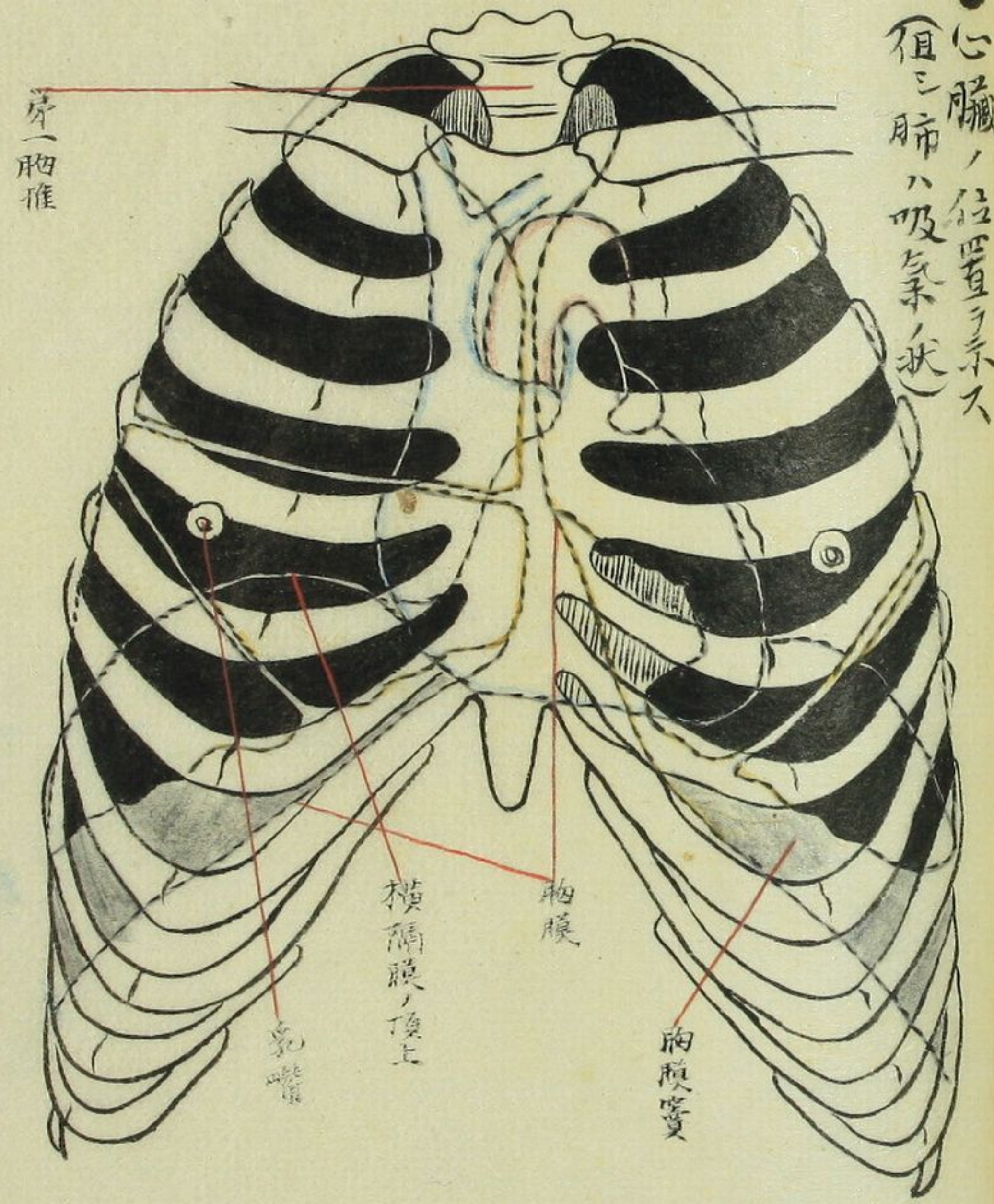
上大静脈幹 (心囊ノ内板ヨリ幹状ニ屈折スルニ)

上小静脈

心囊横溝 (矢ノ方向)

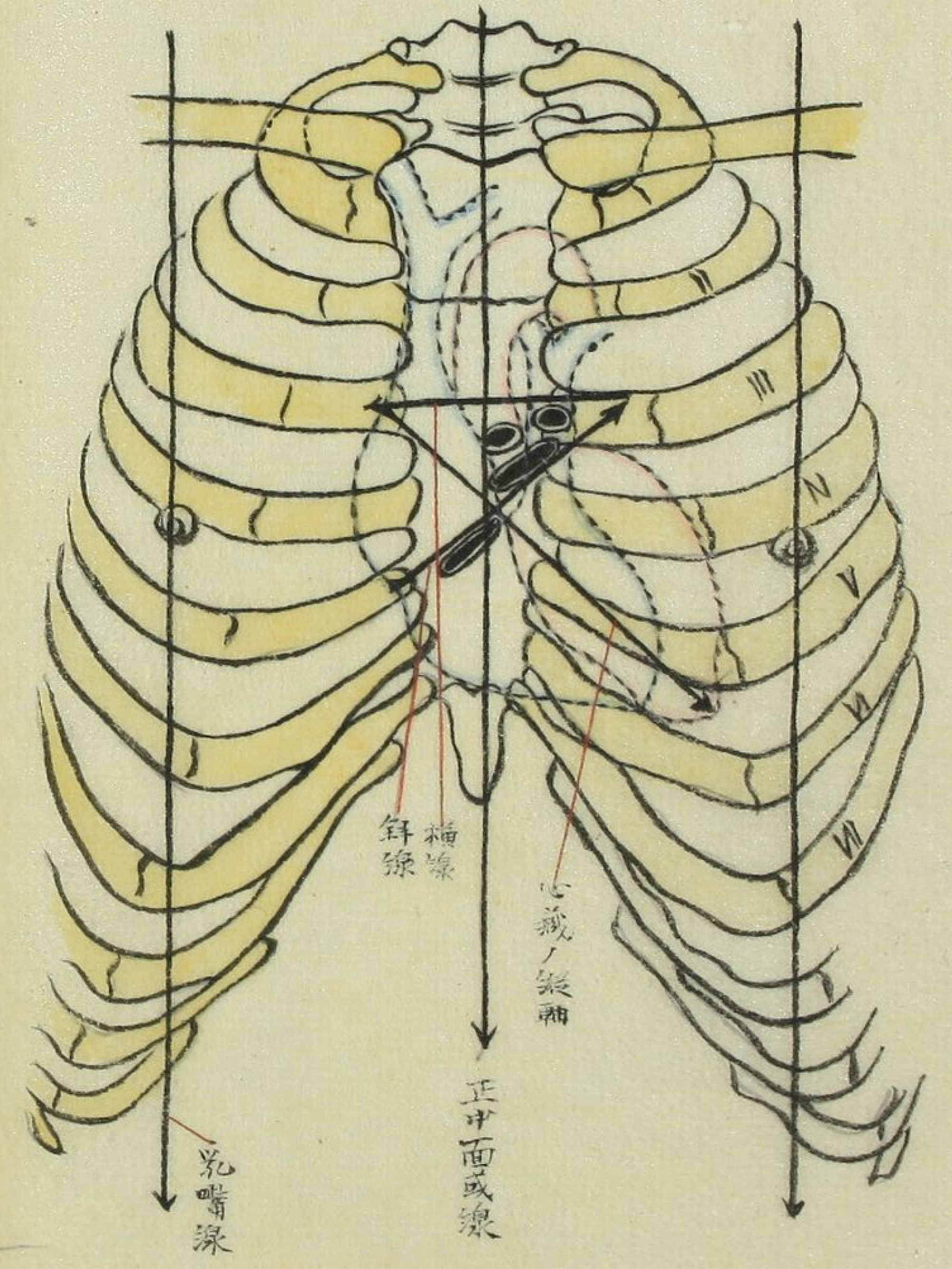


命縦隔洞 (肺動脈幹及大動脈ノ前)



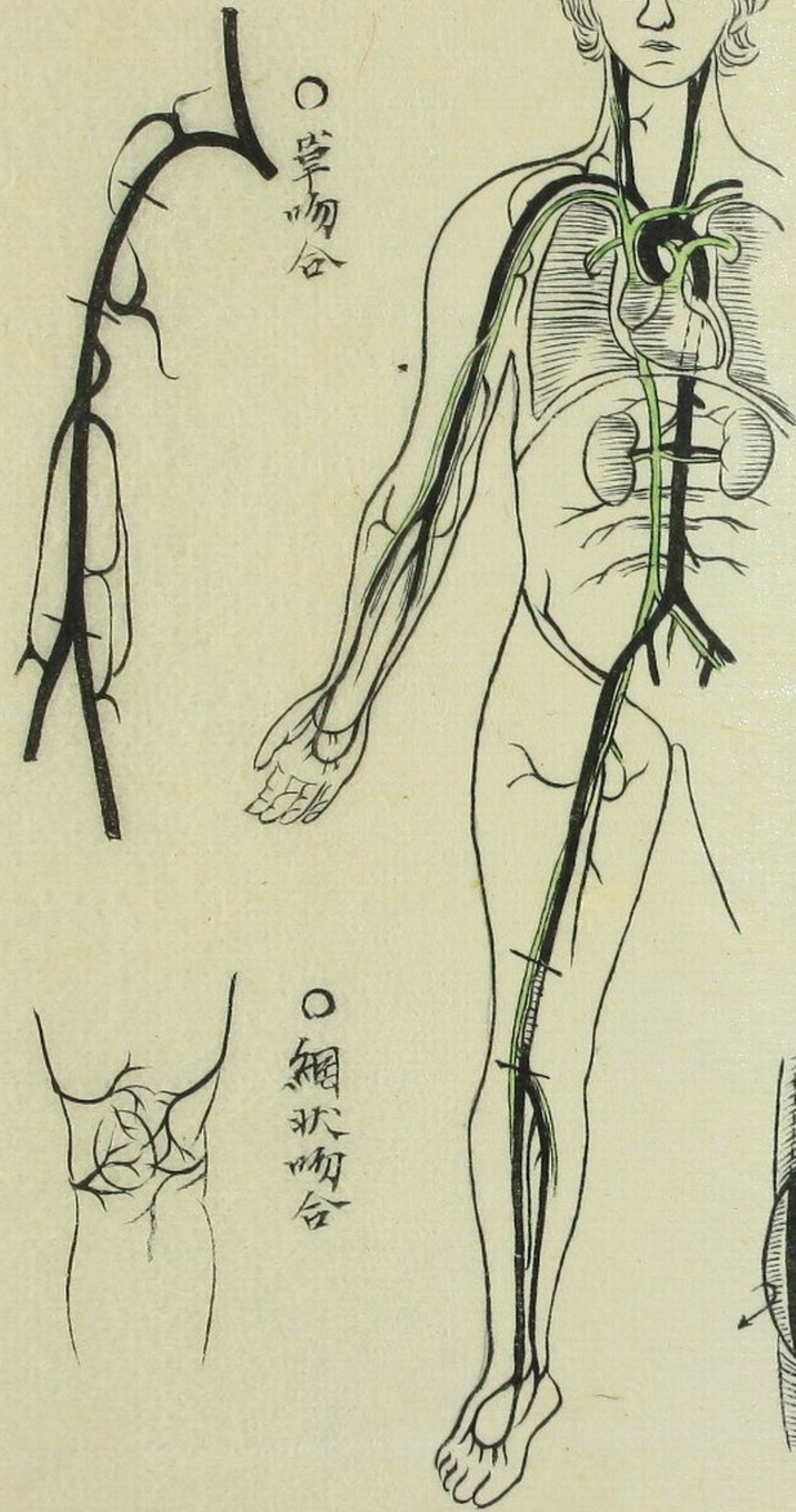
○心臟ノ位置ヲ示ス
 但ニ肺ハ吸氣ノ時

○心臟ノ位置



脉

動



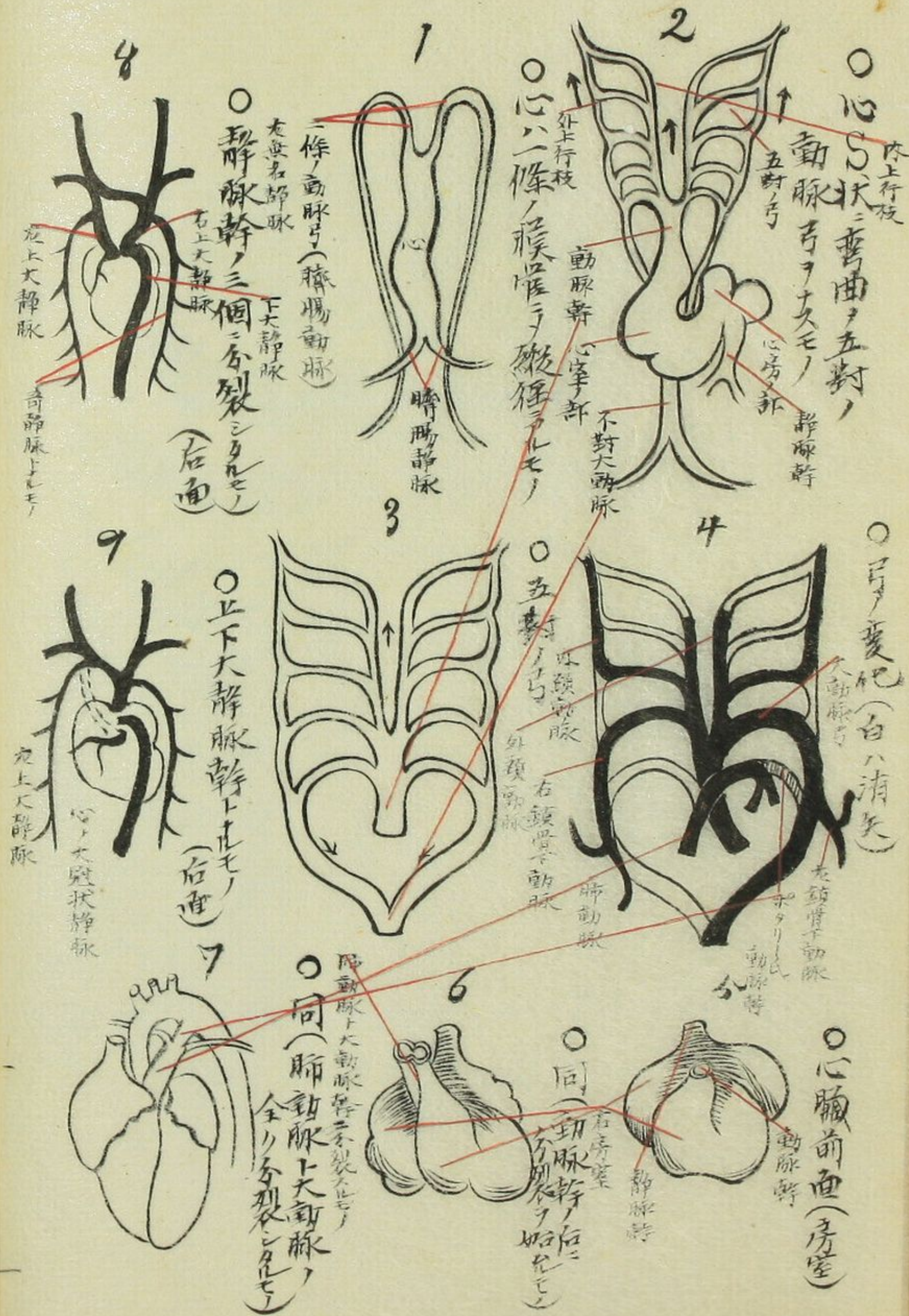
○草吻合

○網状吻合

○動脈系統(白、靜脈)

○血管鞘の閉鎖と血液の逆流

心臓及血管の発生



○心臓の発生
心臓は五對の動脈管より発生す

○心臓の発生
心臓は五對の動脈管より発生す

○心臓の発生
心臓は五對の動脈管より発生す

○心臓の発生
心臓は五對の動脈管より発生す

○心臓の発生
心臓は五對の動脈管より発生す

○心臓の発生
心臓は五對の動脈管より発生す

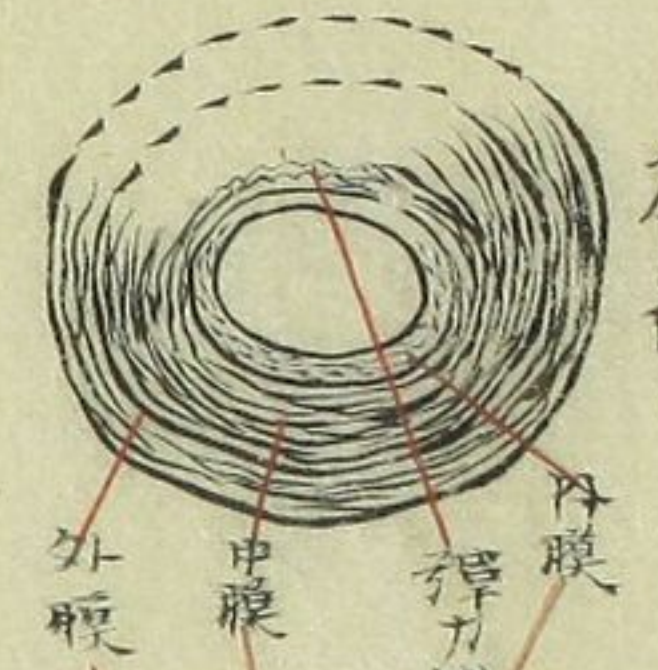
○心臓の発生
心臓は五對の動脈管より発生す

○心臓の発生
心臓は五對の動脈管より発生す

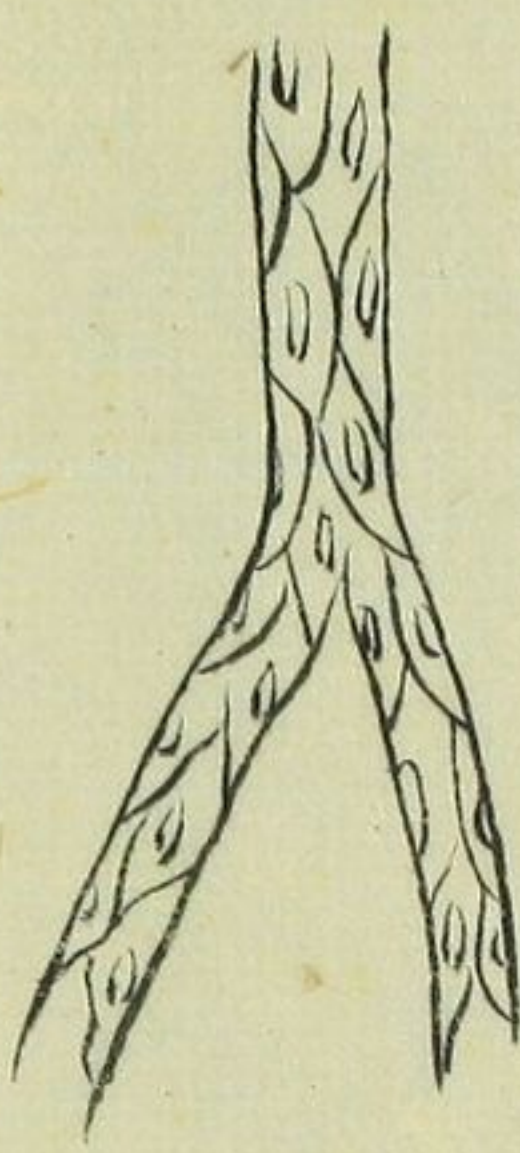○心臓の発生
心臓は五對の動脈管より発生す

○ 動脈管ノ構造

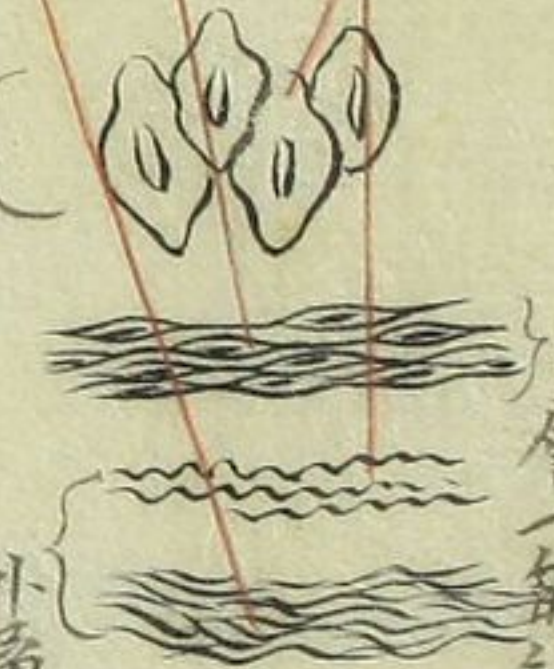○ 横切



○ 毛細管ノ構造



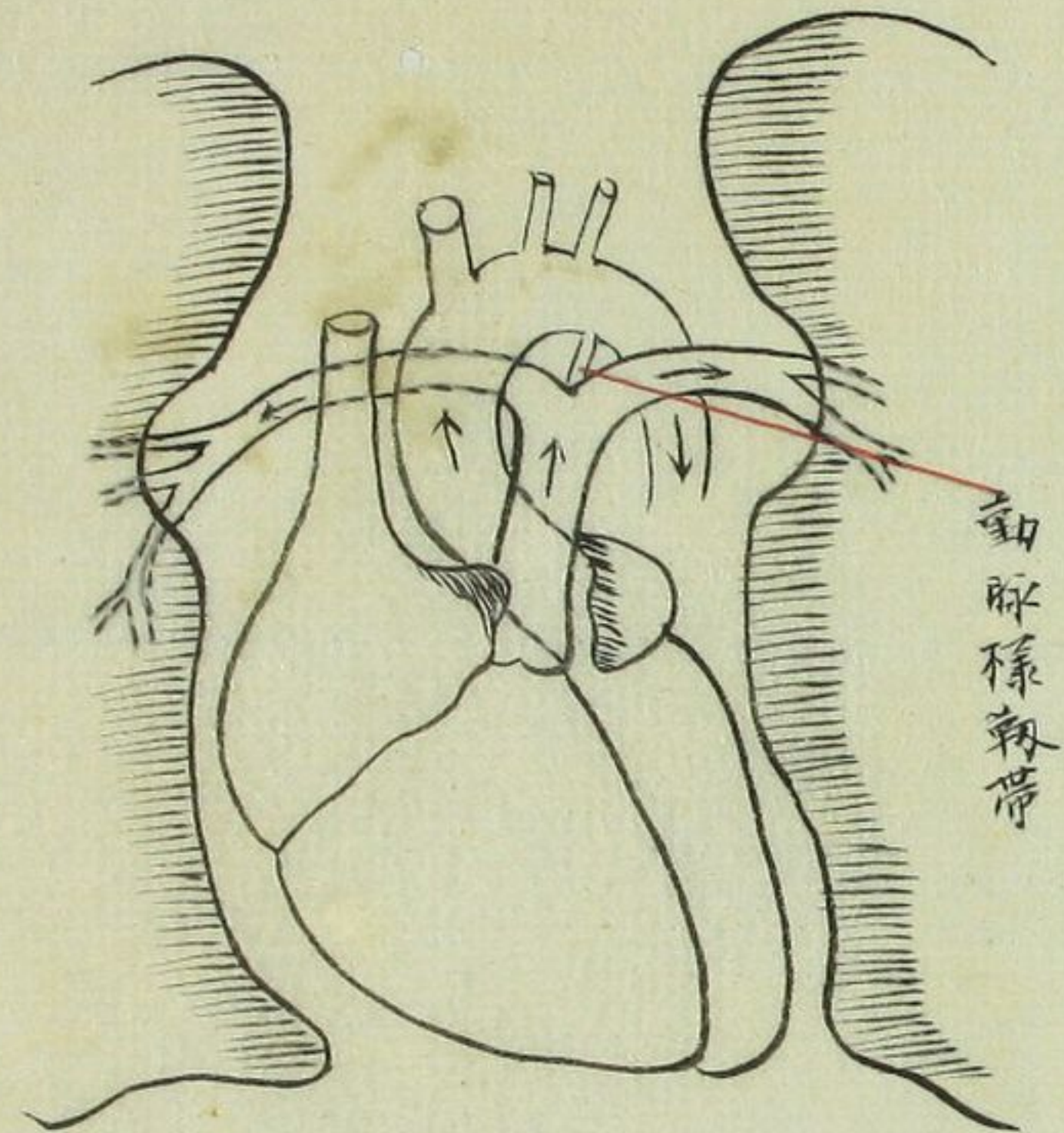
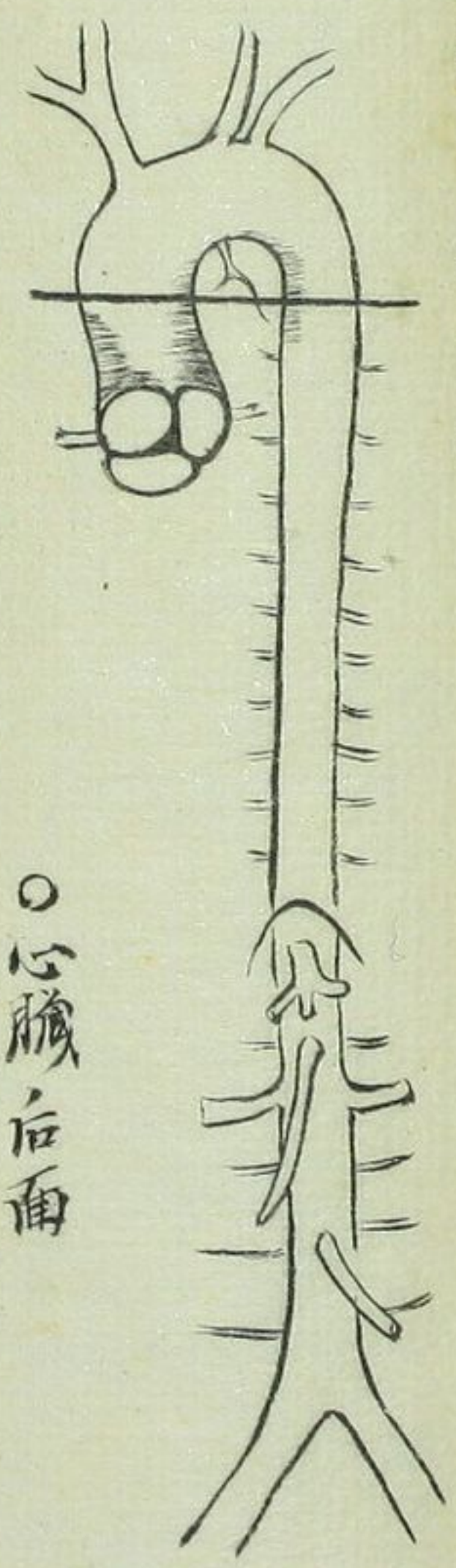
○ 三膜ヲ分離スルモノ



中層(弾力纖維多シ紡錘形ノ筋細胞互ニ集束ノ輪状ノ筋纖維ヲ有ス)

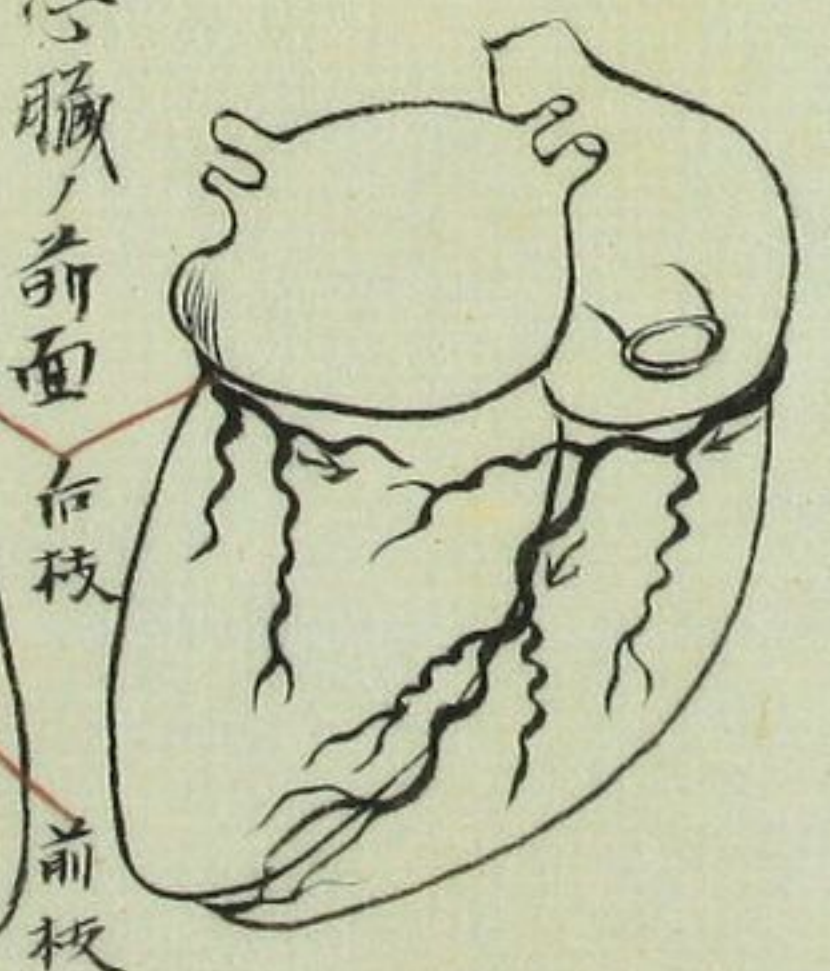外層(緻密結合組織及ヒ強厚ノ弾力纖維網ヨリナリ)

○ 肺動脈及大動脈幹

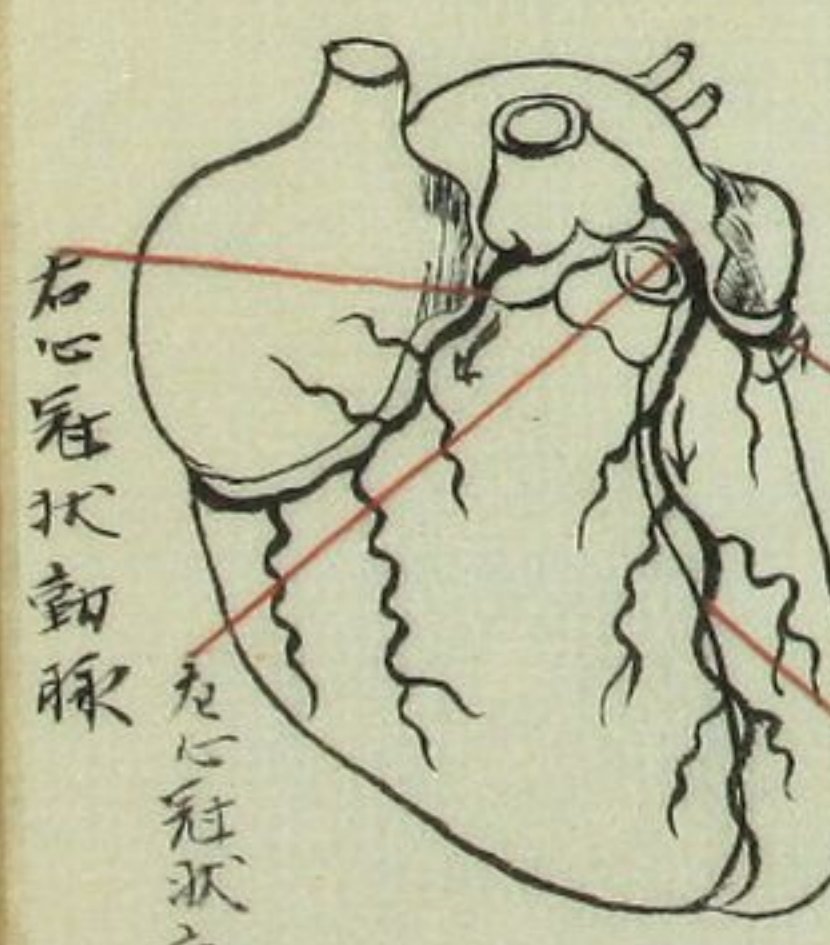


動脈様鞅帶

○ 心臓ノ后面



○ 心臓ノ前面



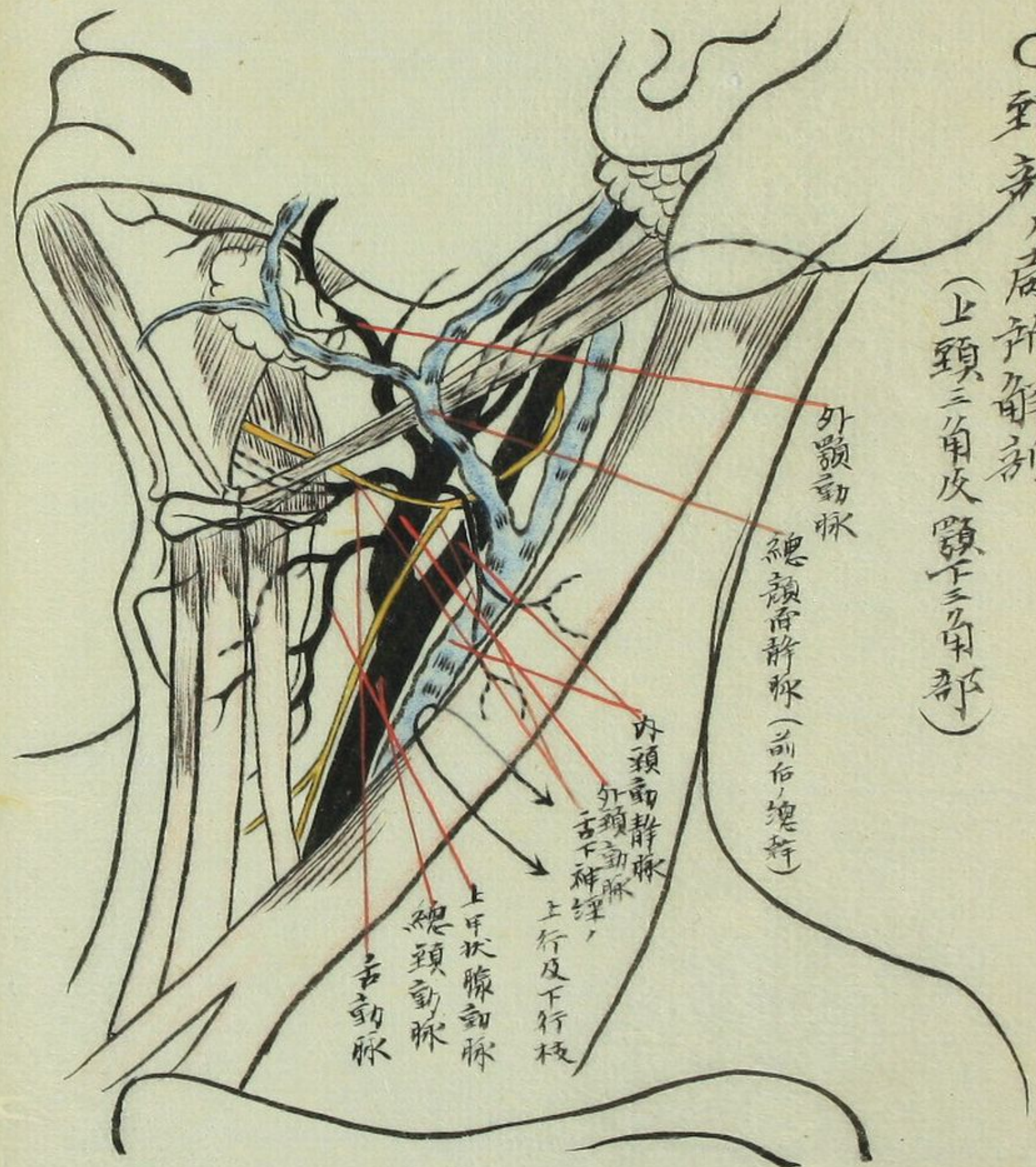
右冠状動脈

左冠状動脈

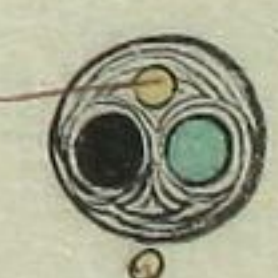前板

右板

○頸部，肩所解剖
(上頸三角及頸下三角部)



○血管鞘，橫斷

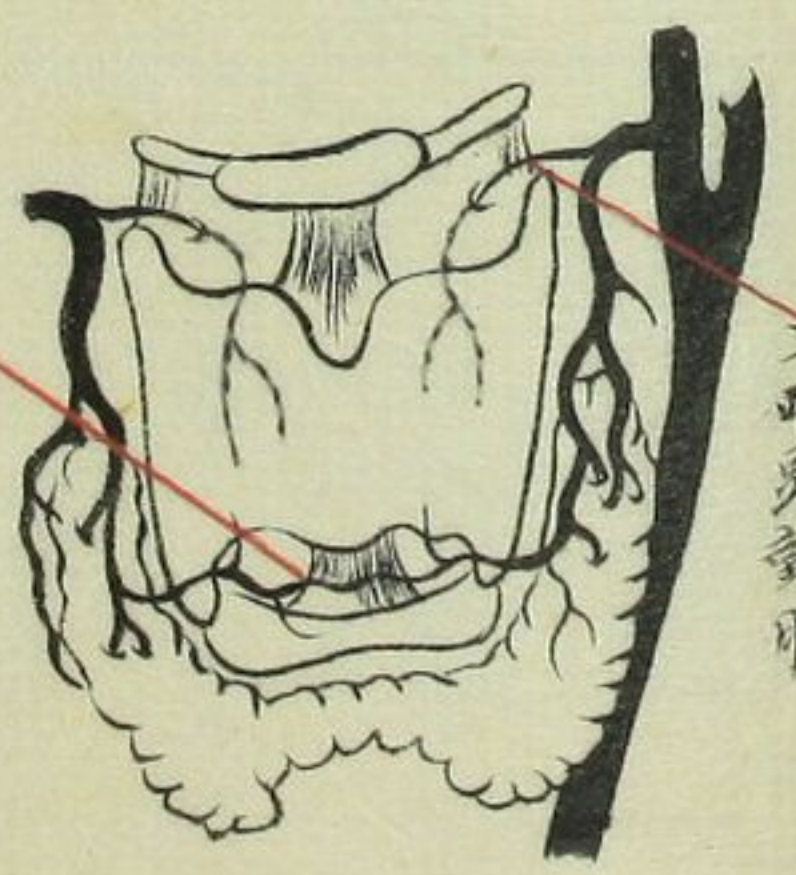


迷走神經
下行枝
總頸動脈，血管鞘中，
內側靜脈，外側迷走
神經，動靜脈，右側
二在，
又鞘，總頸動脈，分
歧部，至，頭，止，菲薄
上，

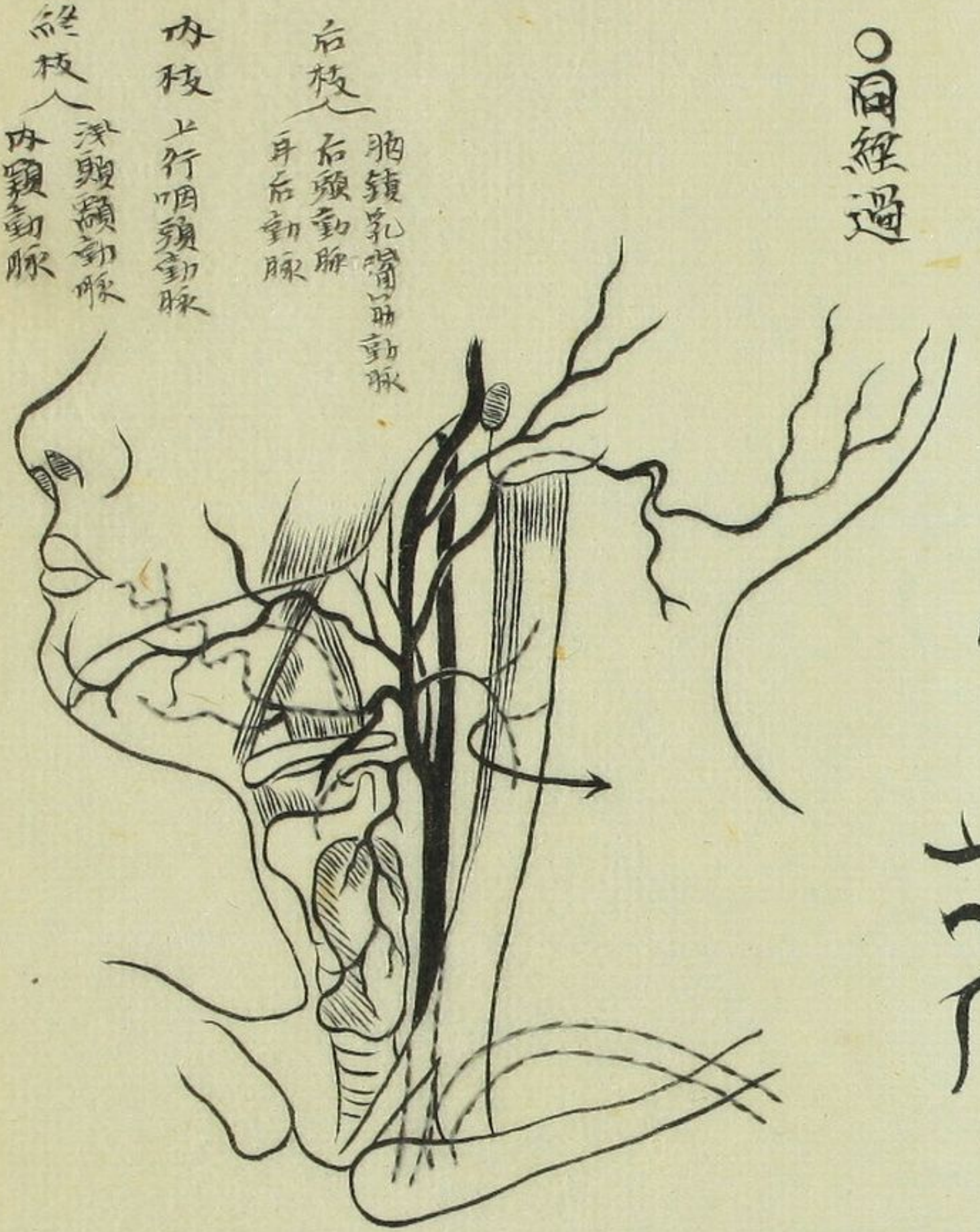
○外頸動脈，枝別



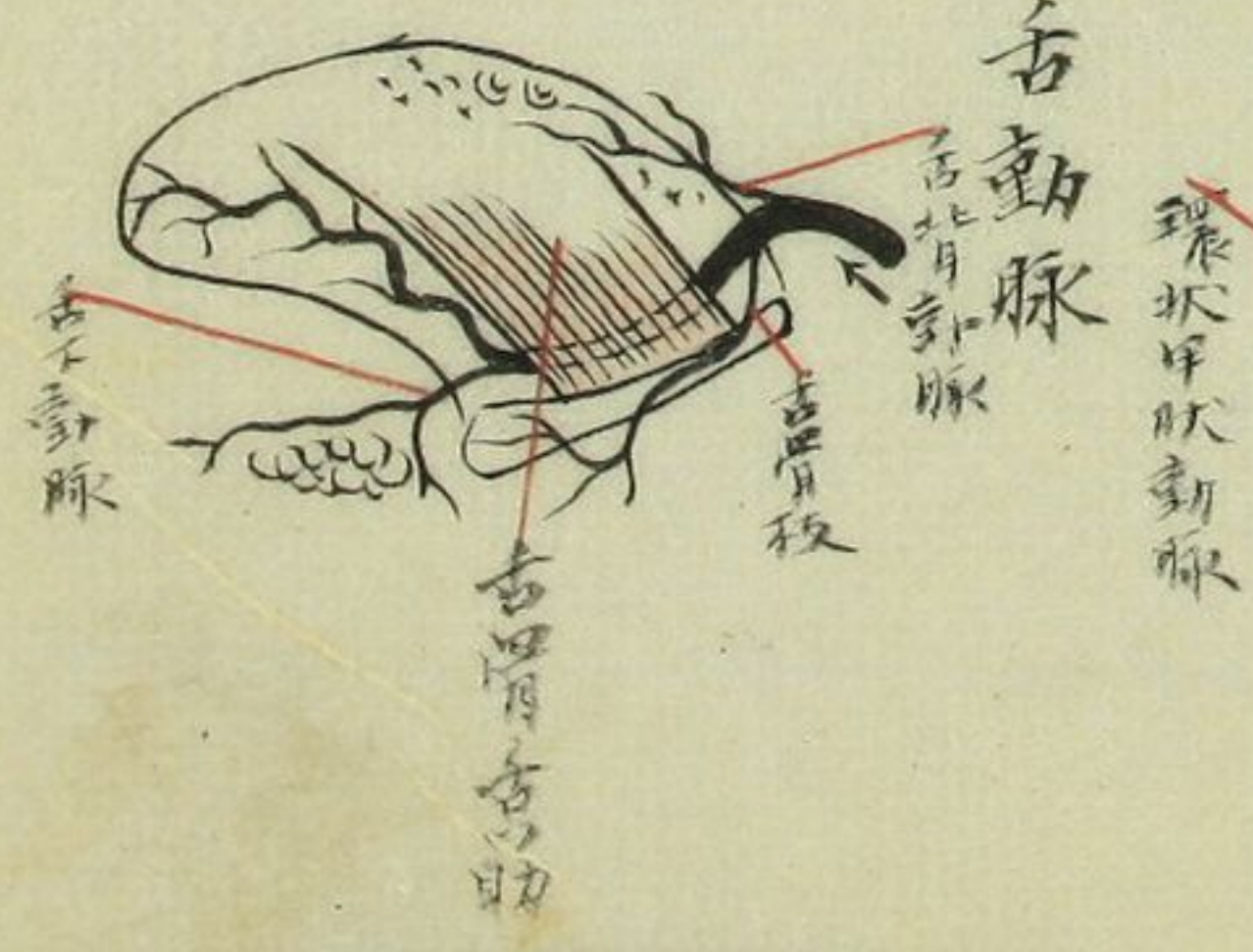
○上甲狀腺動脈



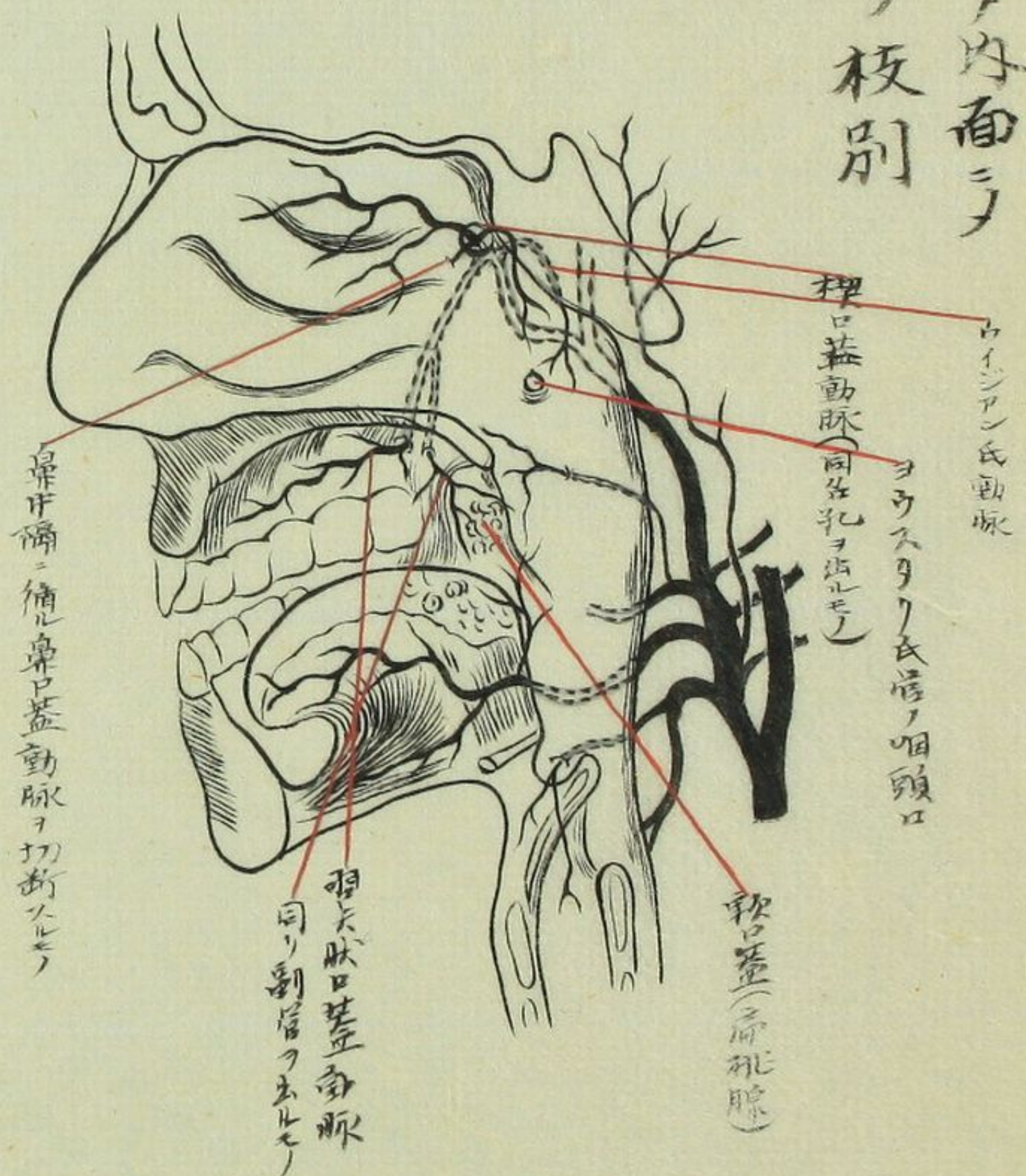
○自經過



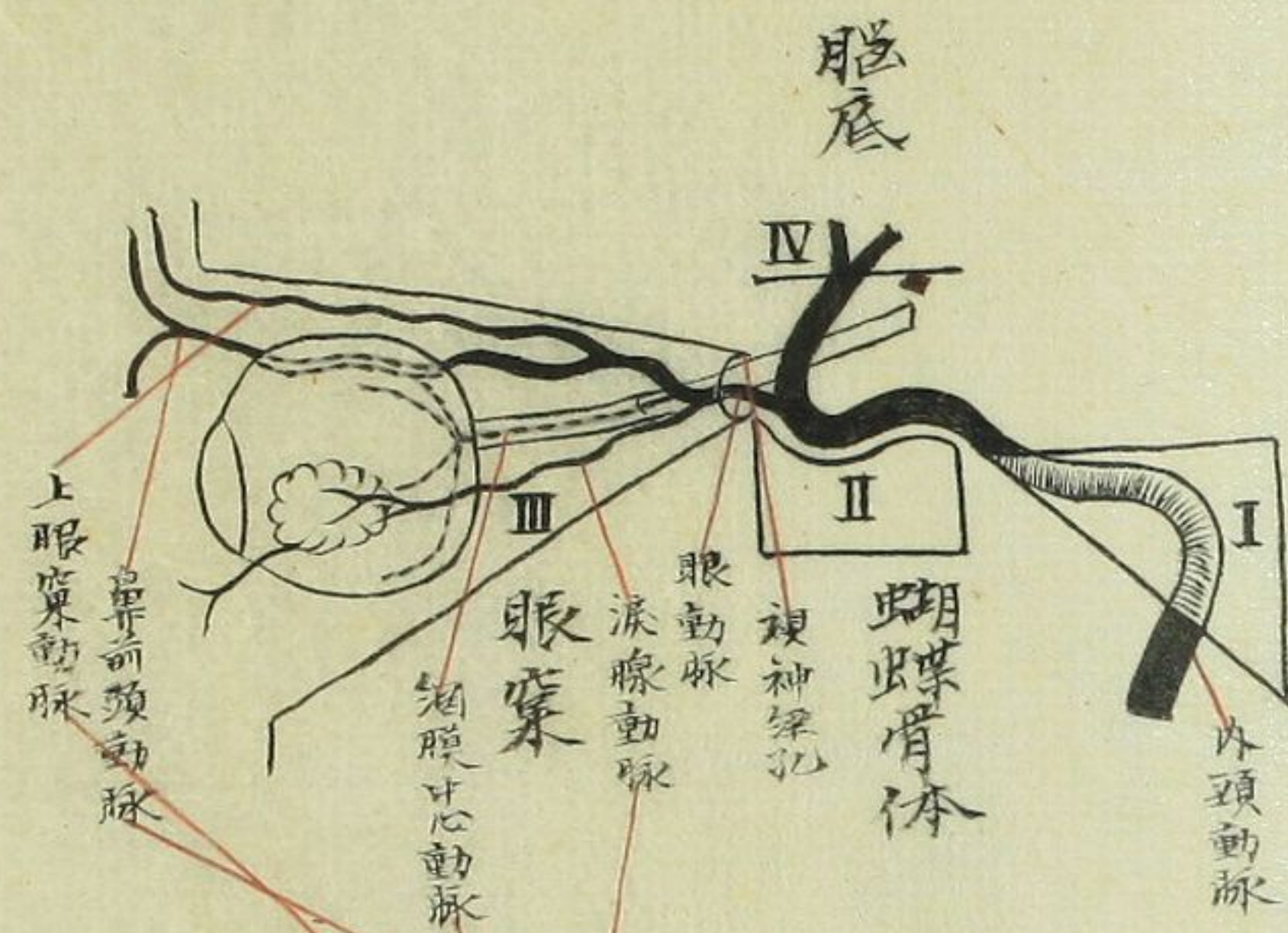
○舌動脈



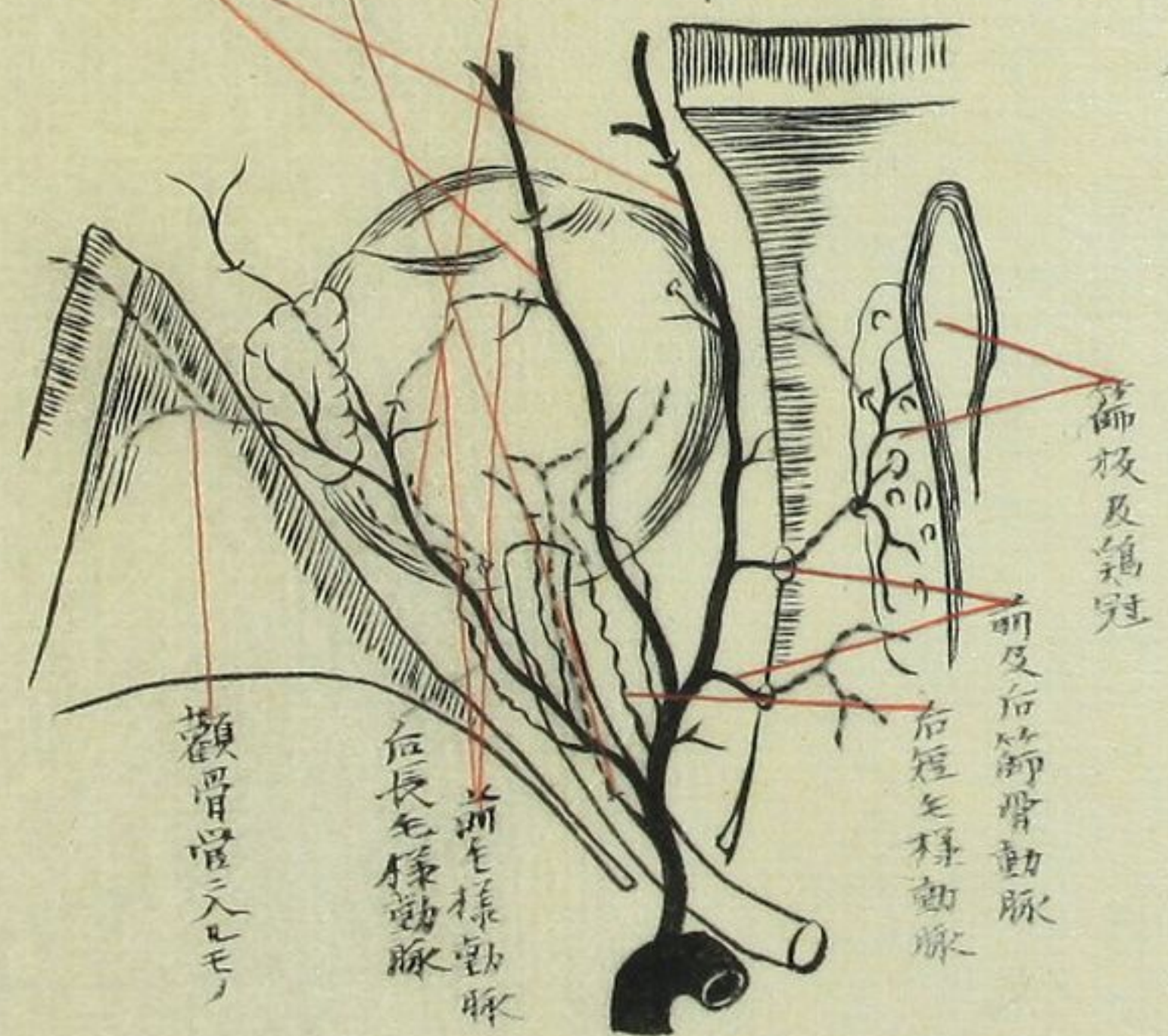
○顔面矢状断、内面ニ
外頸動脈ノ板別



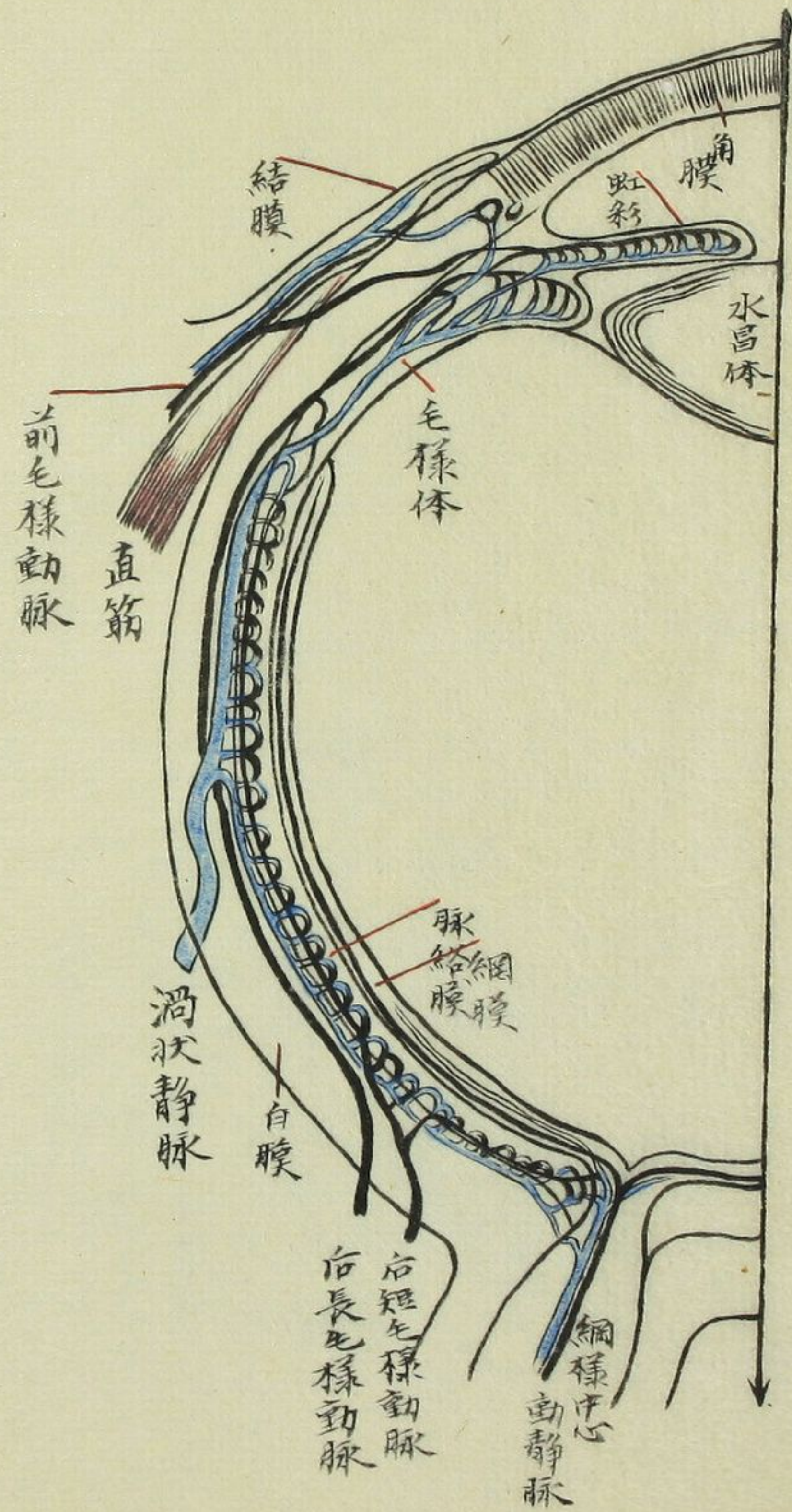
○内頸動脈及
眼動脈ノ三大枝



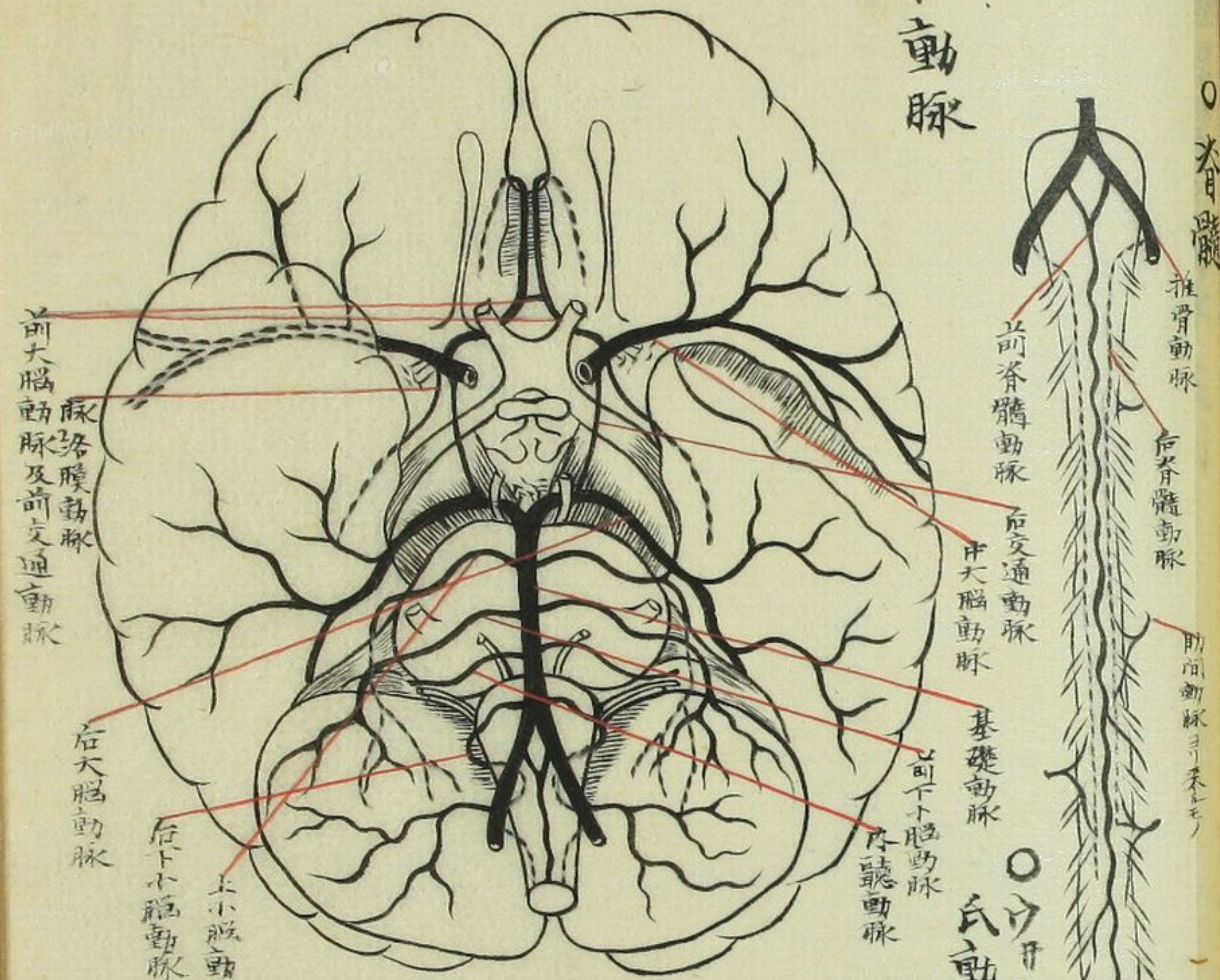
○眼動脈(眼窩ノ天蓋ヲ除去スルモ)



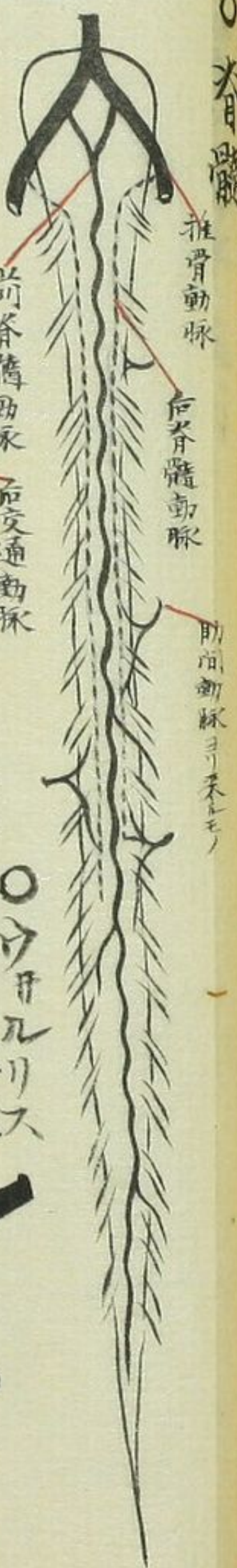○毛樣動脈



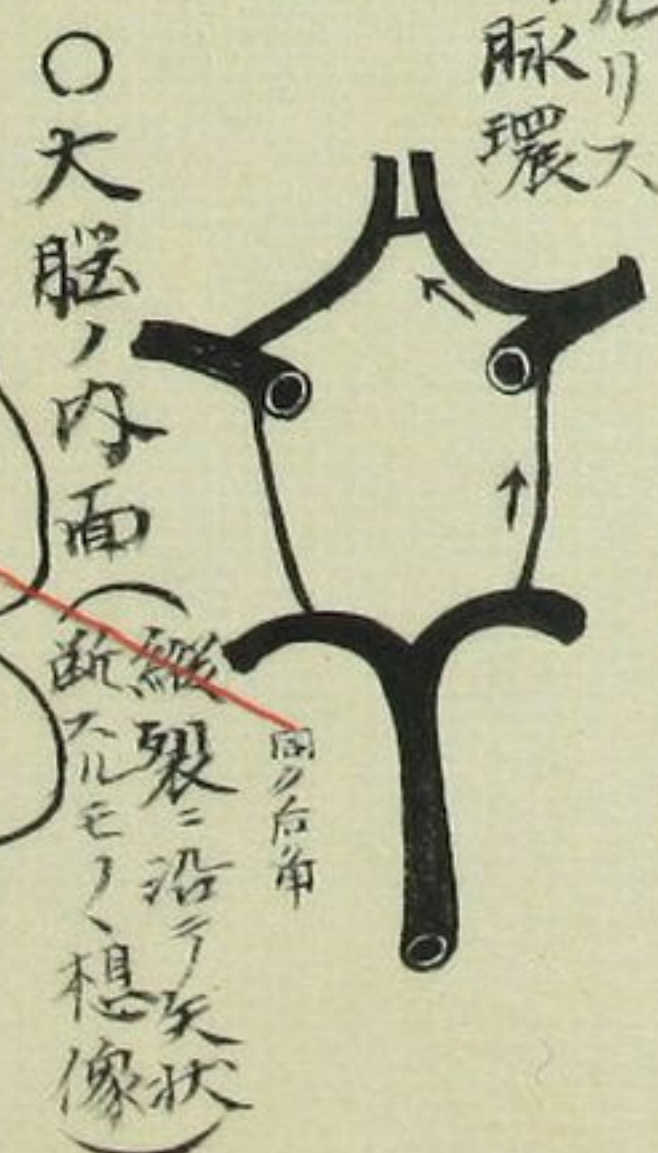○腦動脈



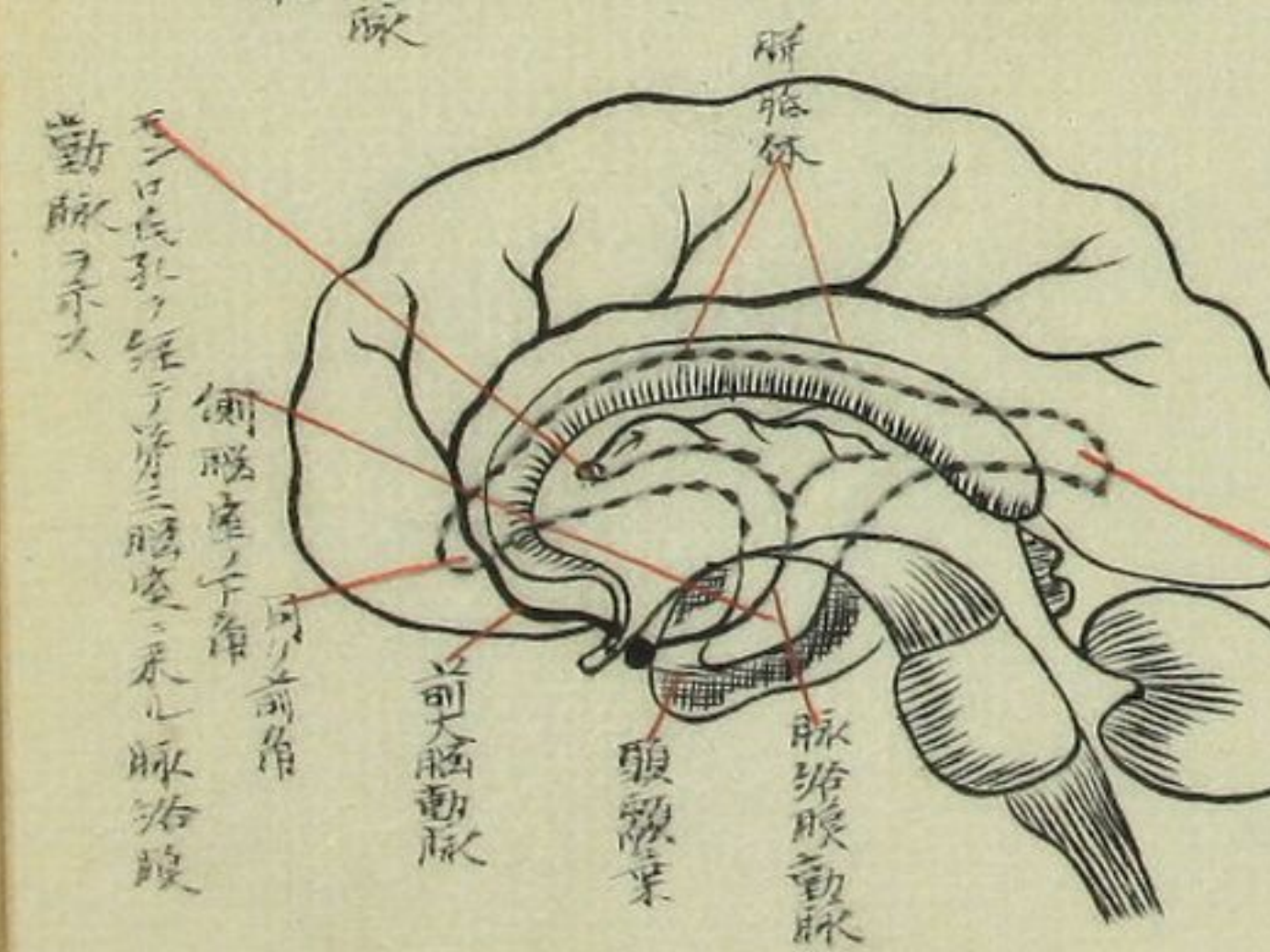
○大脊髓



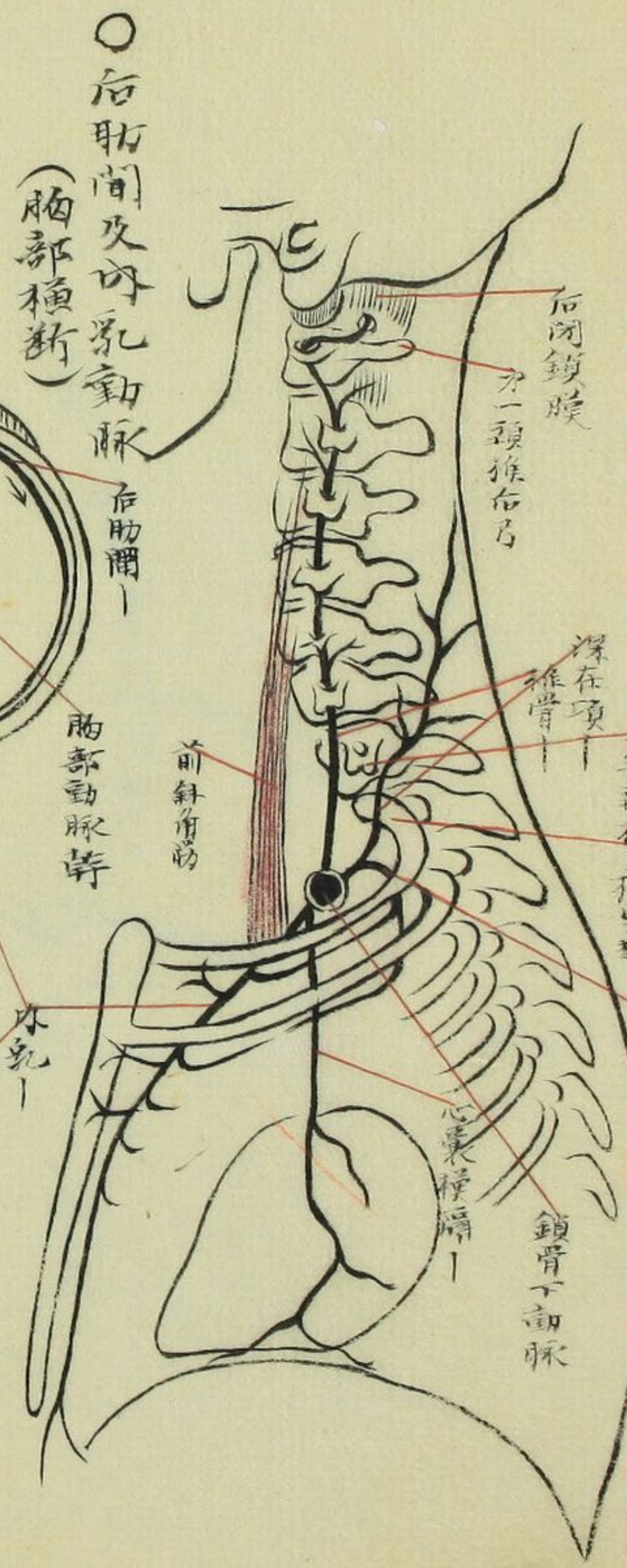
○小兒凡月大
氏動脈環



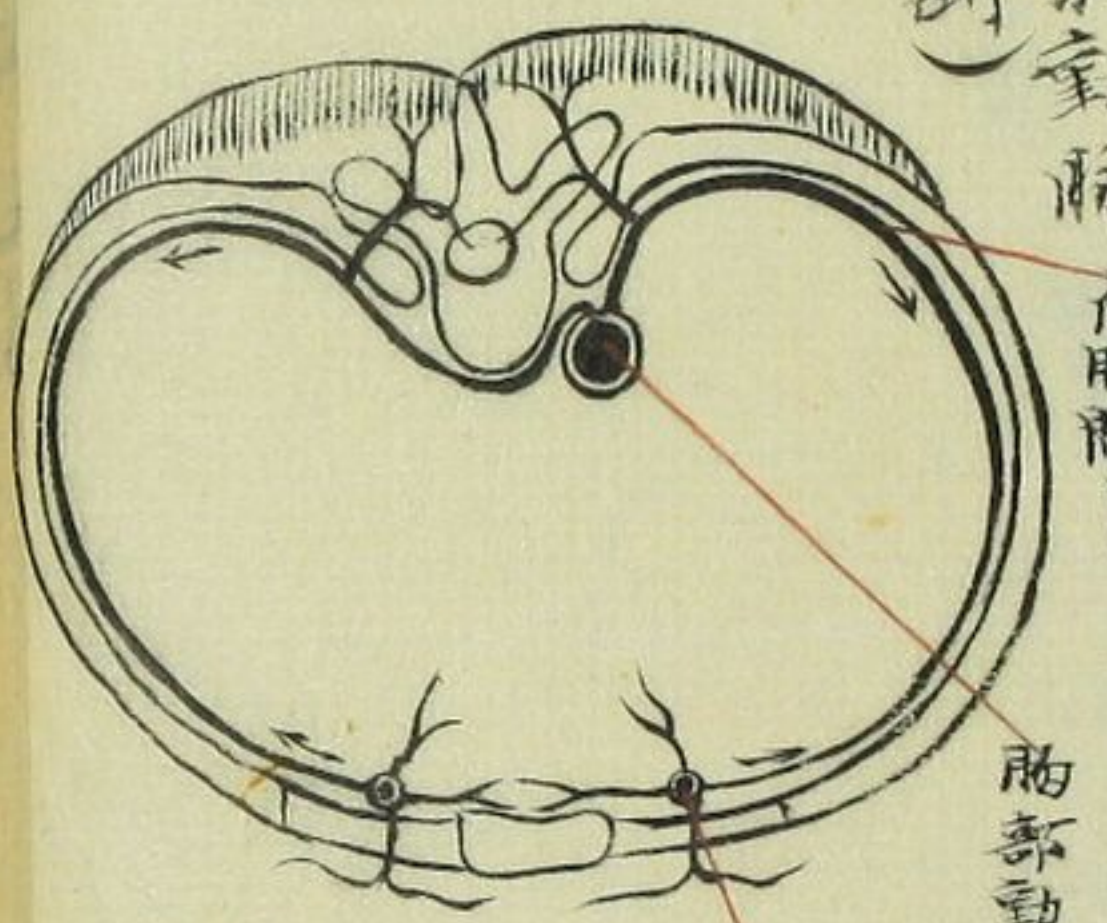
○大脳の内面
(縱裂に沿う矢状断面)
想像



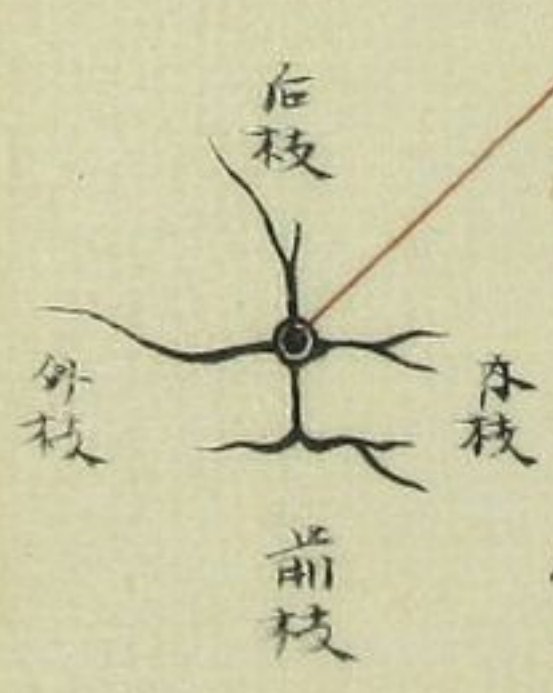
○鎖骨下動脈、枝別 (椎骨第一助骨及內乳動脈) 分布 (想像)



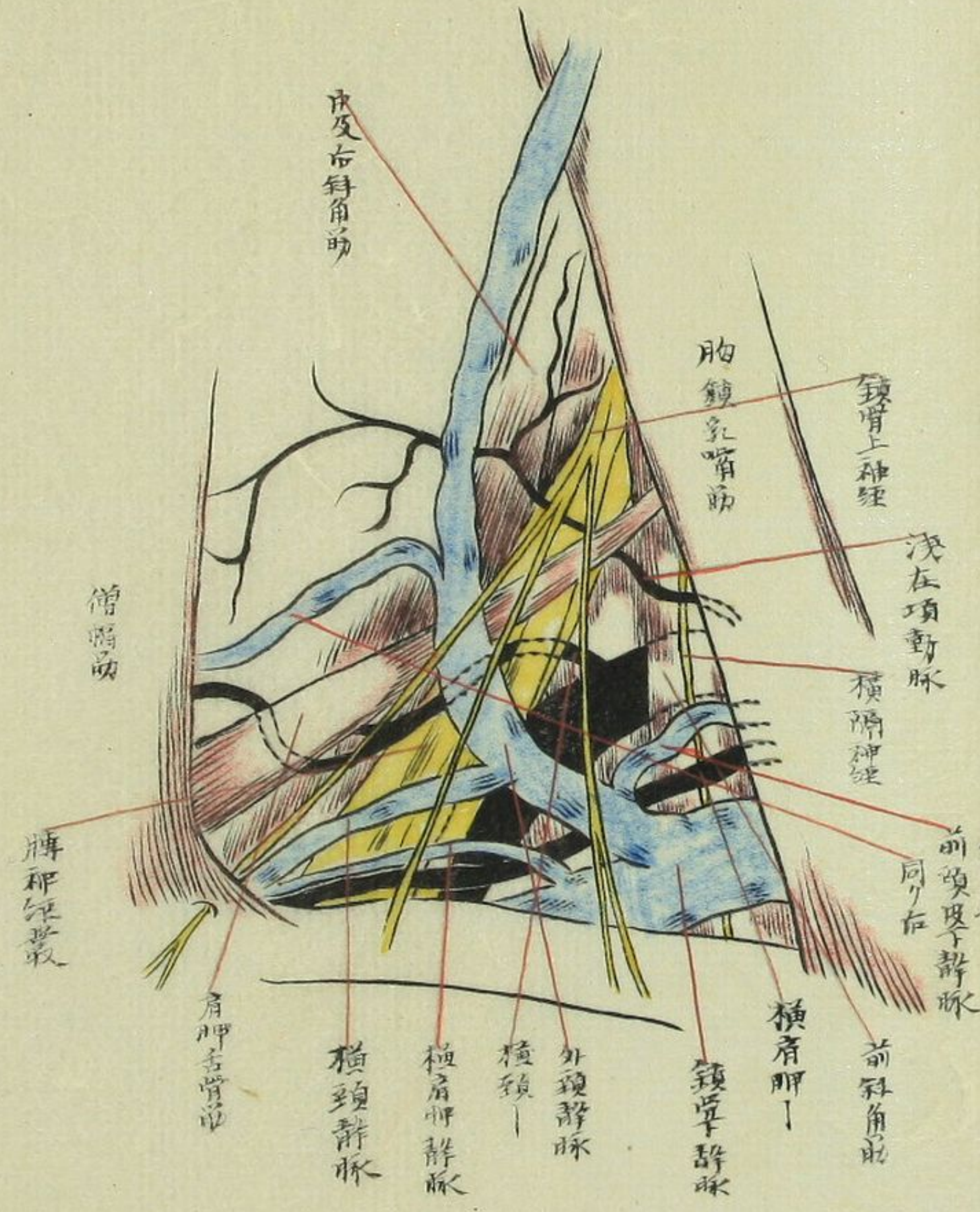
○后肋間及內乳動脈 (胸部橫斷)



○內乳動脈、枝別 (橫斷)



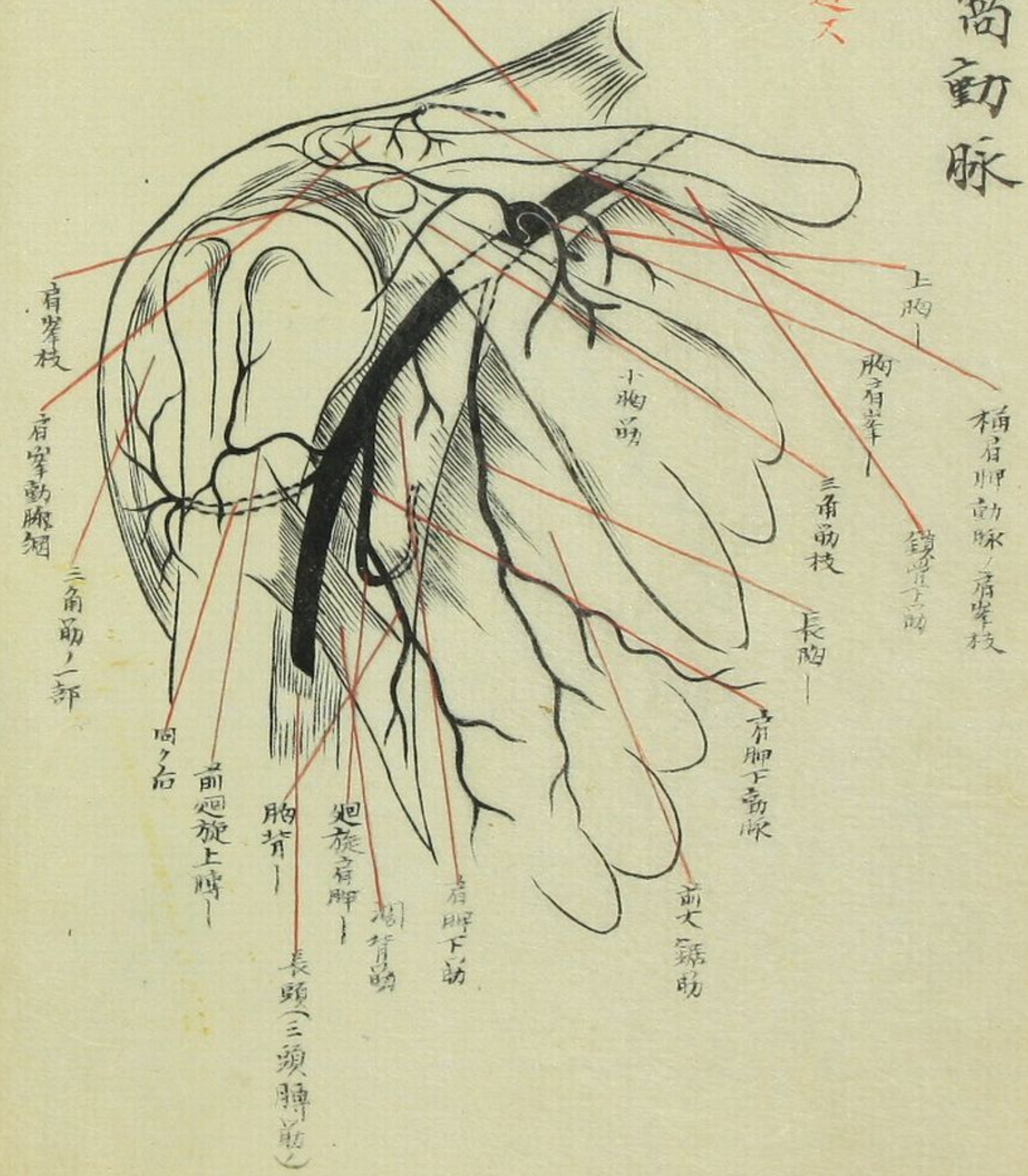
○鎖骨上窩、於鎖骨下動脈、局外解剖



○腋窩動脈

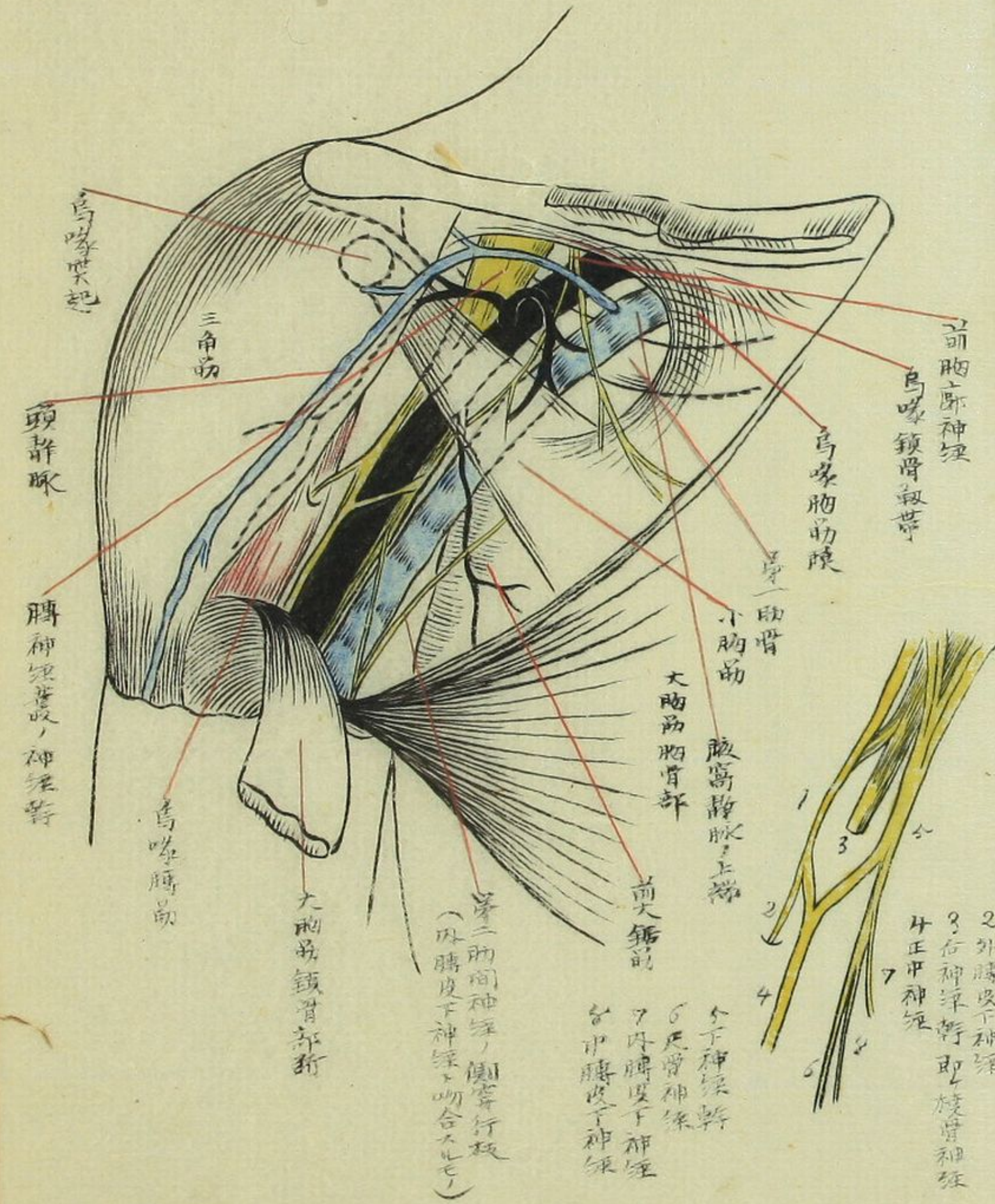
部位ハ鎖骨下動脈ノ系ヲ
第一助骨より腋窩ノ深部ヲ
經テ大胸筋の附着ノ下縁ニ達ス

○別テ三部トス第一ノ部ハ鎖骨
ト小胸筋上縁ノ間ヲテ該部ハ
動脈結紮ノ要トシテ靜脈ハ
動脈ノ前側ヲテテ靜脈ノ前
其右側ニ存ス其ノ部ハ小
胸筋ノ右側ヲテテ動脈ハ正中
神經ノ上下ニ根ニ固シキル
第三ノ部ハ小胸筋ノ下縁ト
大胸筋ノ附着ノ間ヲテテ
脈ノ外方ニ外膊皮下神經
經ノ外方ニ正中神經ノ内方
ニ中膊皮下神經及尺骨
神經ノ右方ニ桡骨神經及
腋窩神經ヲ見ル



○腋窩動脈ノ肩胛筋解剖

○神經幹

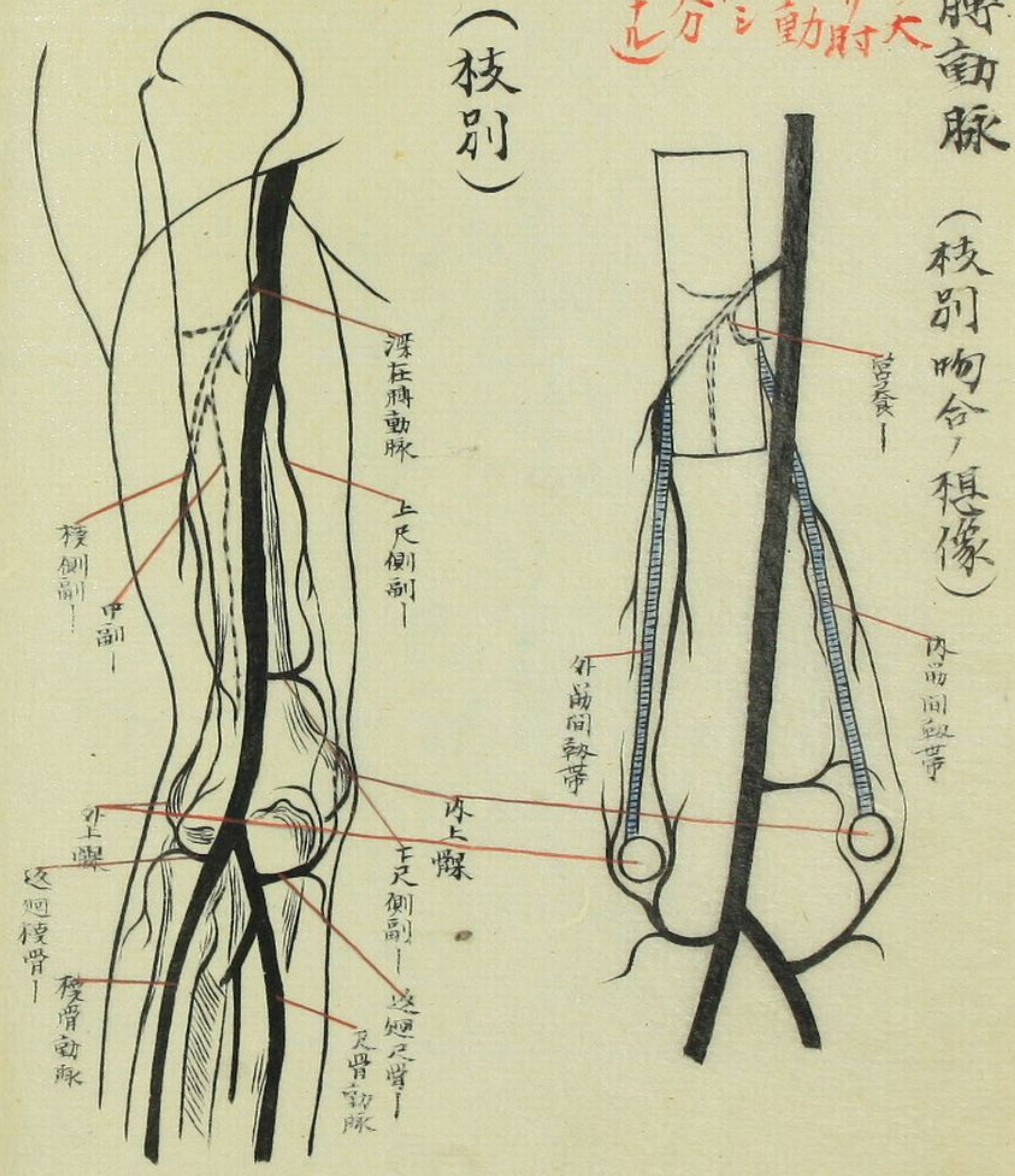


- 1 上神經幹
- 2 外膊皮下神經
- 3 右神經幹即桡骨神經
- 4 正中神經
- 5 下神經幹
- 6 尺骨神經
- 7 內膊皮下神經
- 8 中膊皮下神經

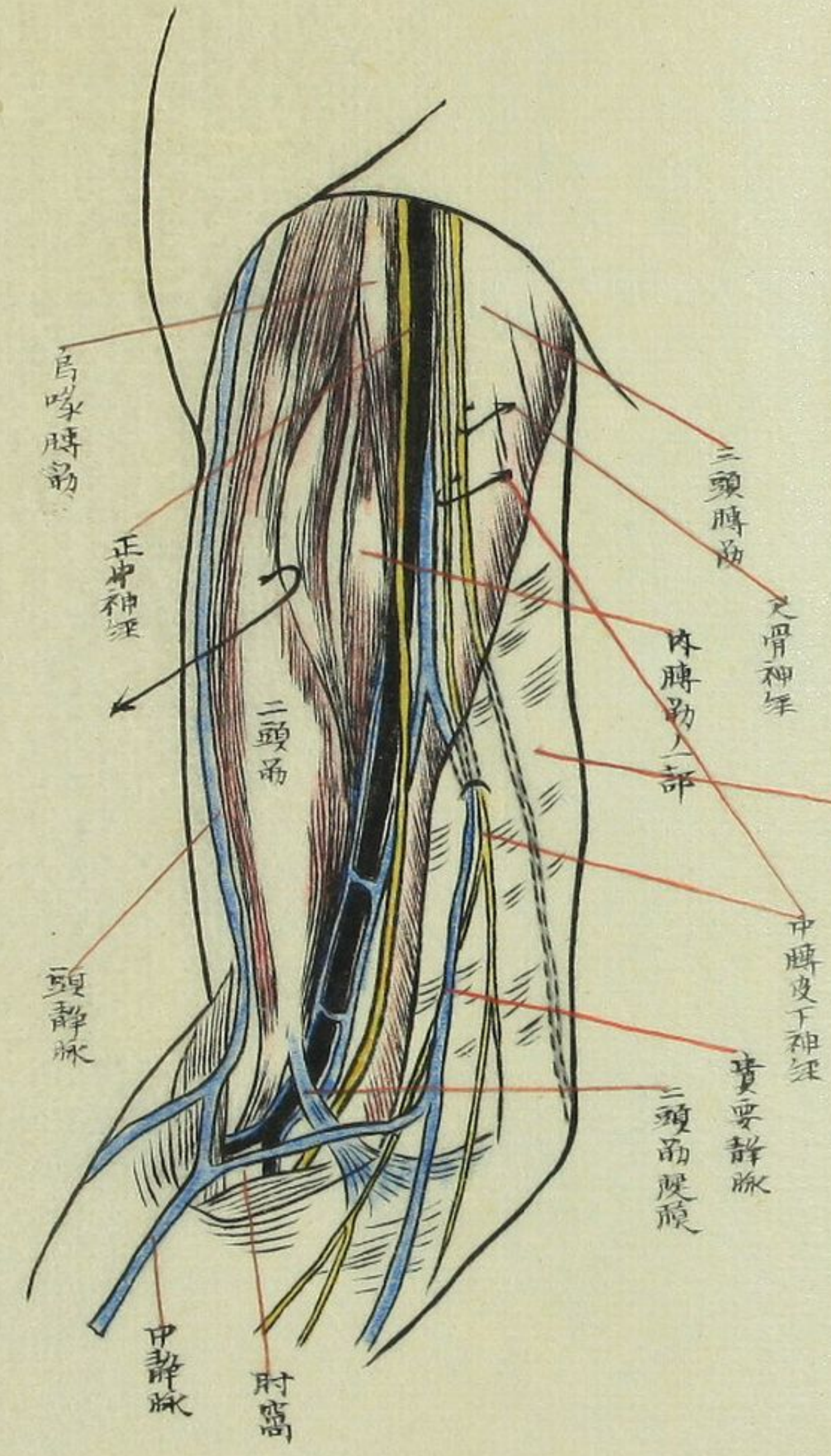
第一助骨神經ノ側穿行板
(外膊皮下神經ト吻合スル)

○上膊筋脈 (枝別吻合想像)
 部位は上膊の内側より大
 胸筋の附着部より肘
 窩の間より腋窩動
 脈の方向より有ス(但シ
 肘窩より腋窩動脈
 岐ノ前膊動脈トシテ)

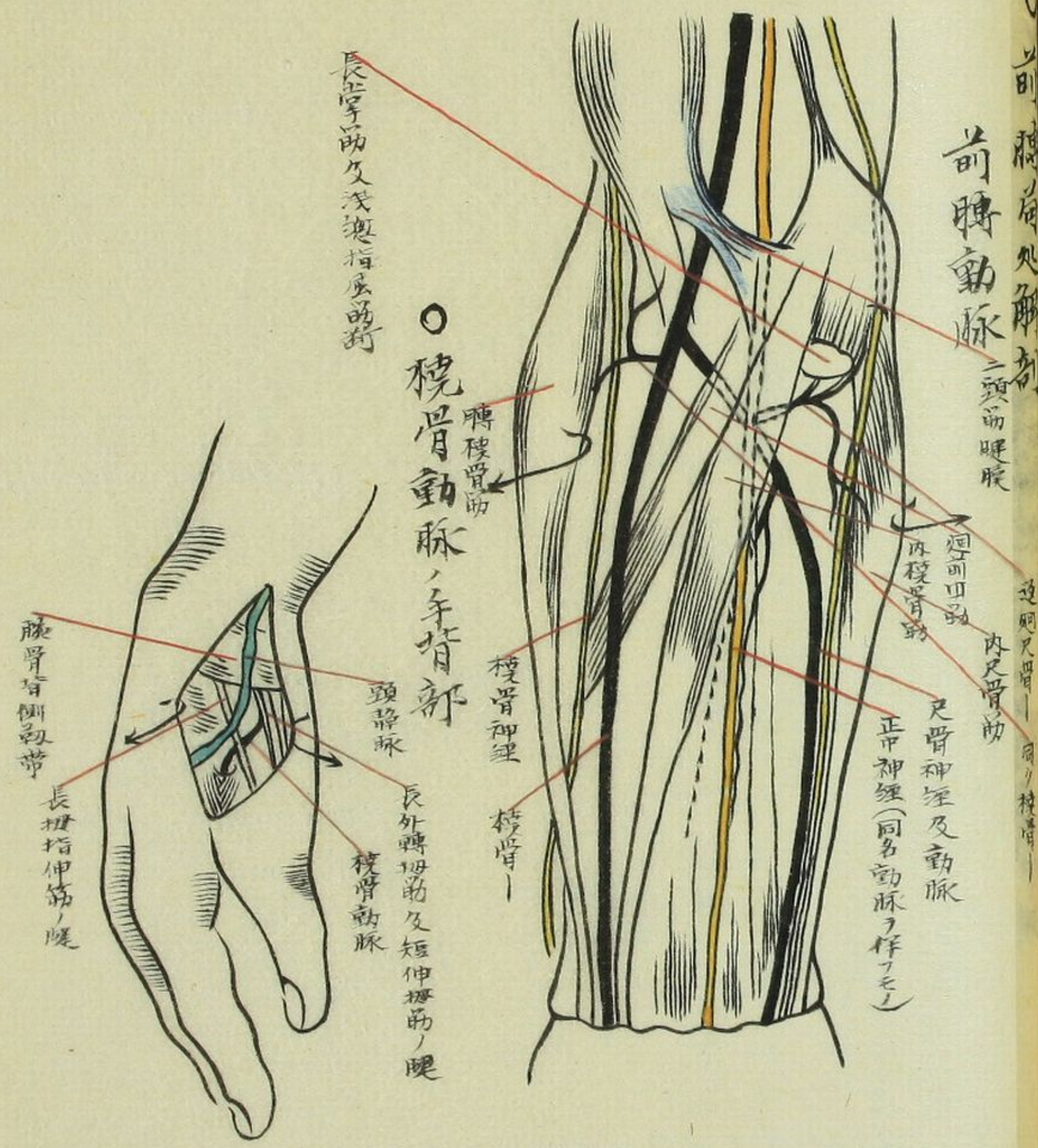
○(枝別)



○上膊筋脈局所解剖

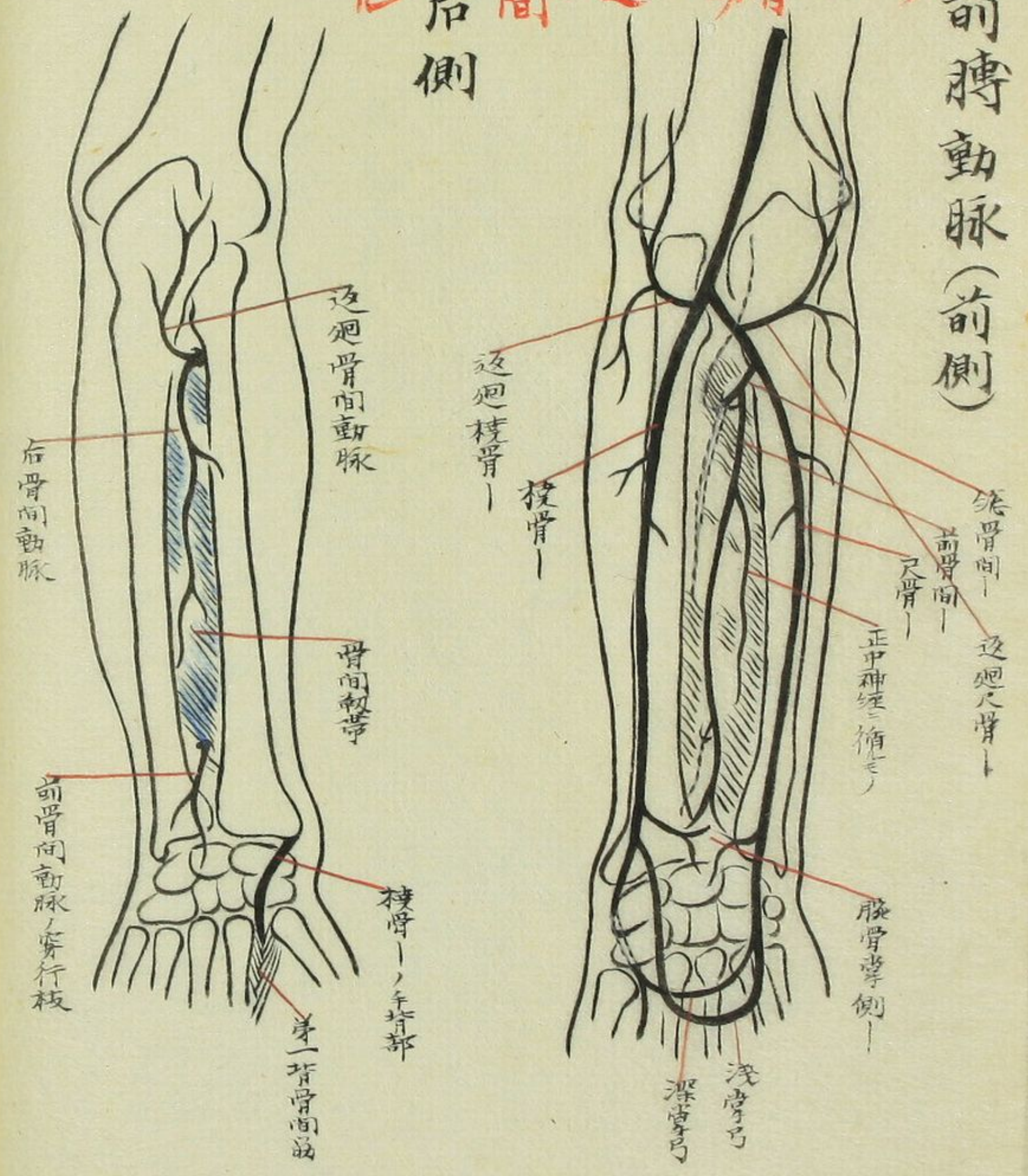


○尺骨動脈
 起始於肘窩分
 岐部經過八
 寸前山筋下際
 入內天骨筋
 二沿七下豆骨
 一內側ヨリ手
 背二皮ヲ二條
 終枝トス



○所謂肘窩
 起始於肘窩
 分岐部經過八
 寸前山筋下際
 入內天骨筋
 二沿七下豆骨
 一內側ヨリ手
 背二皮ヲ二條
 終枝トス

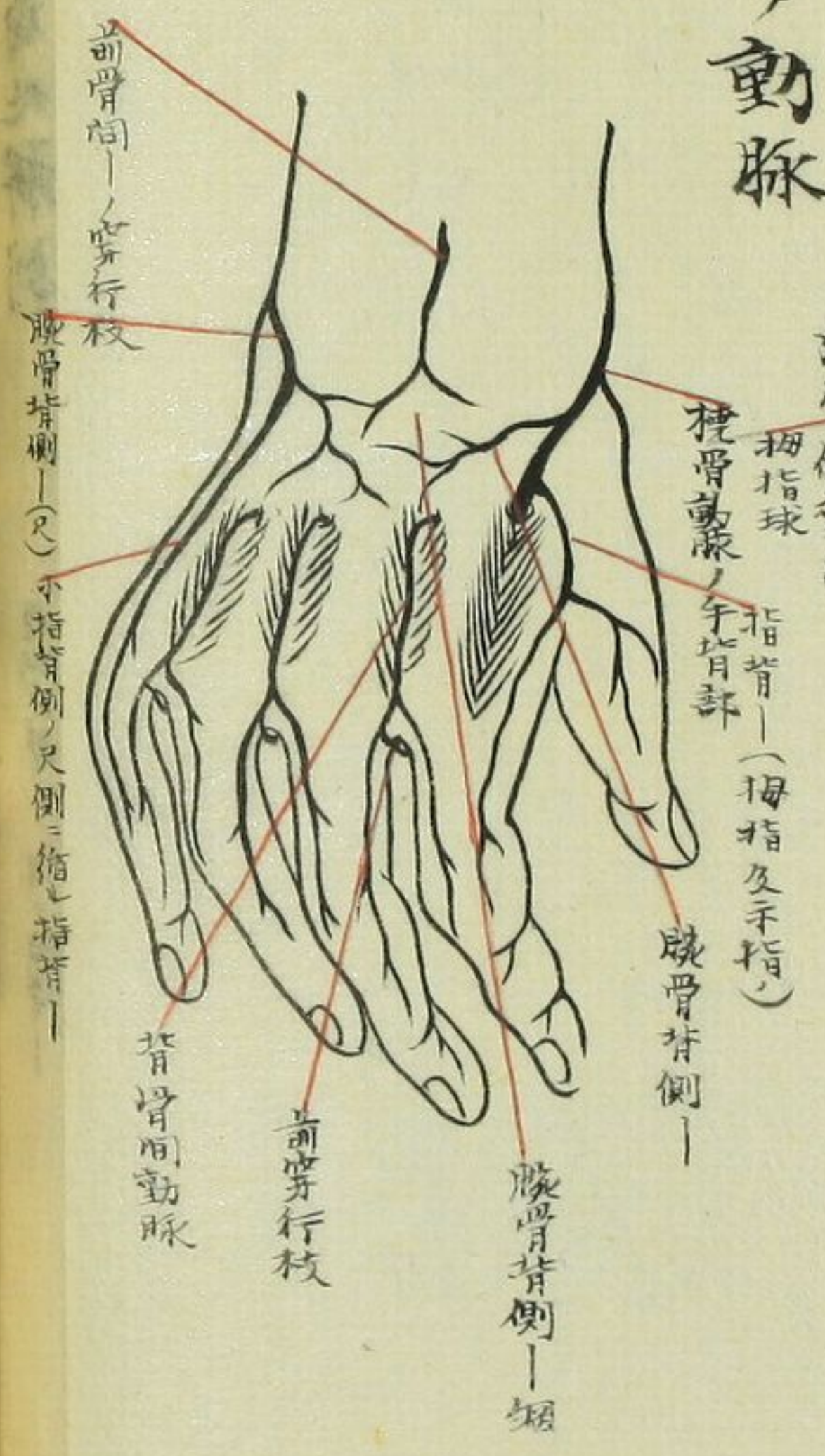
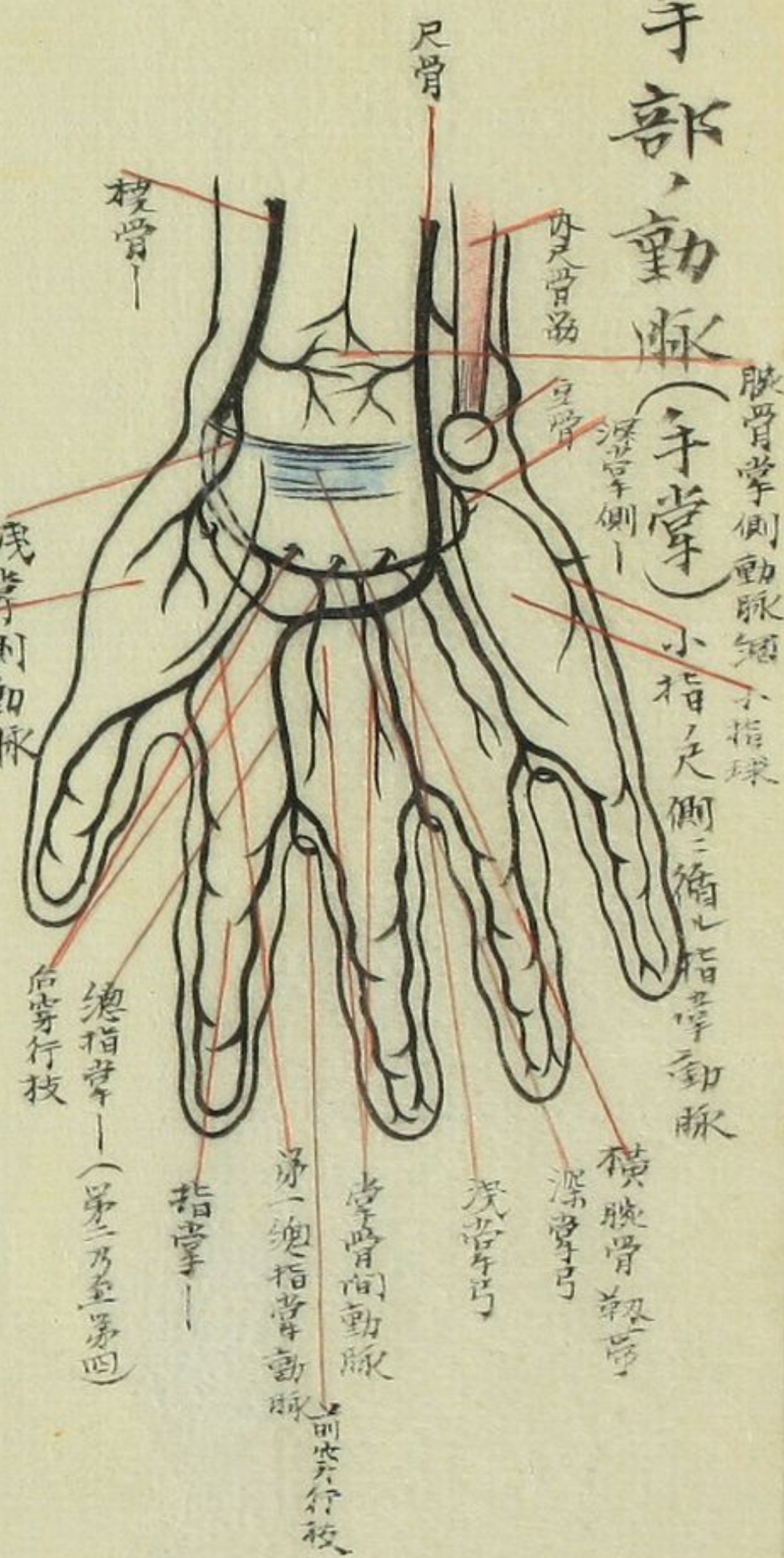
○前膊動脈(前側)



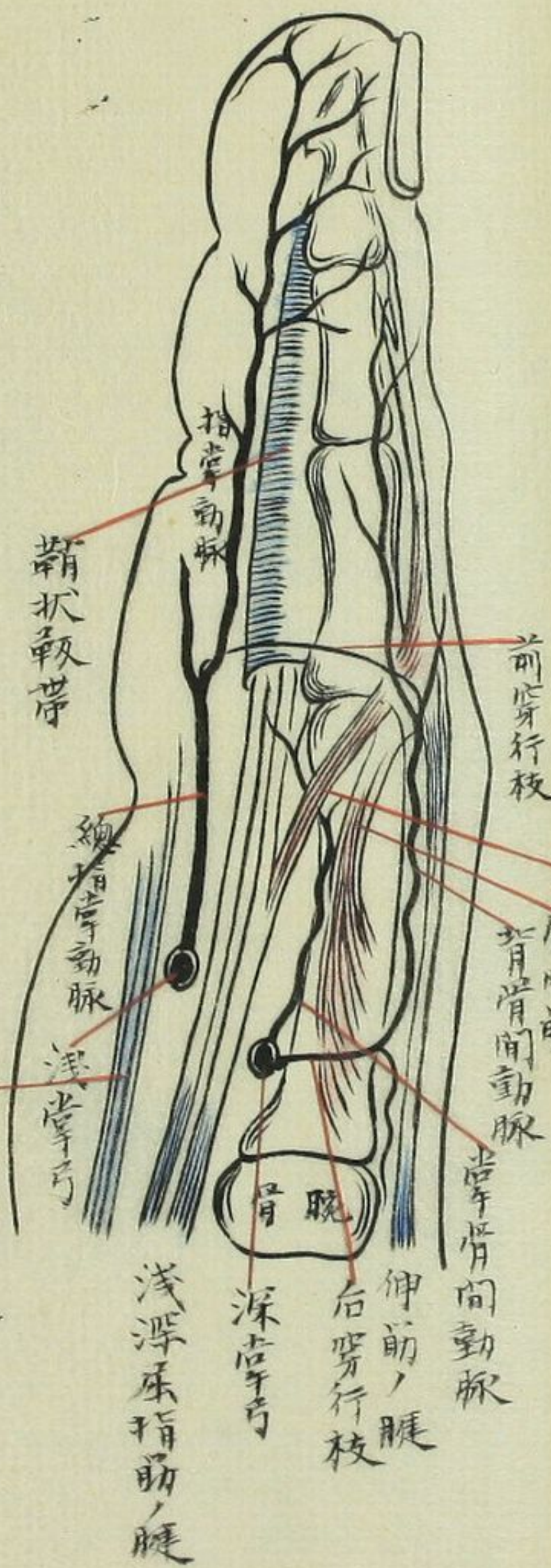
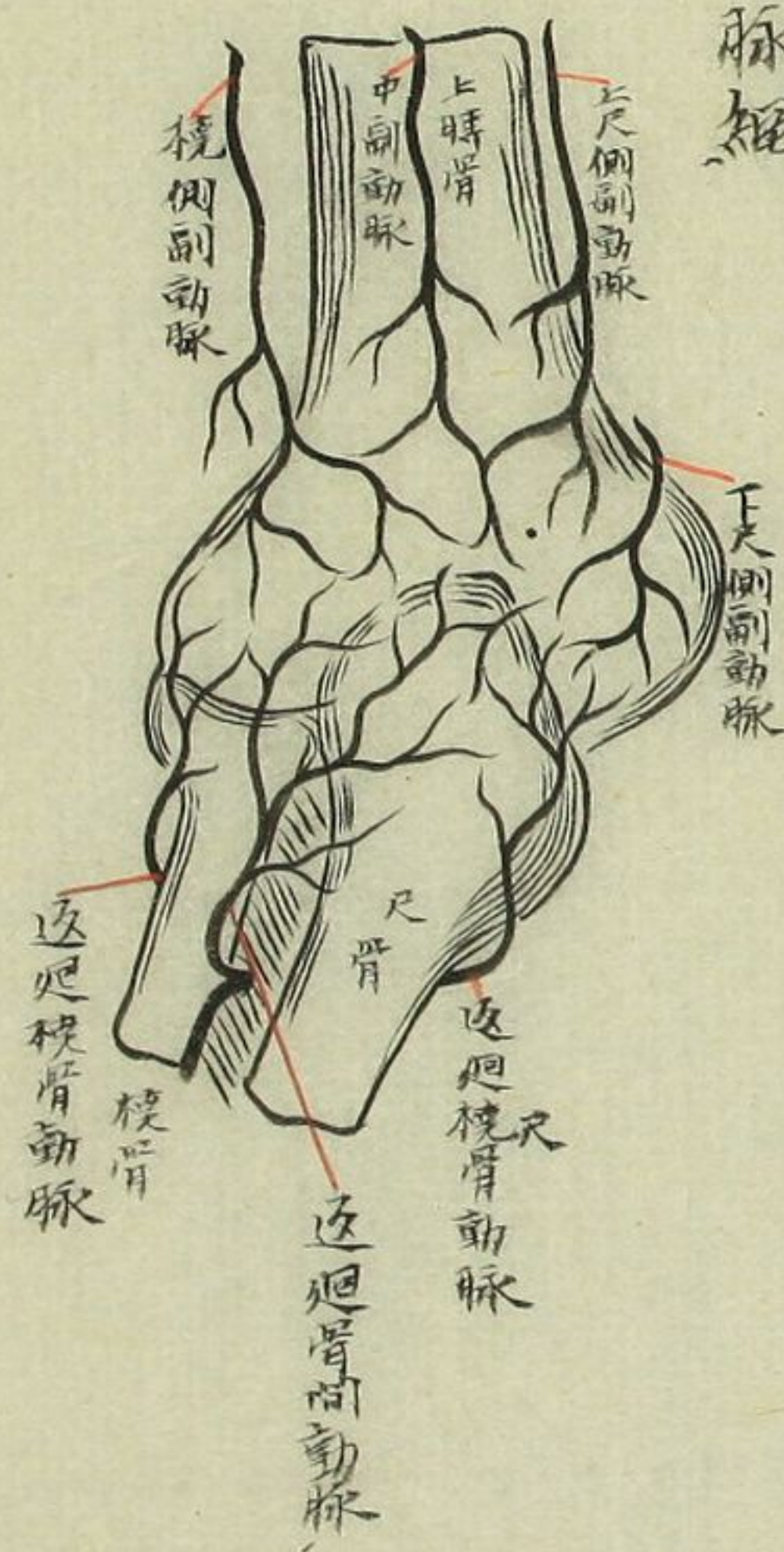
○右側

○手部、動脈

○手背、動脈



○肘關節動脈網



肘關節動脈網
指掌動脈
前穿枝
骨間動脈
淺深屈指動脈

腕骨側動脈網
小指尺側三指掌動脈

橫腕骨韌帶
深掌弓
淺掌弓

骨間動脈
第一總指掌動脈
前穿枝

淺掌側動脈
拇指球
桡骨囊、手背部

指背(拇指及手指)
腕骨背側

腕骨背側一類

前穿枝

背骨間動脈

骨間動脈
骨間動脈

前骨間動脈

伸前、腕
右穿枝

深掌弓

淺深屈指動脈

手背腕膜

尺側副動脈

返迴桡骨動脈

返迴骨間動脈

返迴桡骨動脈

桡骨

桡側副動脈

中副動脈

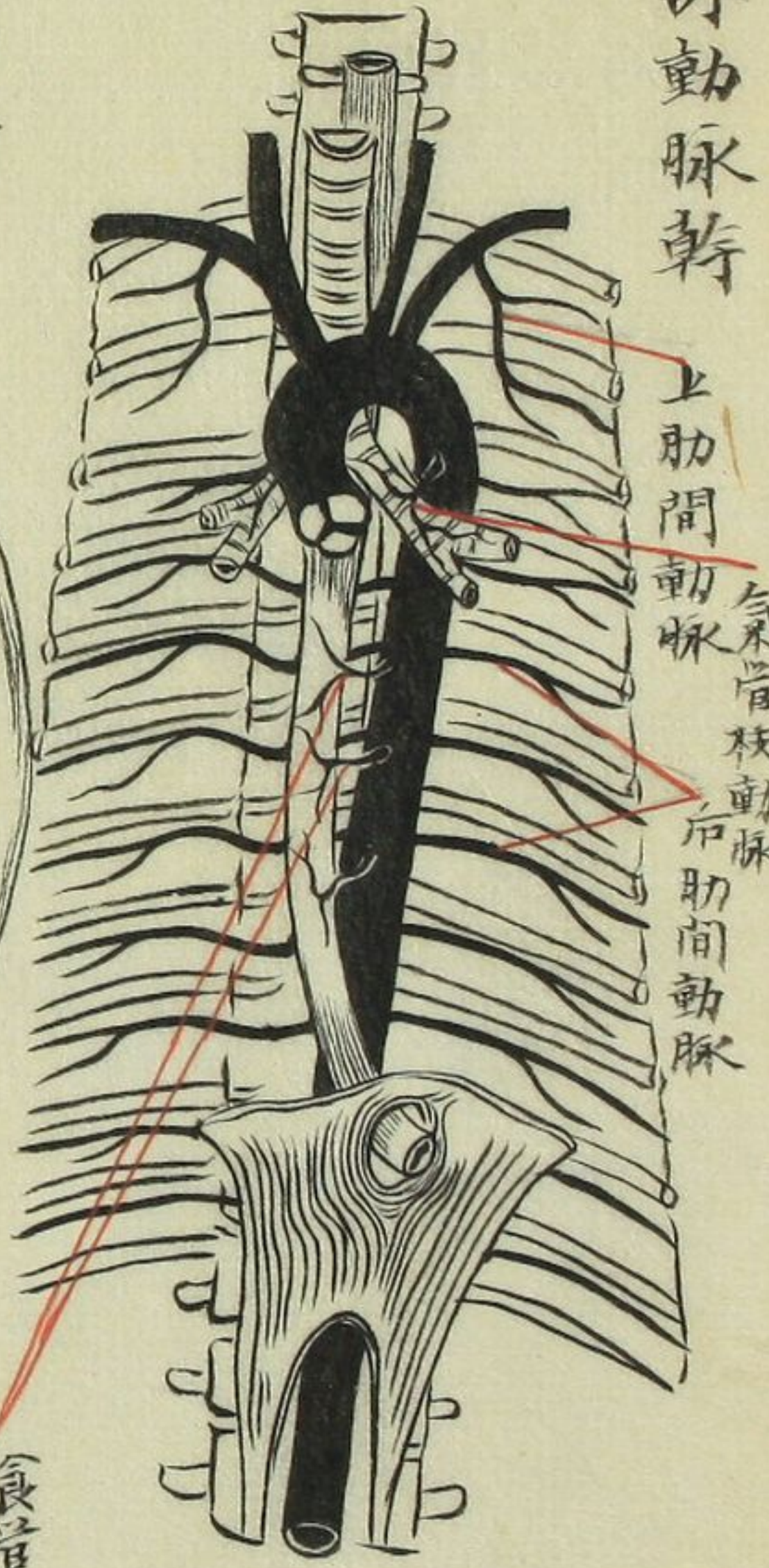上時骨

尺側副動脈

下行大動脈

○胸部動脈幹

○胸廓橫斷

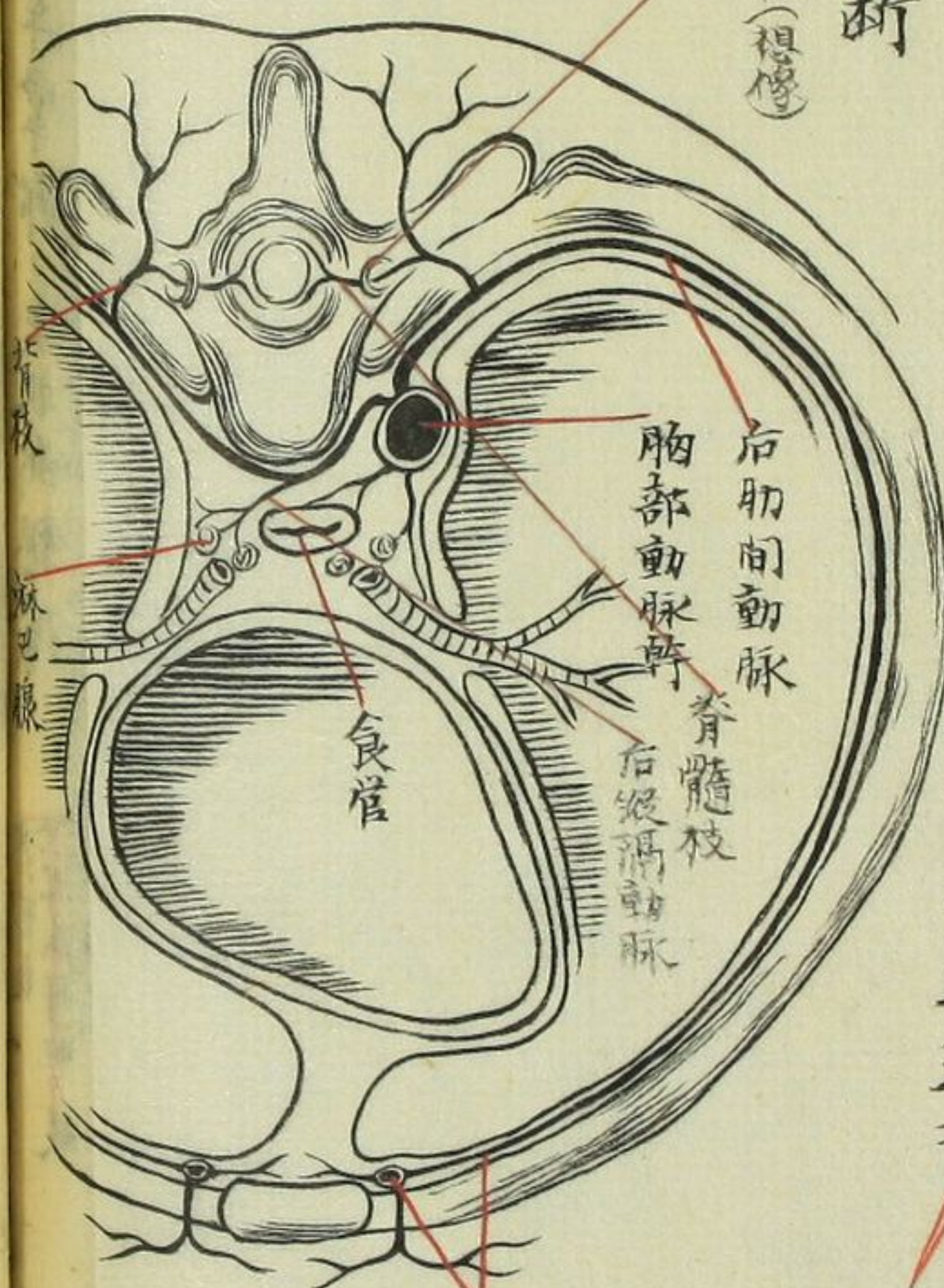


上肋間動脈

氣管枝動脈

右肋間動脈

食管動脈



椎間孔(想像)

右肋間動脈

胸部動脈幹

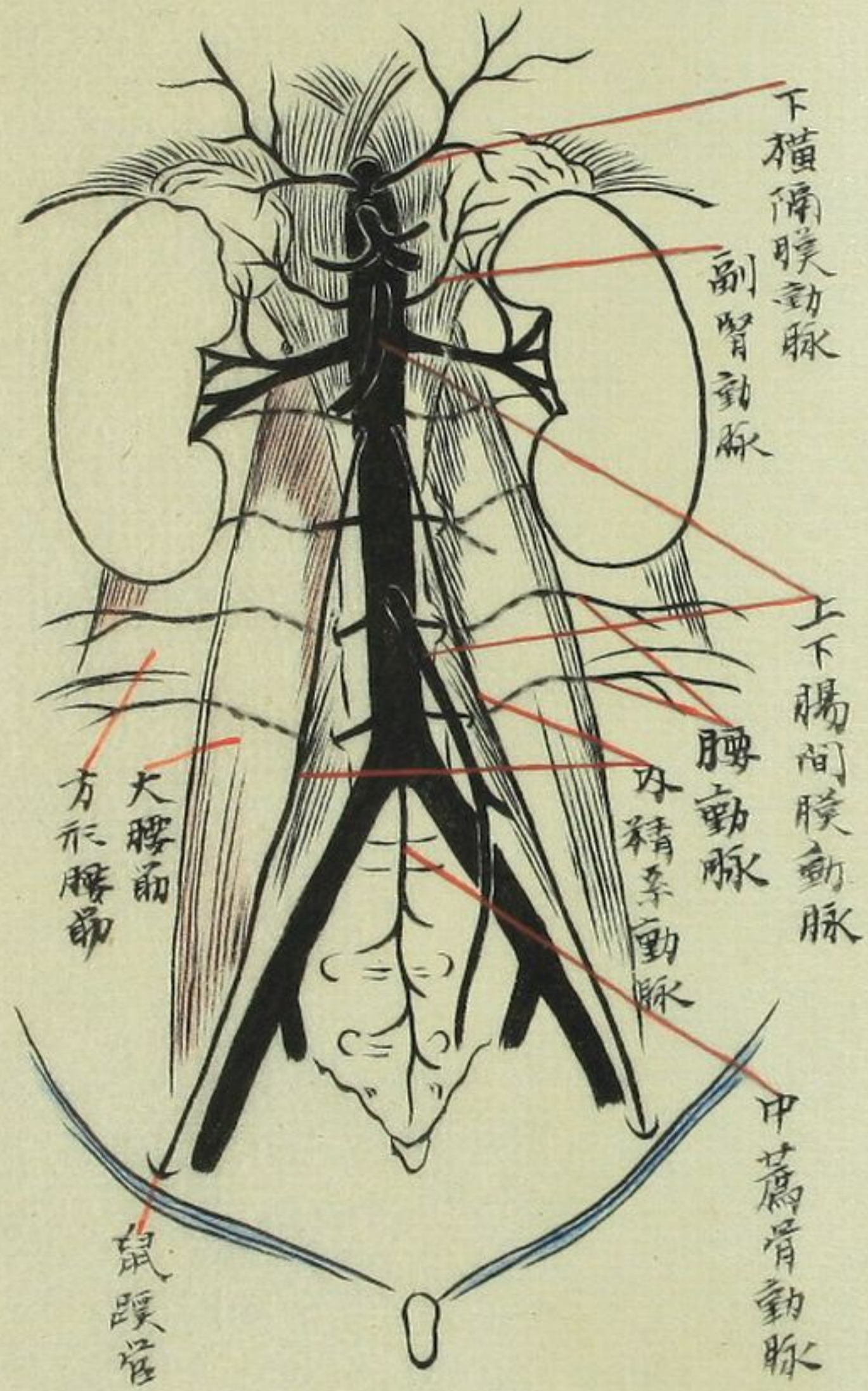
脊髓枝

右縱膈動脈

食管

左乳動脈及前肋間動脈

○腹部動脈幹



下橫膈動脈

副腎動脈

上下腸間膜動脈

腰動脈

外精系動脈

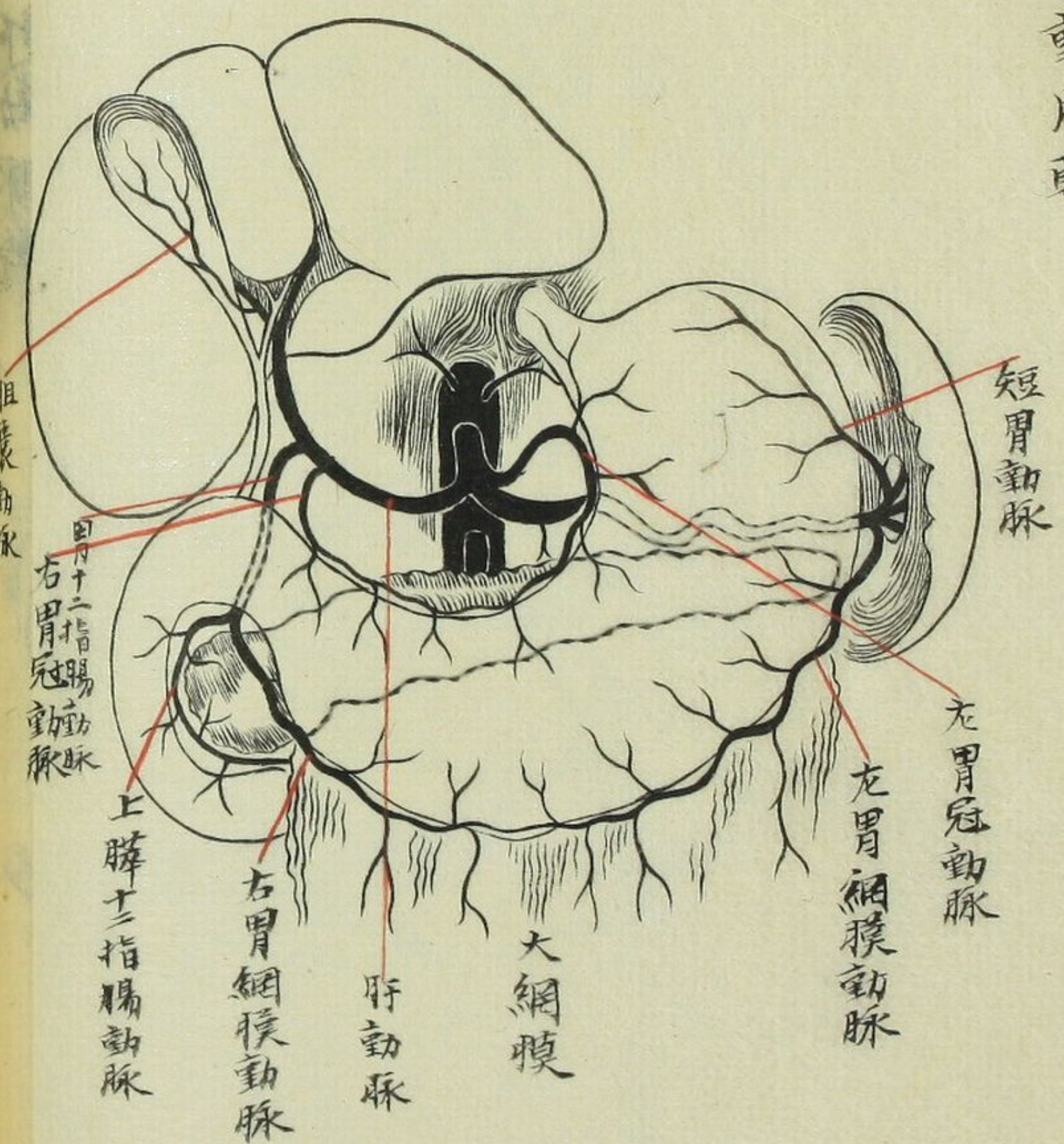
中薦骨動脈

大腰筋

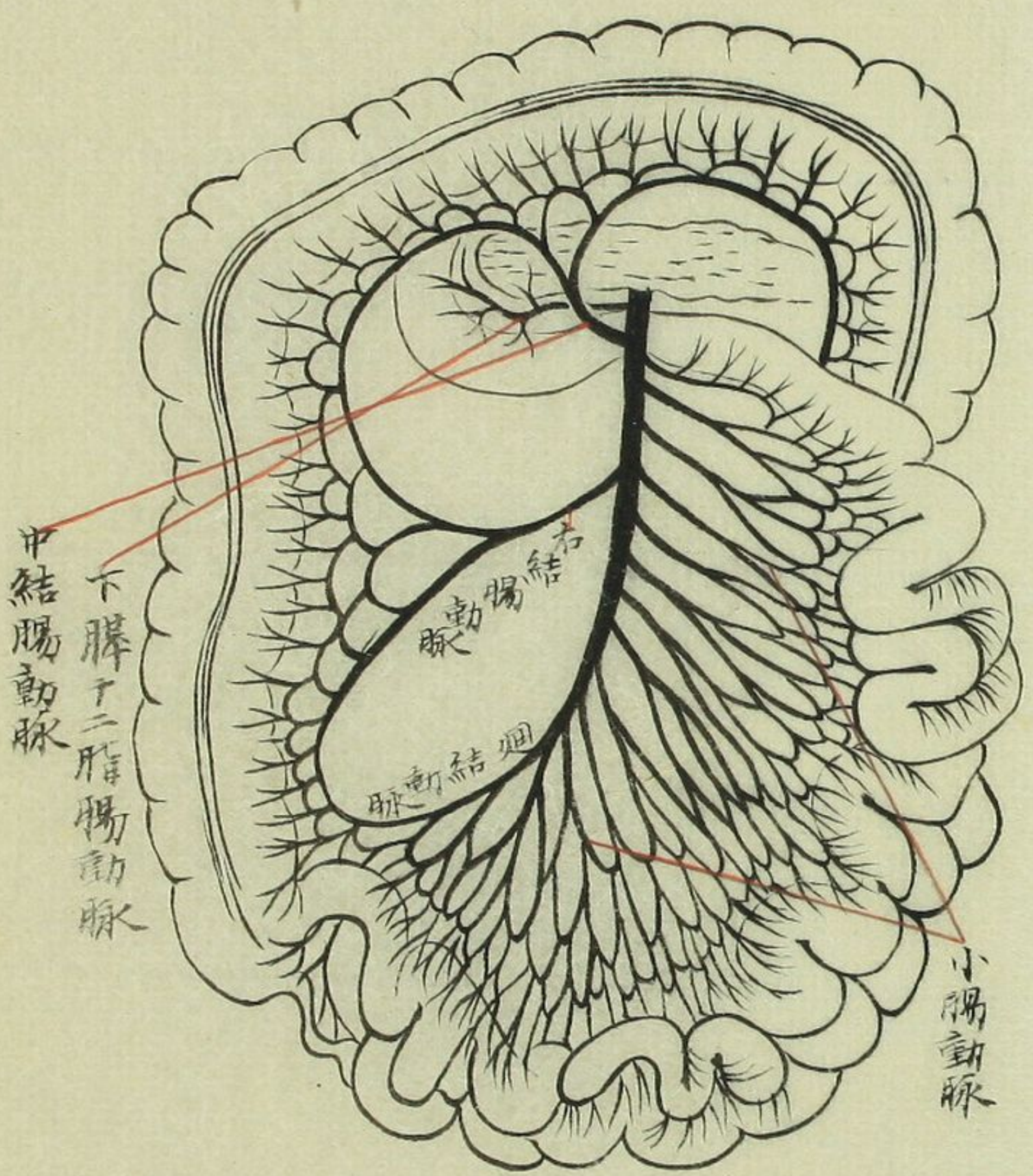
方肌

鼠蹊管

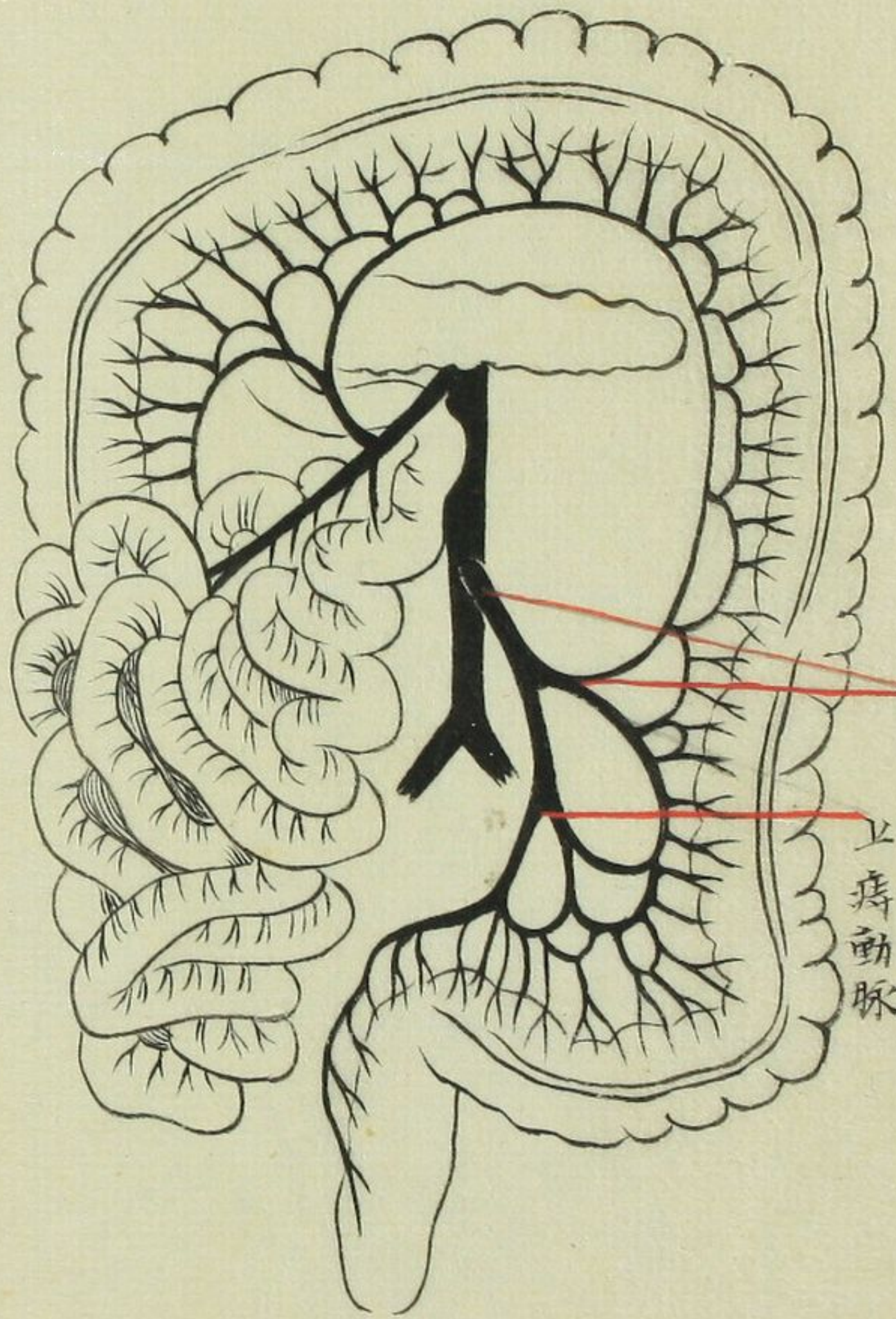
○內臟動脈軸



○上腸間膜動脈

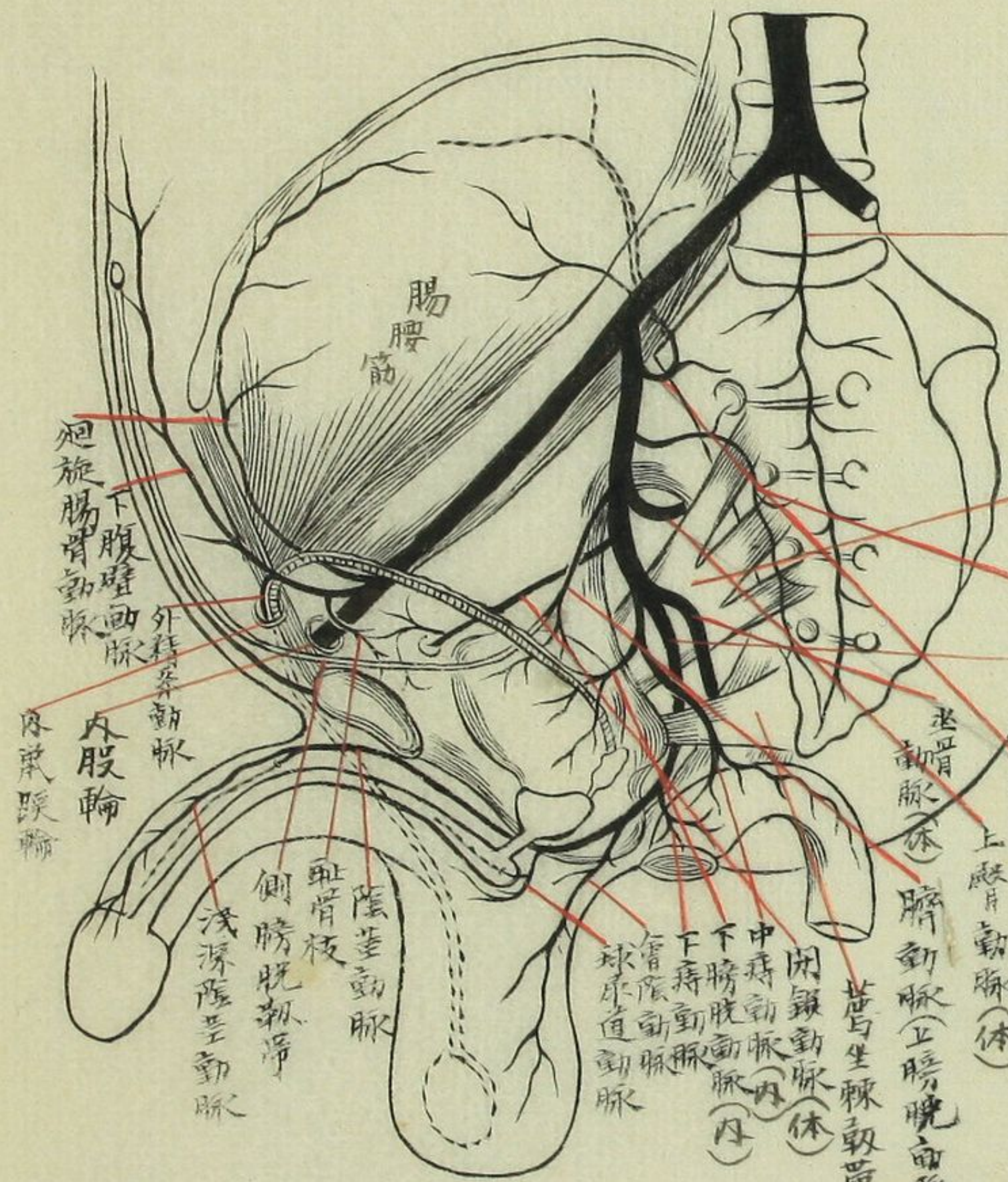


○ 下腸間膜動脈



下腸間膜動脈
 左結腸動脈
 上痔動脈

○ 腸骨動脈



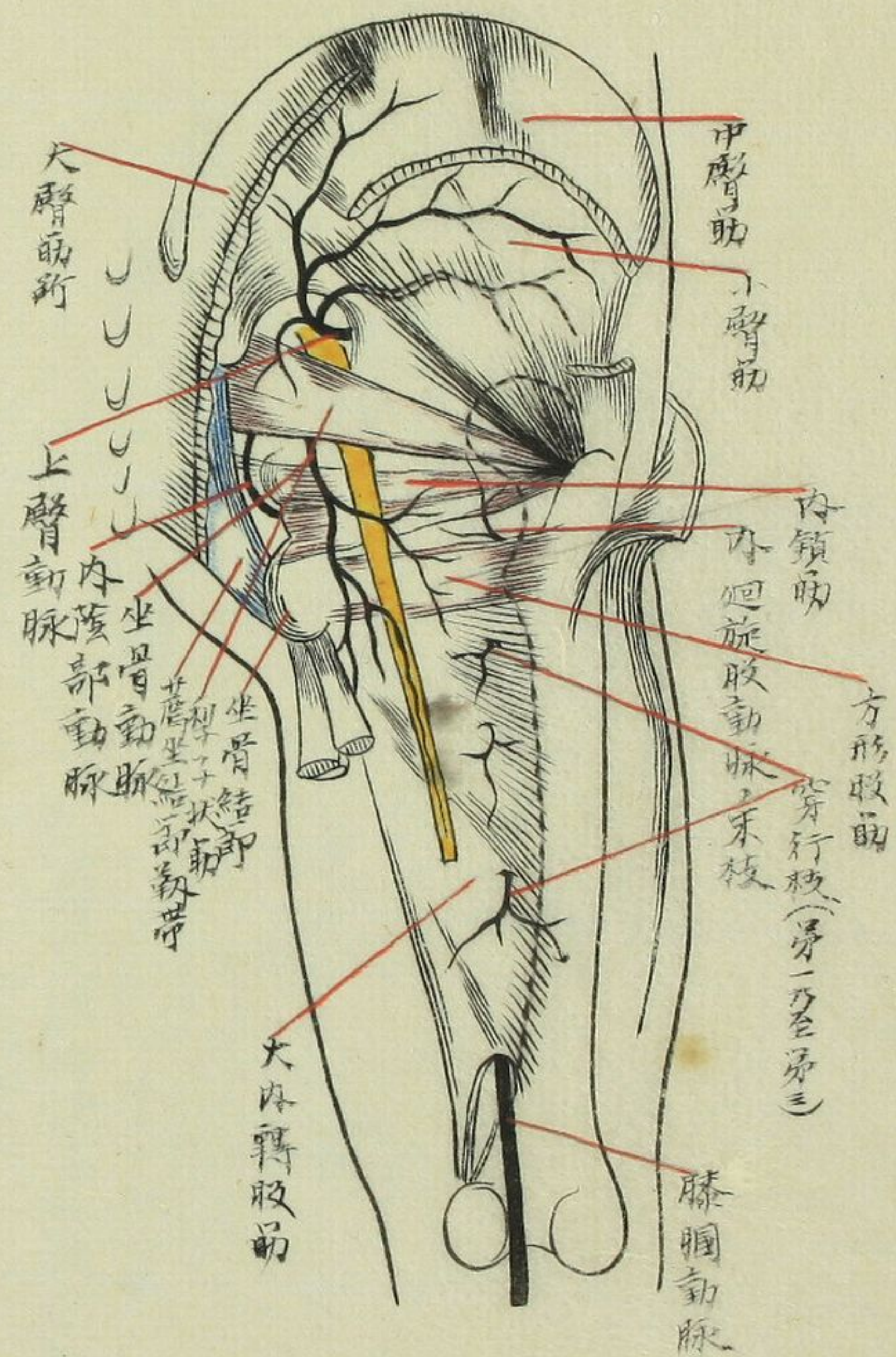
迴旋腸骨動脈
 下腹壁動脈
 外痔動脈
 內股輪
 內股輪

中薦骨動脈
 梨子狀筋
 側薦骨動脈(終)

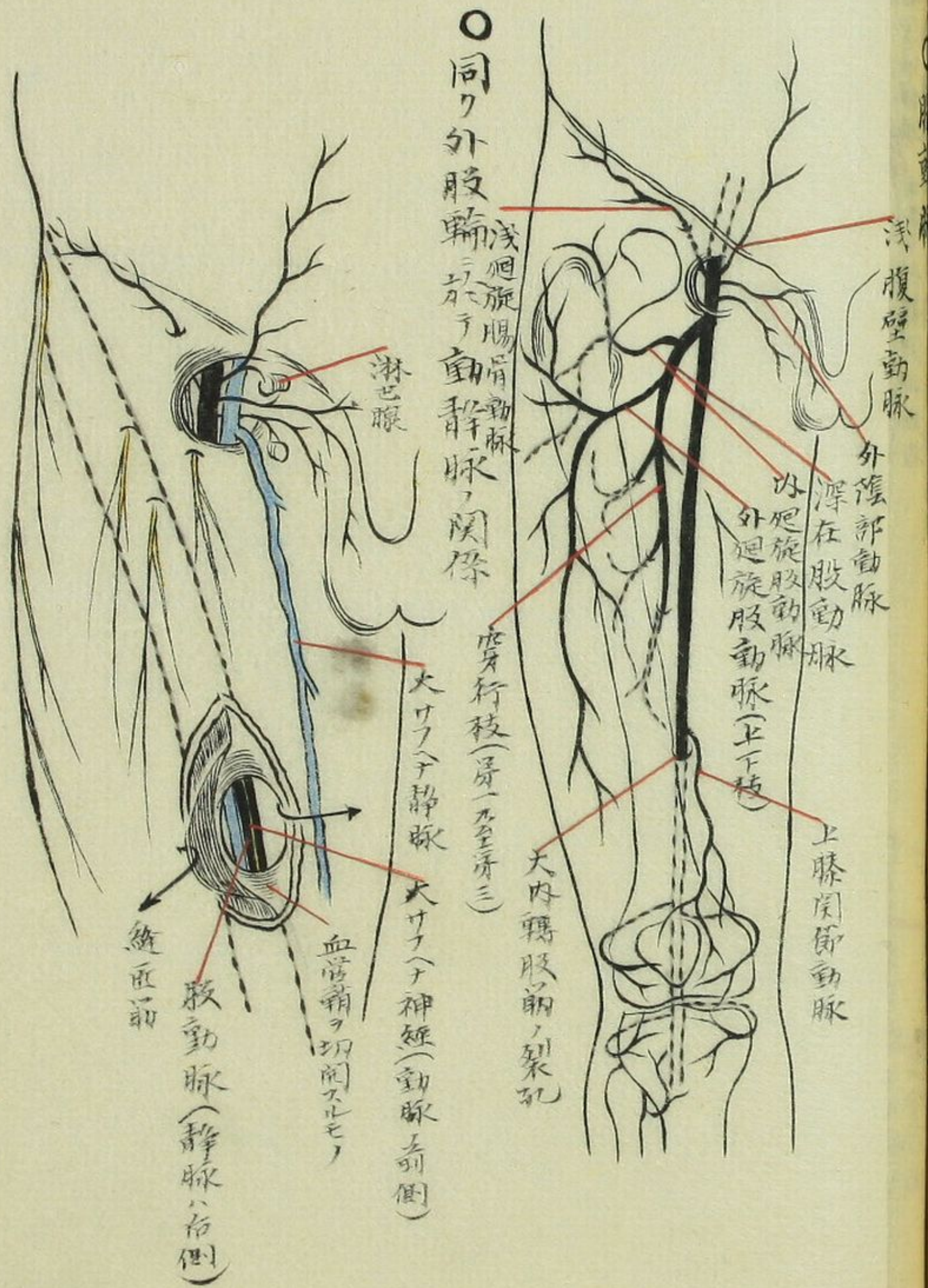
老骨
 新骨
 腸腰動脈(體)
 上肢骨動脈(體)
 臍動脈(上腸腰動脈)
 中痔動脈(內)
 下痔動脈(內)
 管陰動脈
 球直動脈
 背生棘動脈

陰莖動脈
 側膀胱動脈
 淺深陰莖動脈

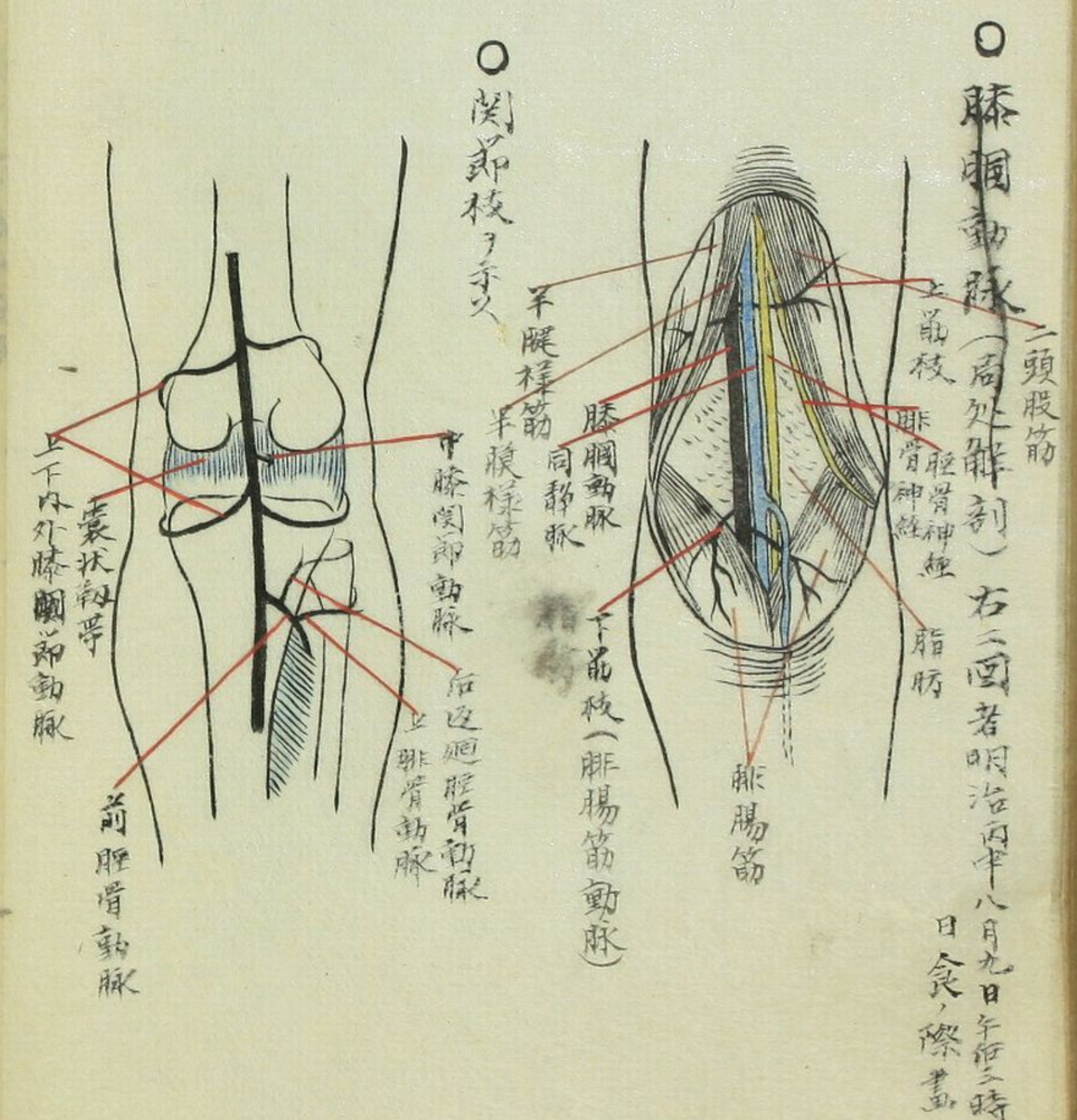
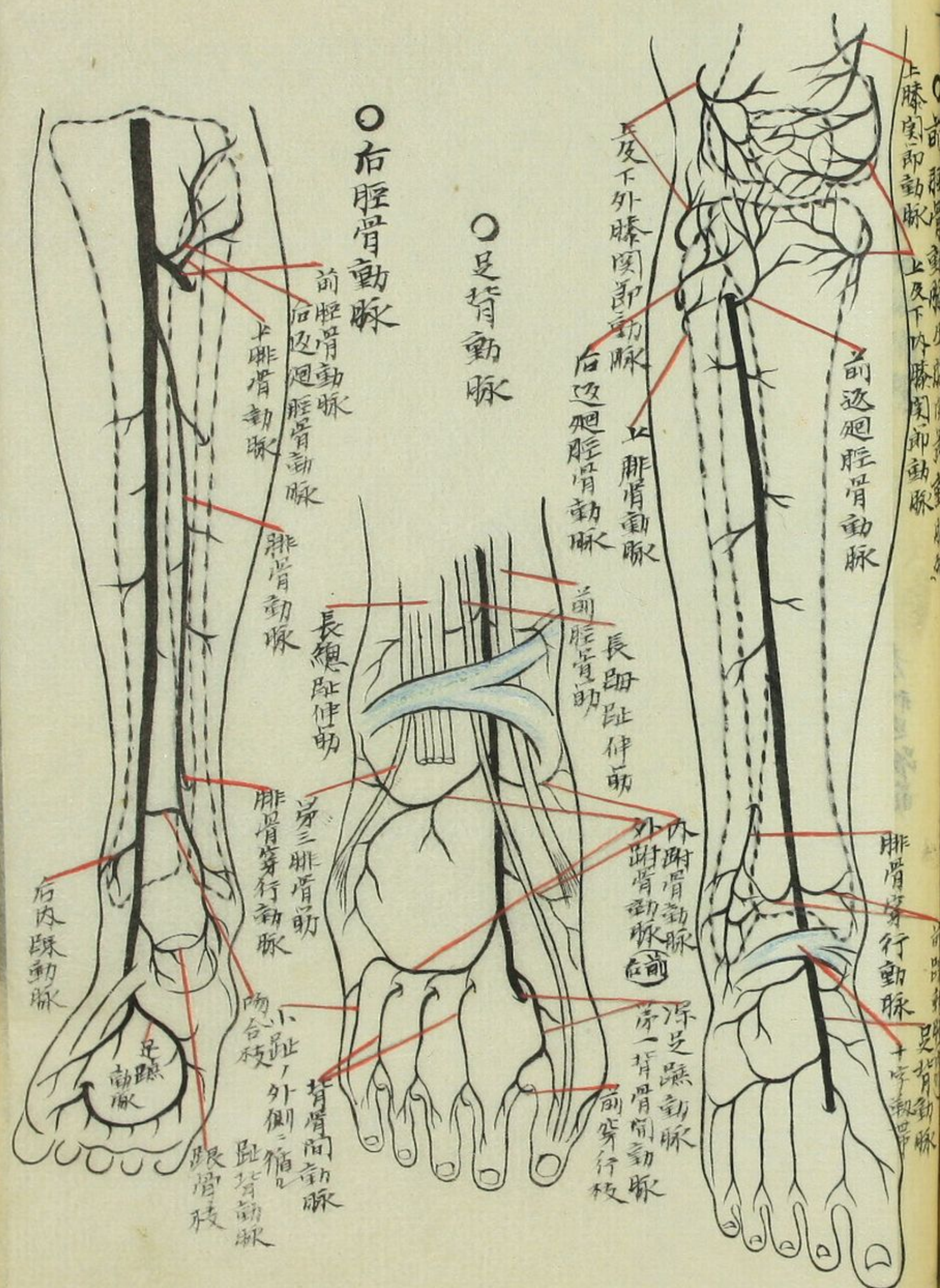
○ 腎部



○ 同ノ外肢筋ノ於テ動靜脈ノ關係



又大腿ノ中共部ニ於テ股動脈ヲ示ス

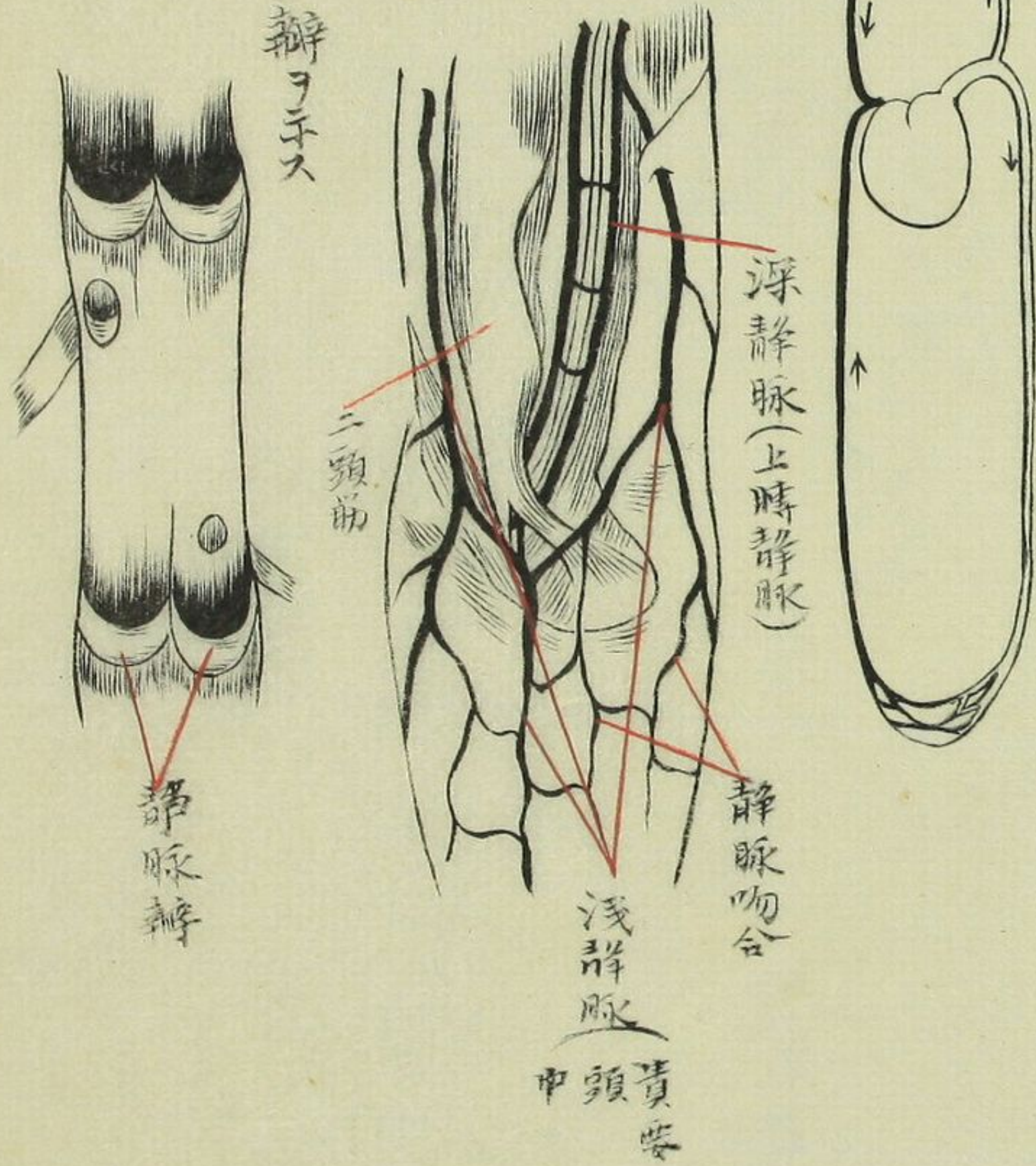


脉

靜

○浅深静脉

○静脉ヲ切開シ瓣ヲ示ス

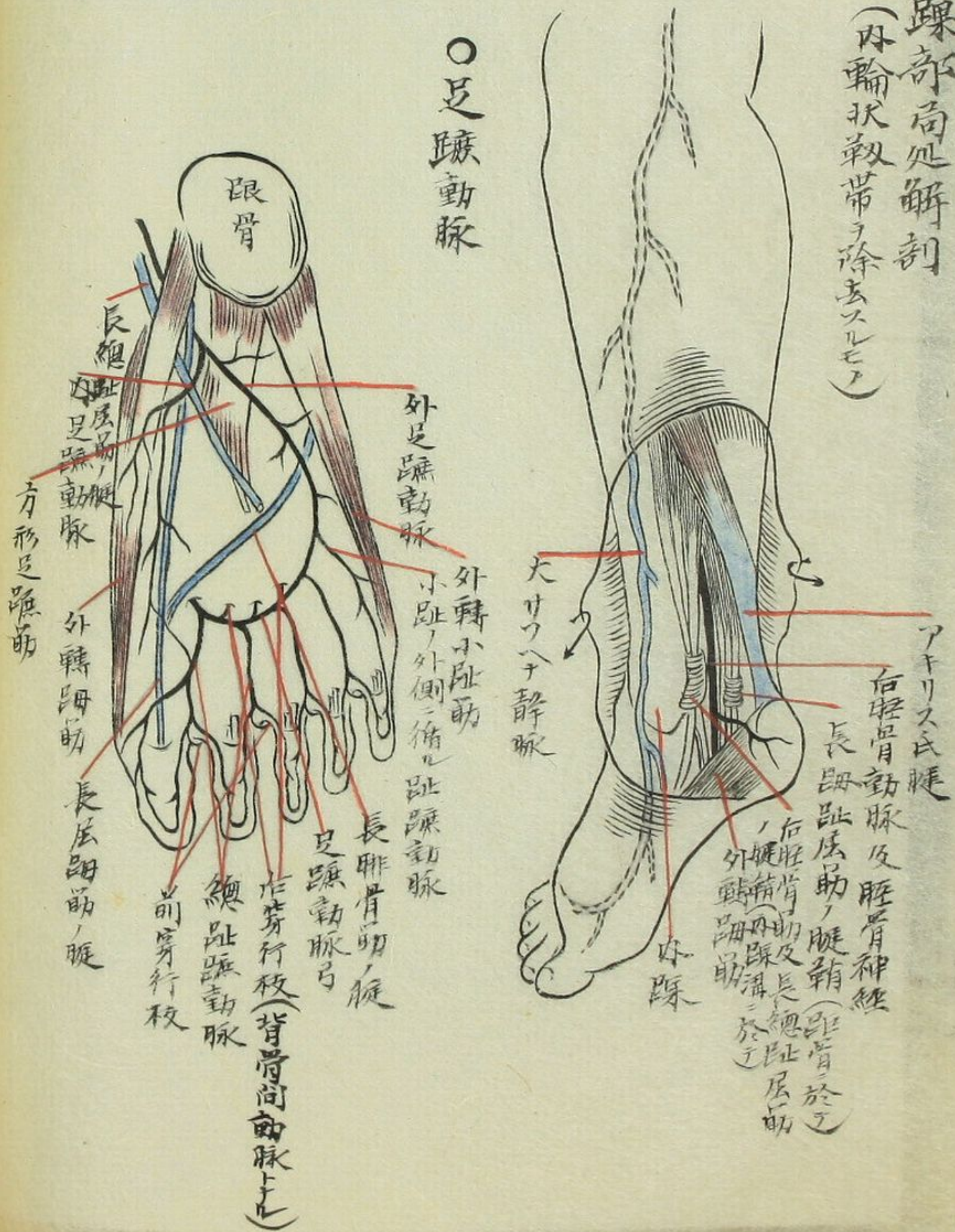


○血液循環

○内踝部局解剖

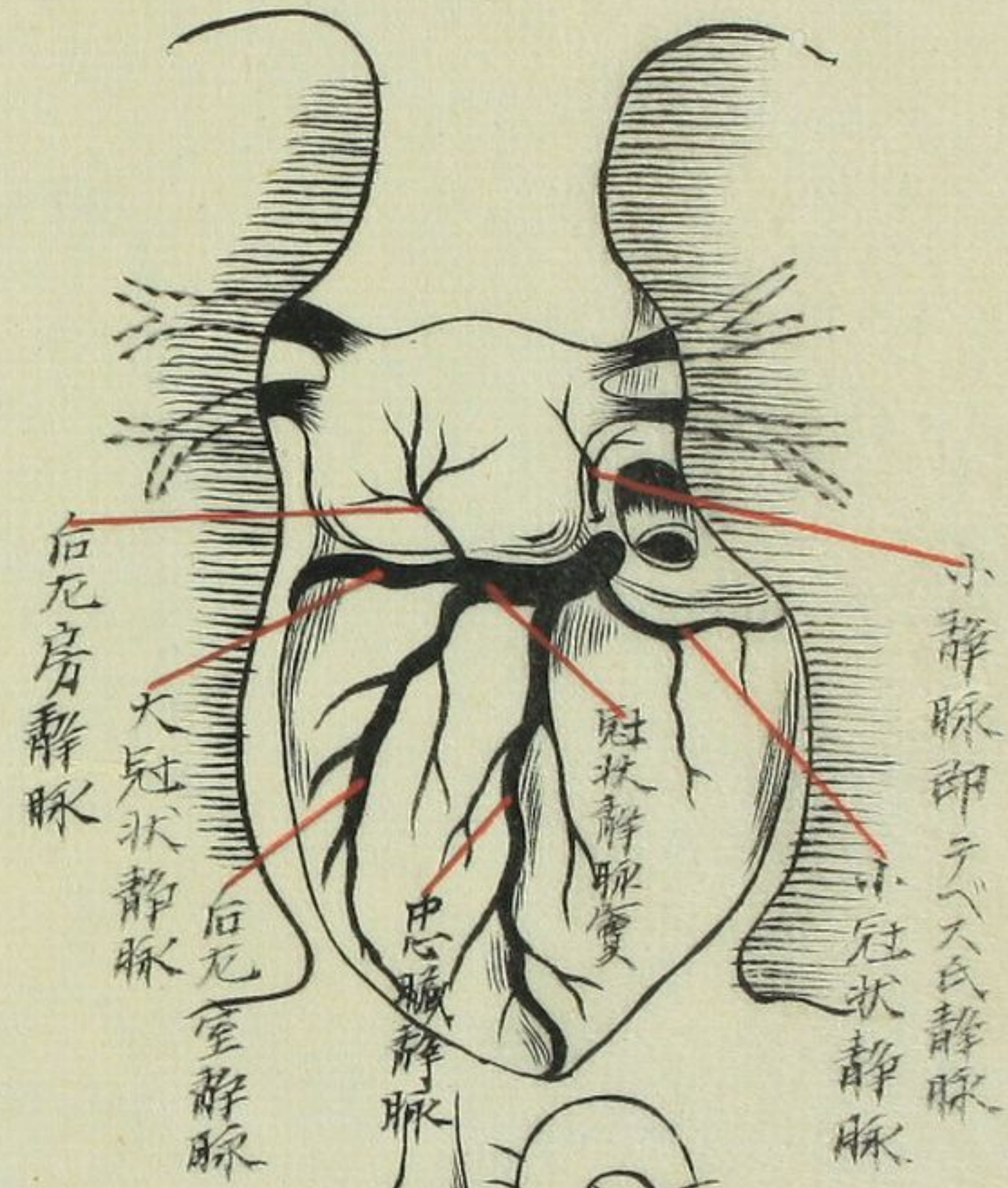
(内輪状靱帯ヲ除去スルモ)

○足蹠動脈

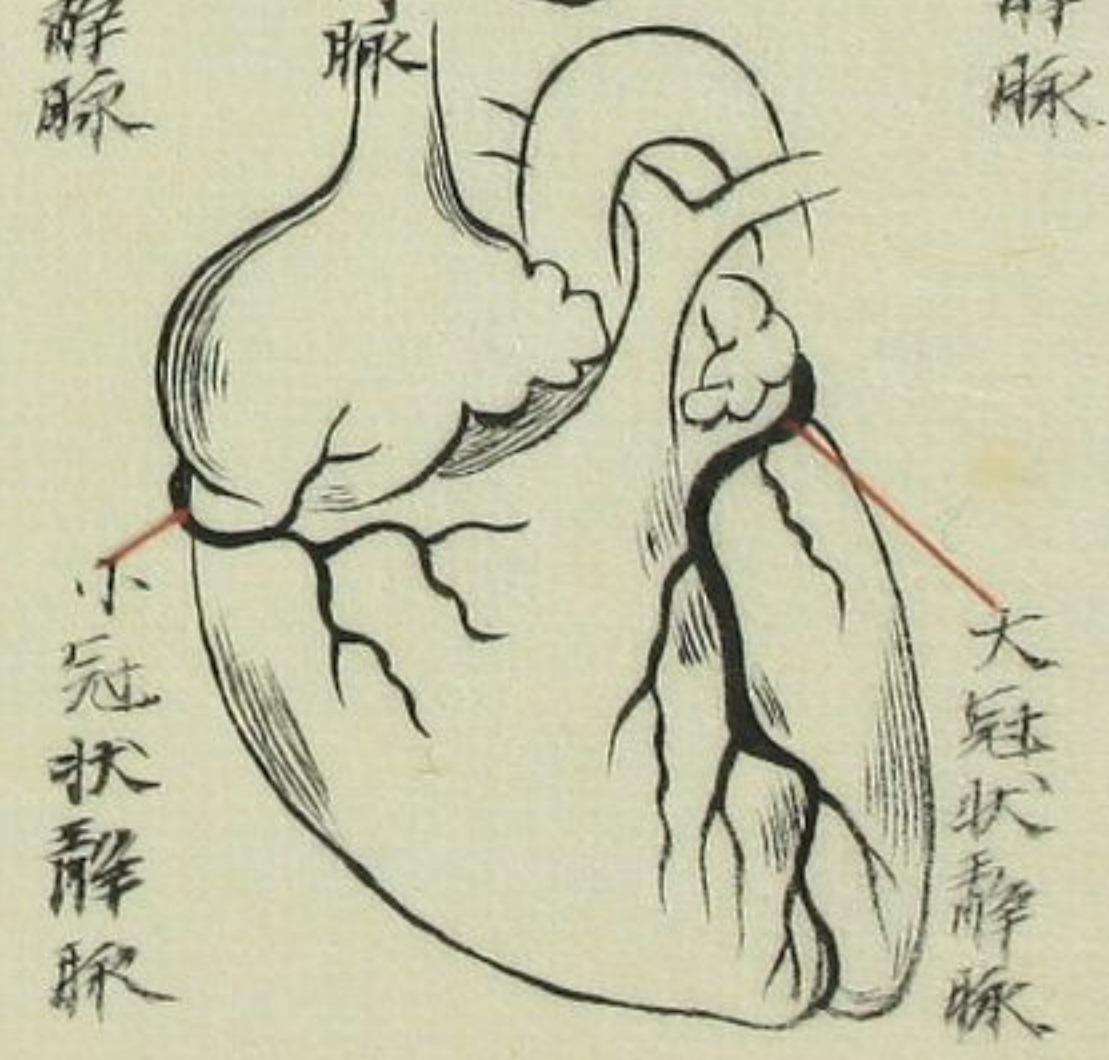


肺靜脈及心臟靜脈

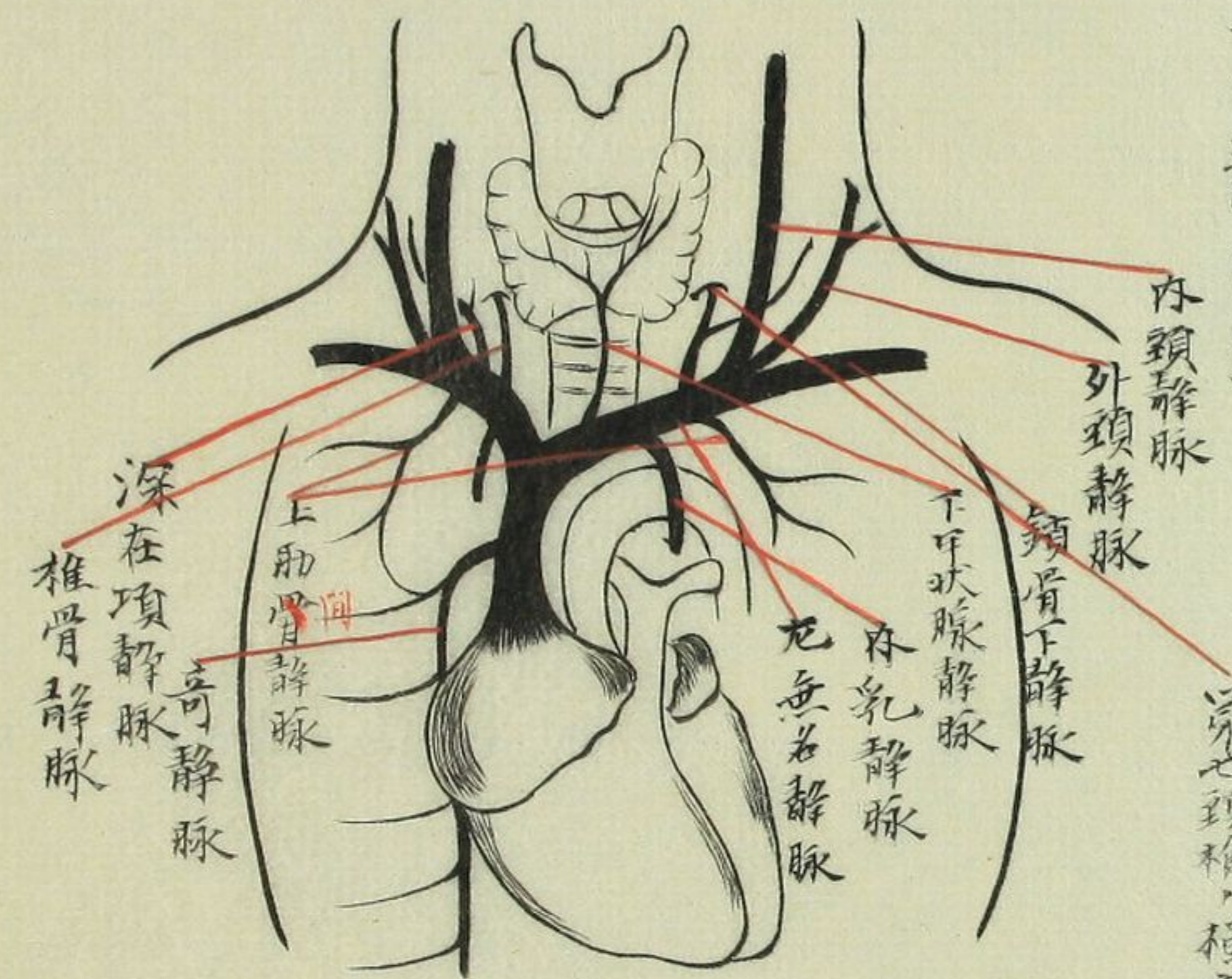
○心臟之右面



○同前面

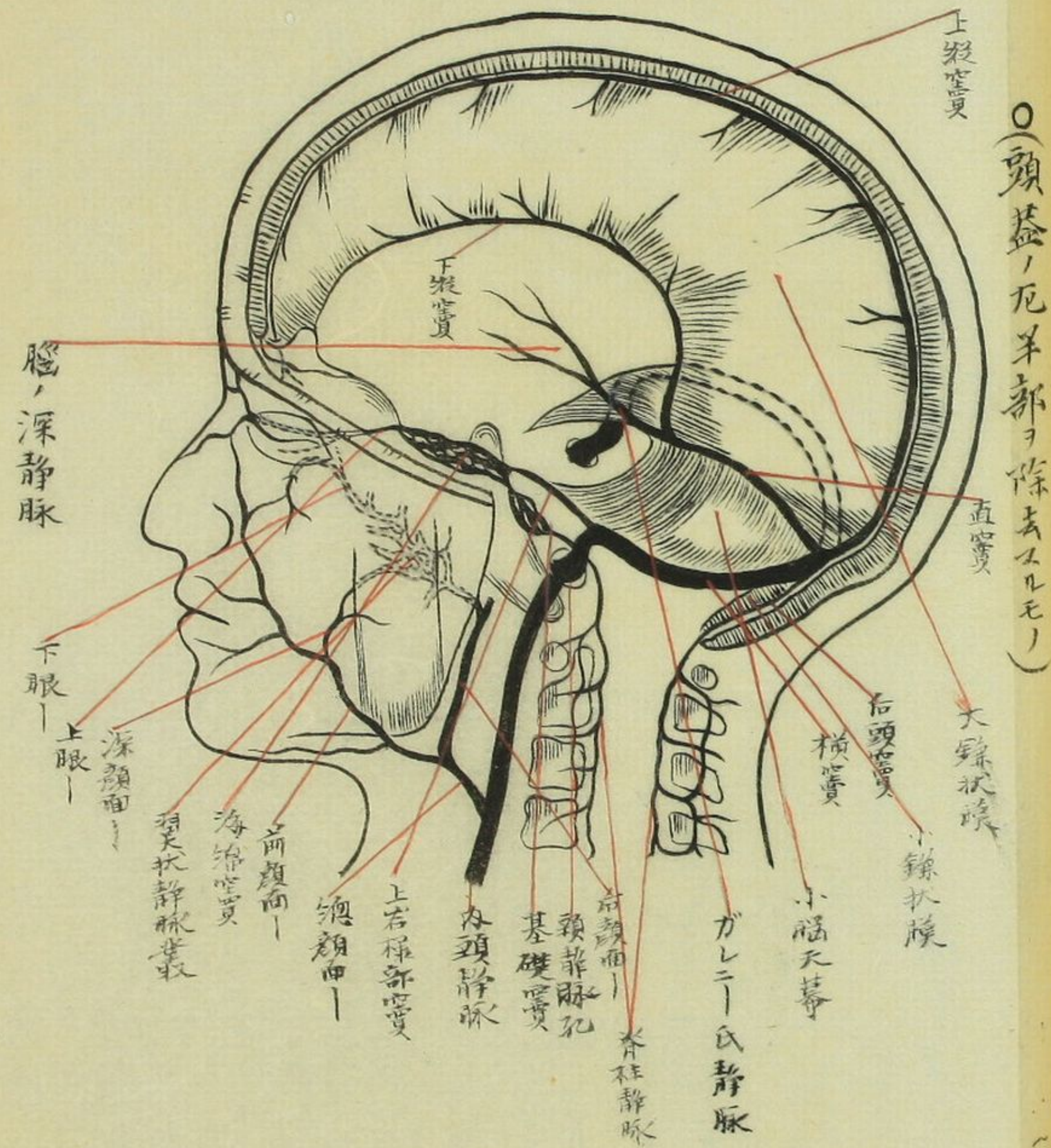


○上大靜脈幹

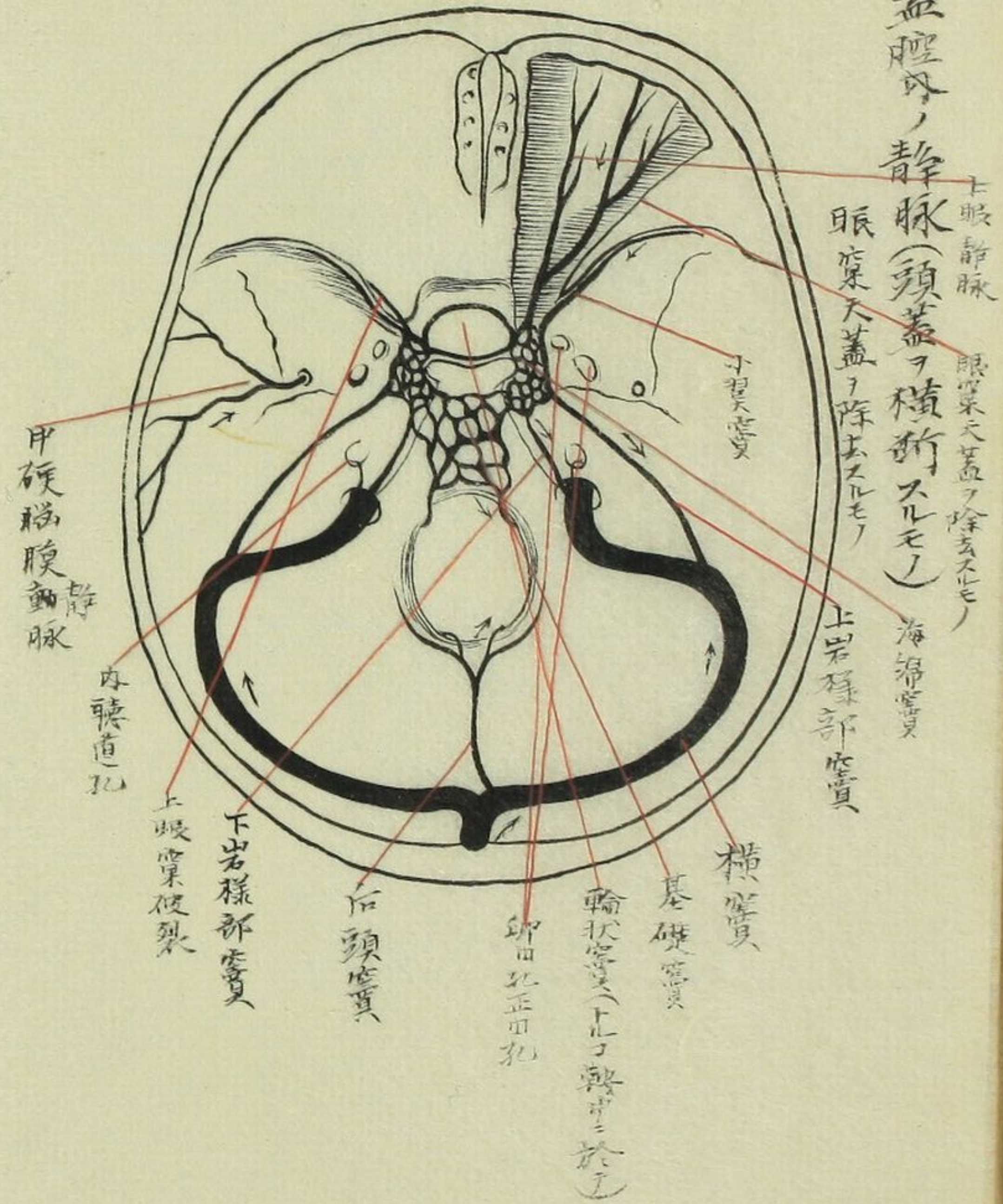


第七頸椎，橫突起乳

頭蓋内及静脈、内蓋頭



○頭蓋、凡羊部ヲ除去スルニ



○頭蓋腔内、静脈 (頭蓋ヲ横折スルニ)

上眼静脈 眼室天蓋ヲ除去スルニ
眼室天蓋ヲ除去スルニ
上右様部室
小裂室

甲候腦膜静脈

内聽直孔

上眼室破裂

下右様部室

後頭室

印正正孔

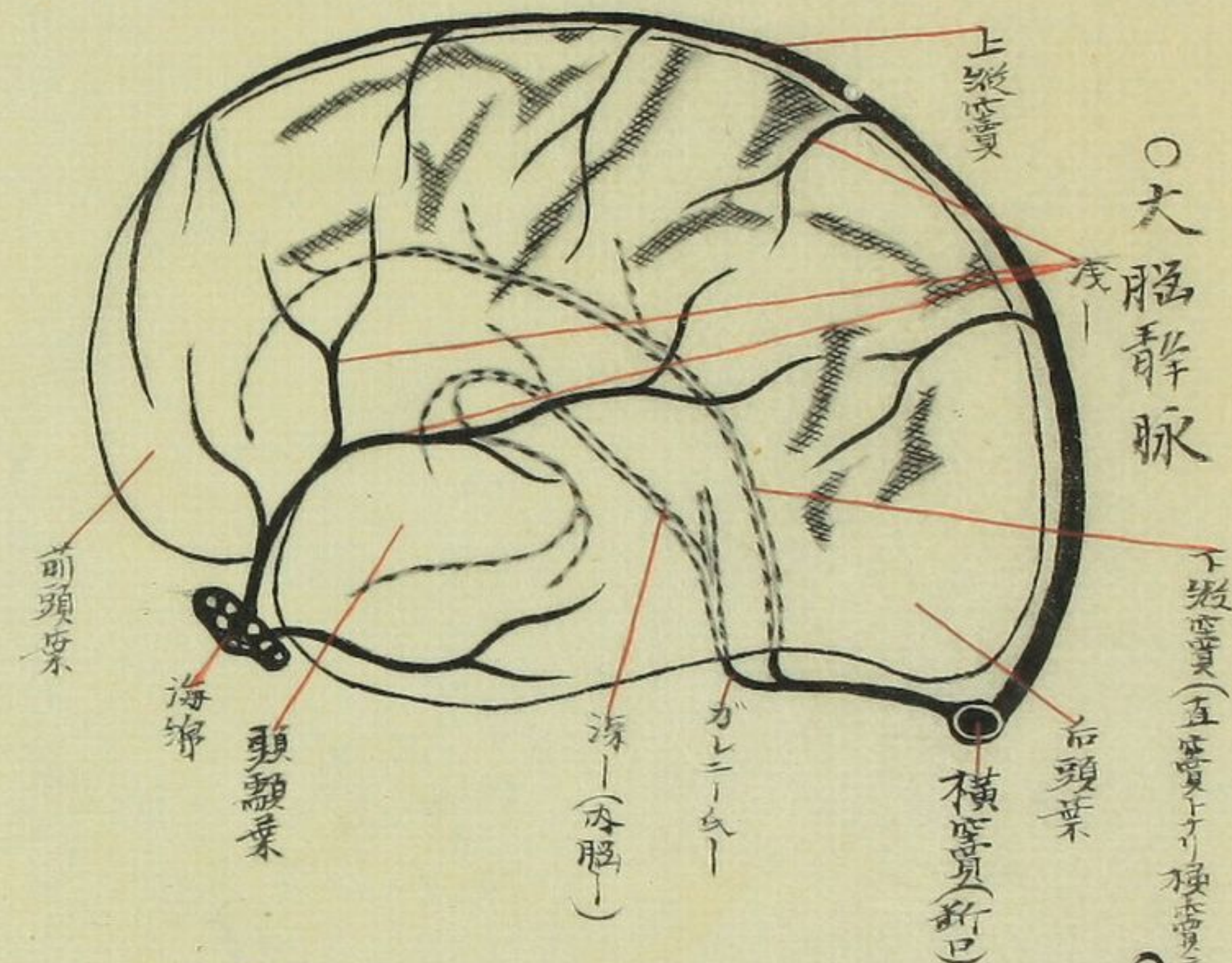
輪状室、上ノ部ニ於テ

基礎室

横室

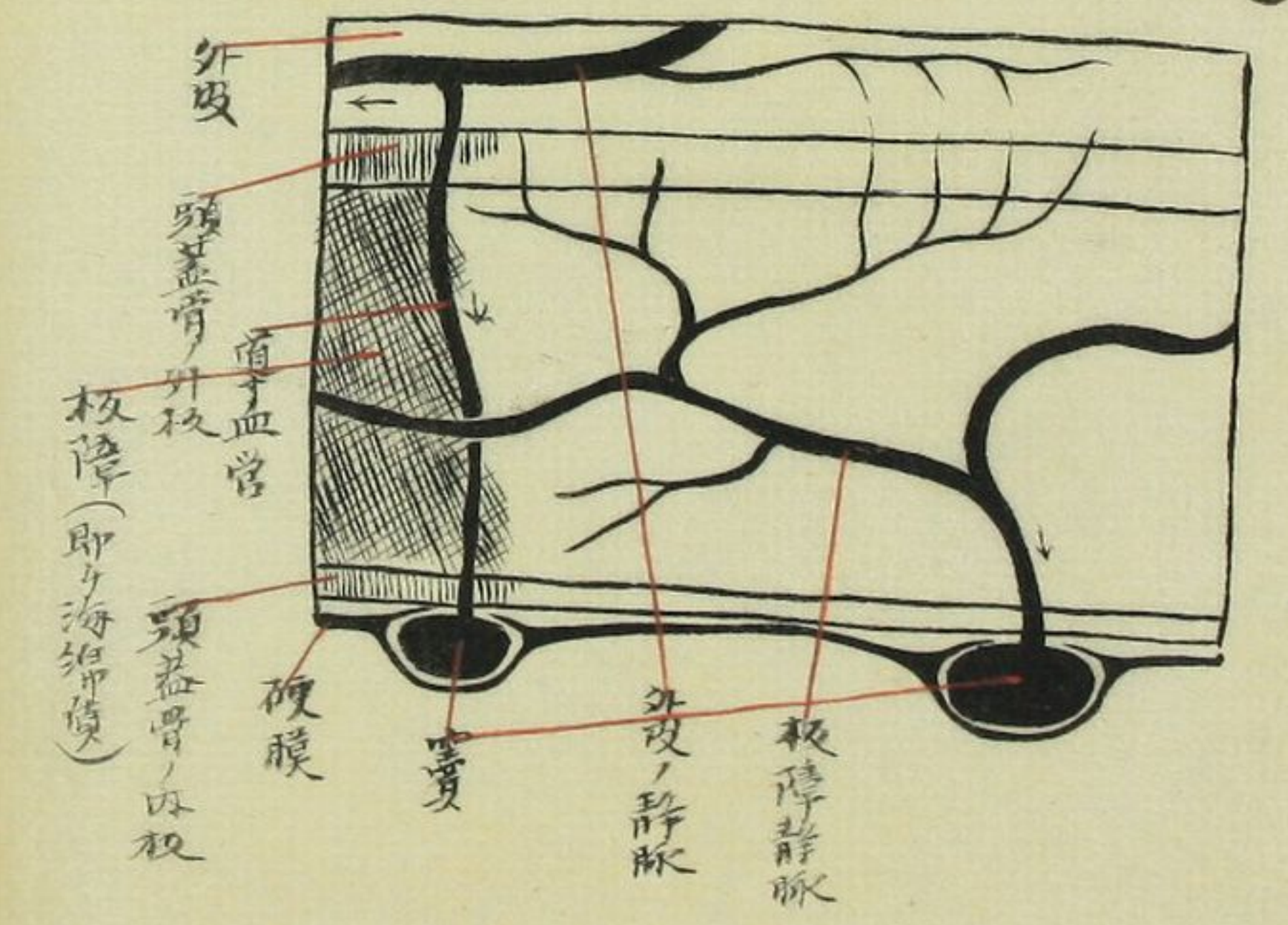
上右様部室

實 二 開 口 八 十 靜 脈



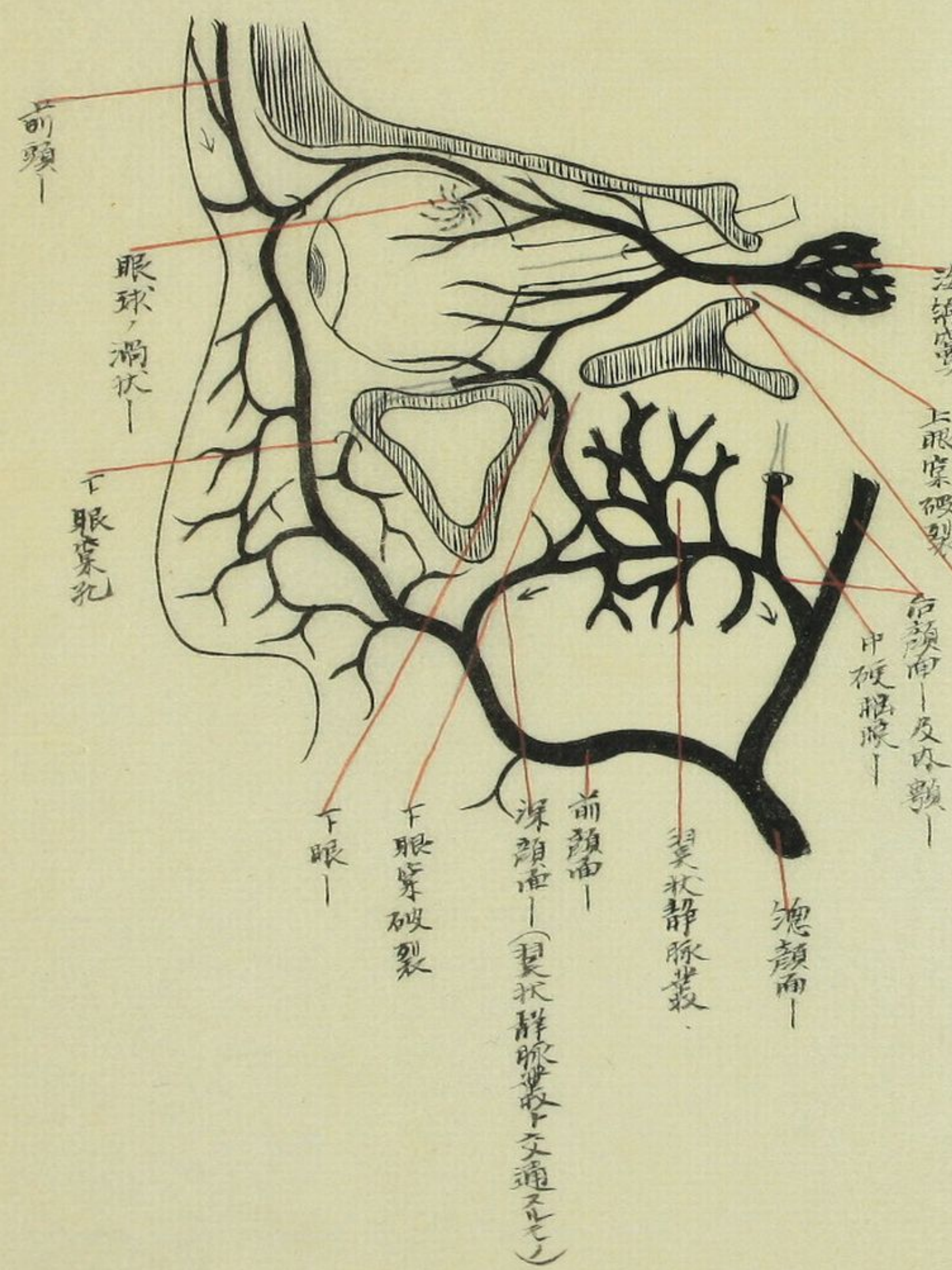
○大腦靜脈

下縱實(五實上十)
後頭葉



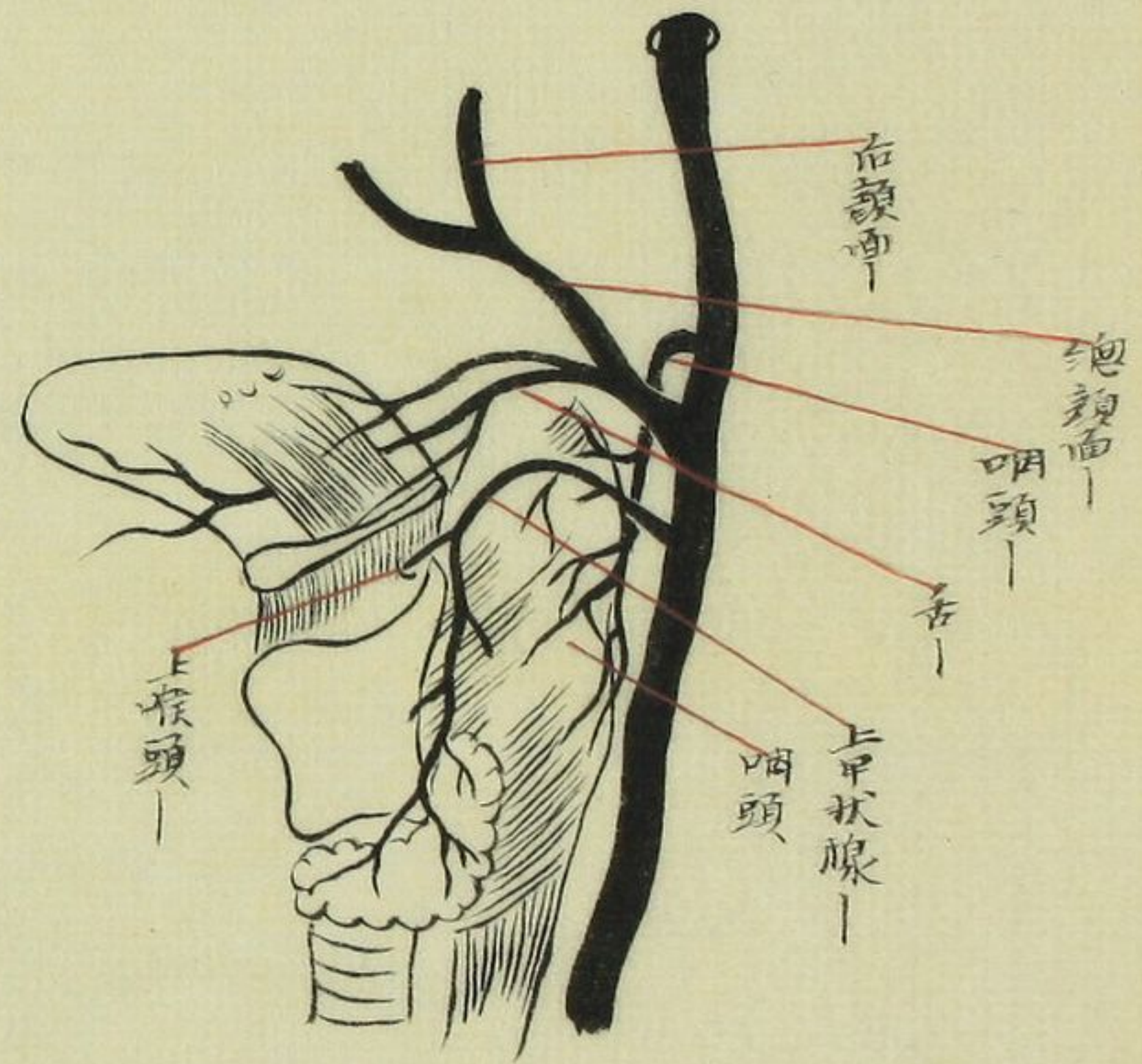
○板障靜脈
(頭蓋, 新面)

○眼靜脈及翼狀靜脈叢

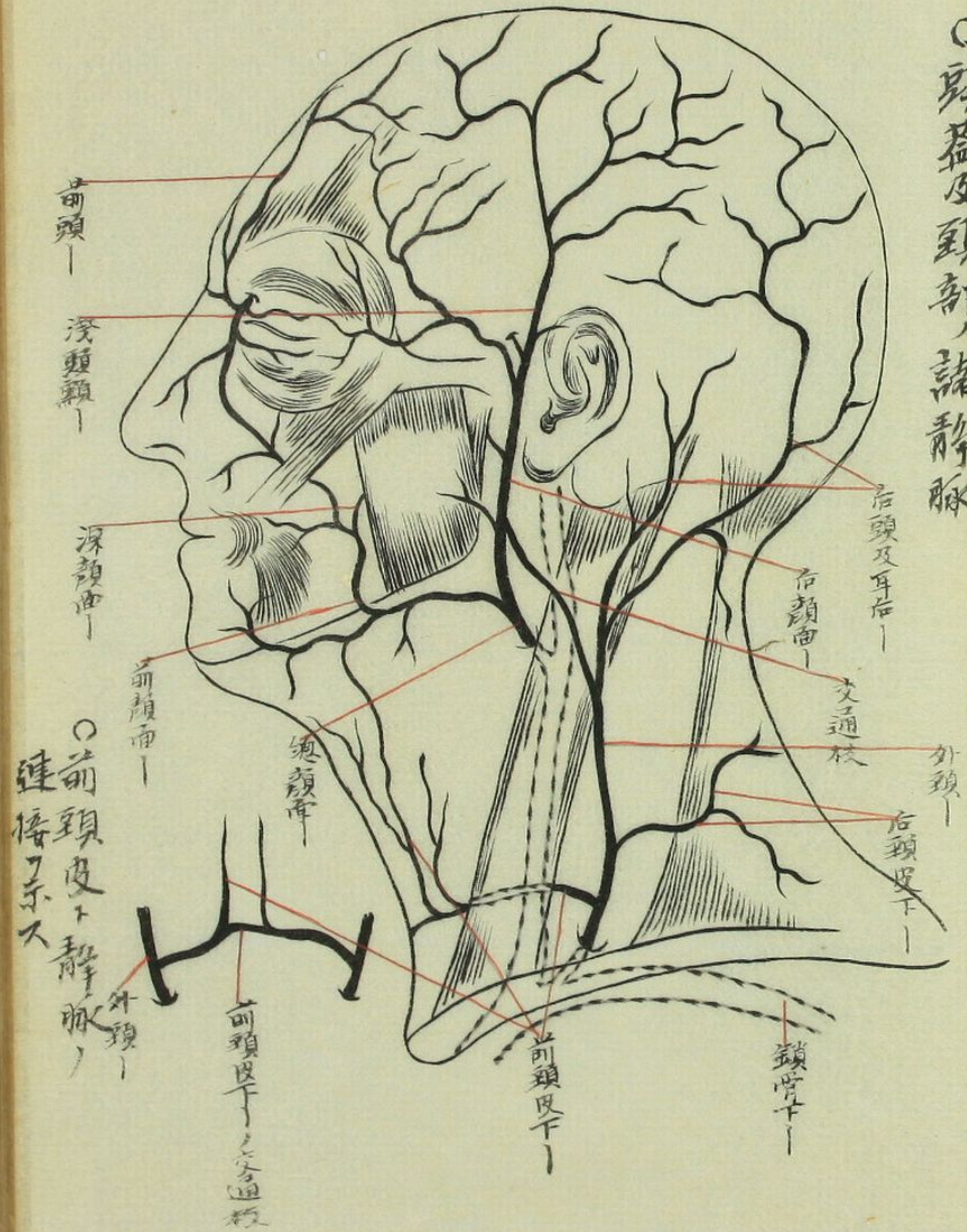


前額面
深額面 (翼狀靜脈叢交通至之)
下眼
下眼葉破裂
總額面
翼狀靜脈叢

脉静颈内

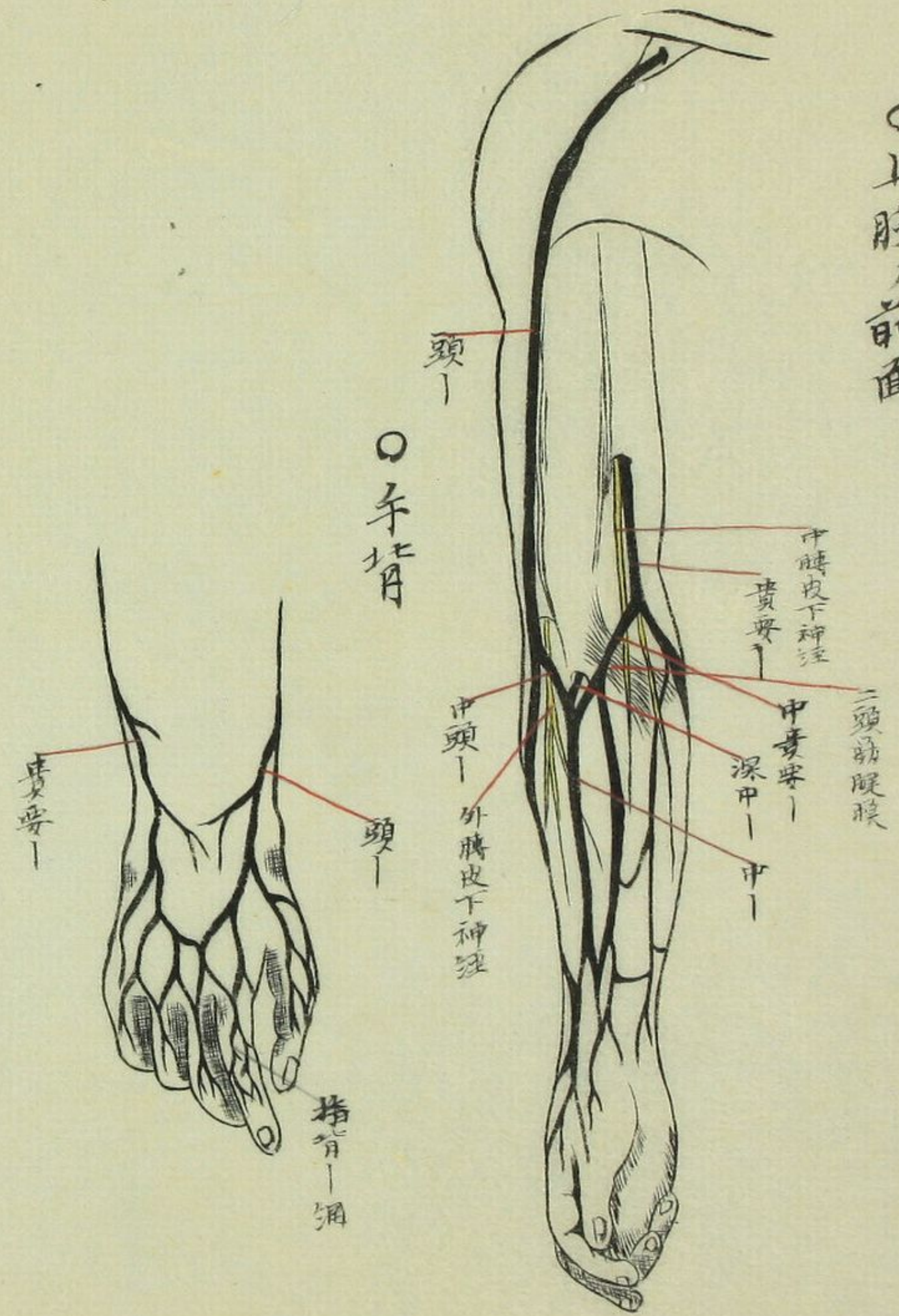


○ 头盖及颈部诸静脉



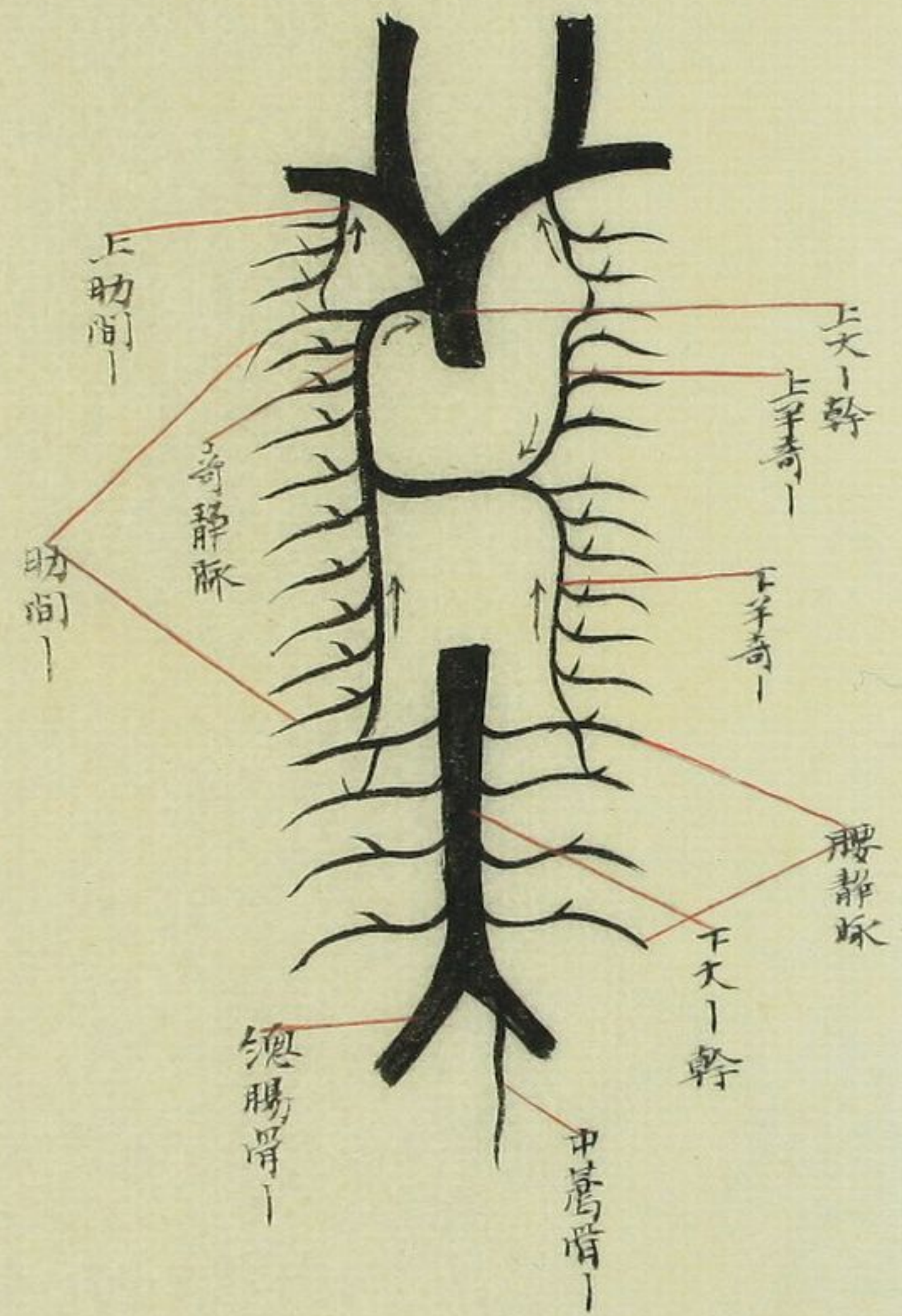
脉静 / 肢上

○ 上肢 / 前面

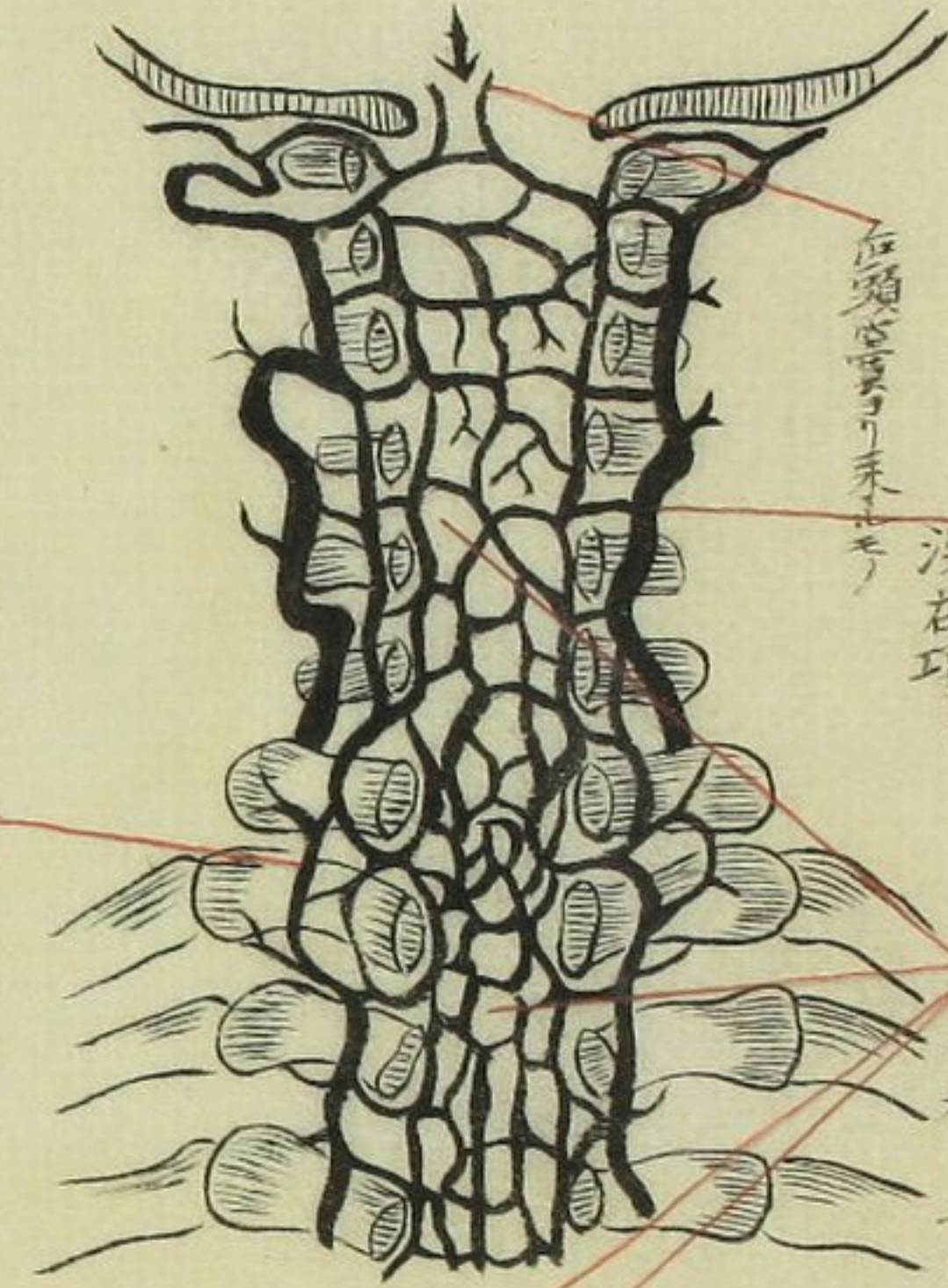


○ 手背

○ 奇静脉



脊 柱 静 脉 丛



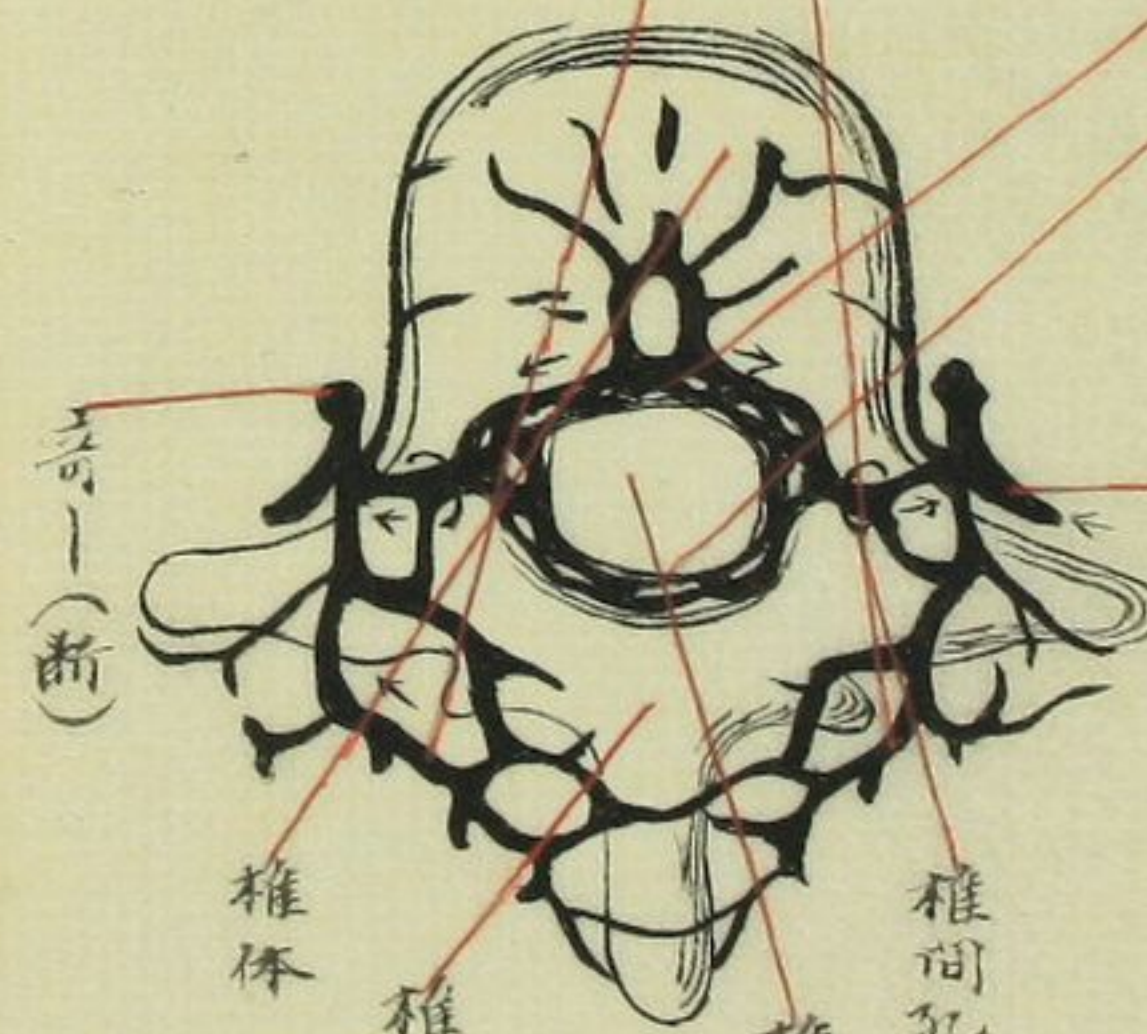
○ 頸椎及背椎ノ弓部ヲ除去スルノ(后面)

后頸管ノ末(上)

深在項

外脊柱ノ末

外脊柱ノ末



○ 椎骨ノ横断

取向

椎間孔ノ想像

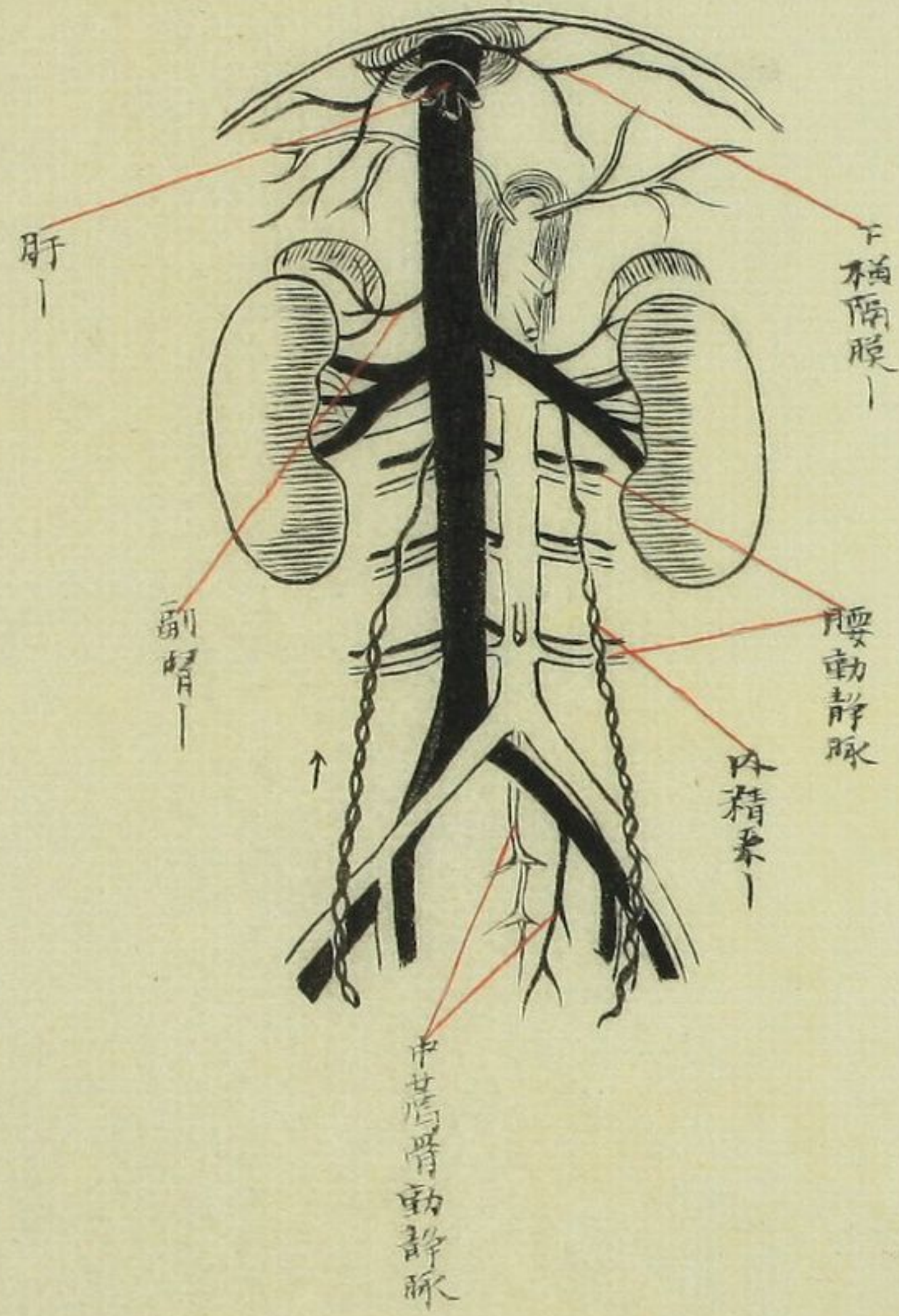
椎孔

椎弓

椎体

前(面)

○ 下大静脉幹及腹部動脉幹ノ關係



下大静脉

腰動静脉

内精索

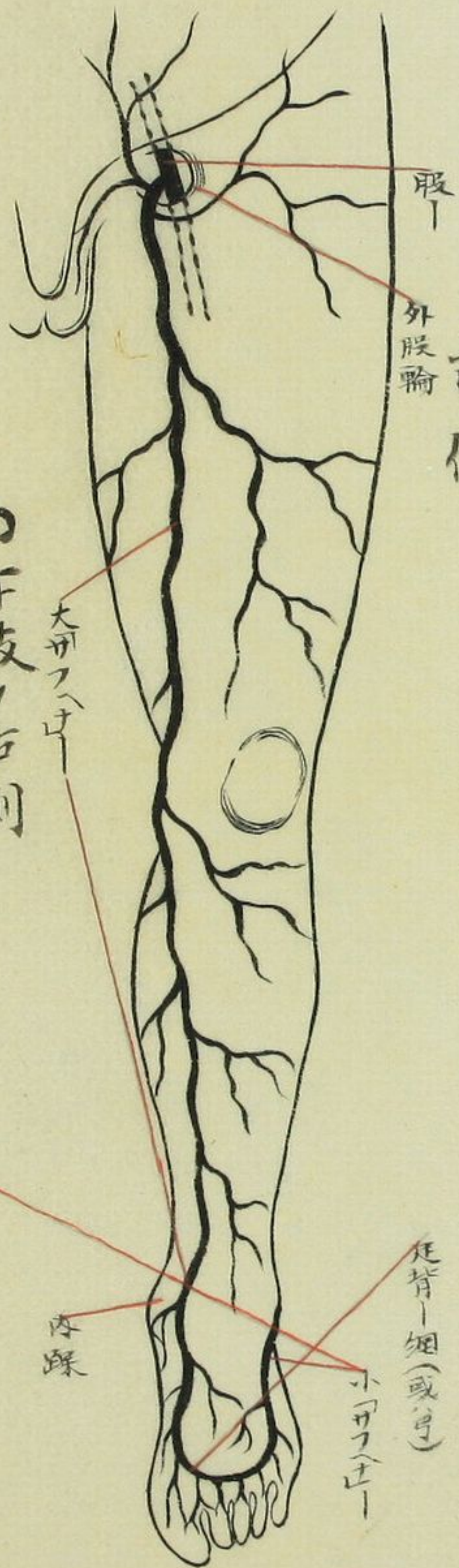
中脊管動静脉

副腎

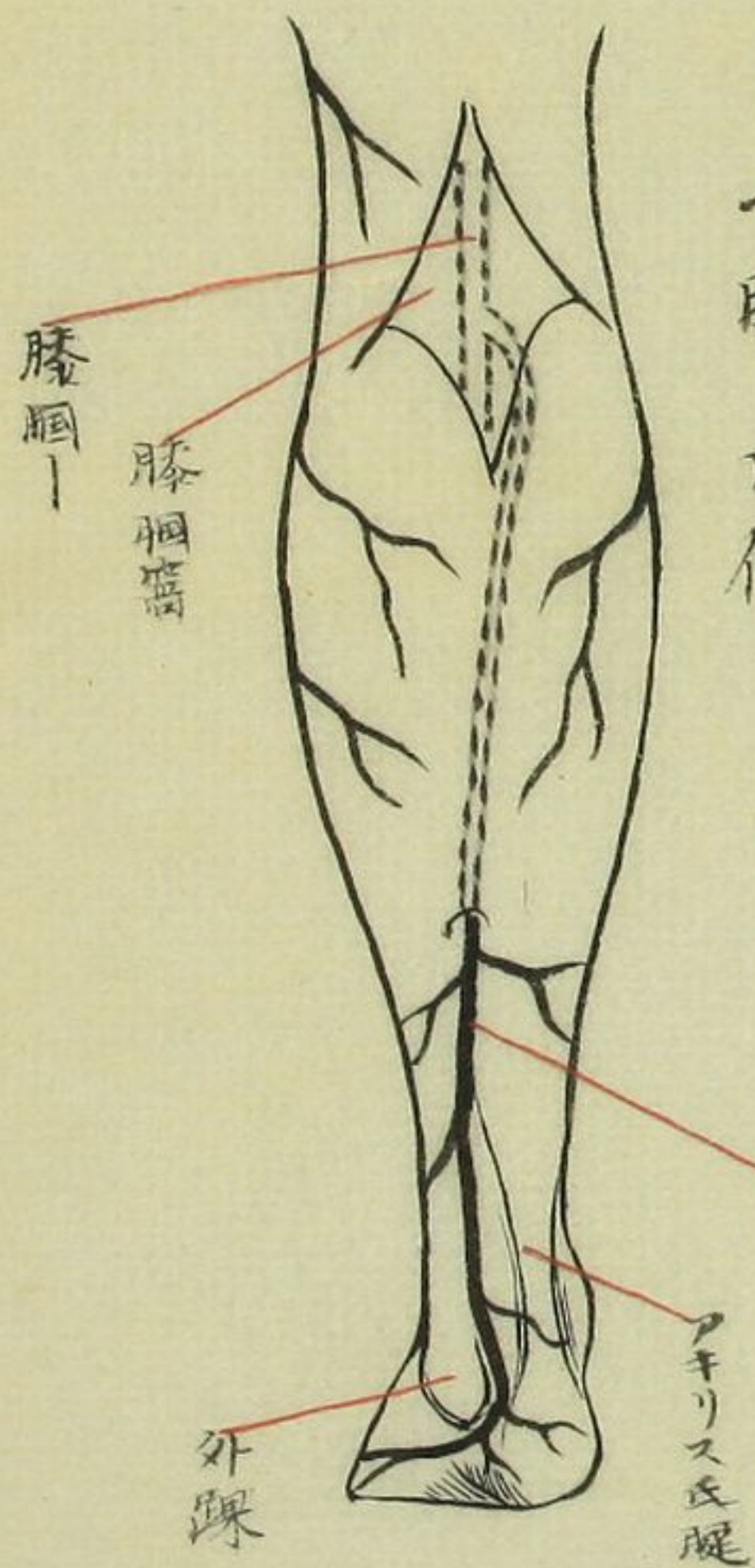
肝

下肢ノ浅静脉

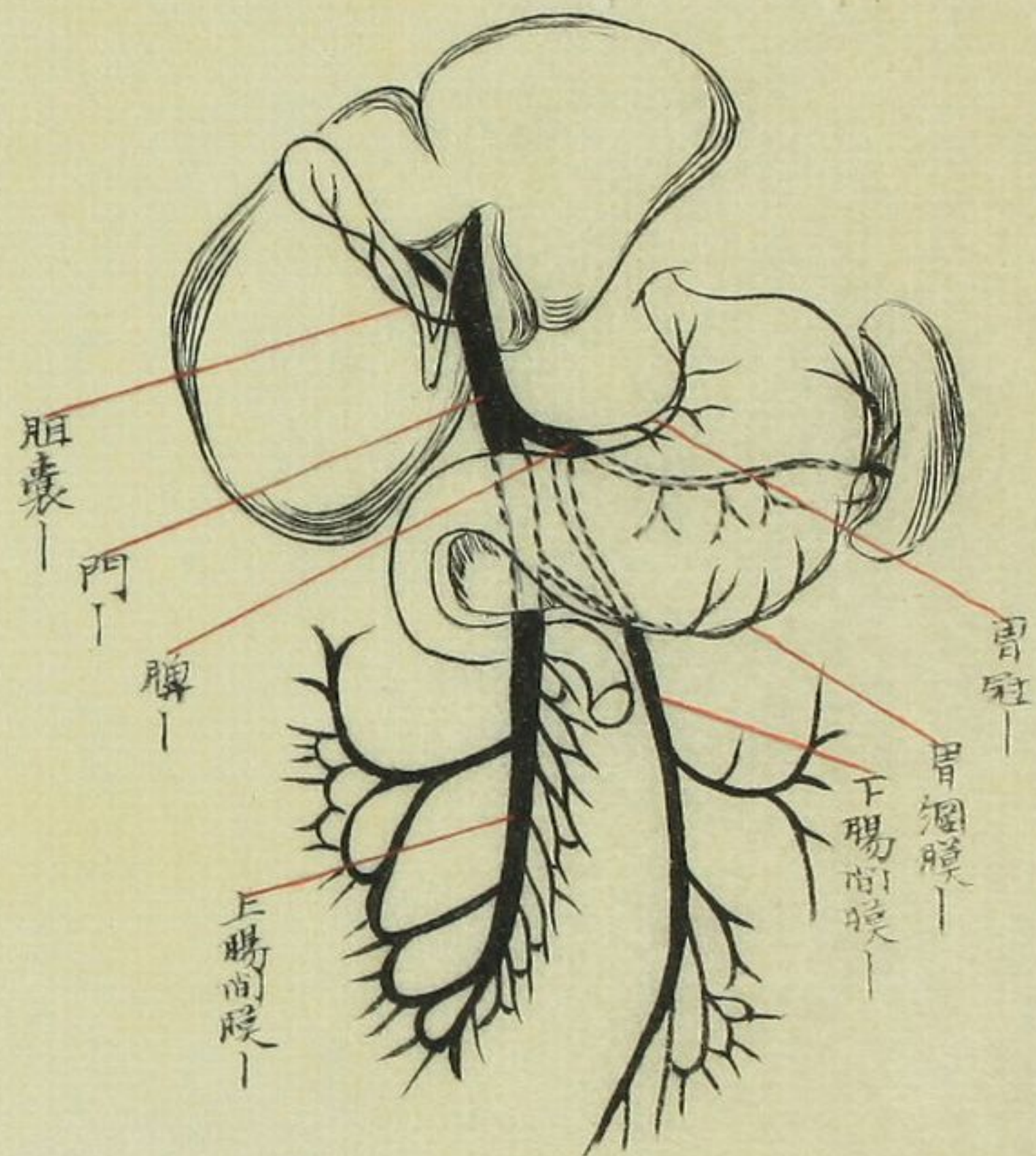
○前側



○下肢ノ后側

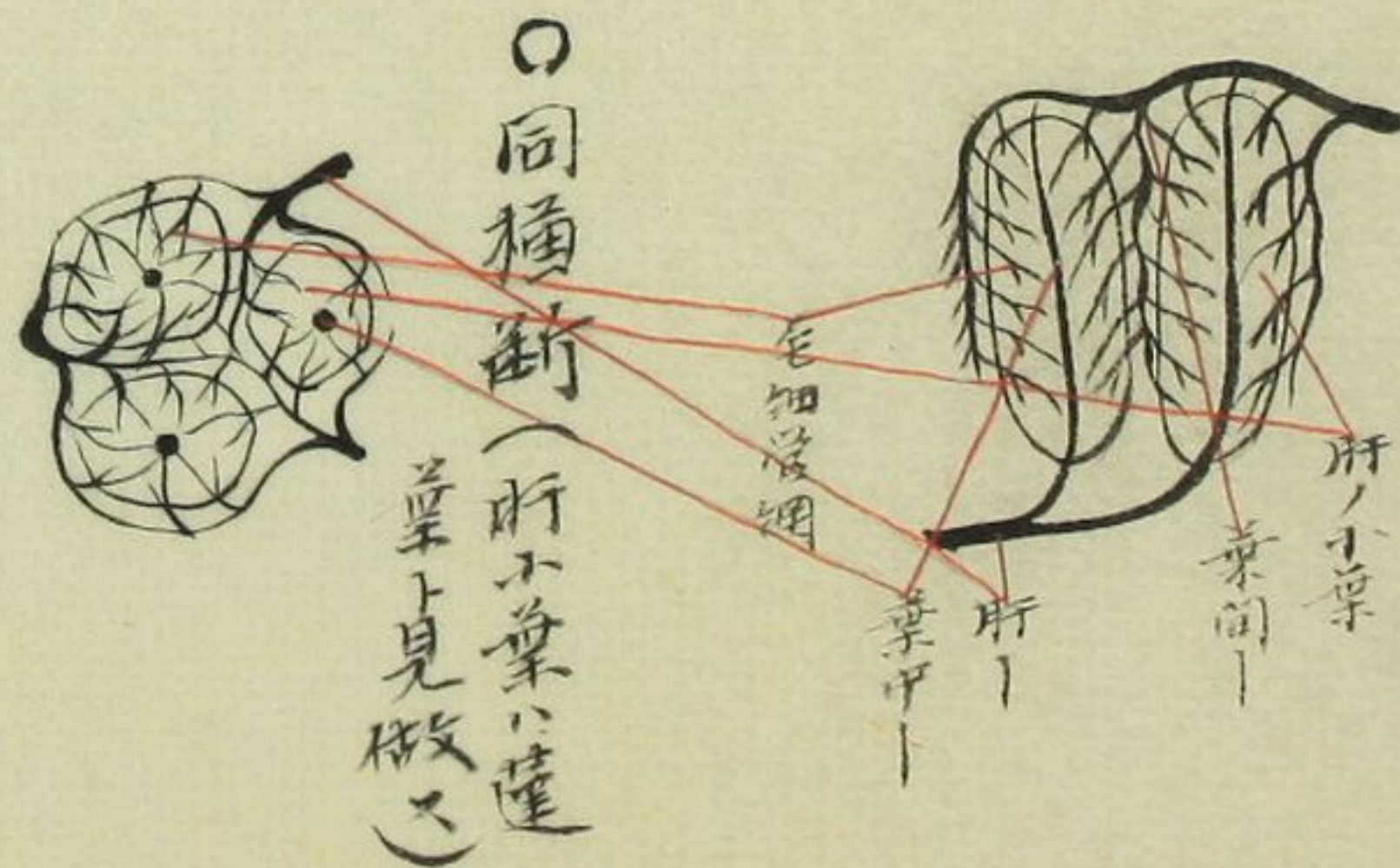


○門静脉



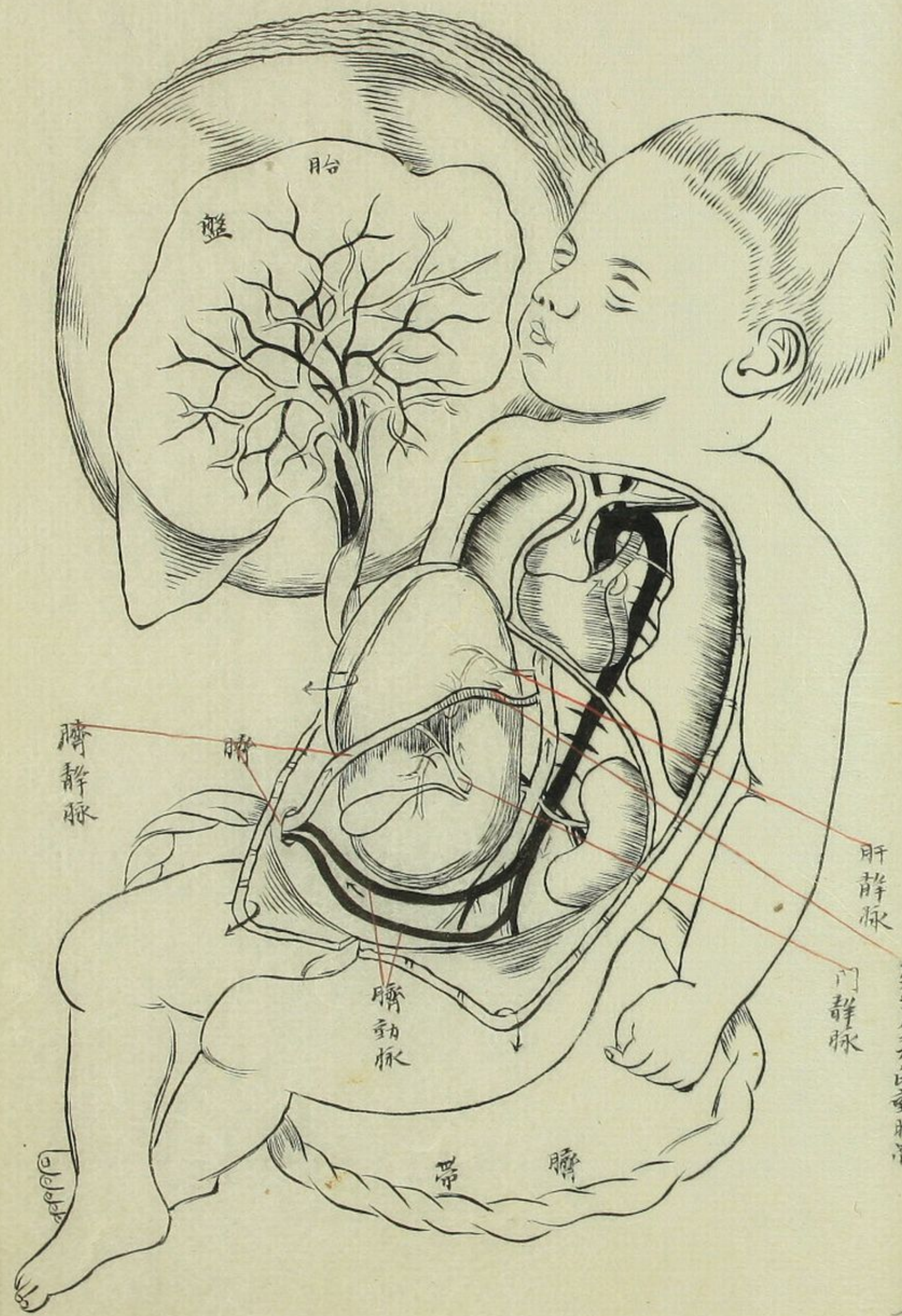
○葉間及葉中静脉ノ想像

(縱断、肝ノ葉ノ木葉ト見做ス)

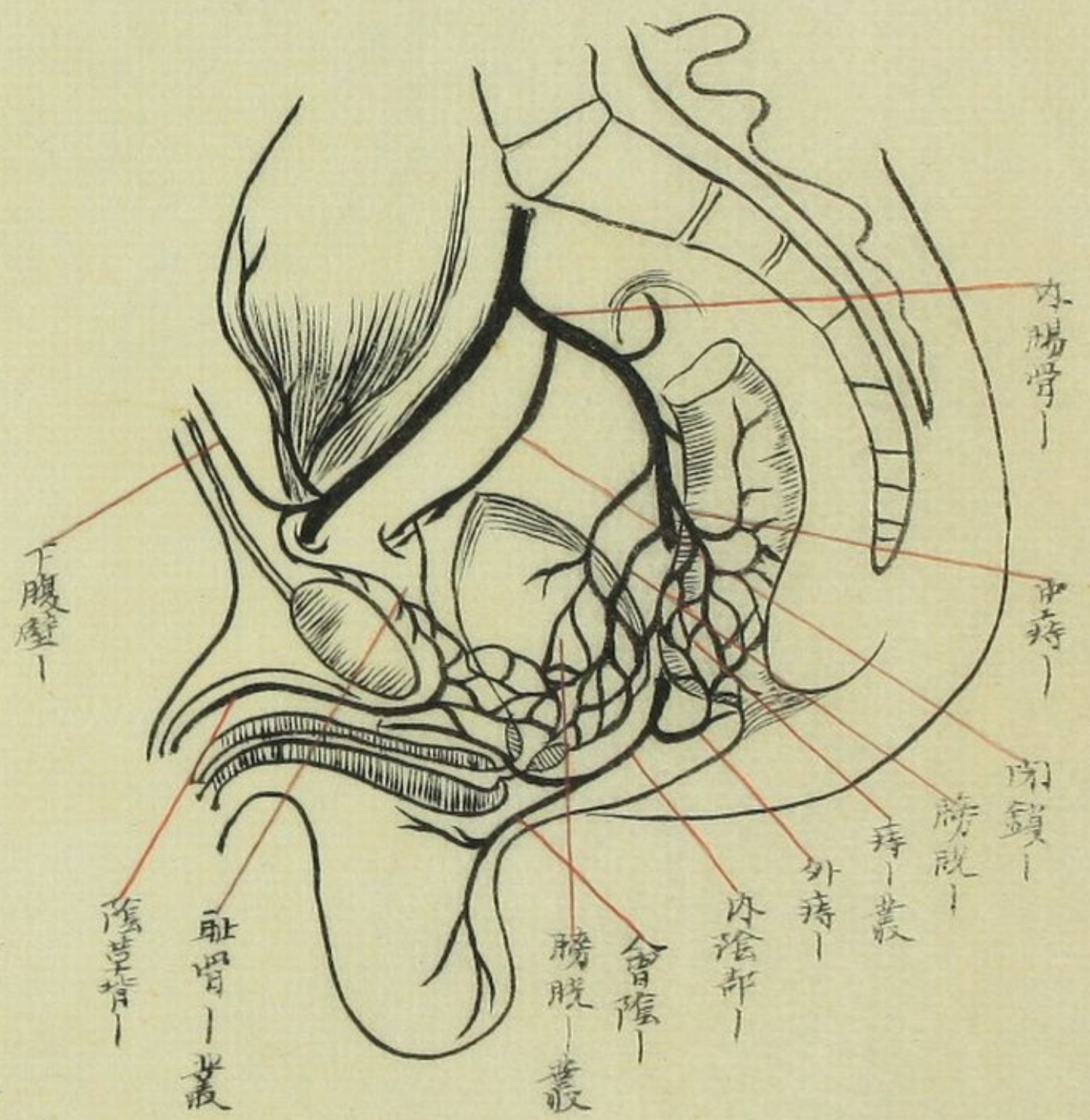


○同種断

(肝ノ葉ノ木葉ト見做ス)



胎兒血液循環



○內外腸骨靜脈(骨盤矢狀斷)

子宮及卵巢動脈

肝靜脈
門靜脈

臍動脈

臍靜脈

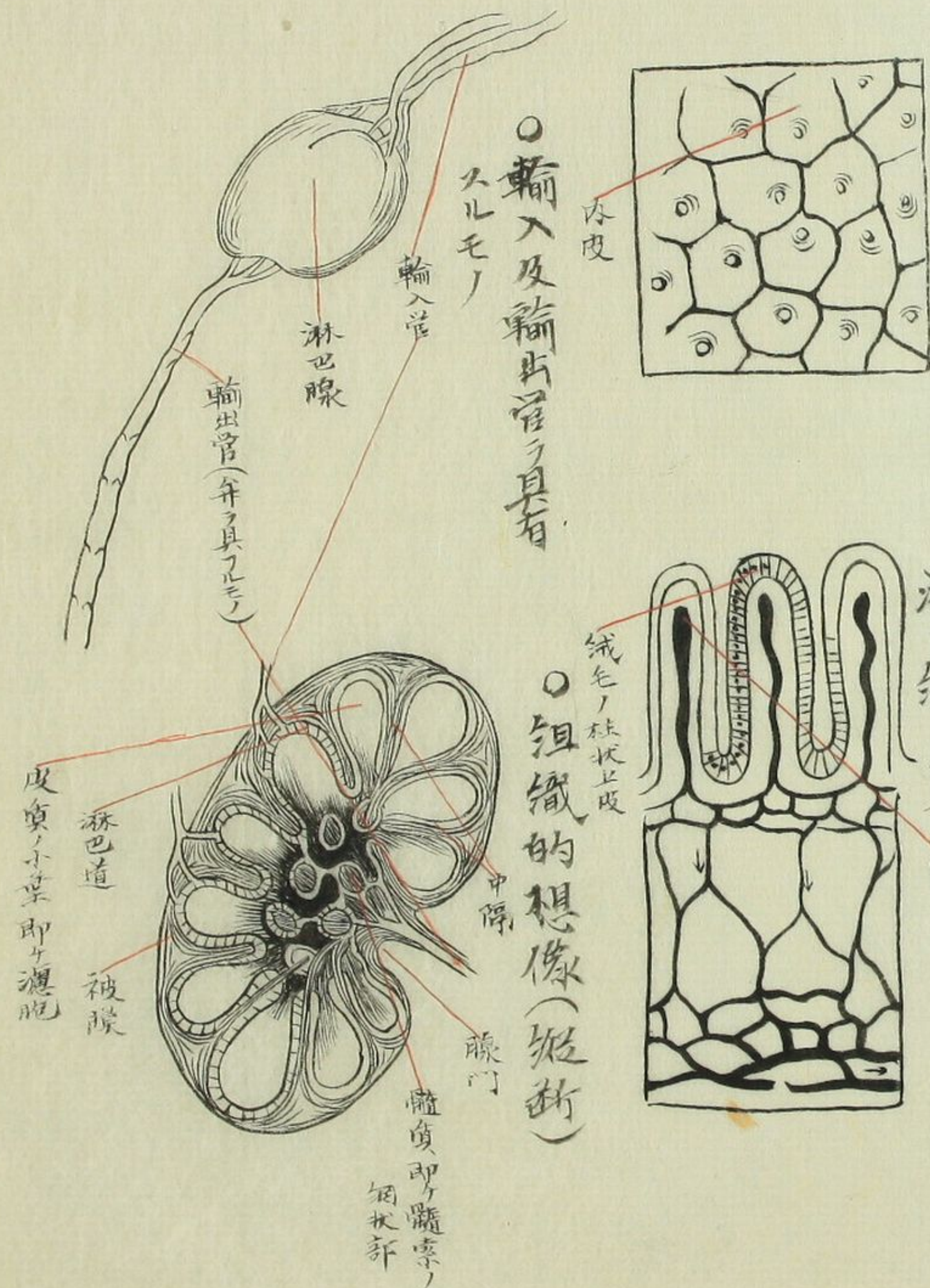
臍

胎

盤

臍帶

腺巴淋 竇及腔巴淋



○腹膜ノ外皮細胞(墓)

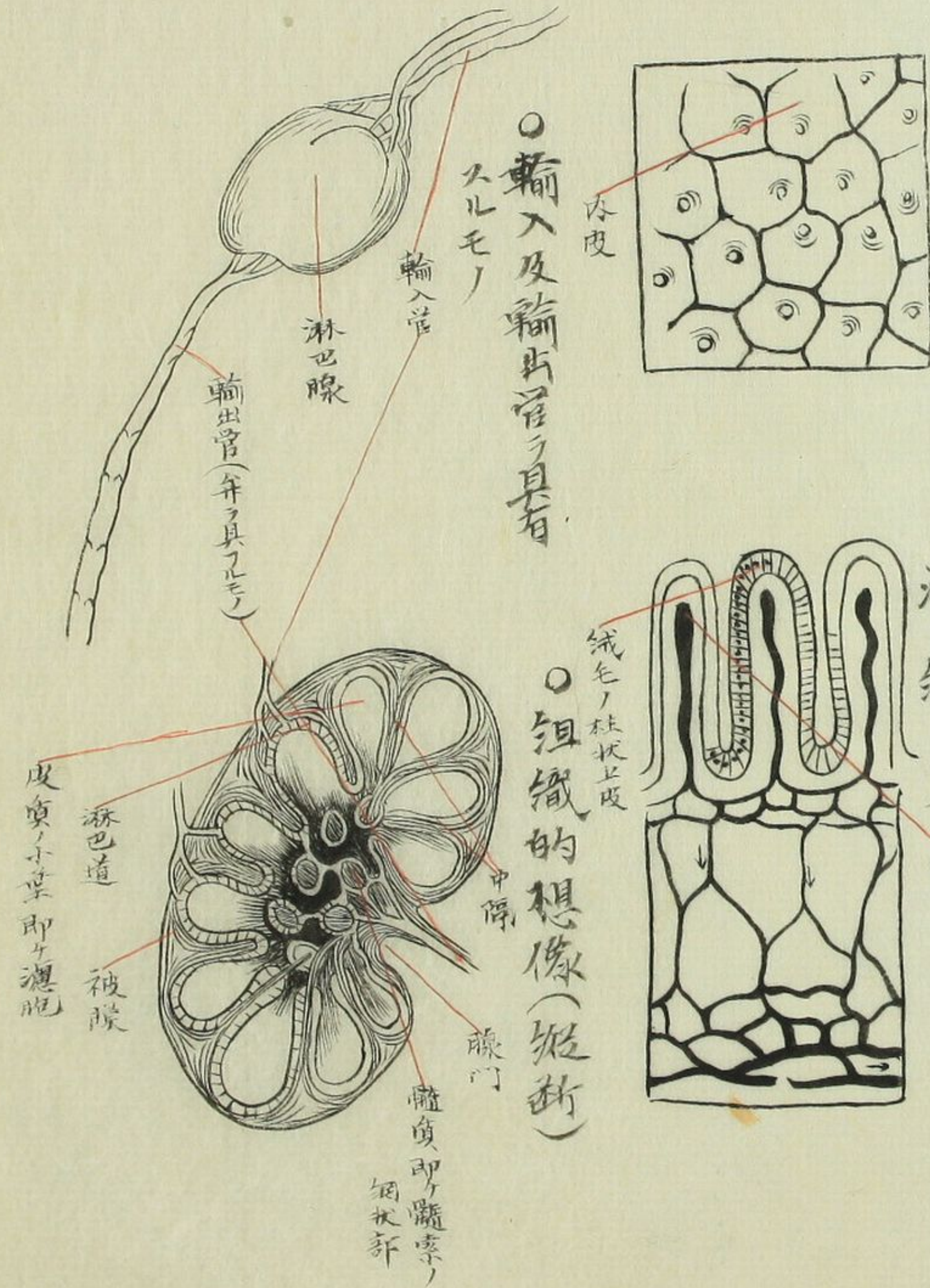
○腸ノ絨毛ニ於テ淋巴竇及粘膜下ノ
淋巴網ヲ示ス

○同想像

○循環器比較表

右生產 臟肺	間生胎 盤胎	換所 炭酸交
脉靜肺	脉靜臍	管輸出
(右室) 肺動脈	(總腸骨) 動脈	(起始部) 輸入管及
丸房	門靜脈 及下大靜	開口部 輸出管
小靜脈 靜脈 靜脈 靜脈	1 卵用高 2 動脈 3 靜脈 4 靜脈 5 靜脈	1 卵出孔 2 靜脈 3 靜脈 4 靜脈 5 靜脈
		循環器ノ變化

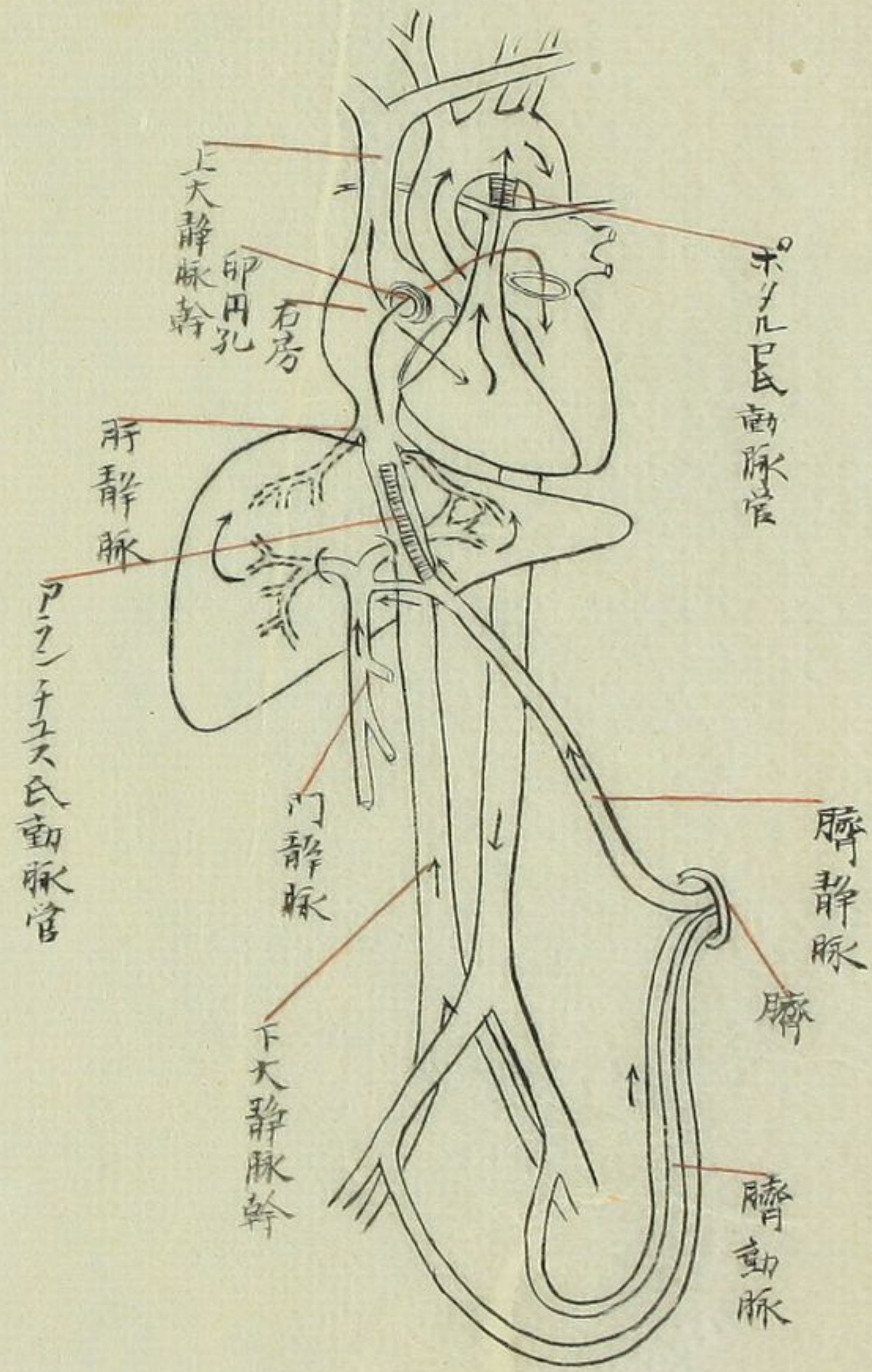
腺巴淋 竇及腔巴淋



○腹膜ノ内皮細胞(基)

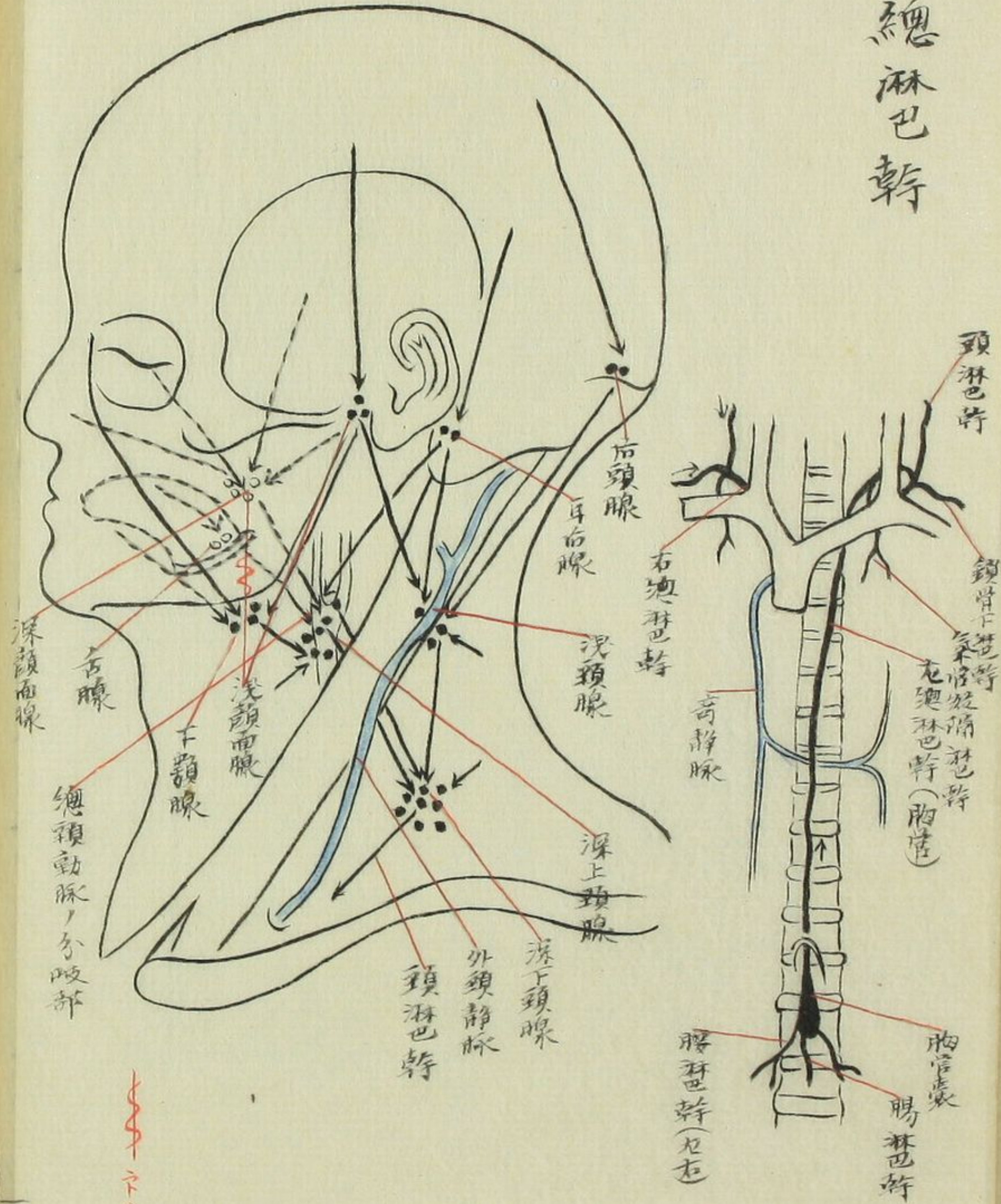
○腸ノ絨毛ニ於テ淋巴網(不具竇)及粘膜下

○同想像



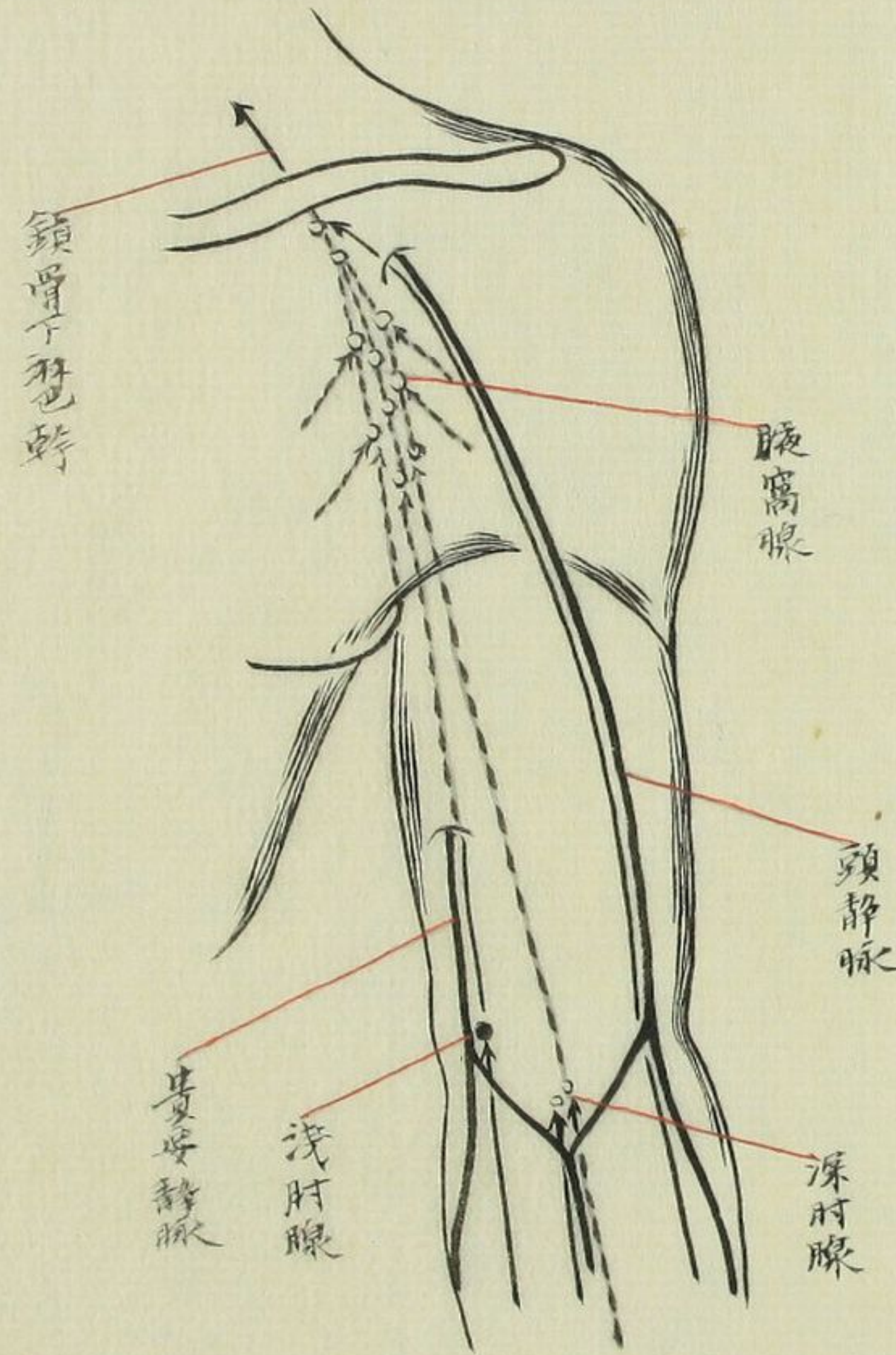
頭及頸淋巴線
 及白點八部部(一)

○總淋巴幹

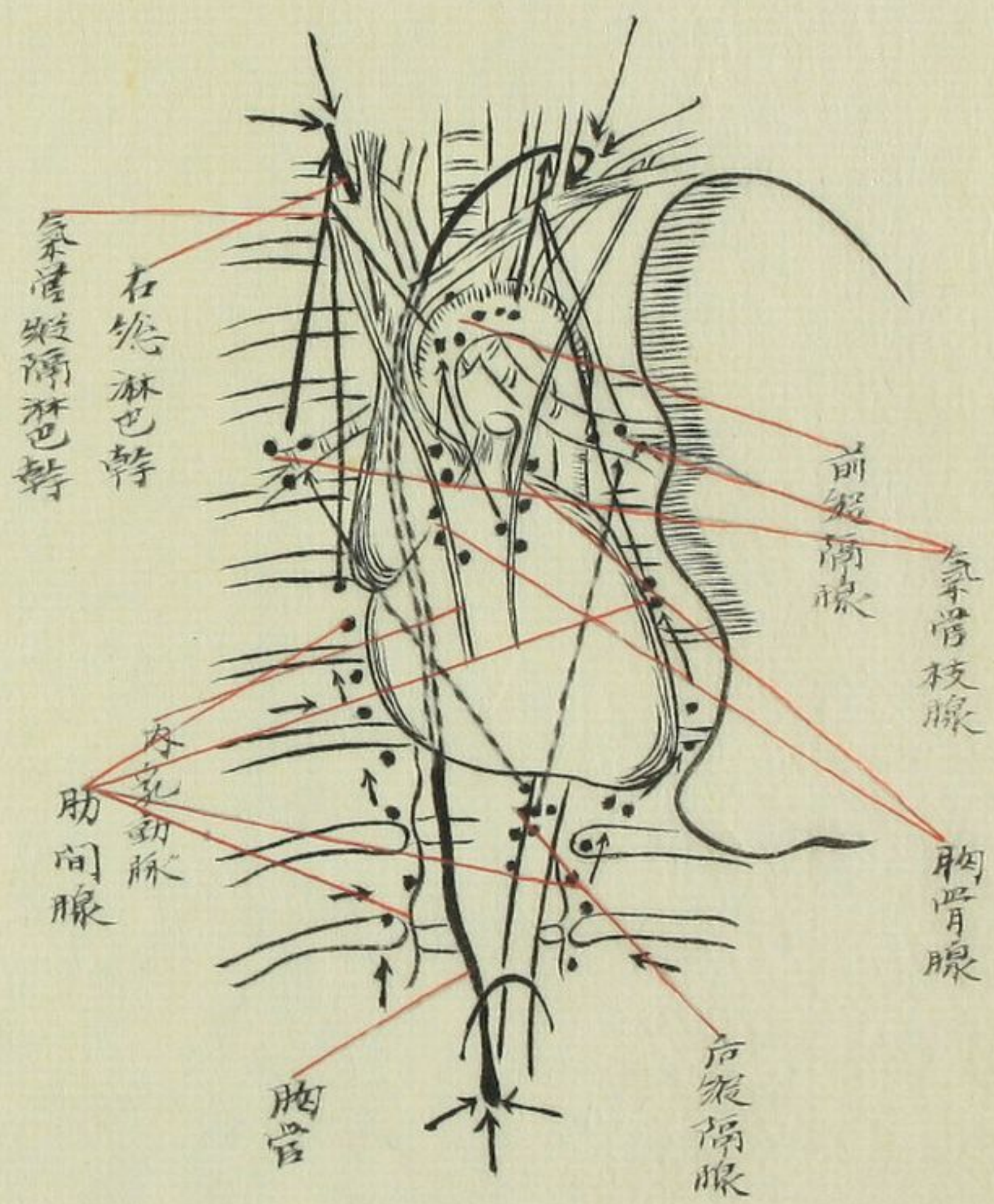


下誤

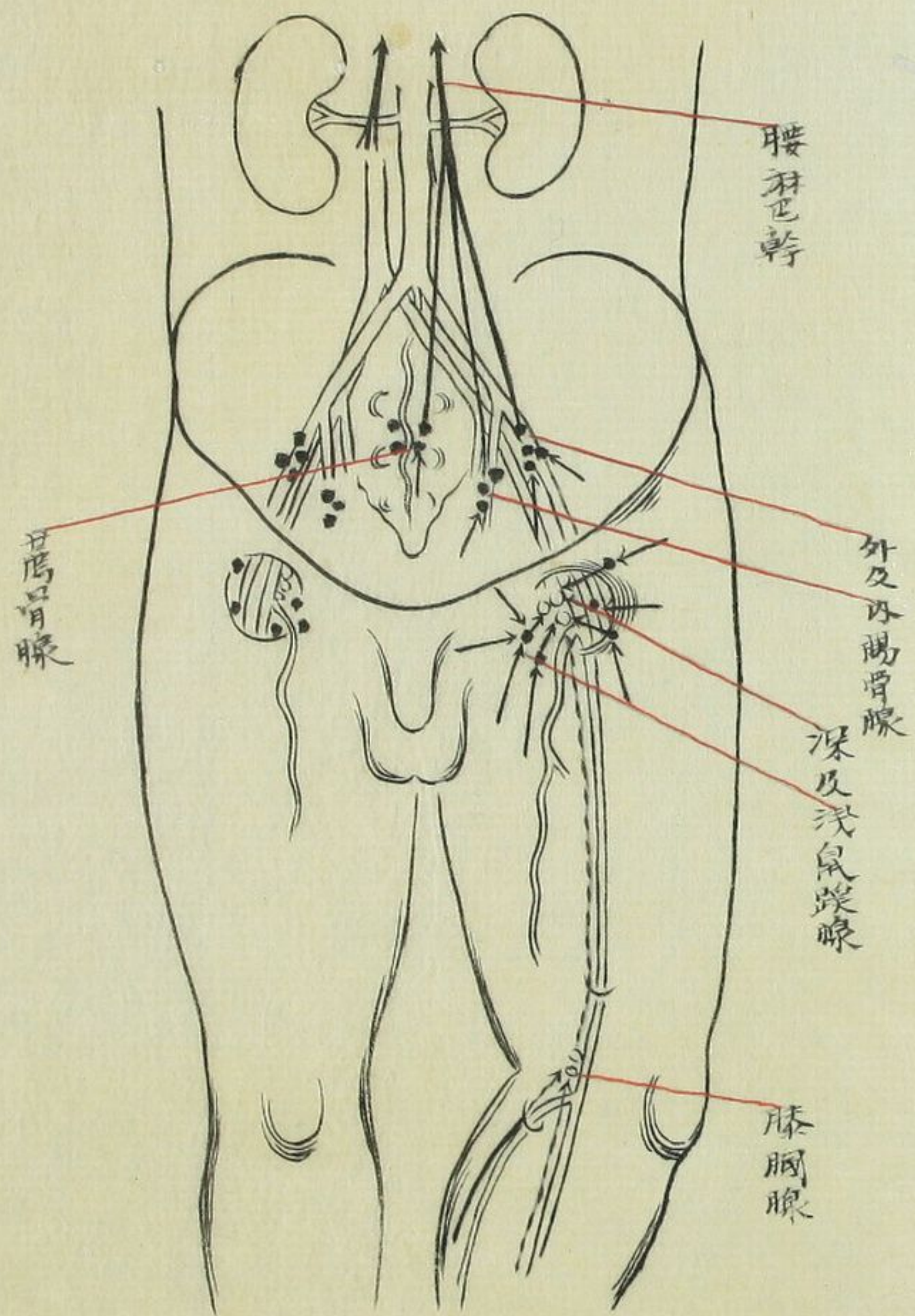
○上肢淋巴腺



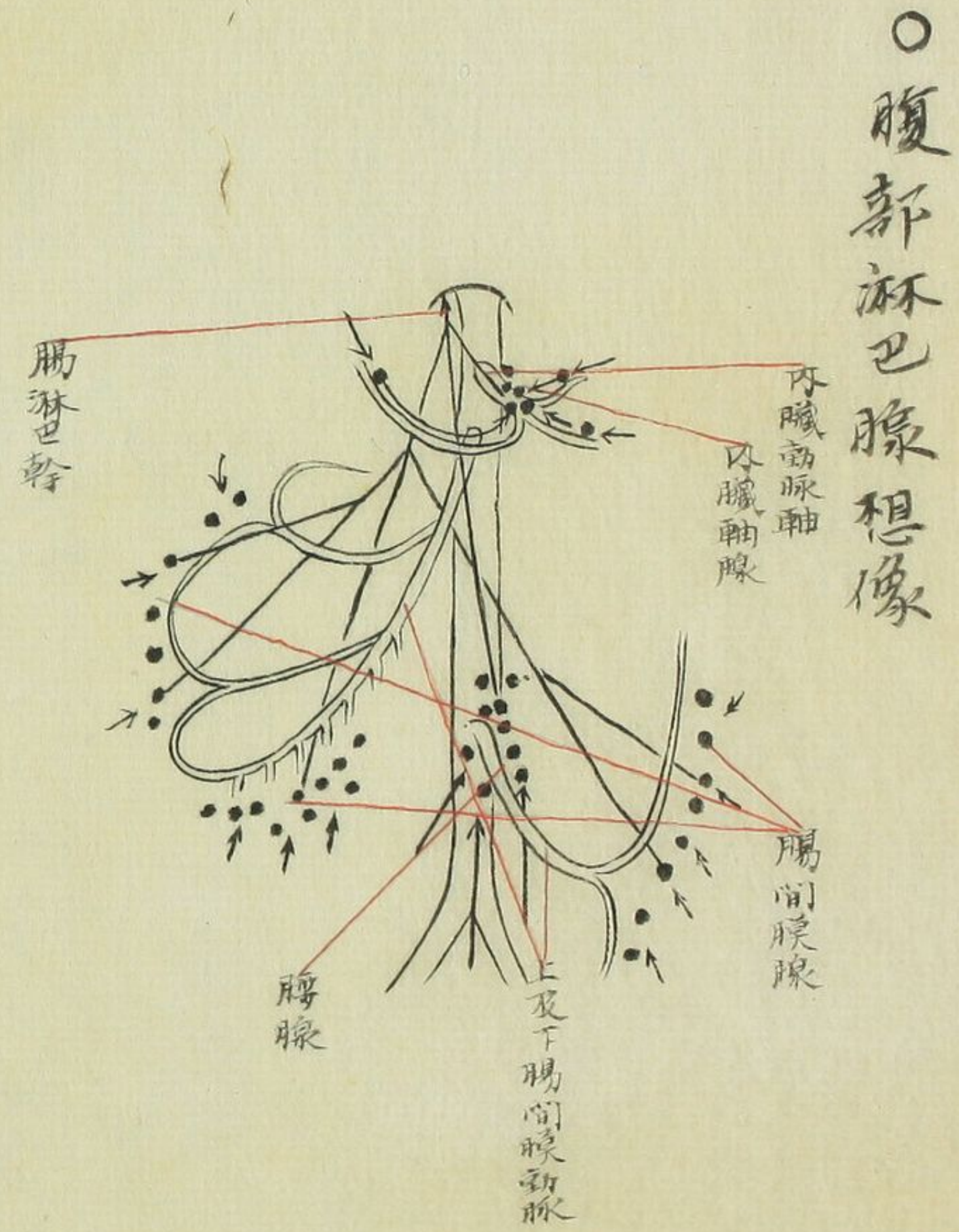
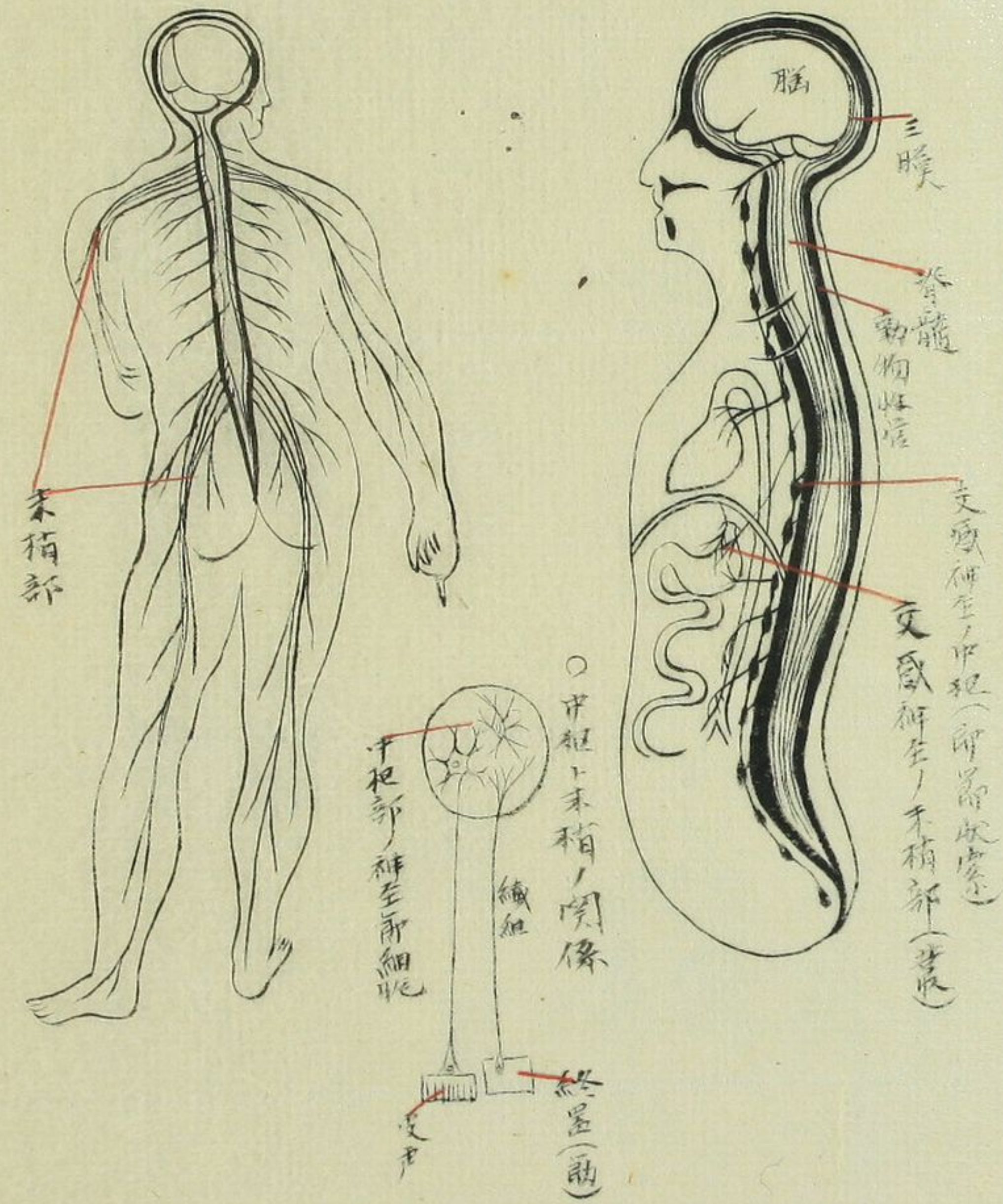
○胸部淋巴腺想像



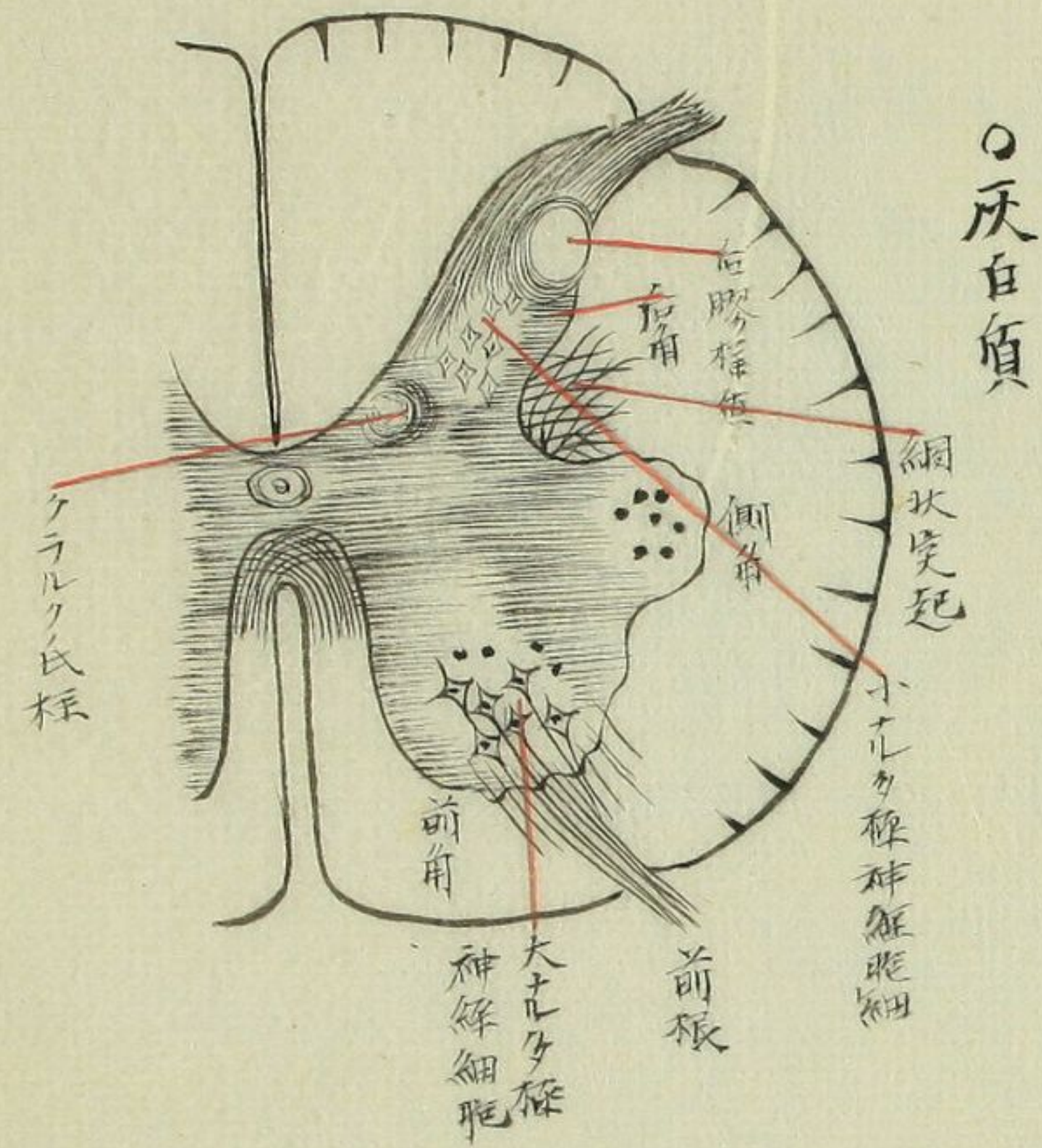
○骨盤及下肢淋巴腺想像



神 經 系 統
神 經 系 統

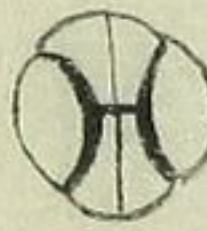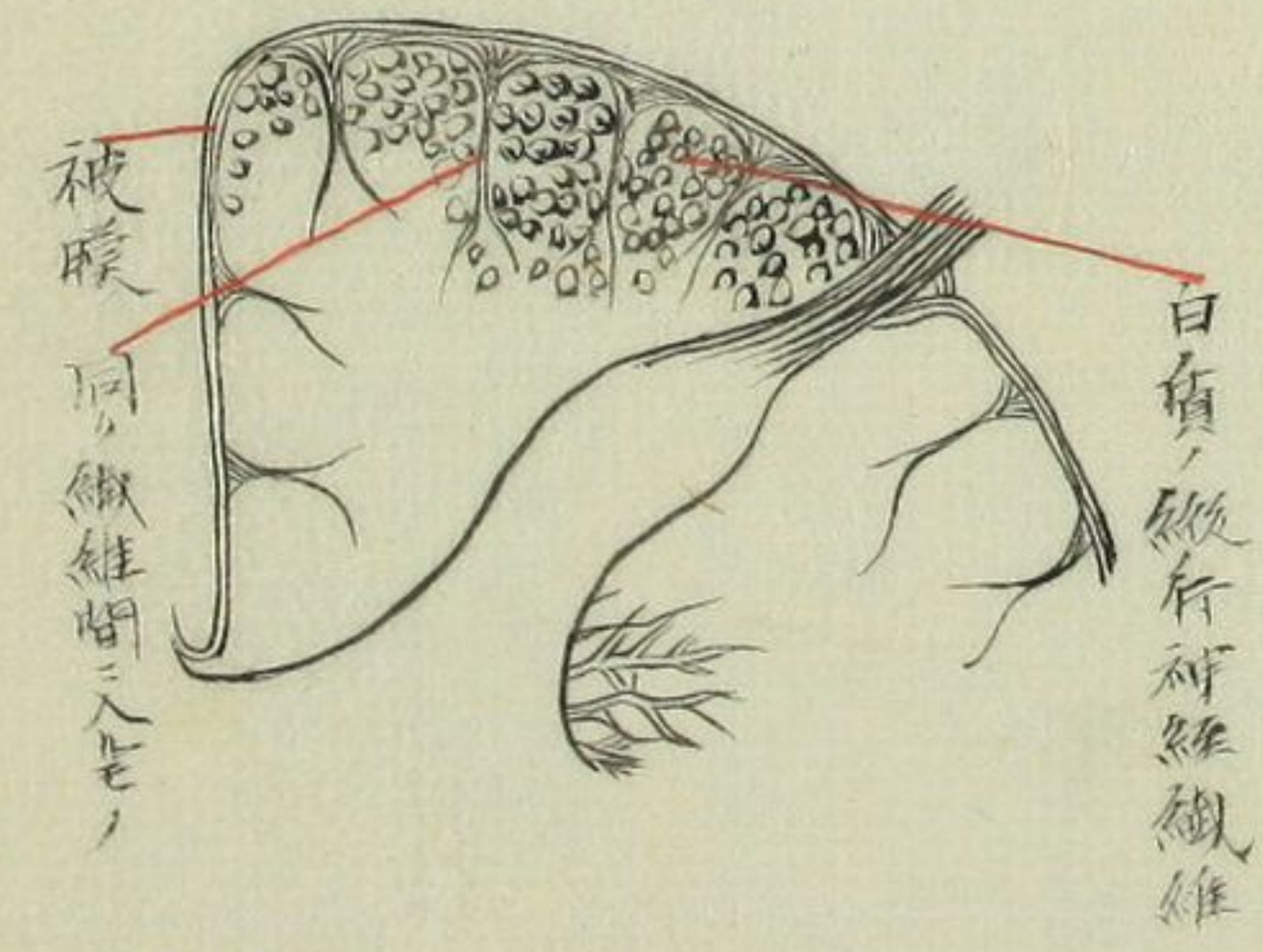


髓 質



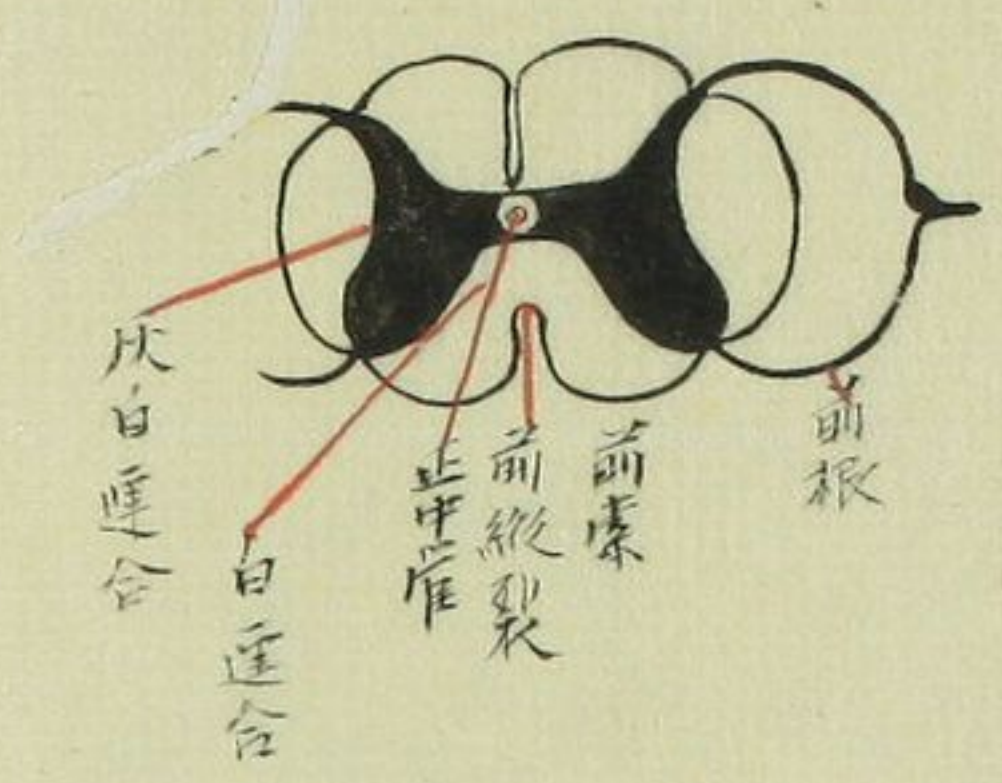
○灰白質

○白質

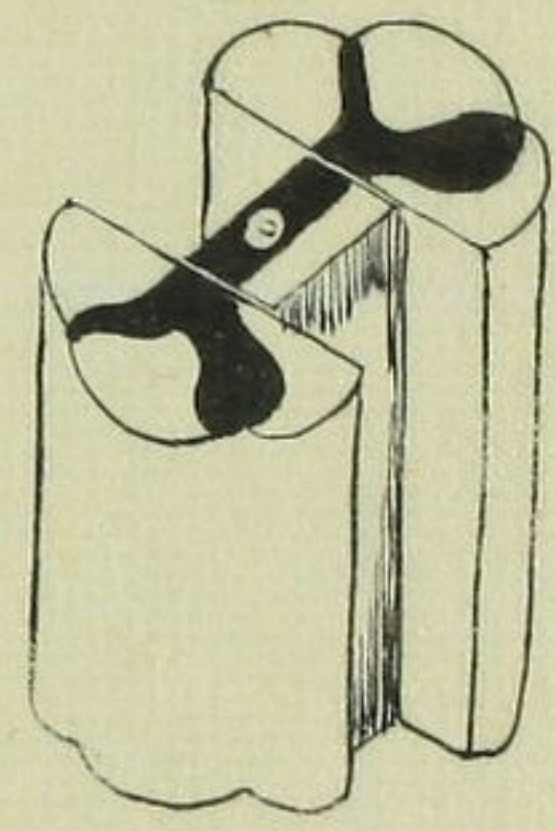


○横断面より灰白質、H字状を示す

脊 髓

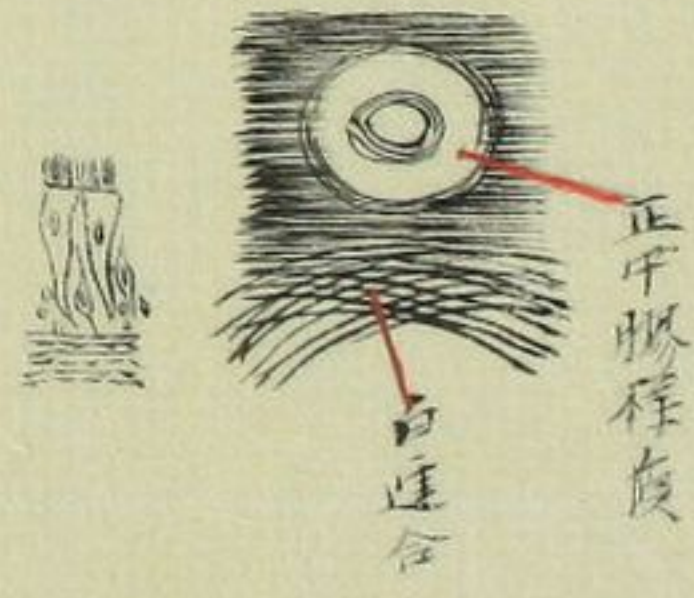


○横断、想像

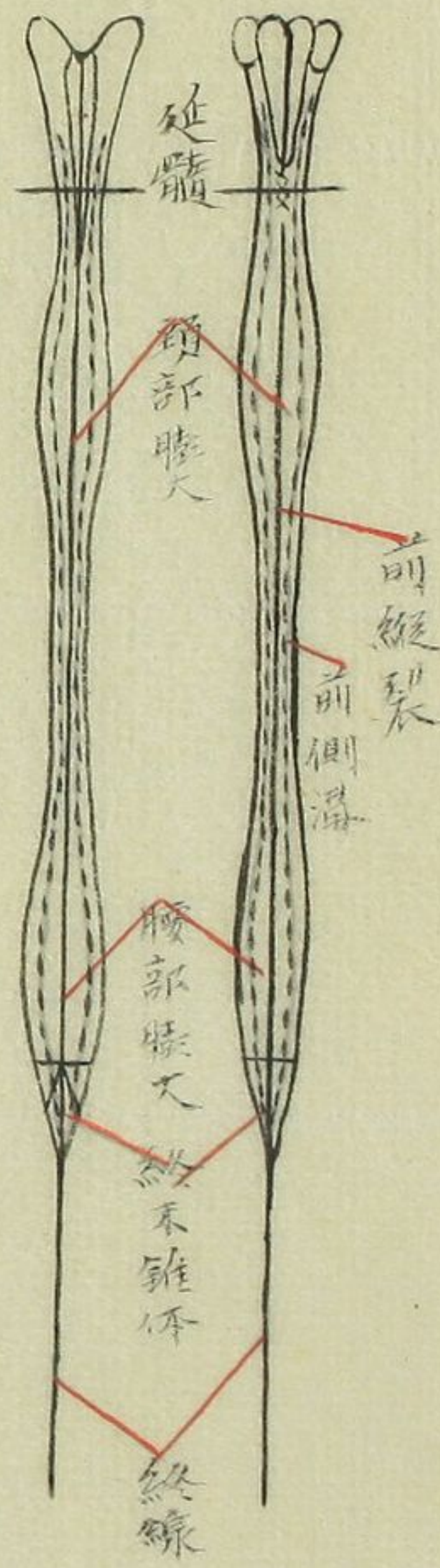


○羊柱及連合、想像

○正中管、既毛皮



○連合、想像

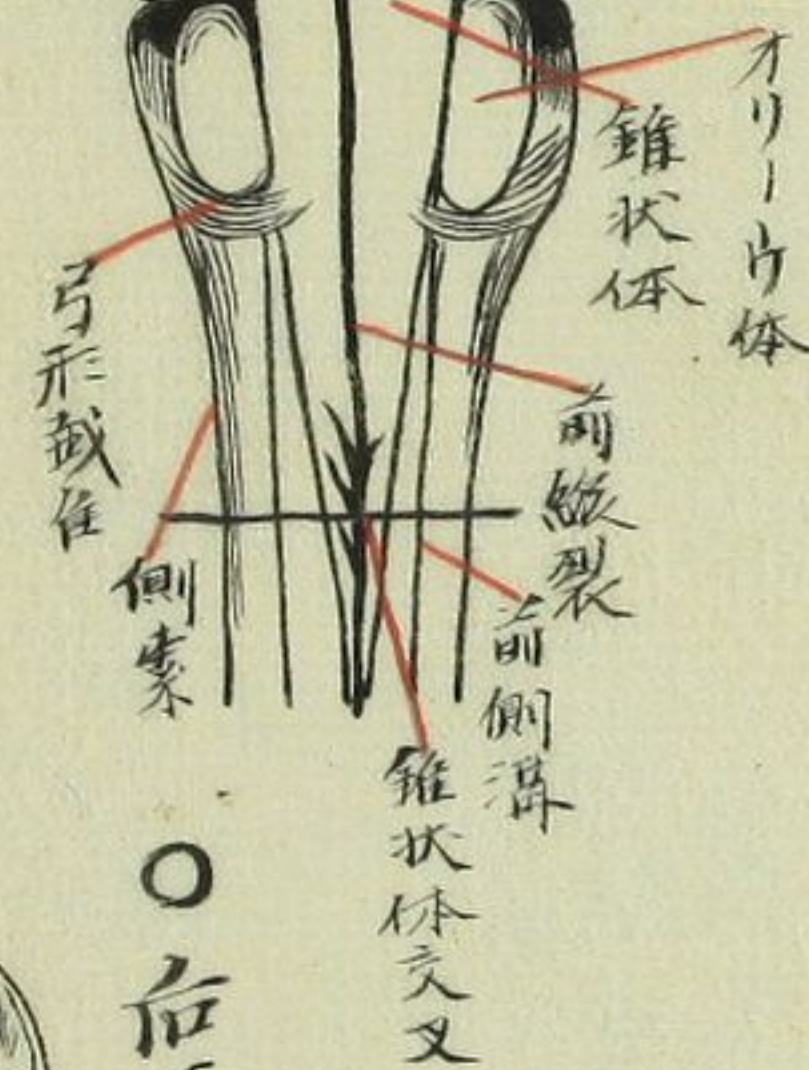
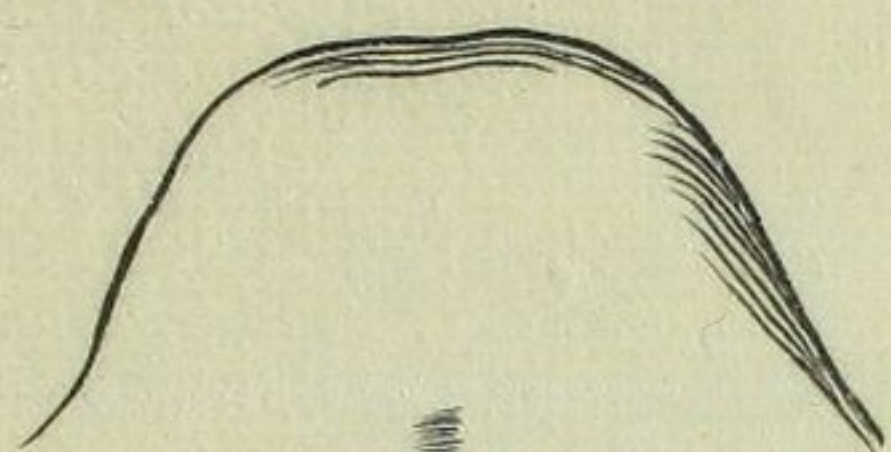


○前側

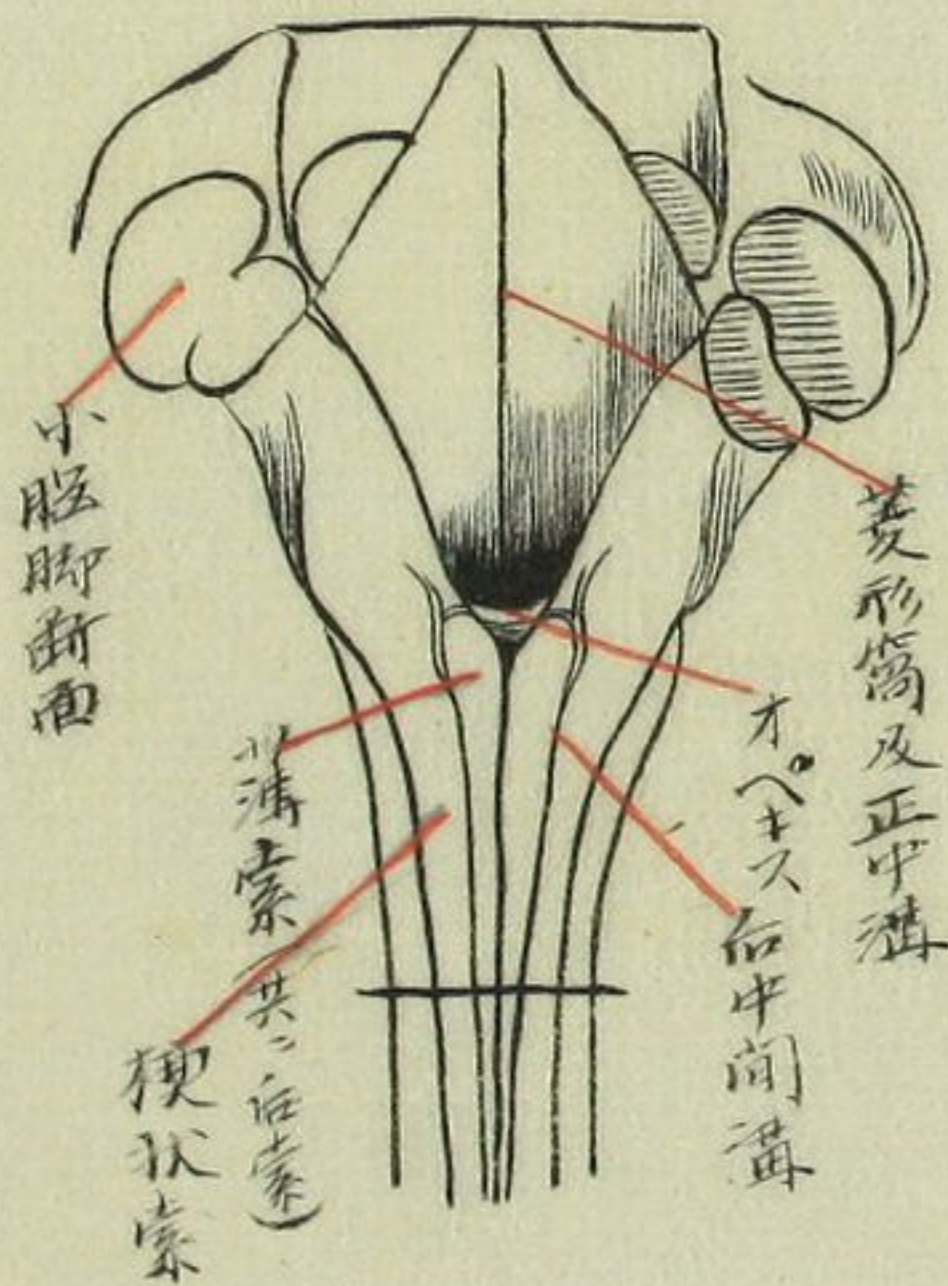
○右側

延髓

○前面

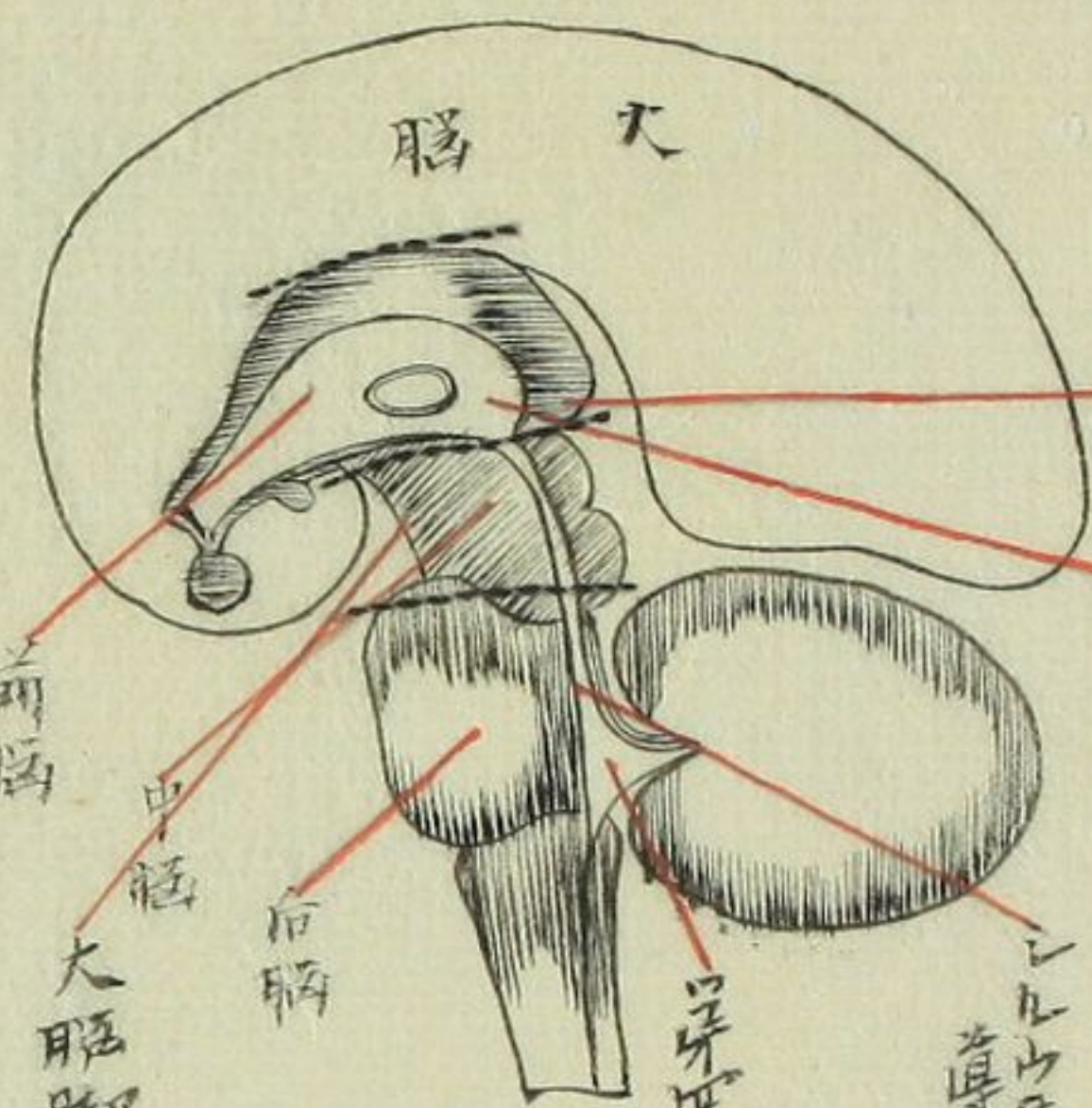


○后面 (小脳ヲ除去スルニテ)

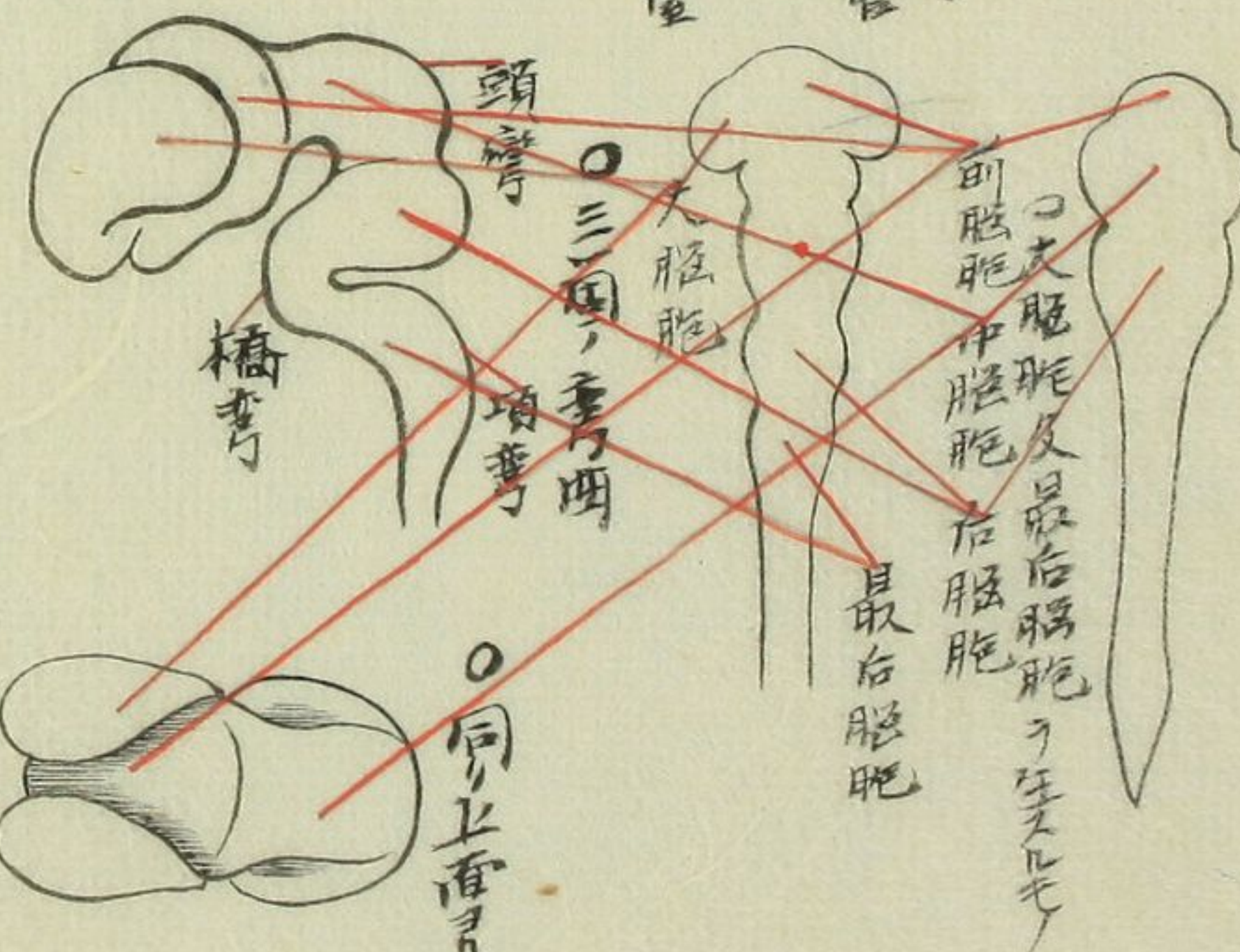


腦髓

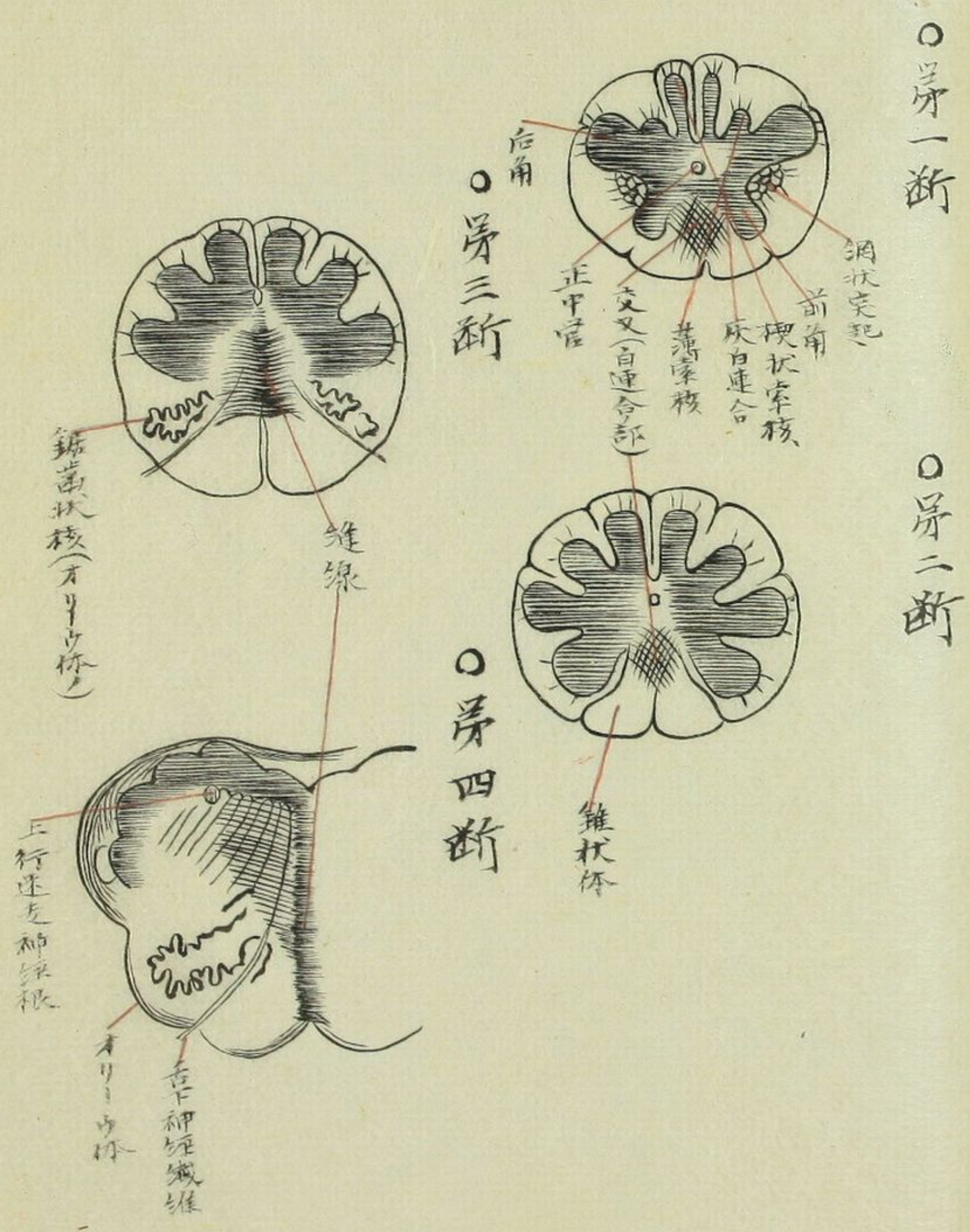
○腦髓之區別



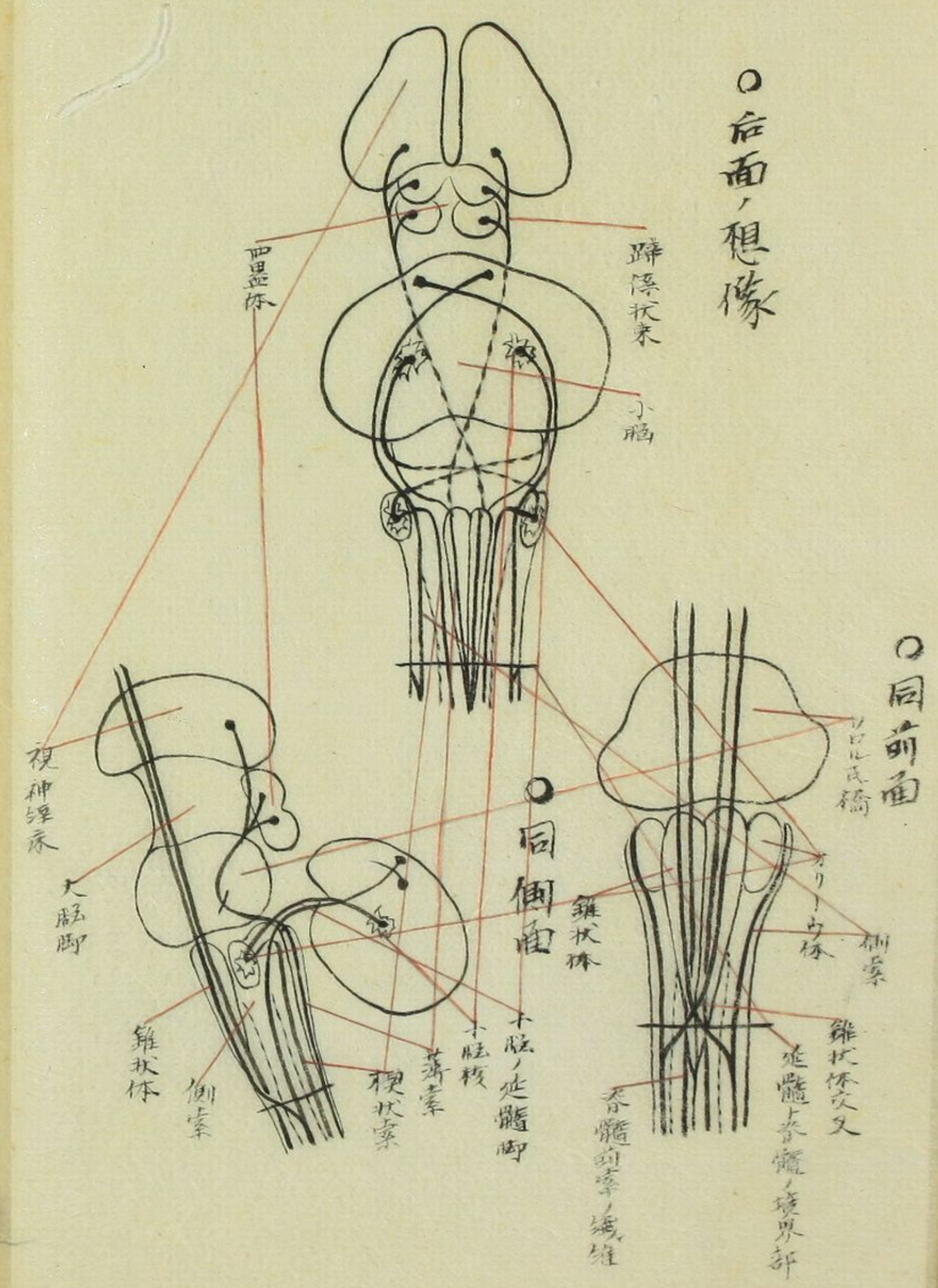
○三箇ノ脳胞



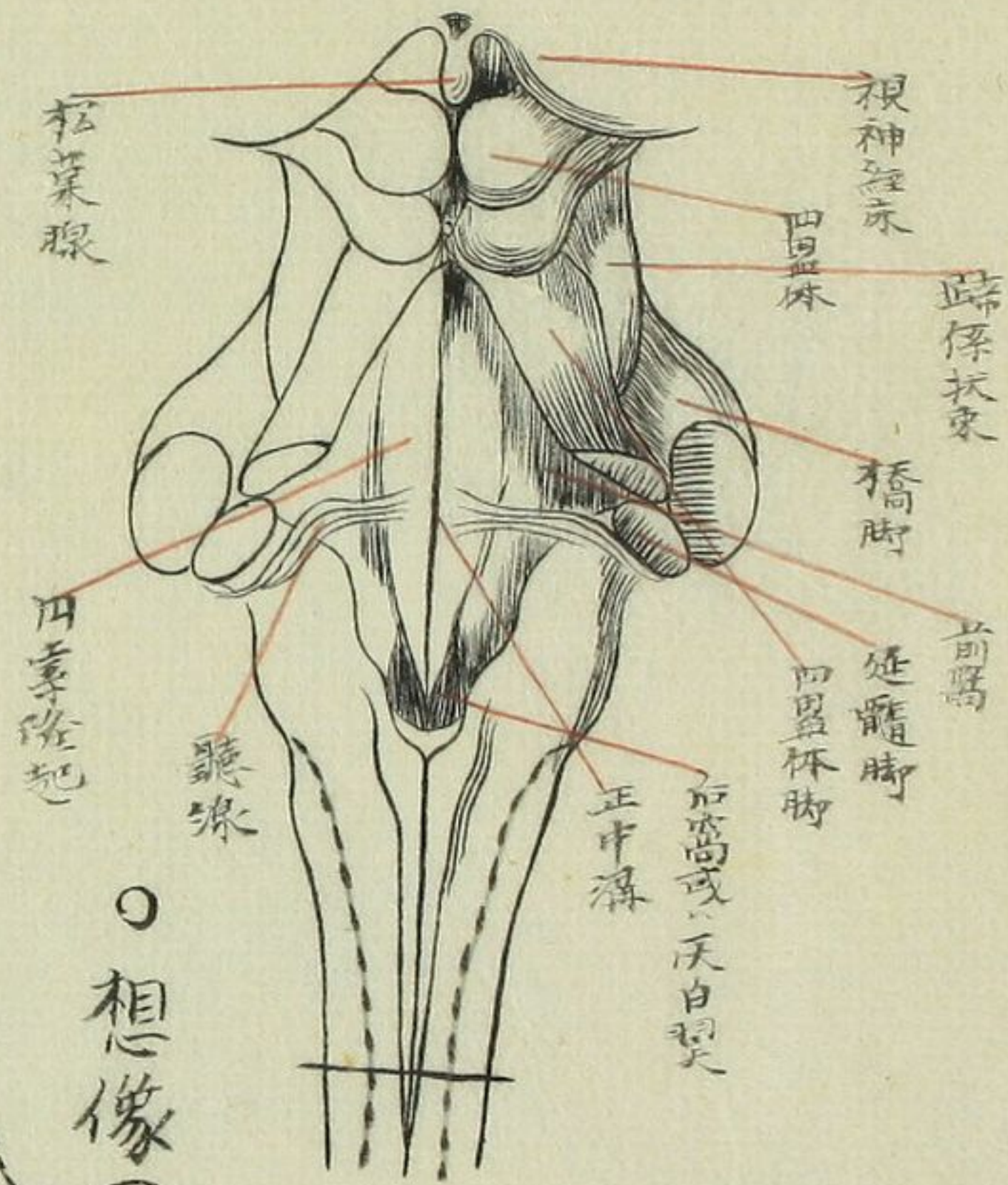
面断 / 髓延



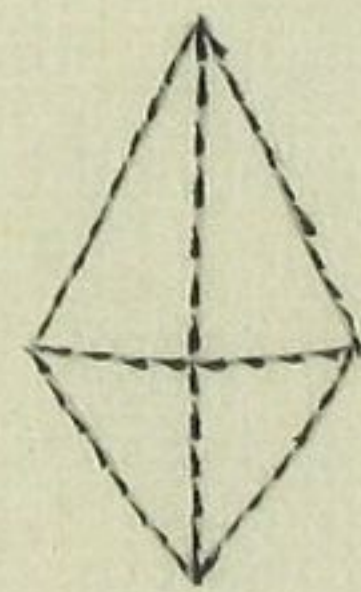
像想 / 维纤髓延



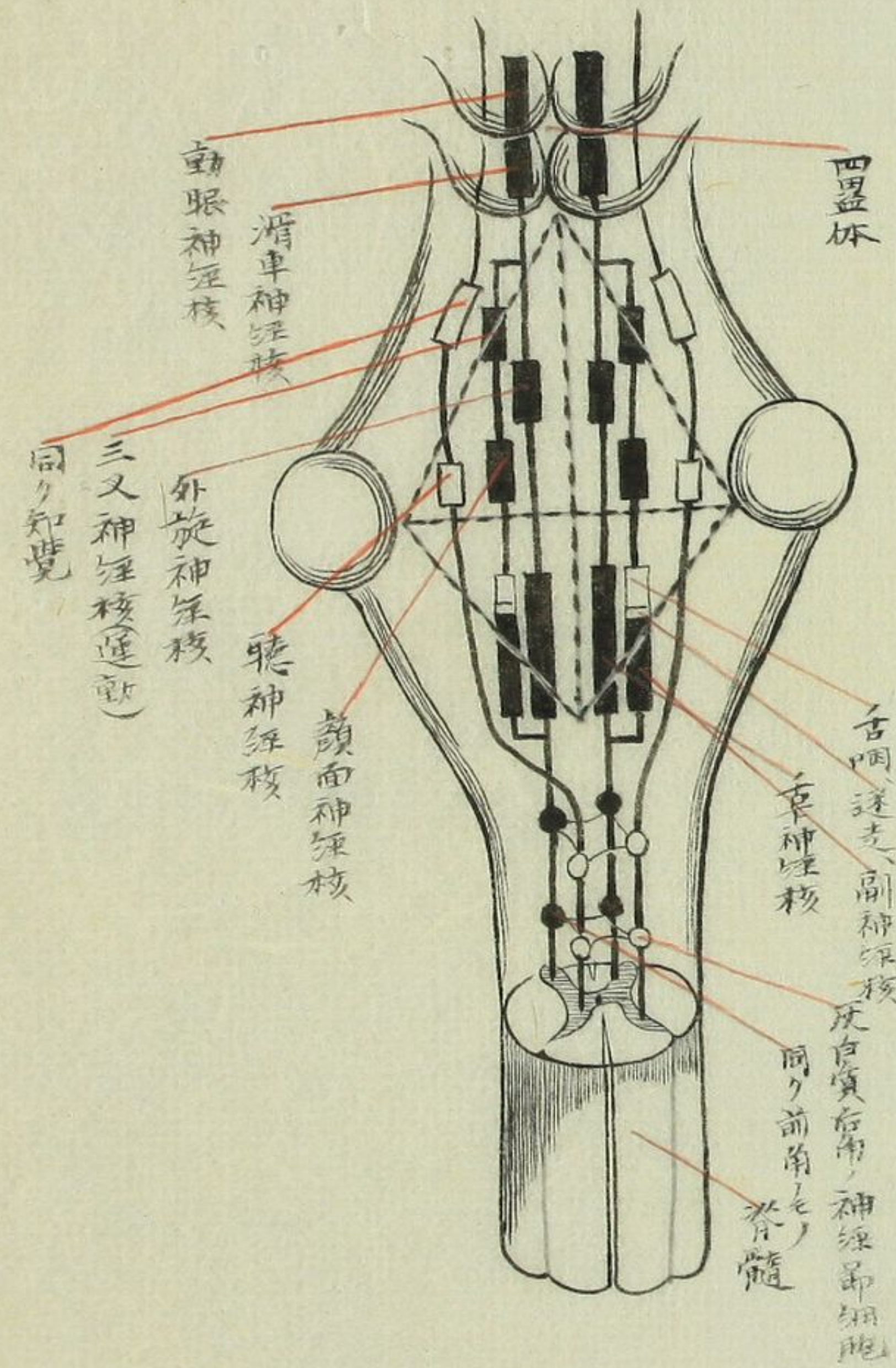
菱 形 窩



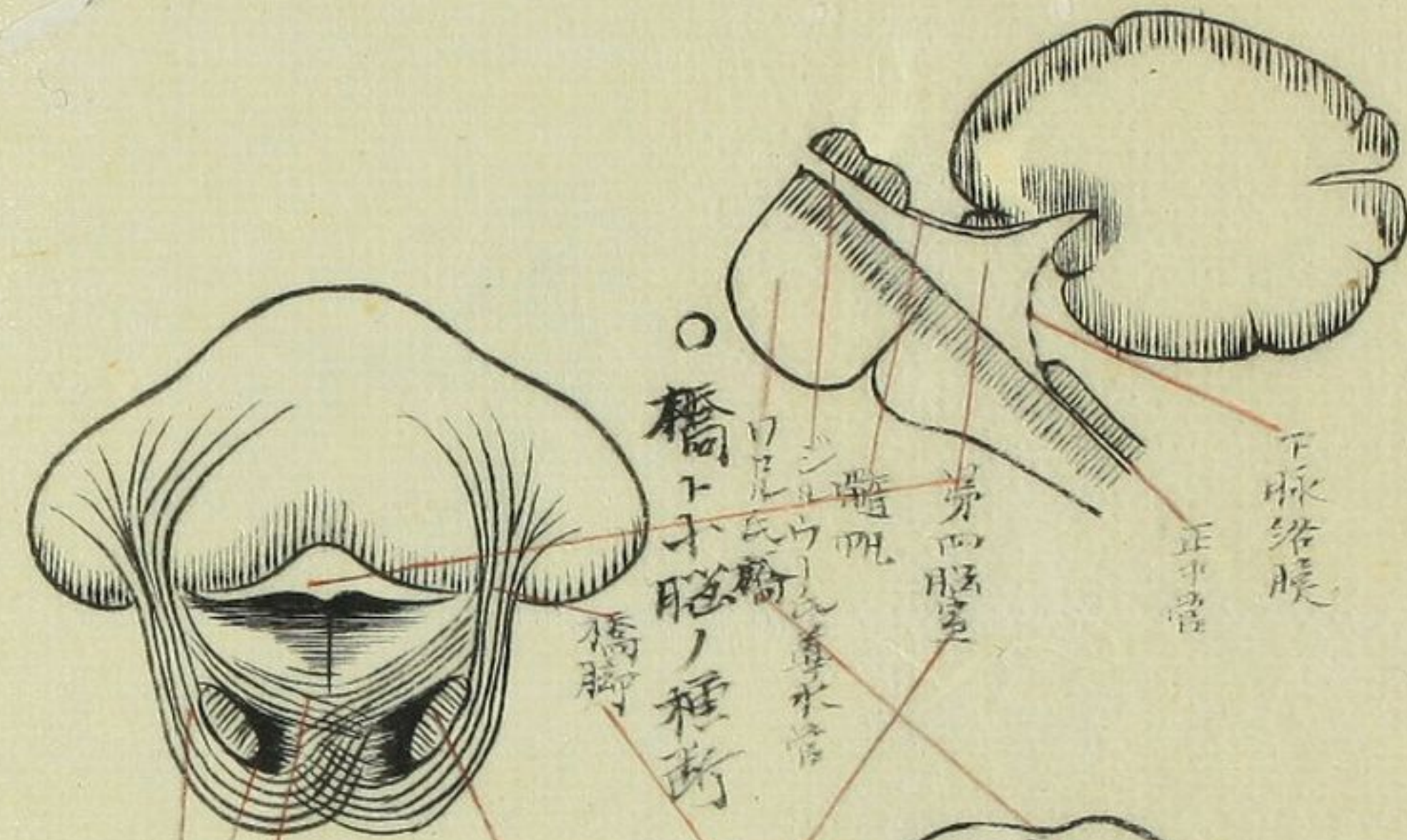
○想像(縱線、正中溝、橫線、聽線)



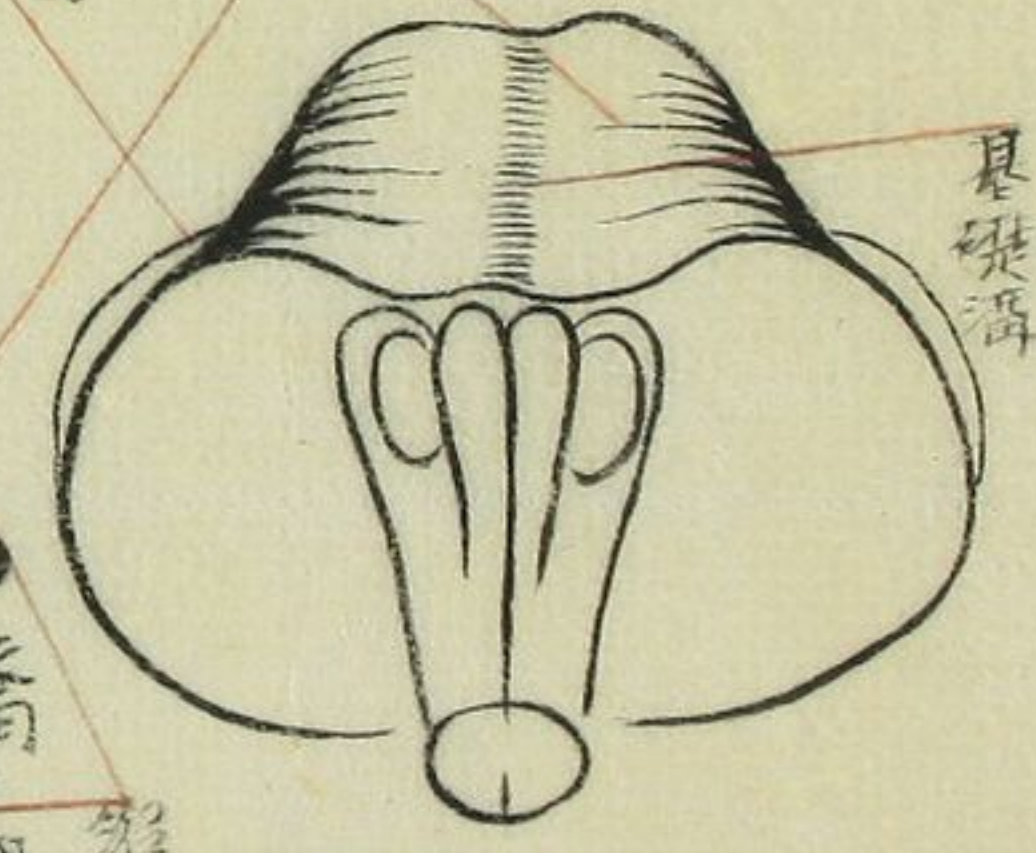
○菱 形 窩 於 腦 神 經 核 位 子 假 定 在 左
(星、運動、白、知覺)



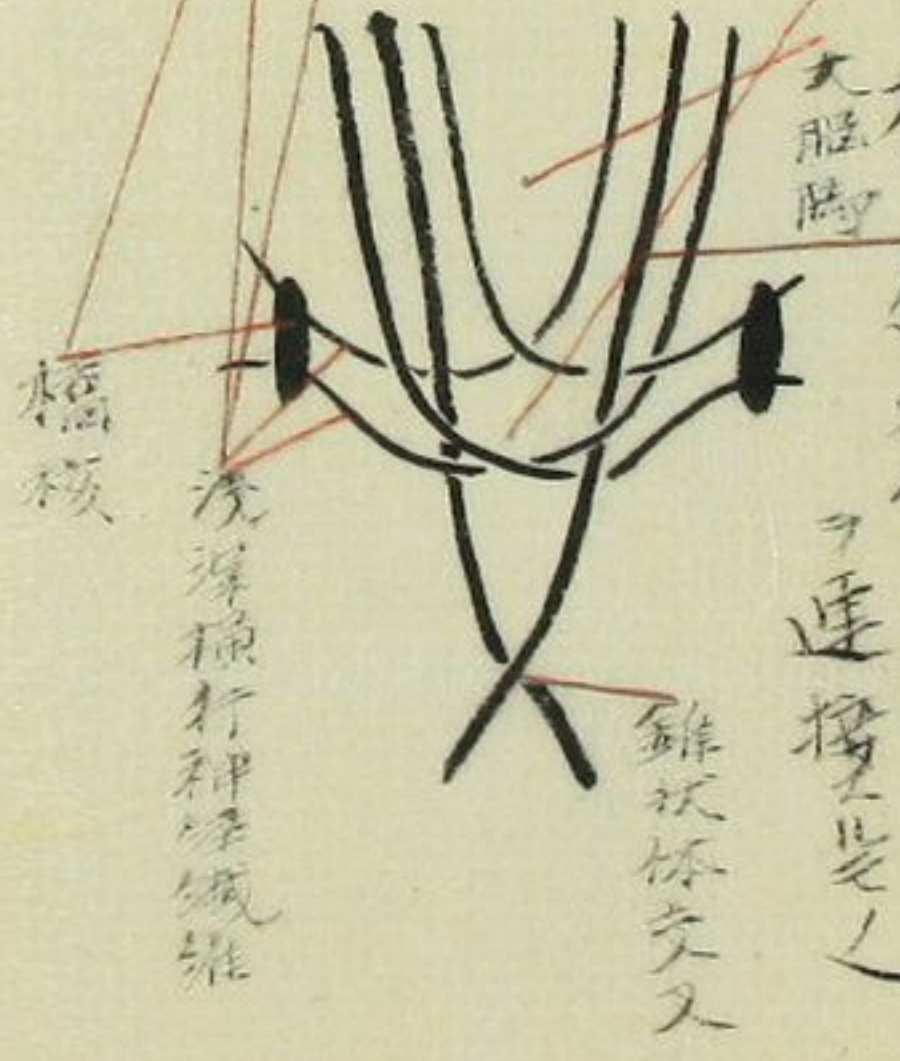
○第四腦室 (中部矢状断面)



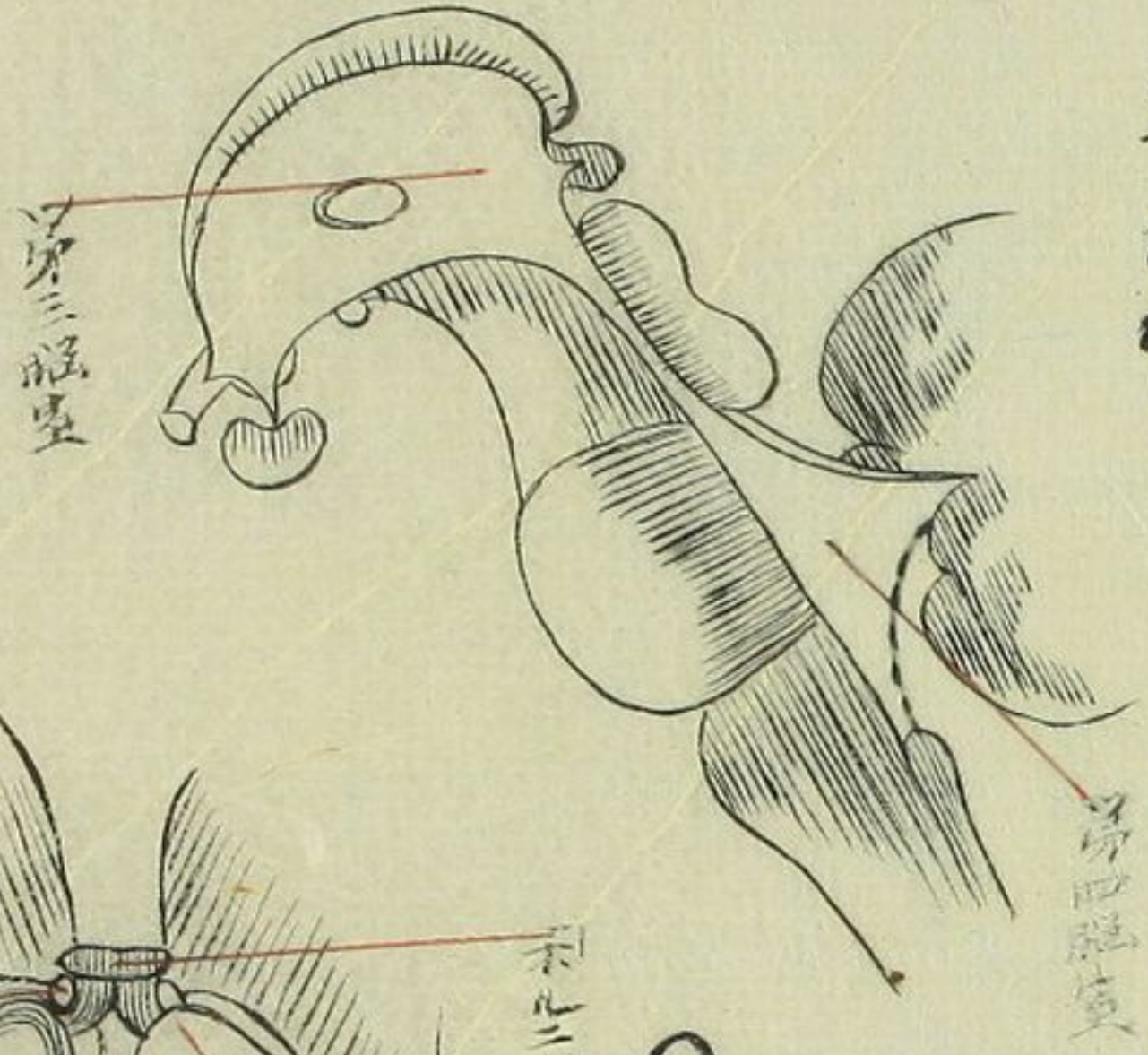
○口儿氏橋小室



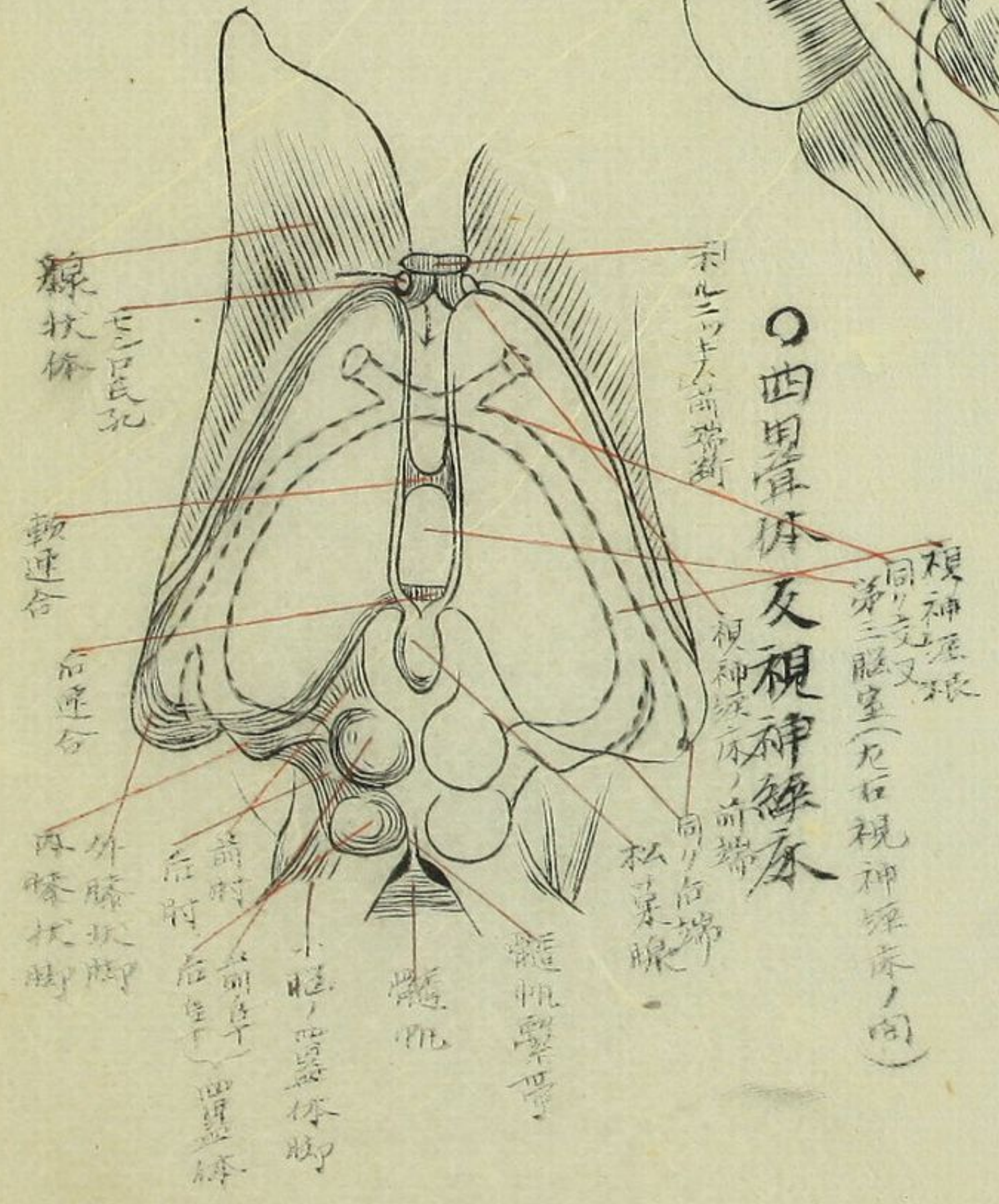
○橋ノ纖維 (大脳ノ表面ノ連絡支)



○矢状断面ニ由テ
直水管ヲ示ス



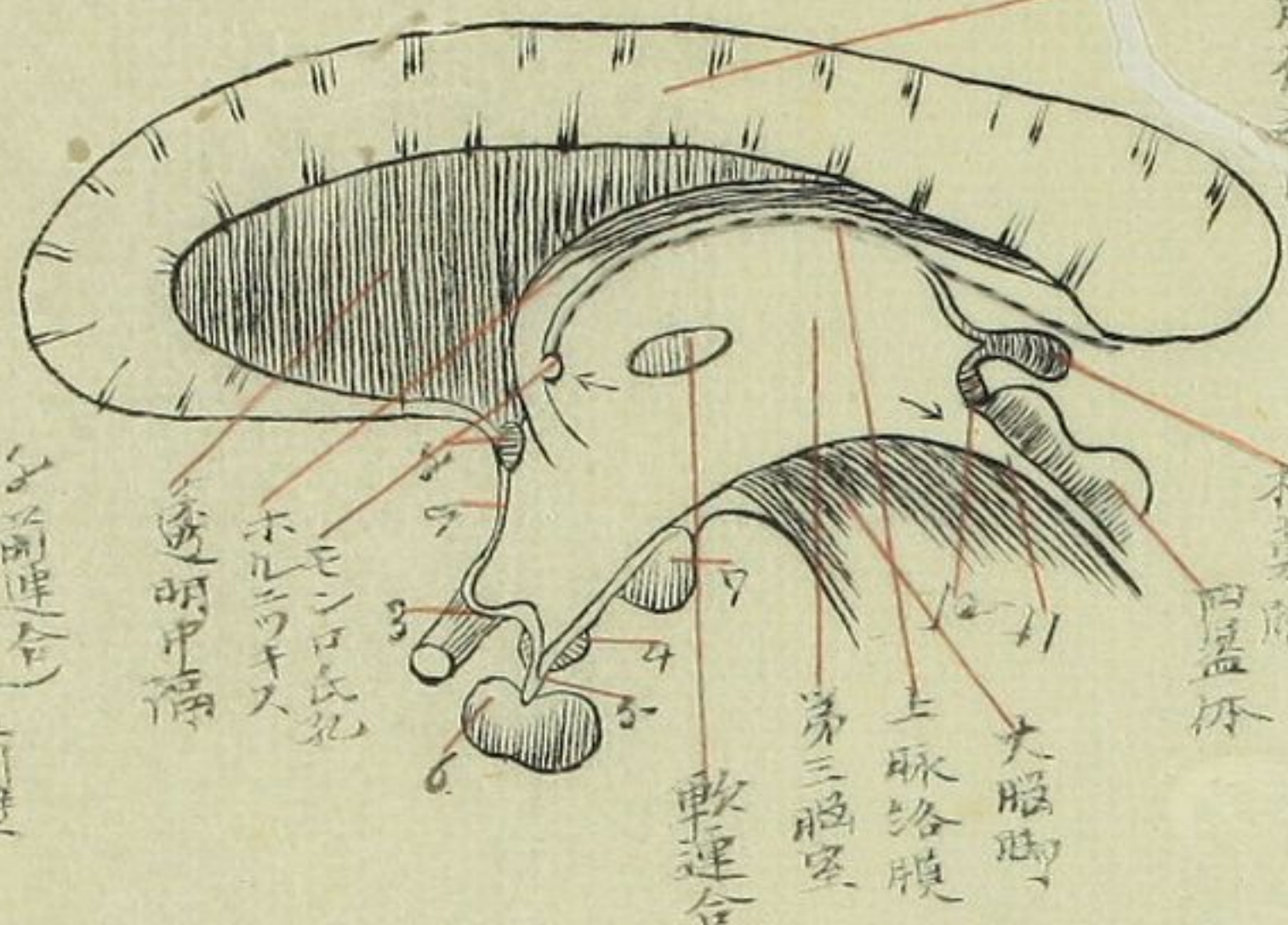
○四用管体及視神經系



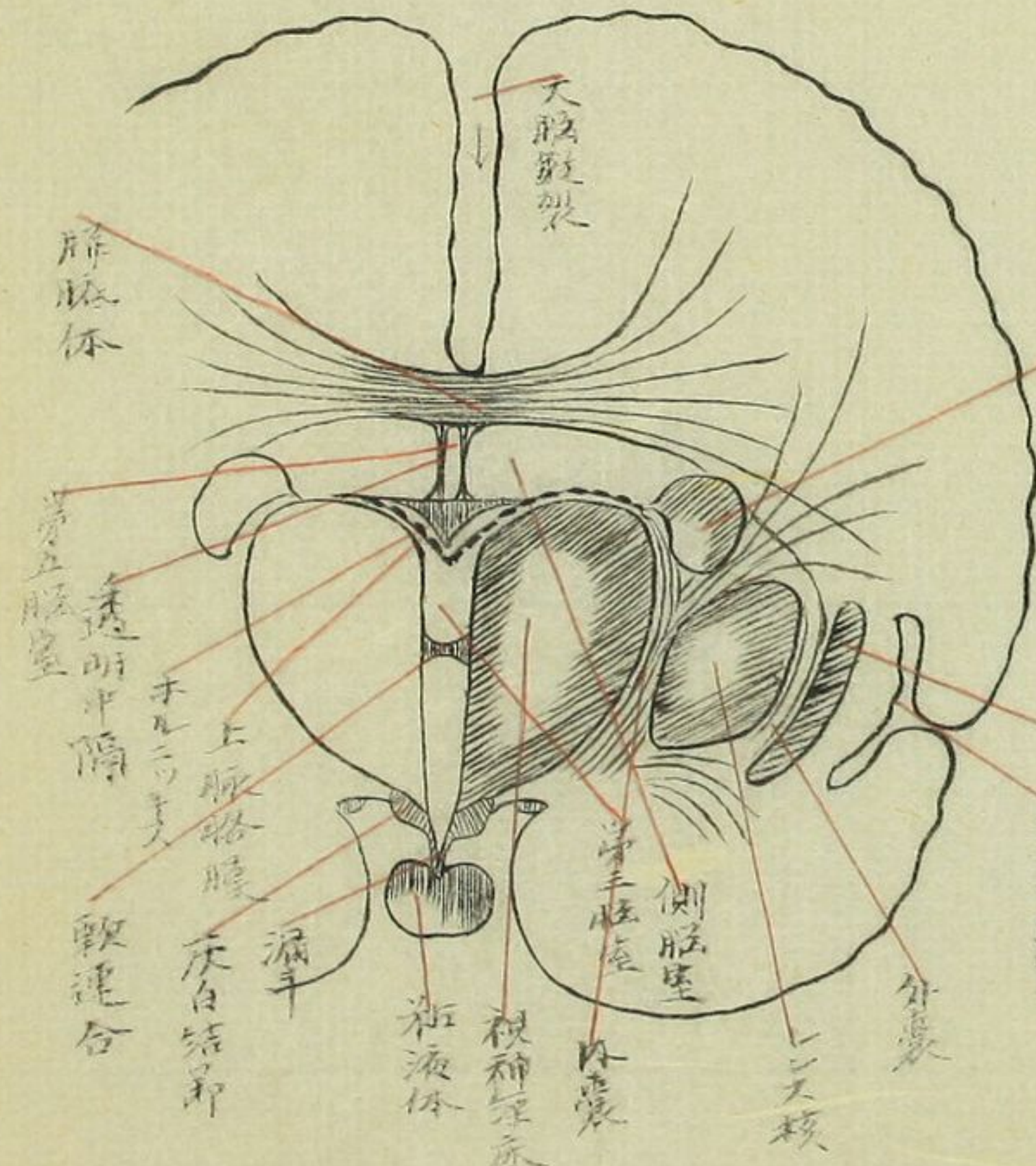
第三腦室

3 視神經交叉
4 灰白結節
5 分泌液
7 乳帶核

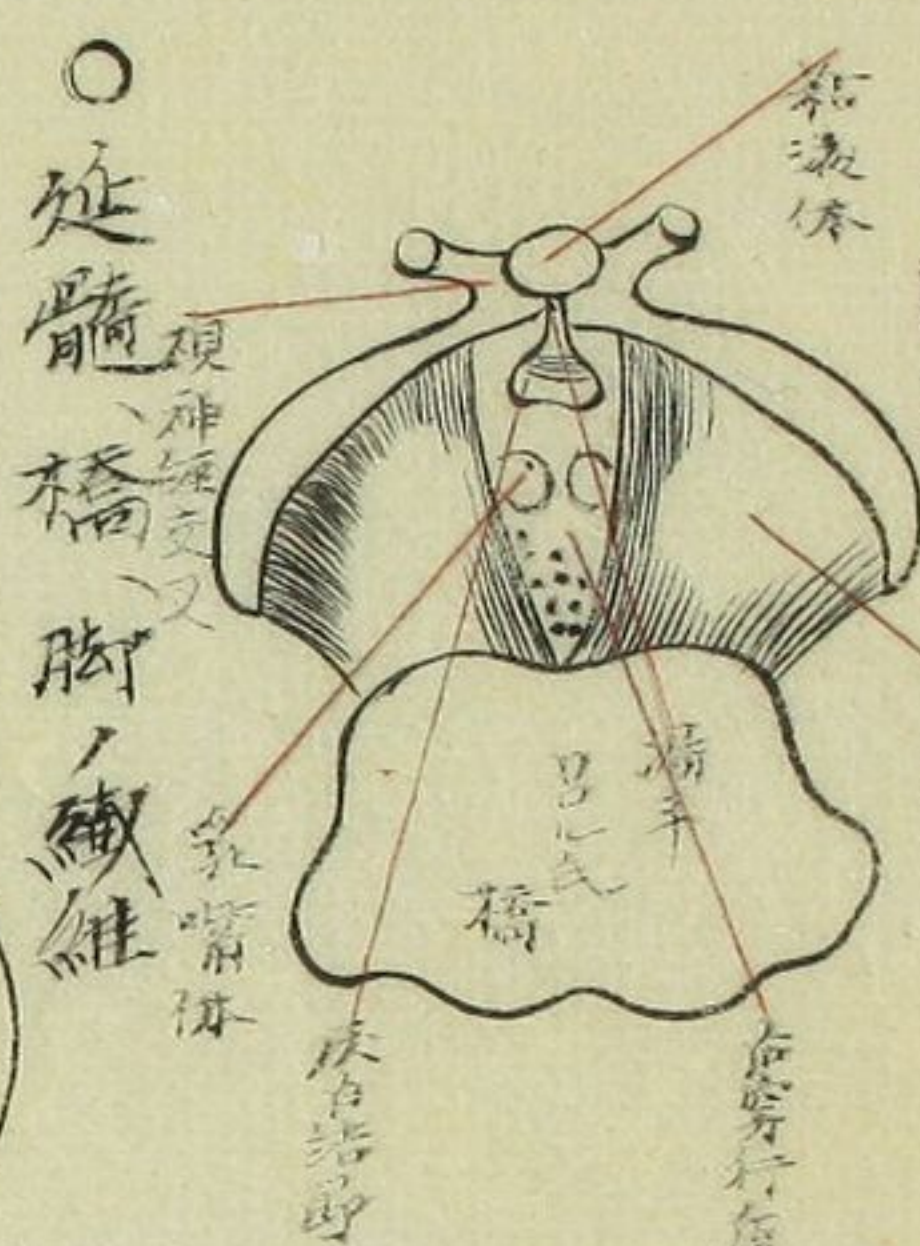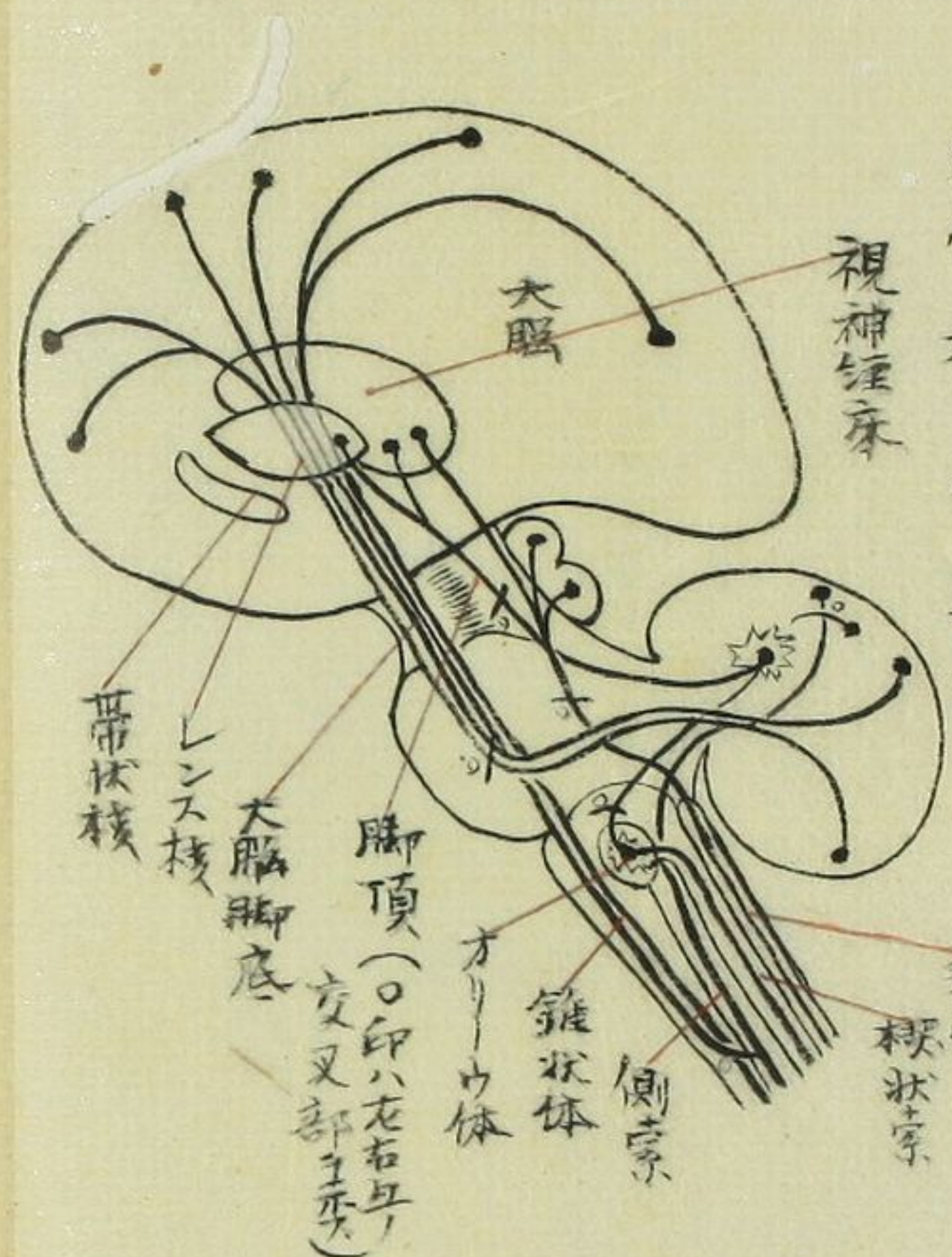
下壁 10 右連合
11 直水管 右壁



○矢狀斷面ヲ以テ第三腦室ヲ示ス

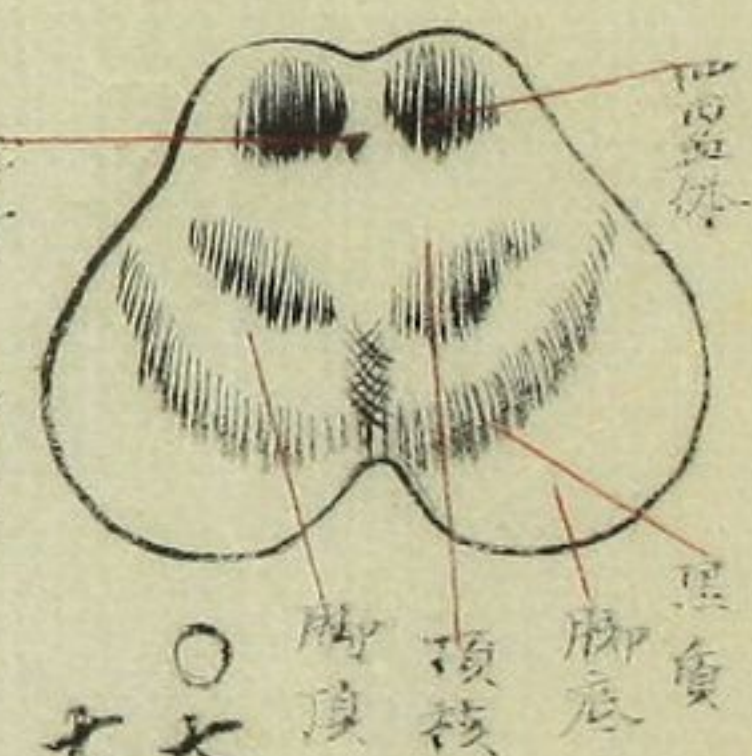


○前額斷面ヲ以テ視神經系及第三腦室ヲ示ス

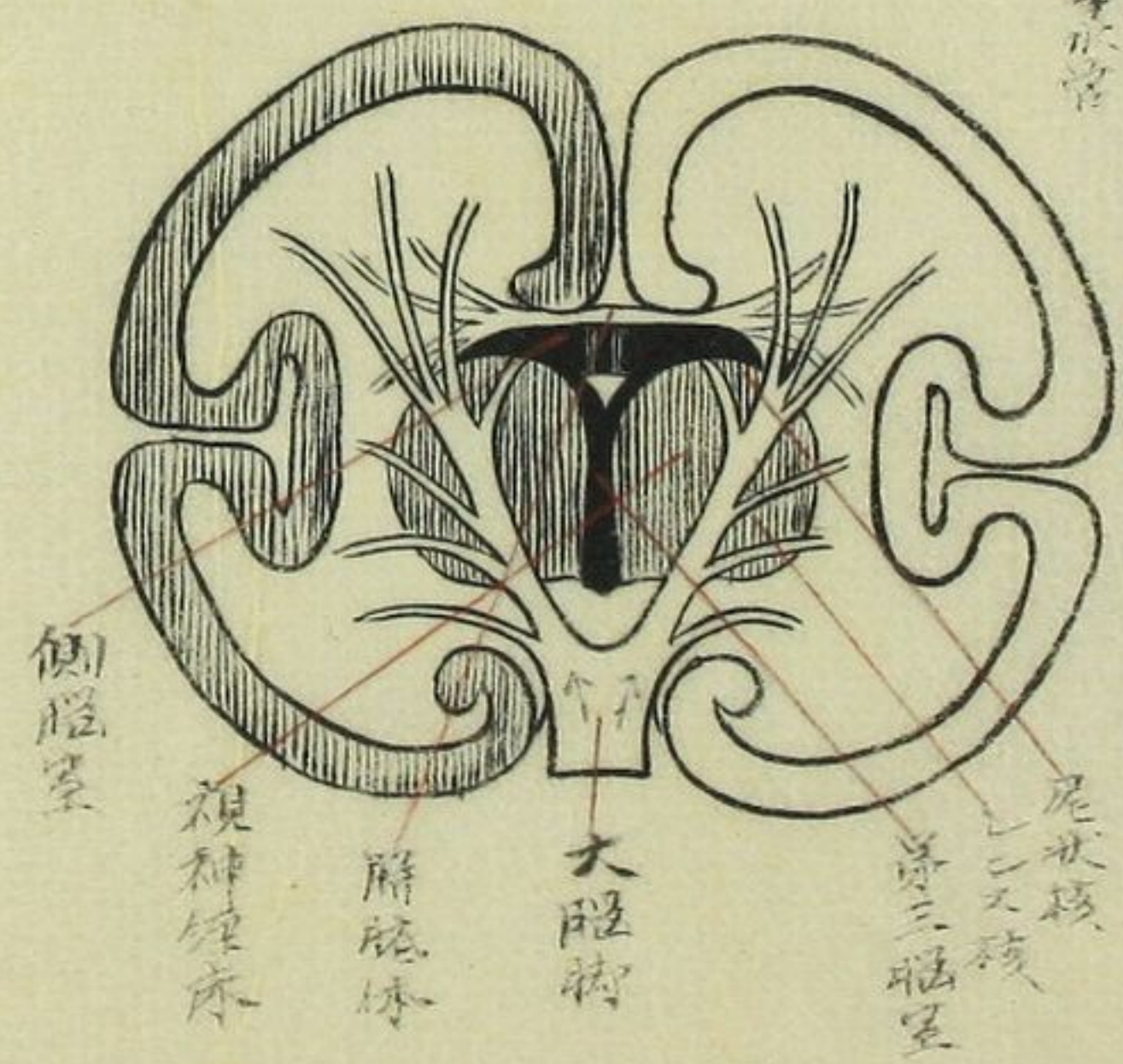


○大腦脚

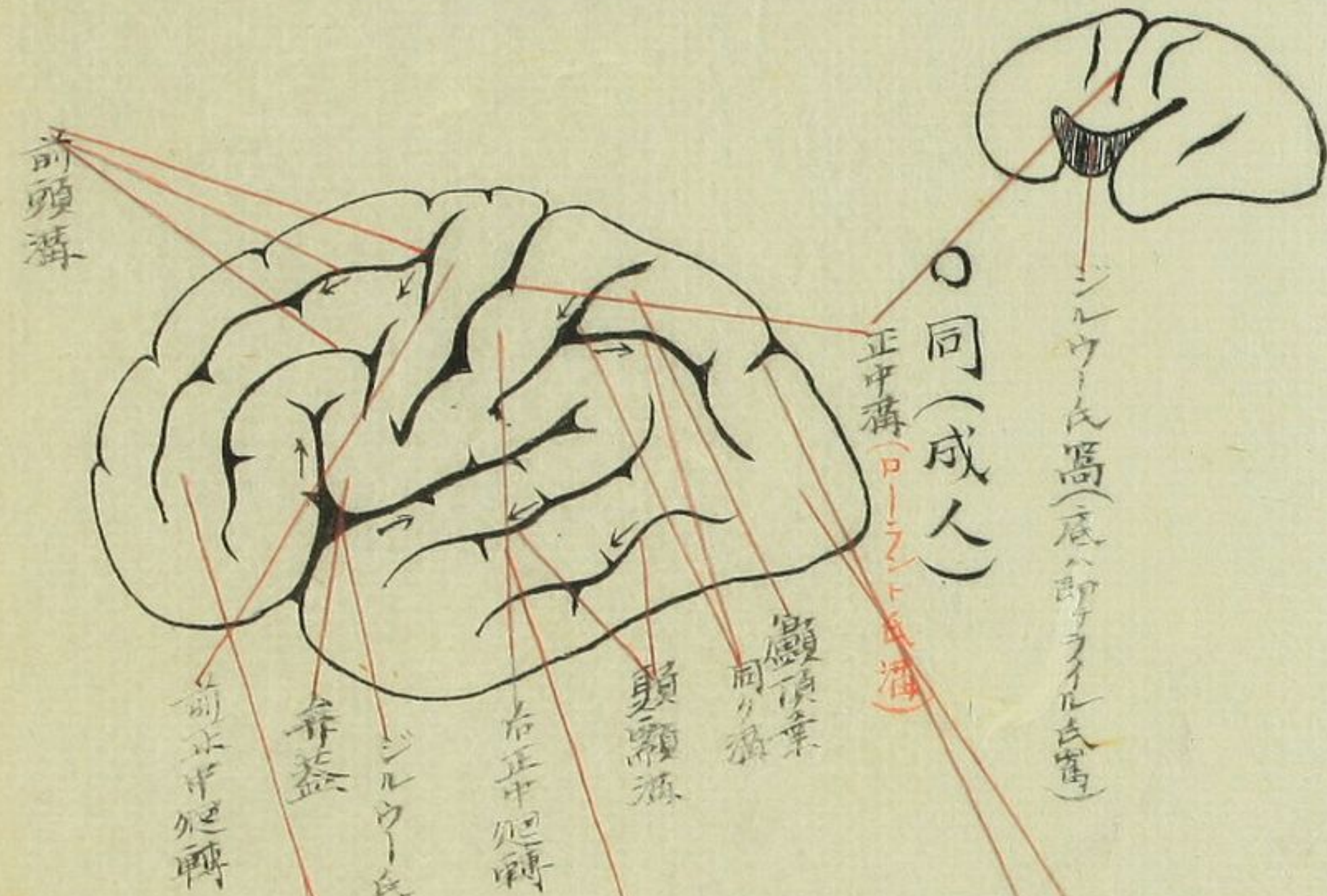
○脚上四置体ヲ以テ三種斷面ヲ示ス



○大腦之前額斷面ヲ以テ大腦脚ノ想像

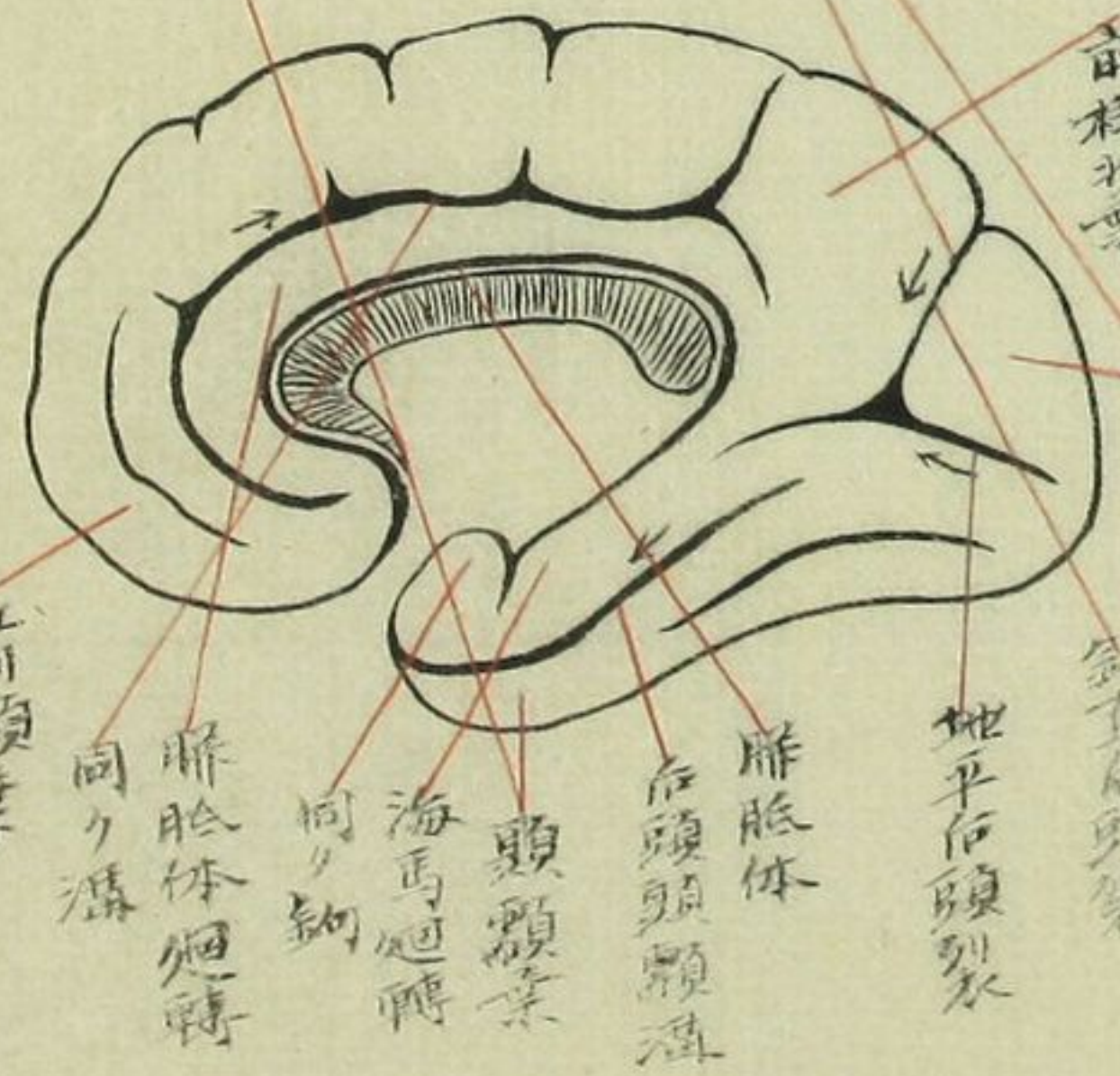


面表ノ球半腦大



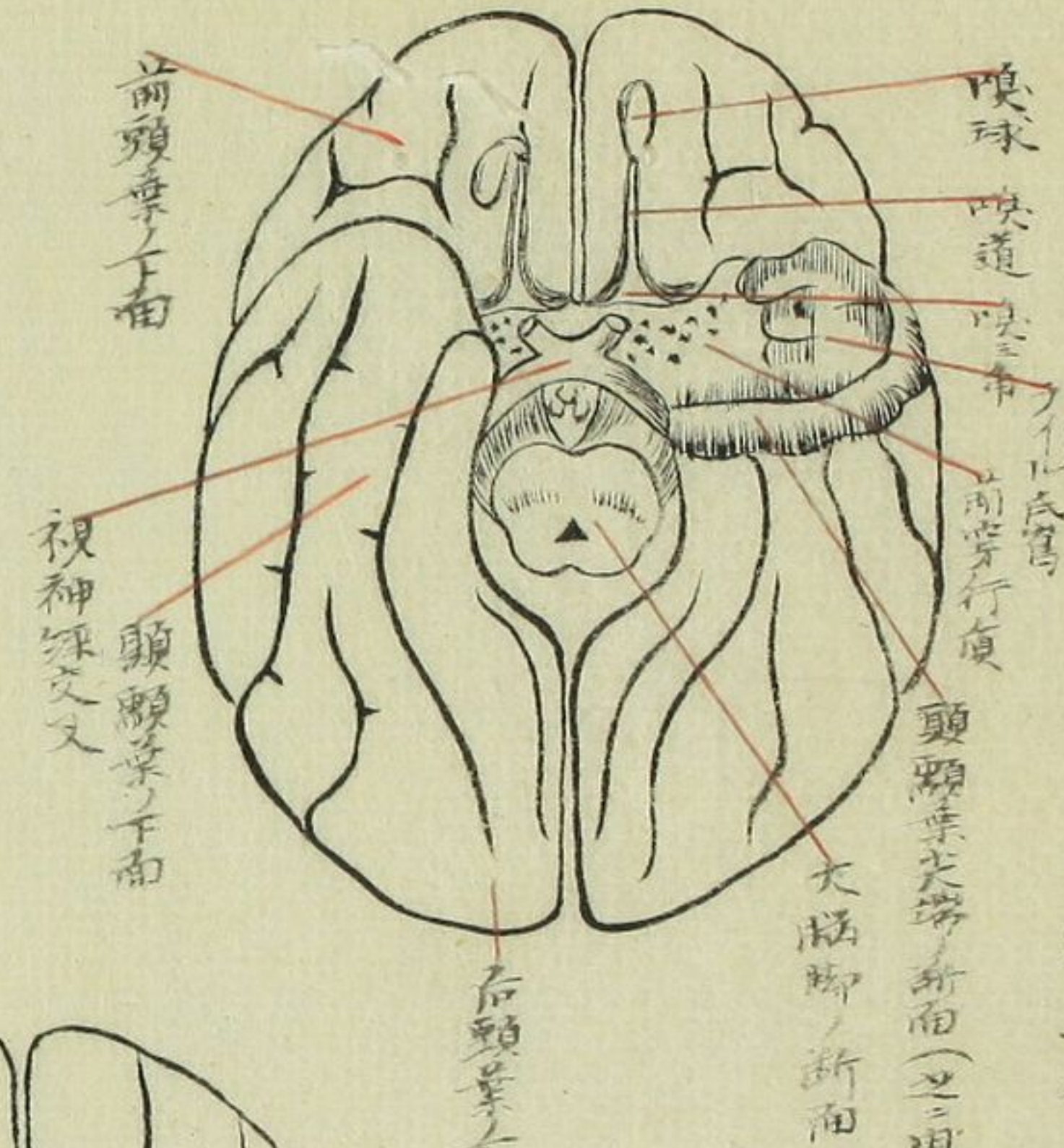
○羊球ノ左側面(胎見七月)

○同(成人)

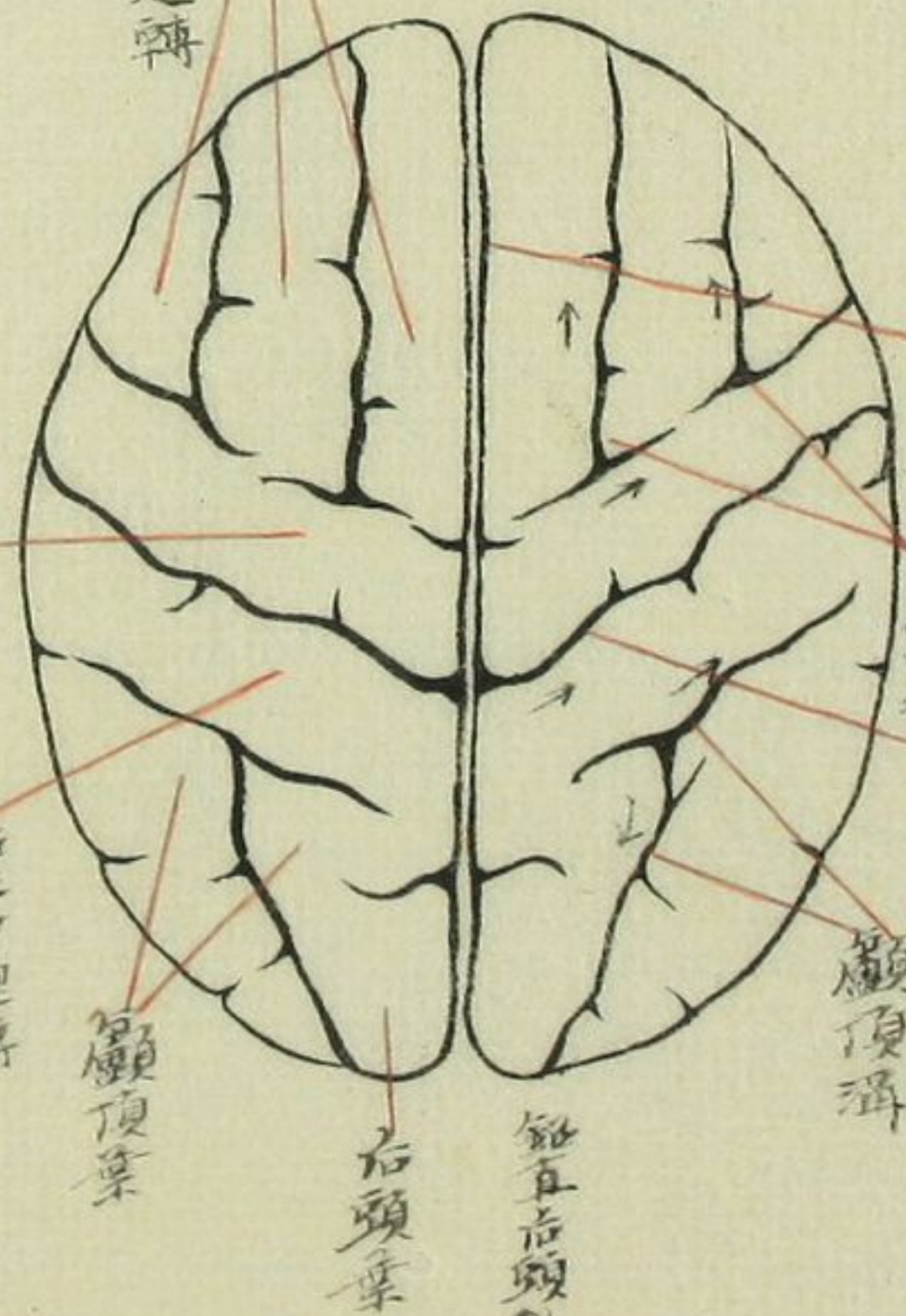


○同内面

面表ノ腦大

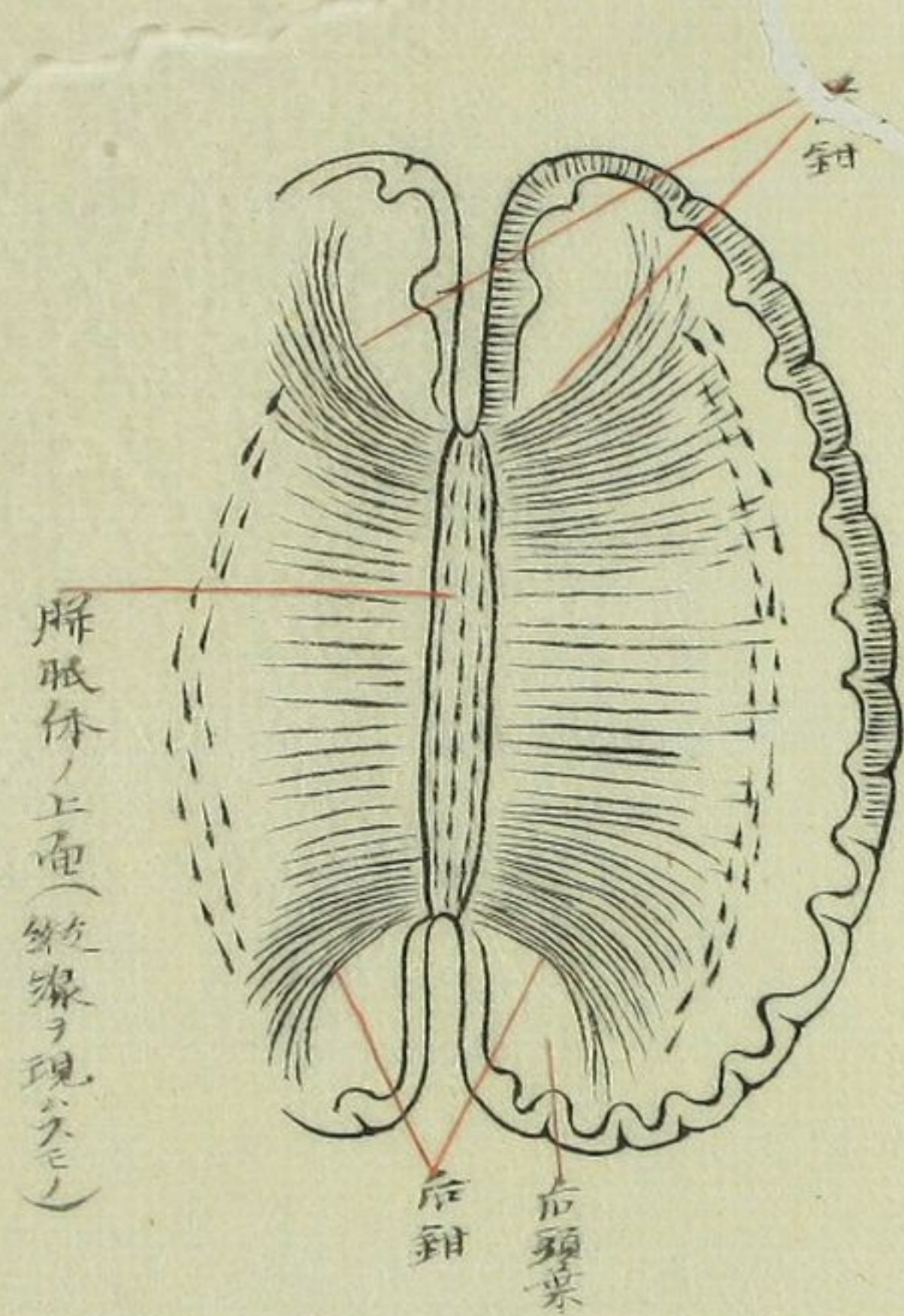


○大腦脚ノ極部ヲ大腦各半球下面ヲ示ス

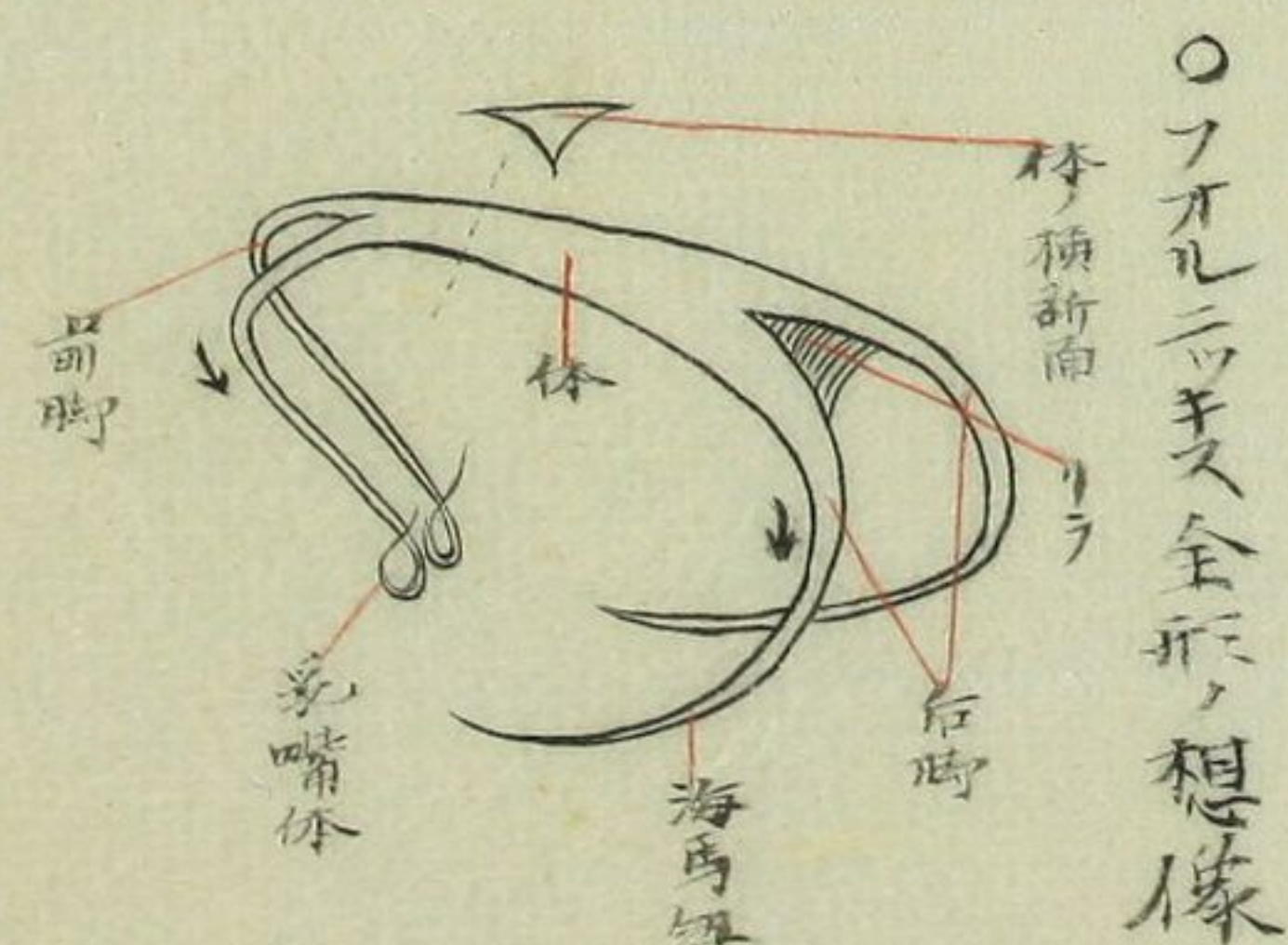


○大腦上面

スキツニルオノ及体胚聯



聯胚体上面(鉗線ヲ現スモノ)

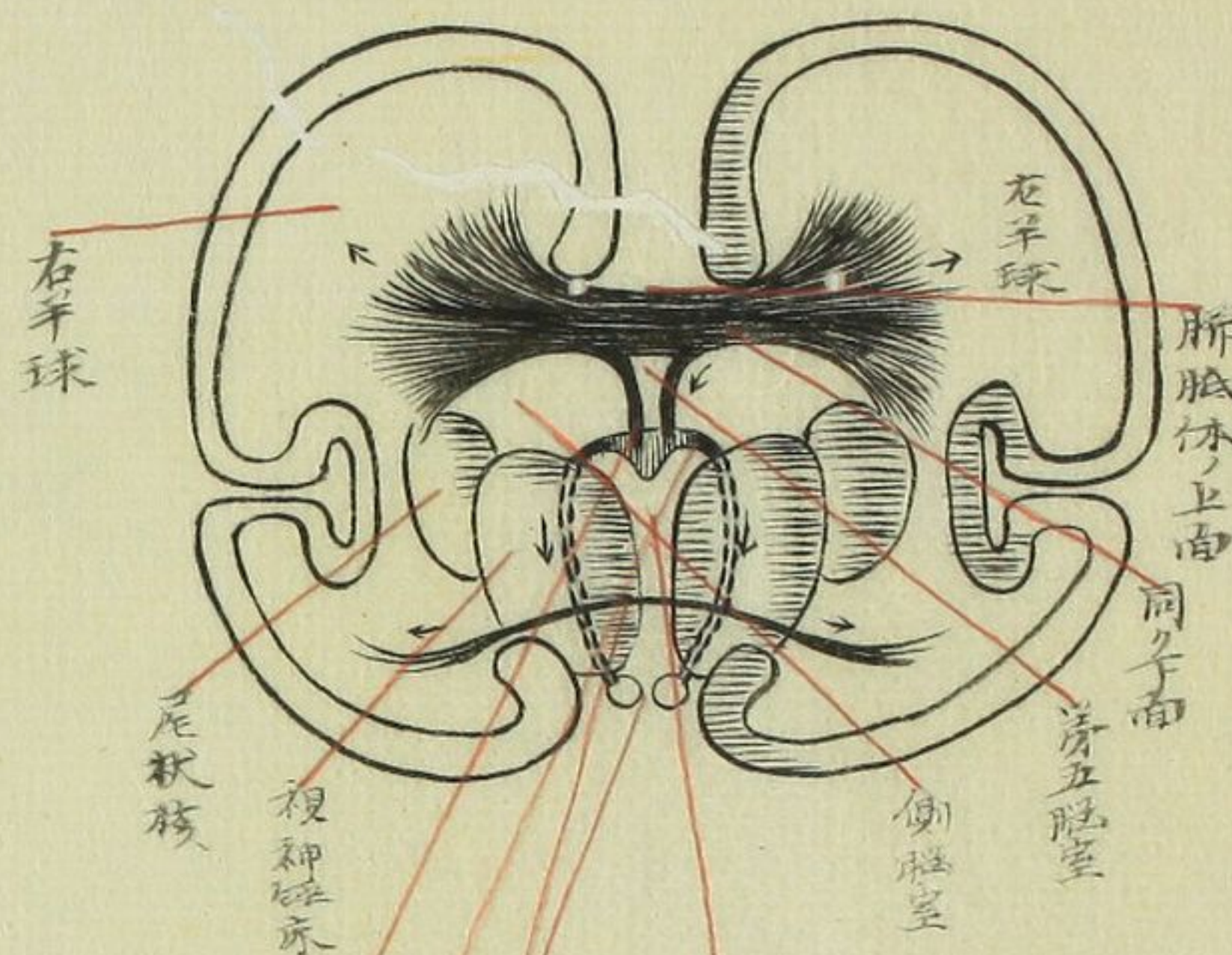


○フカニニキス全形ノ想像

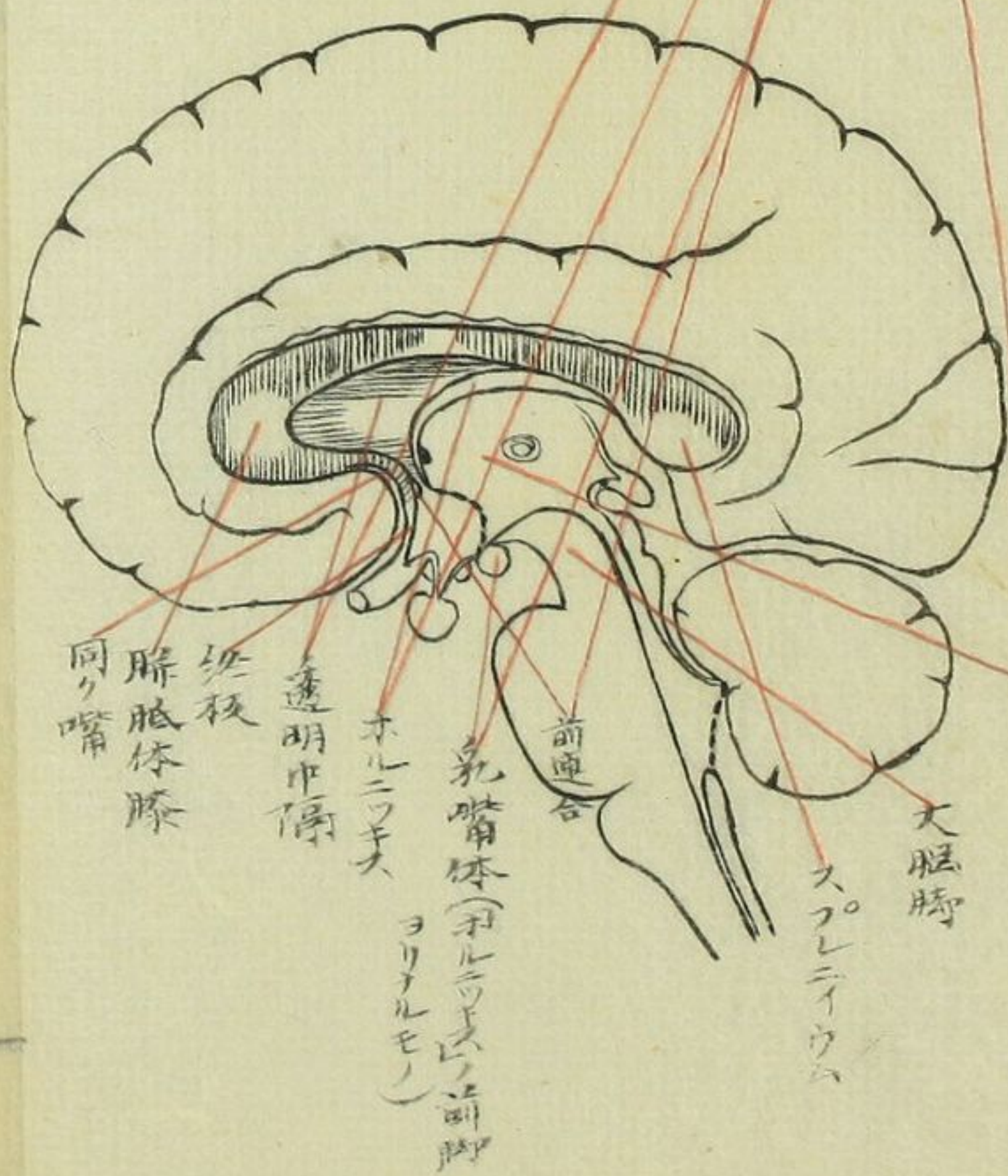
○聯胚体上面沿テ地平断トスモノ

半地球連接

○前額断ノ想像

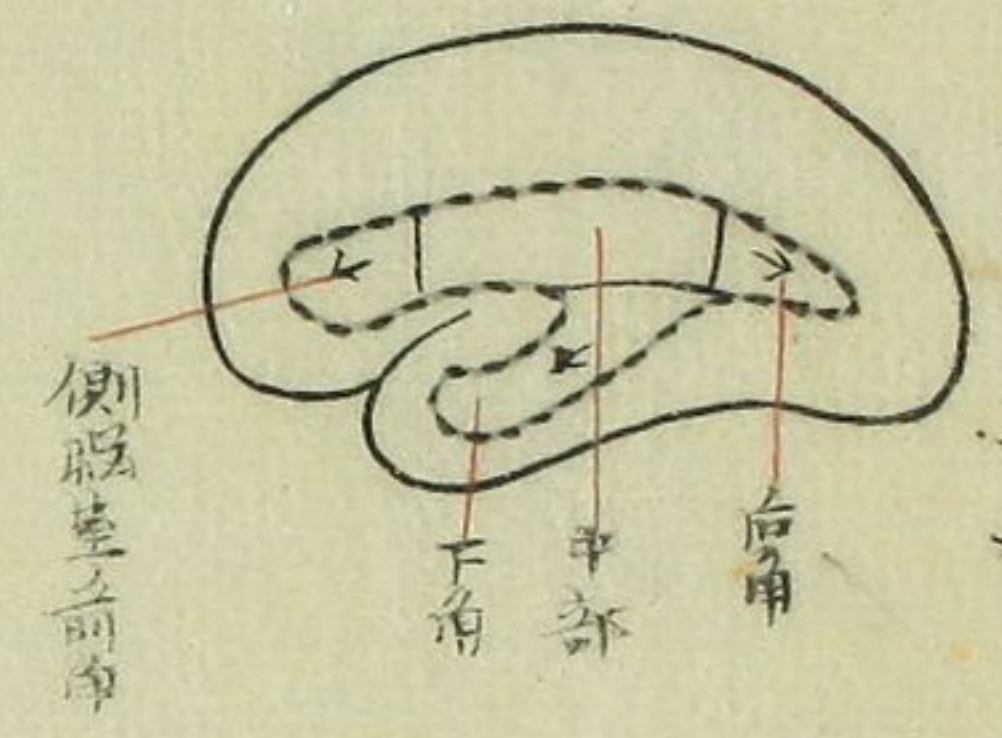


○大腦縱裂ニ由テ矢状断トスモノ

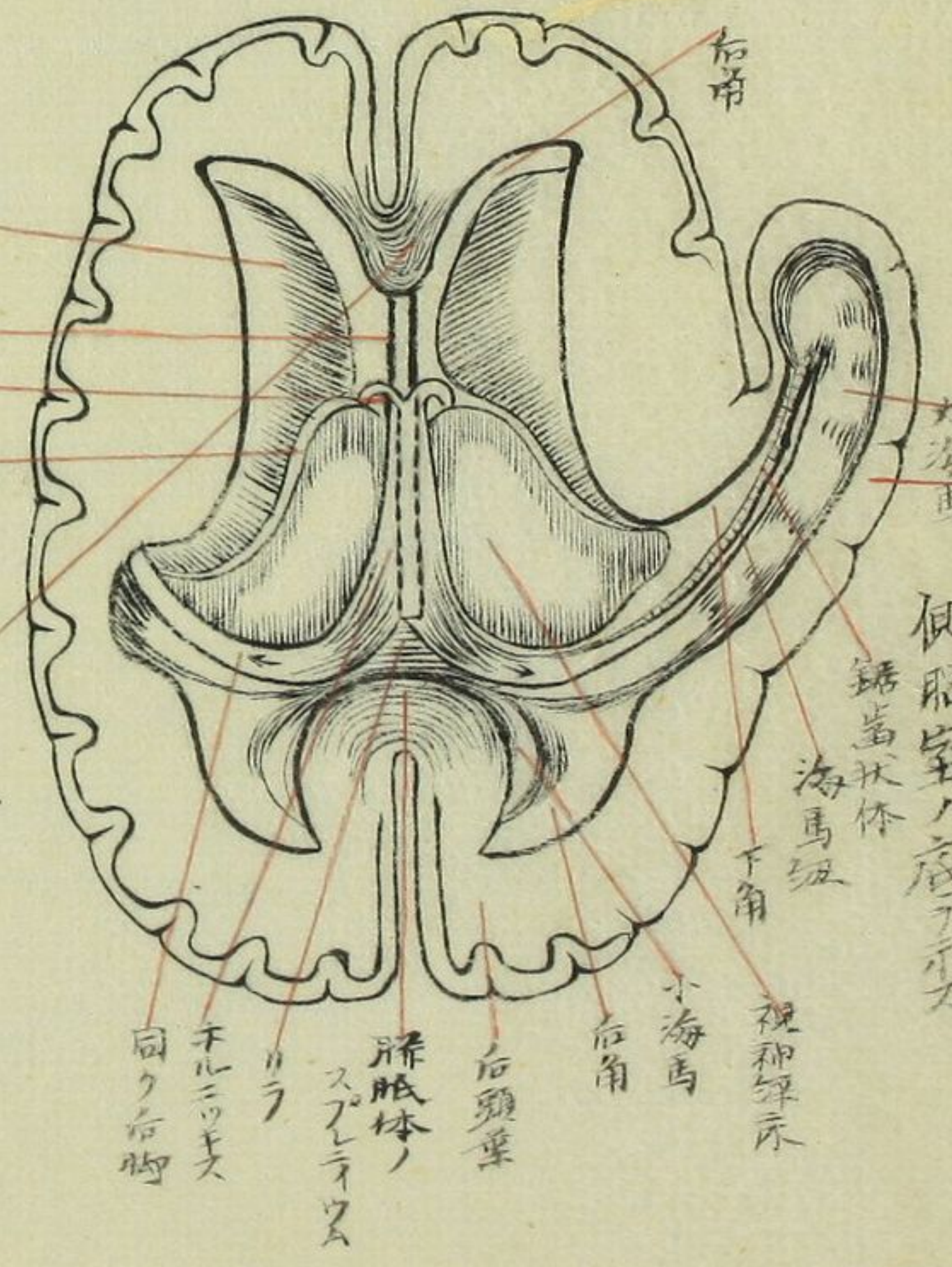


側腦室

○大脳ノ表面ニ於テ側腦室ノ部位ヲ推測スルモノ

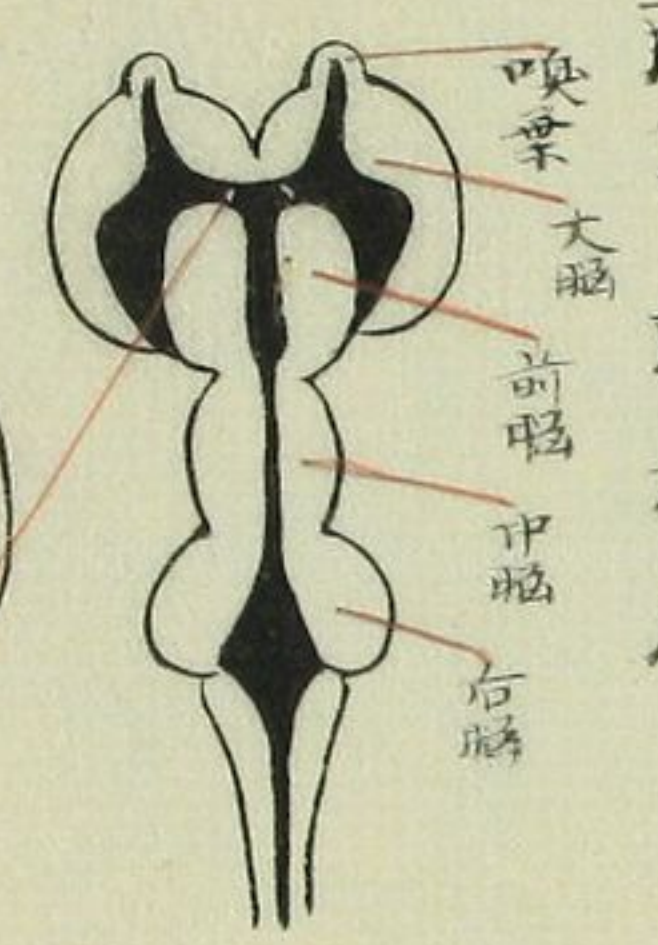


○腦髓体下面ニ沿テ大脳ヲ地平断トシ

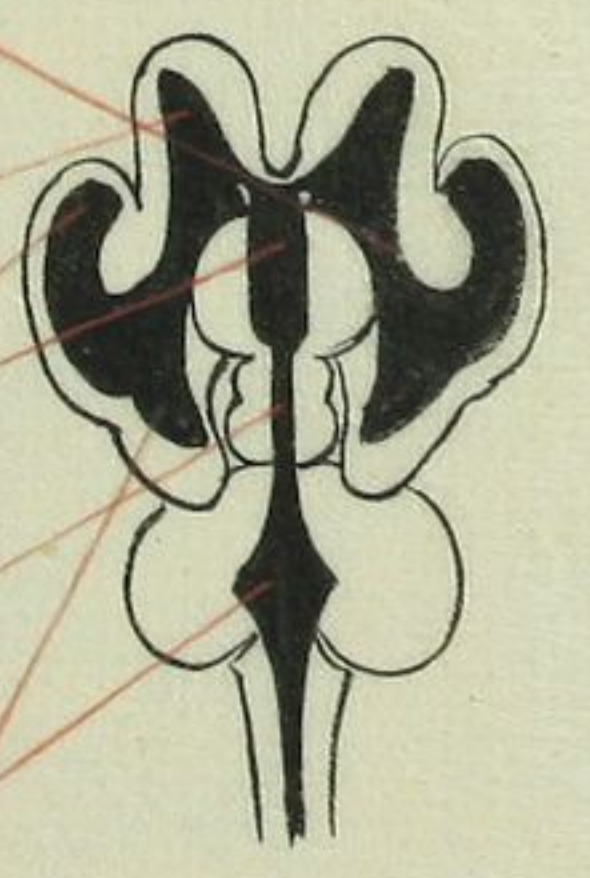

腦室

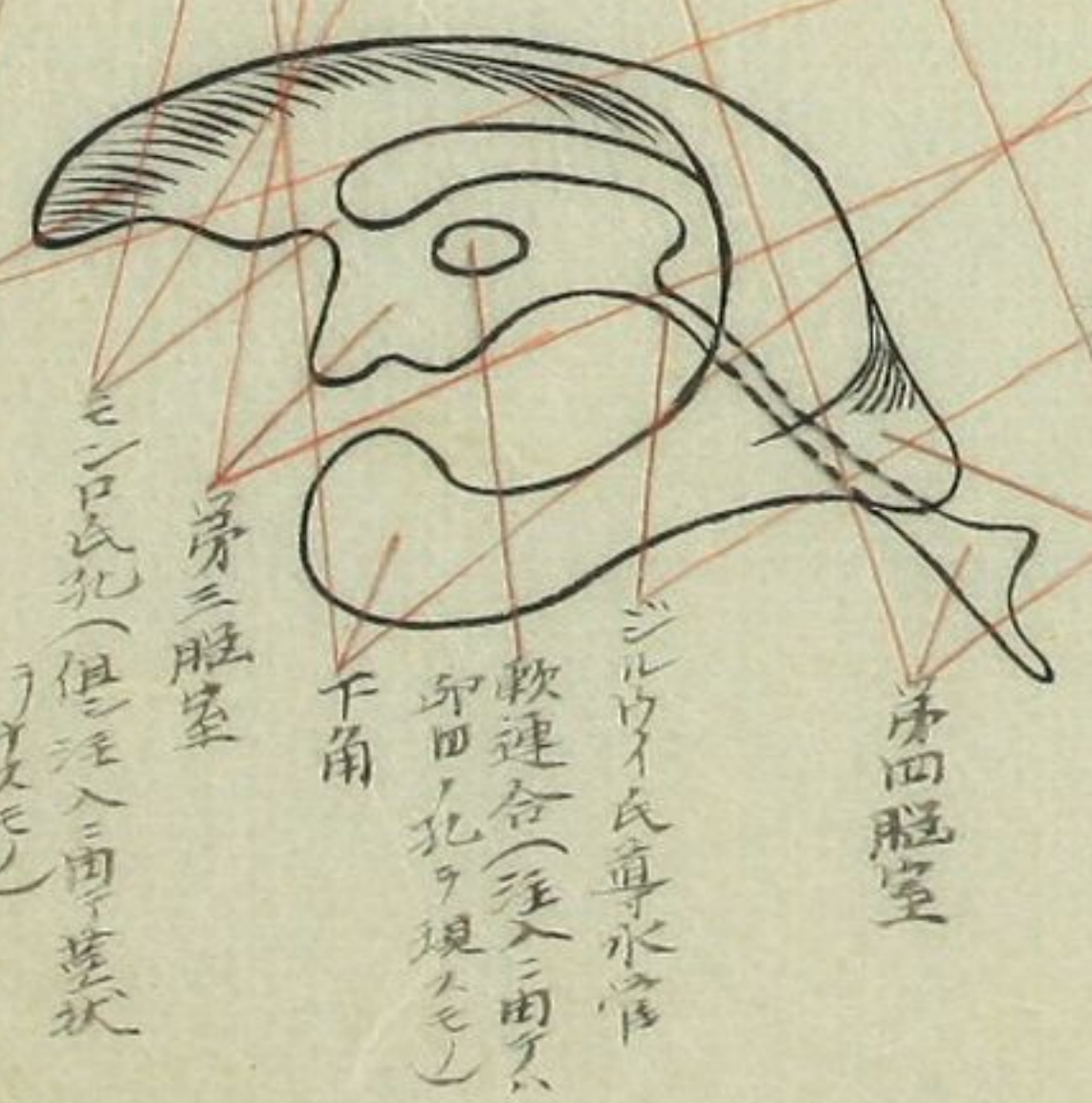
○胎児ノ腦ノ想像



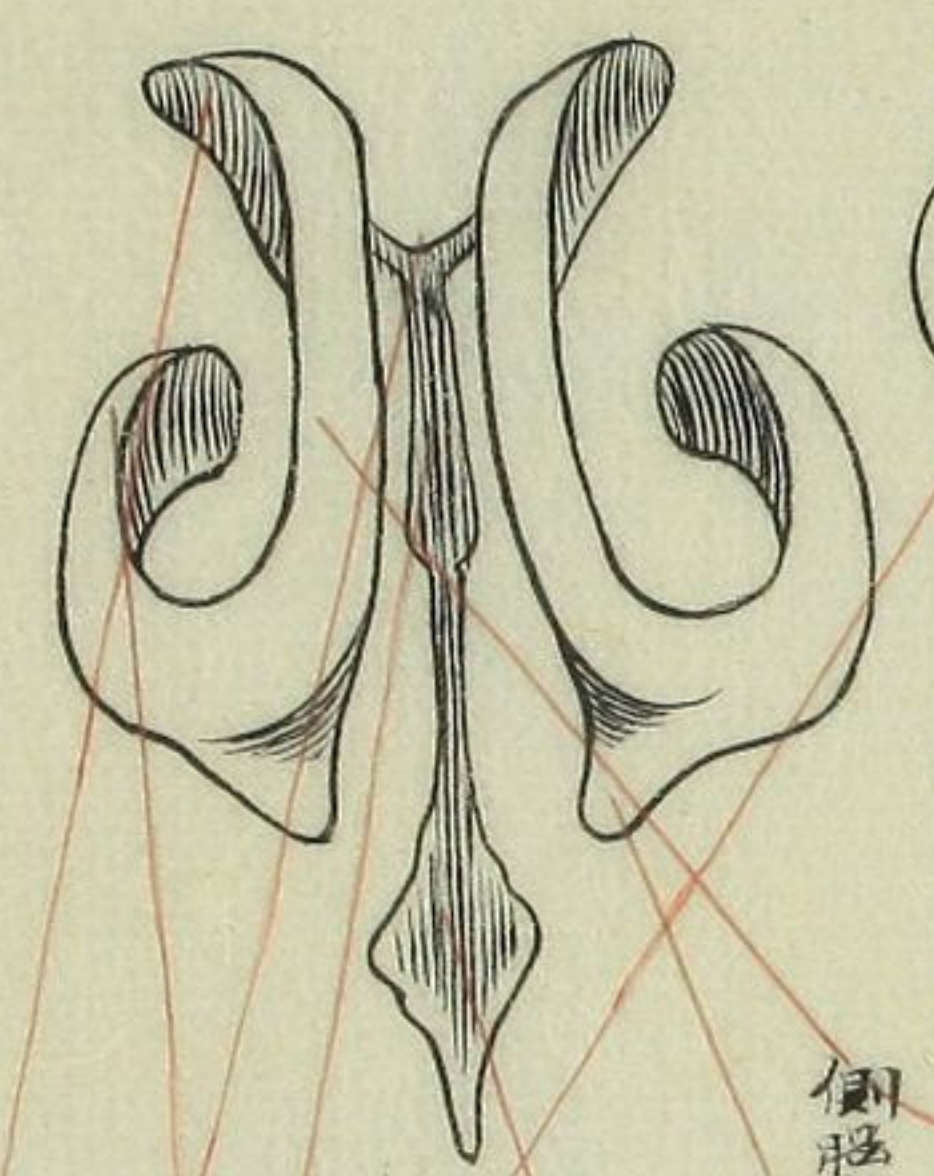
○同漸次發生ノ想像



○側面 右角



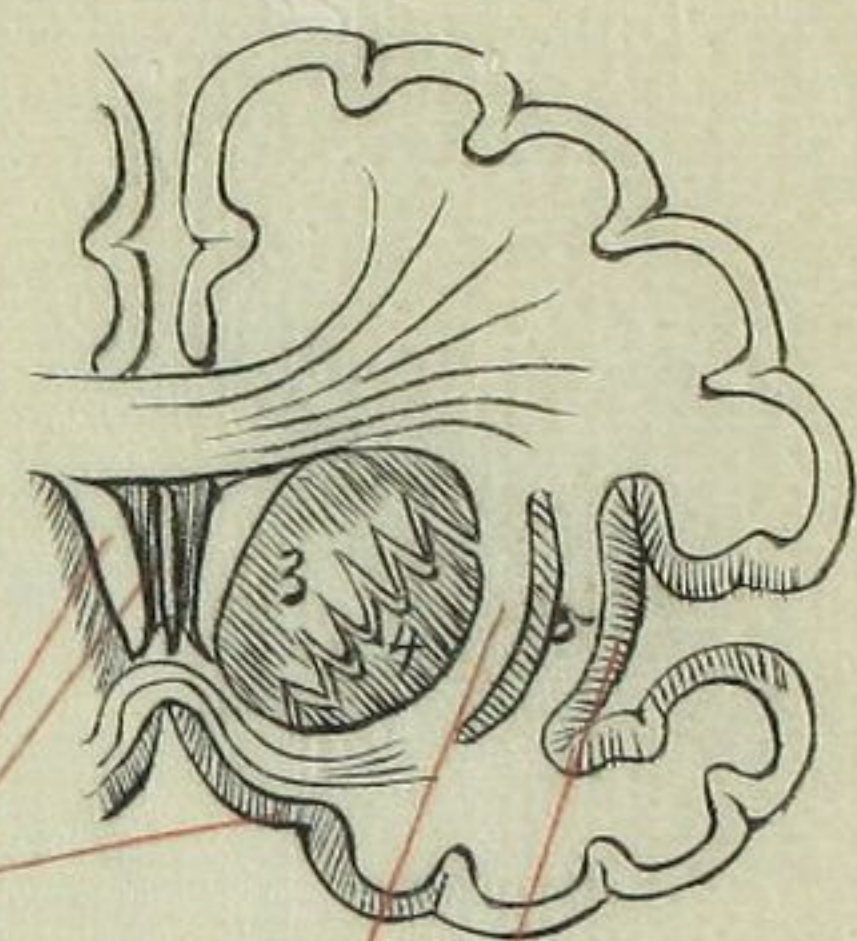
○金屬注入ニ由テ腦室ヲ示ス(上面)



○金屬注入ニ由テ腦室ヲ示ス(上面)

大 腦 ノ 髓 質

○ 前連合ノ部位ヲ前額部トスル



3 尾状核
4 レニス状核
5 小帯状核

大脳核

側脳室

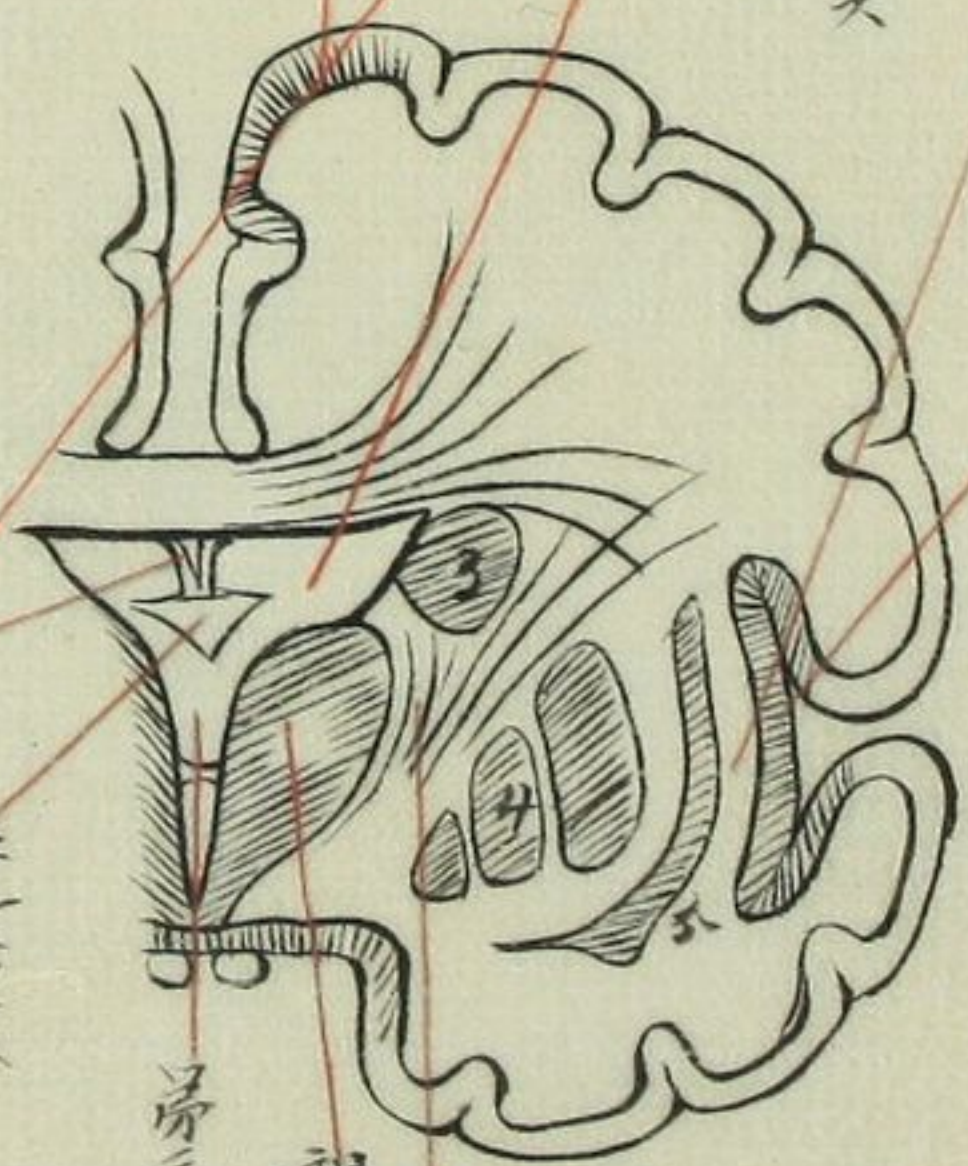
灰白質

白質

外囊

ライル氏窩

○ 軟連合ノ前部ヲ同紙



透明中隔

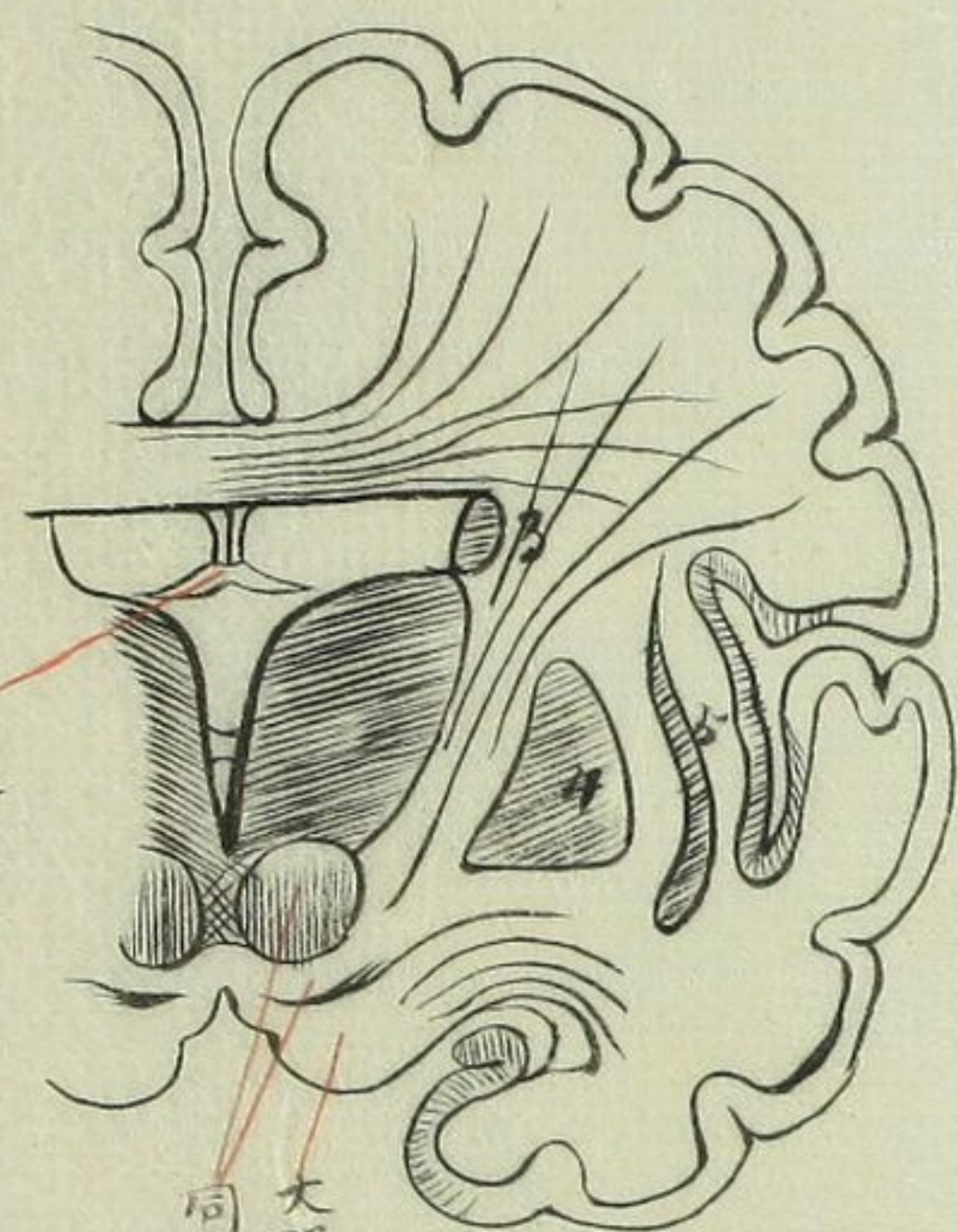
ホルニク夫

第三脳室

視神経床

内囊

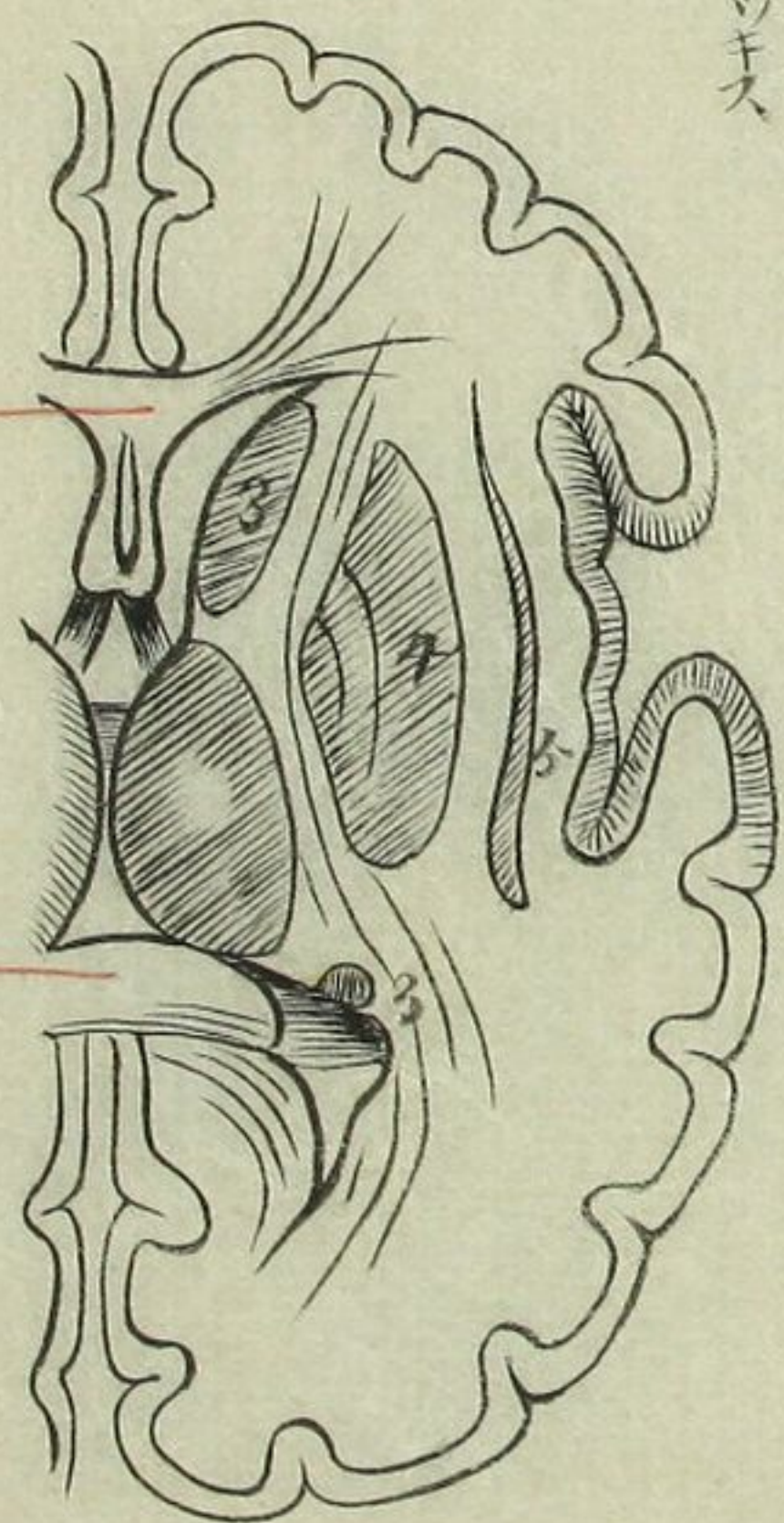
○ 大脳核ニ沿テ同紙トスル



ホルニク夫

大脳脚底
同ノ脚頂及後核

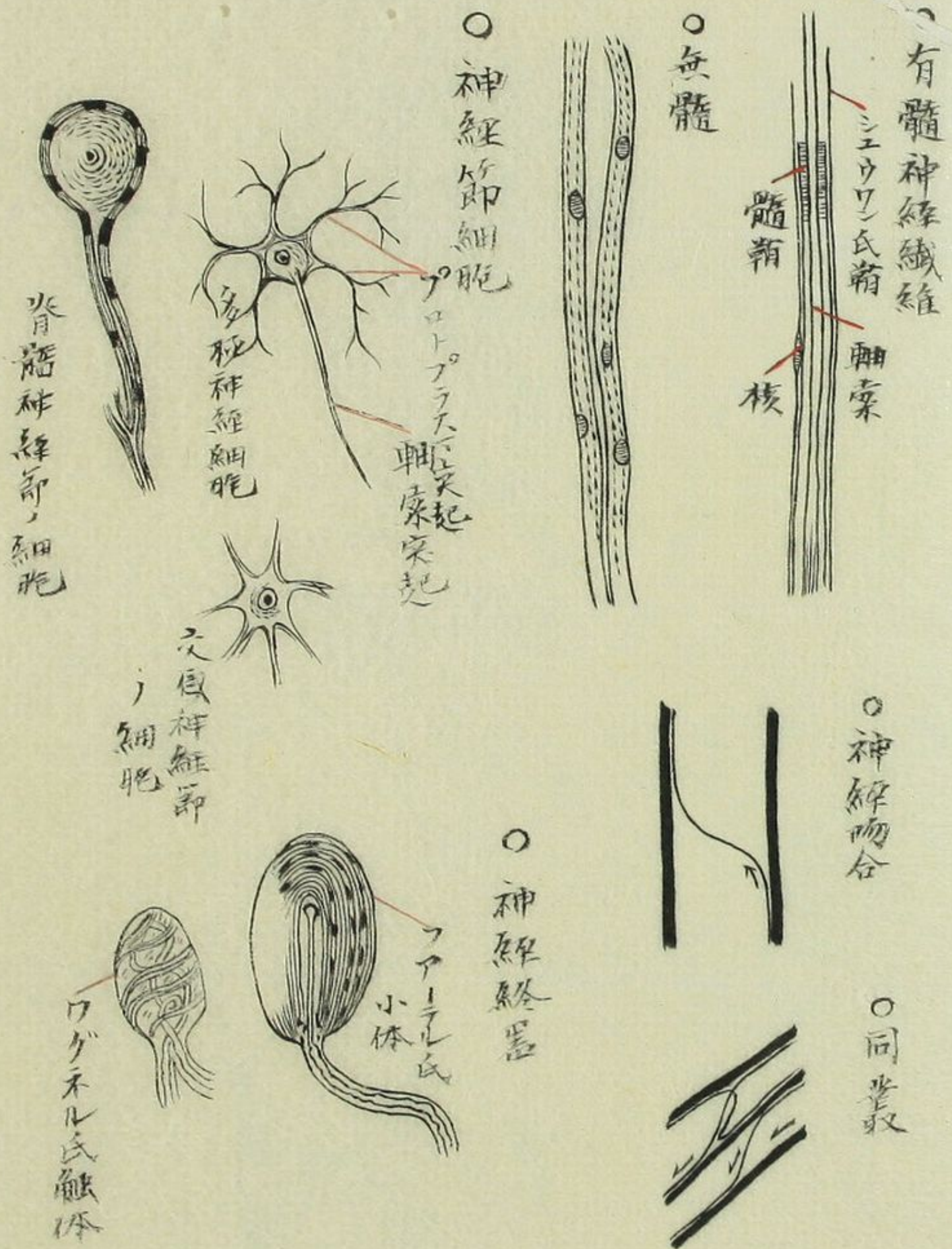
○ 軟連合ニ沿テ地平紙トスル



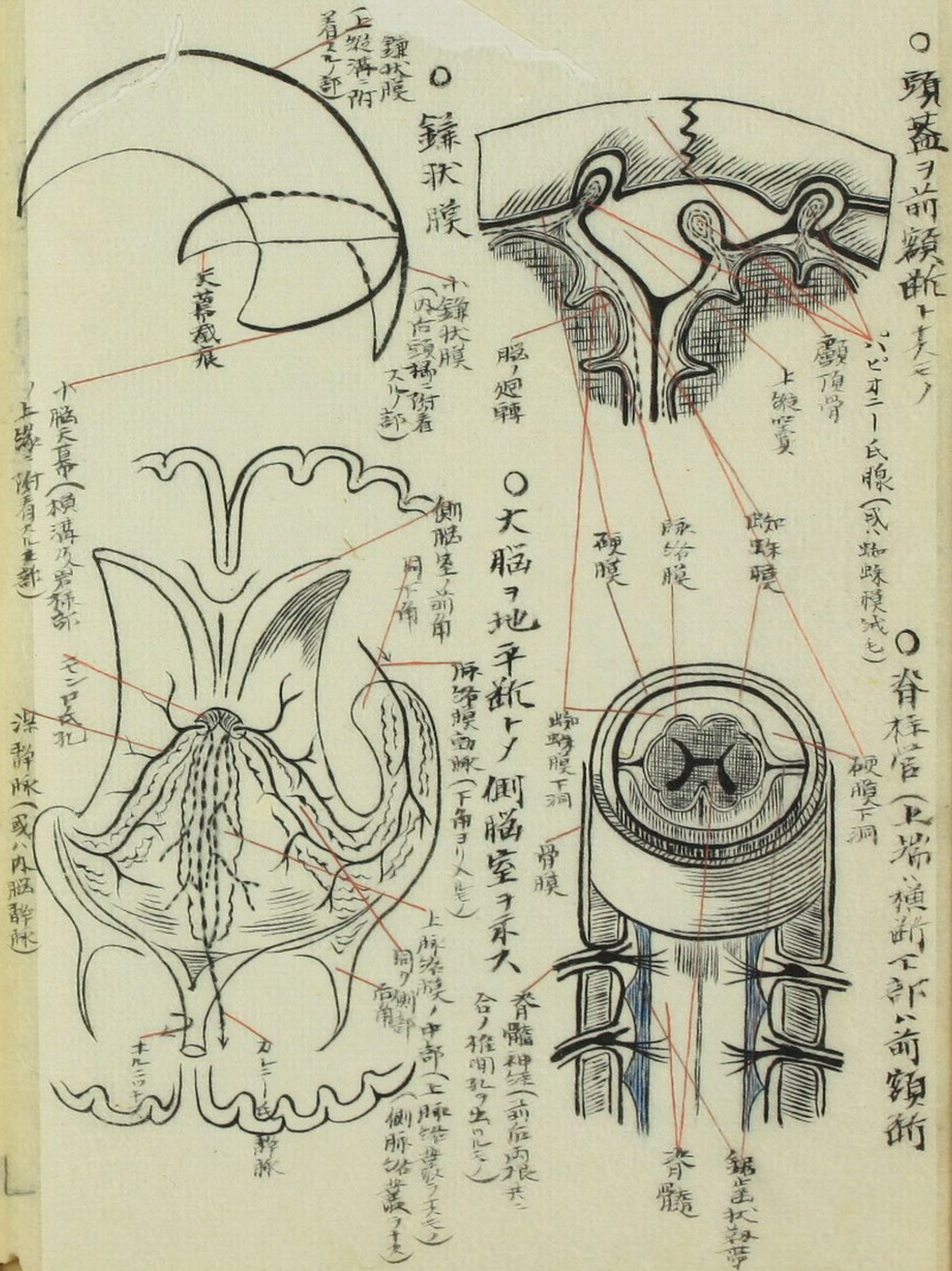
胼胝体膝

同ク夫トスル

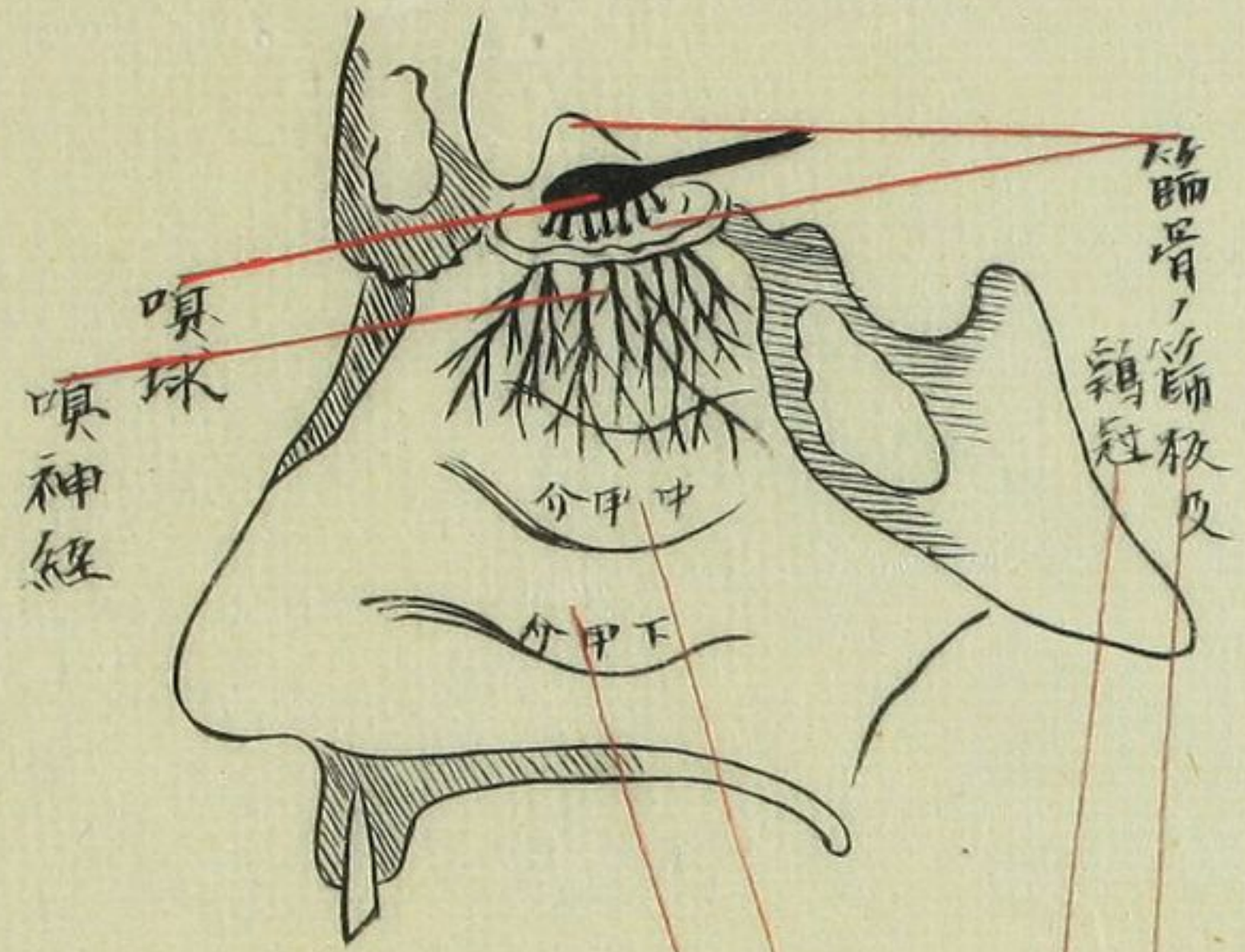
神經纖維及細胞



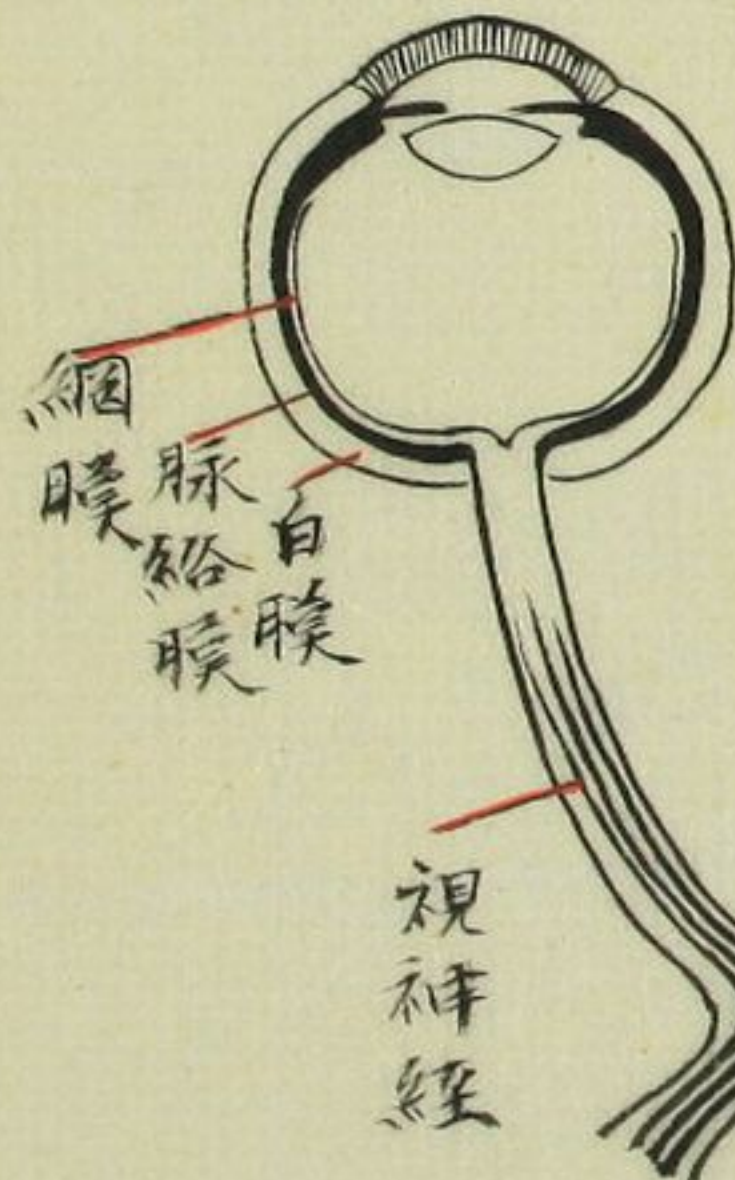
腦脊髓被膜想像



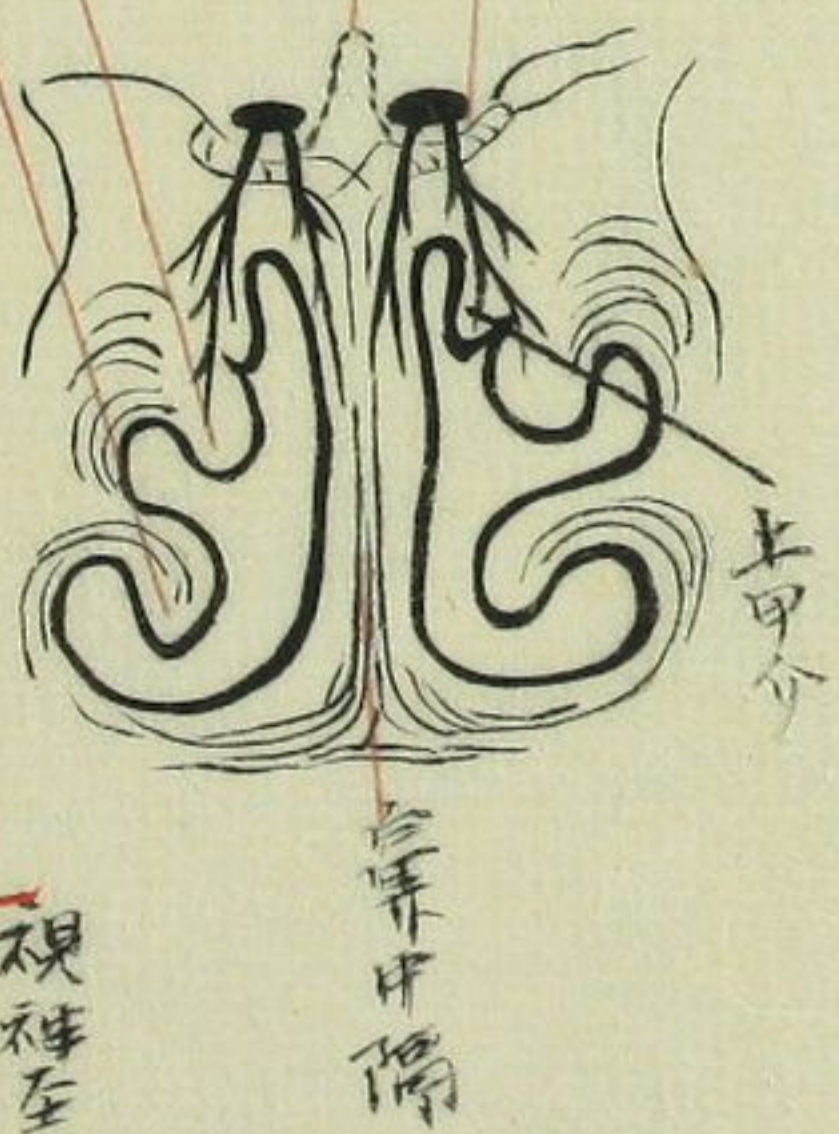嗅神經及視神經



○ 嗅神經
鼻腔，側壁，示之

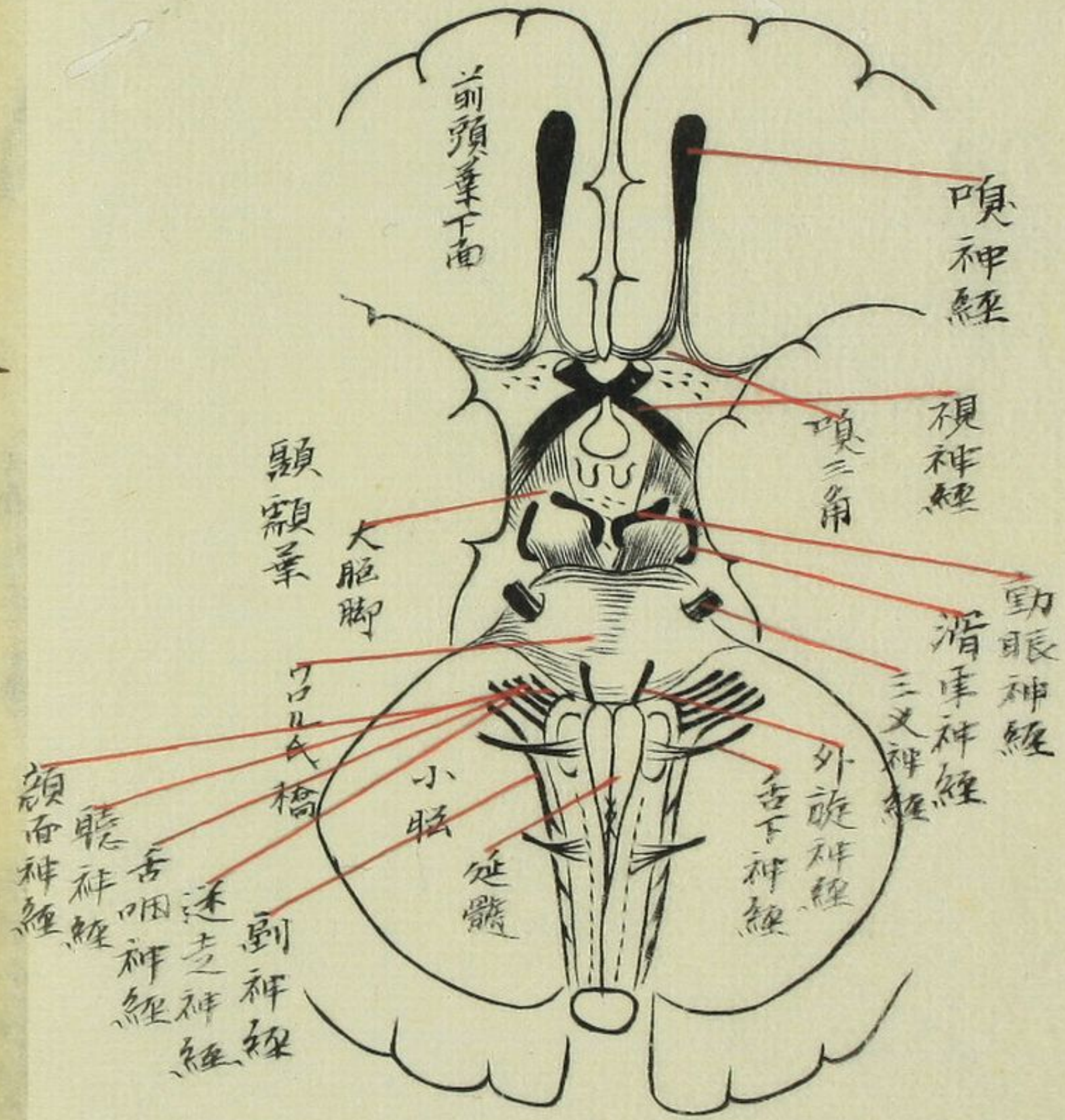


○ 視神經及眼球



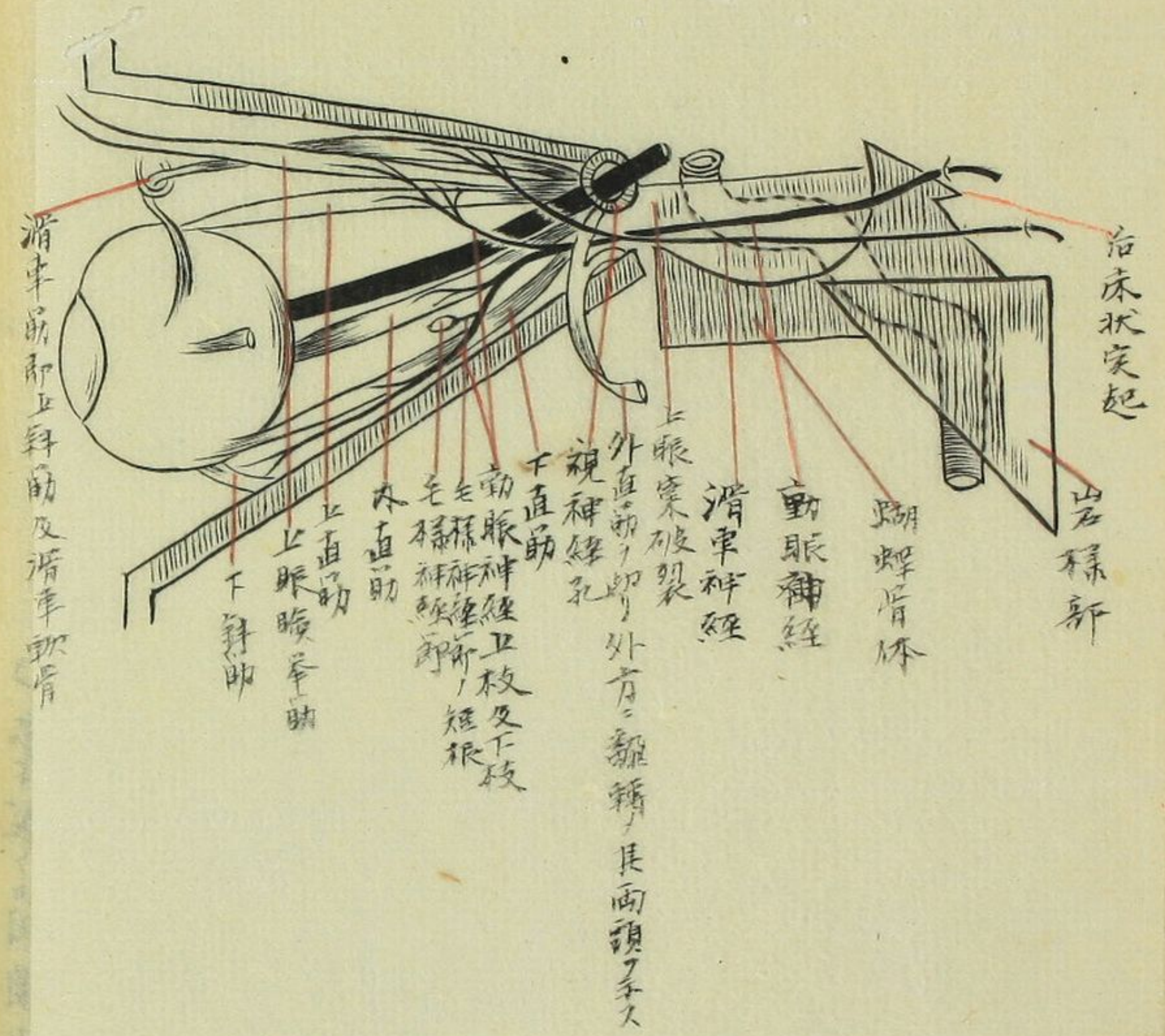
視神經至交叉
(內側，纖維之
交叉，示之)

○ 腦神經十二對，起始部

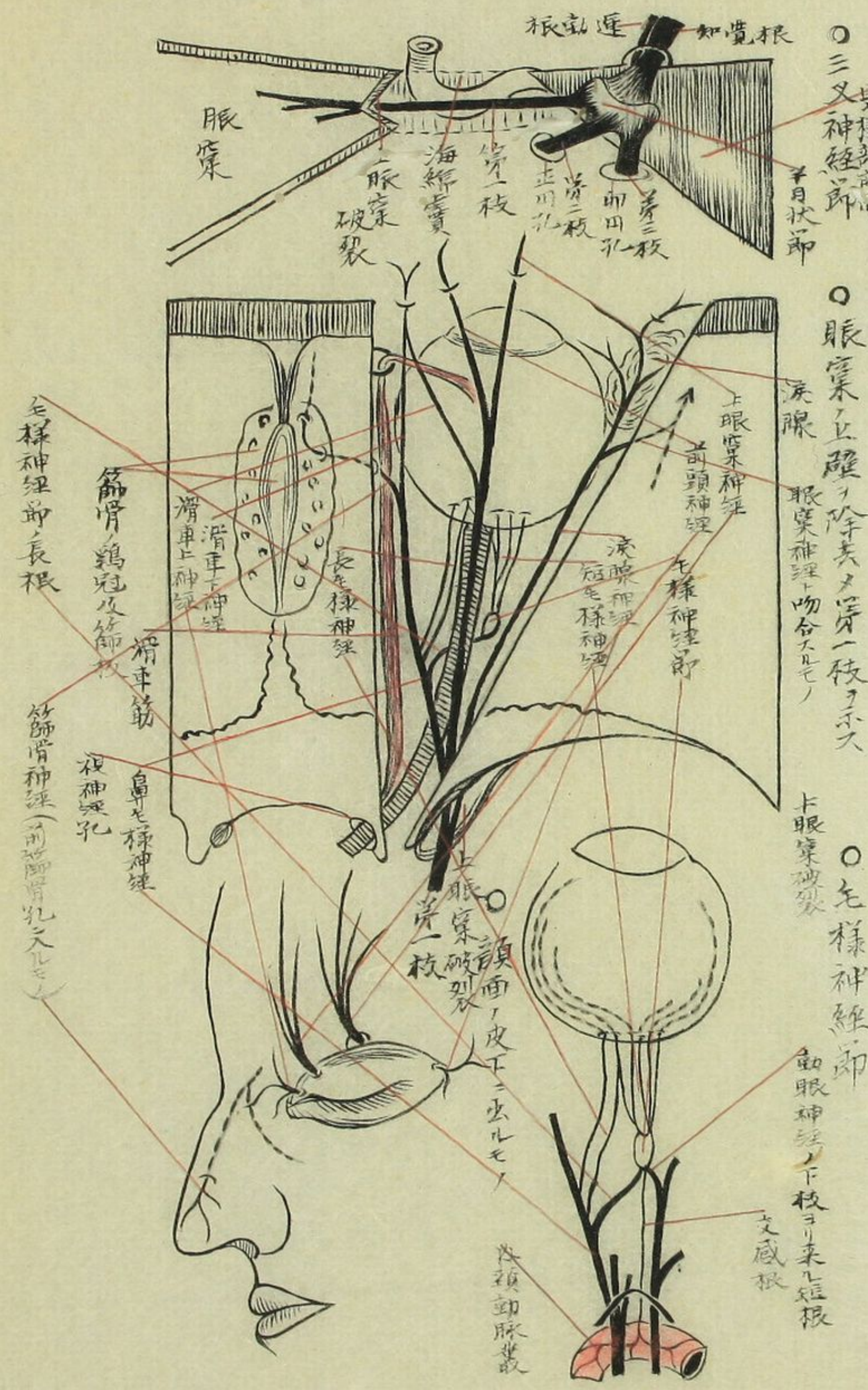


○ 鼻腔，前頭葉

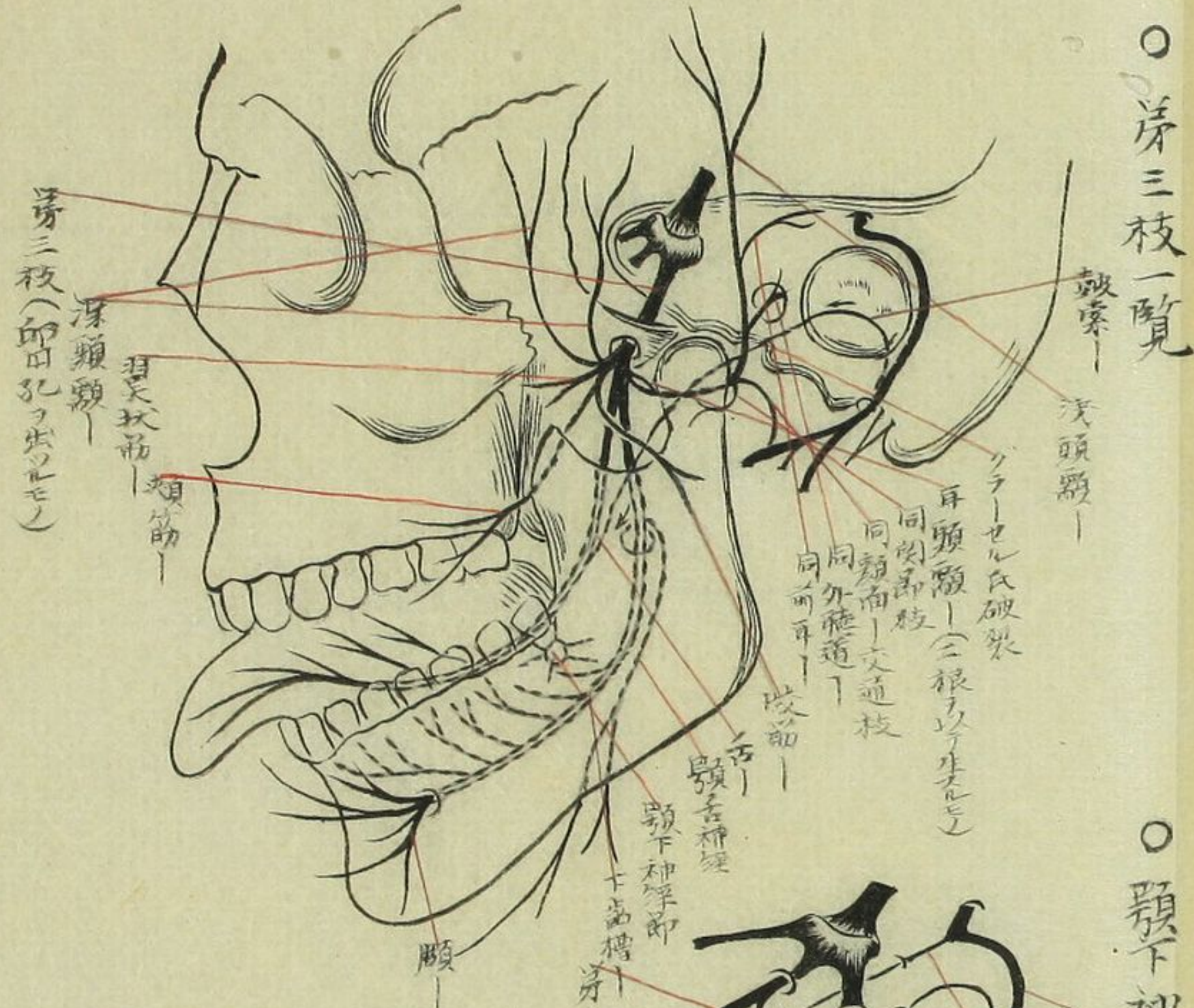
動眼神經及滑車神經



○三、八神經(第一枝即眼神經)

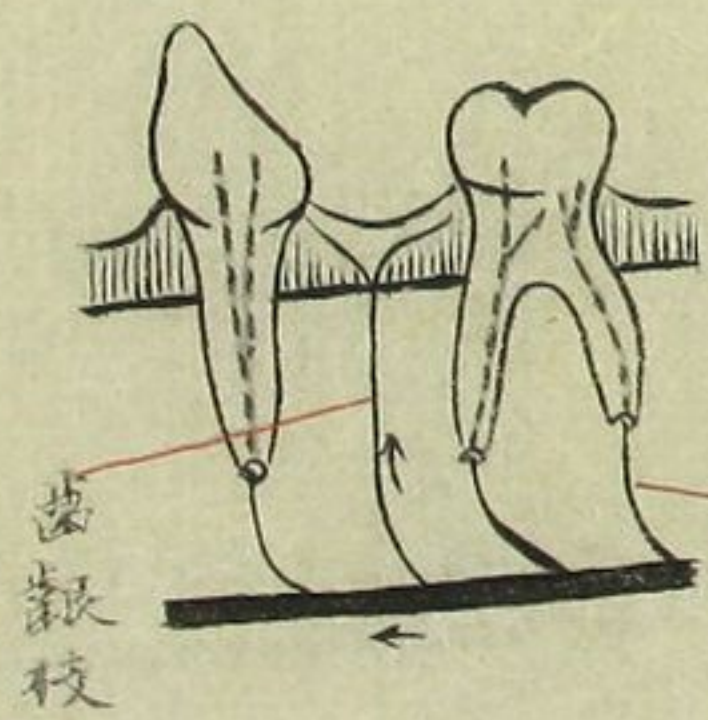


第 三 類 下 枝



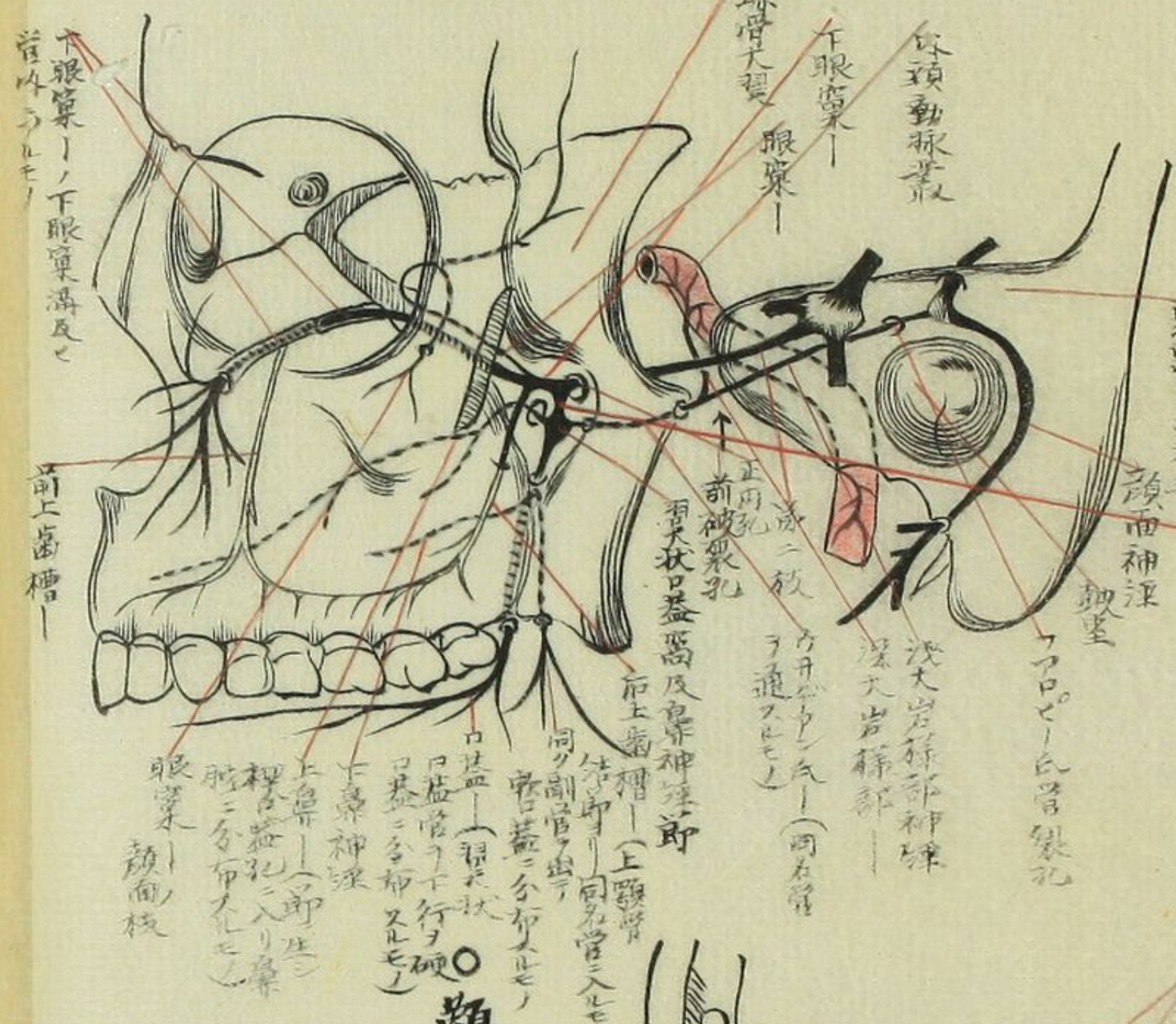
○ 第 三 枝 一 覽

○ 顳 下 神 經 節



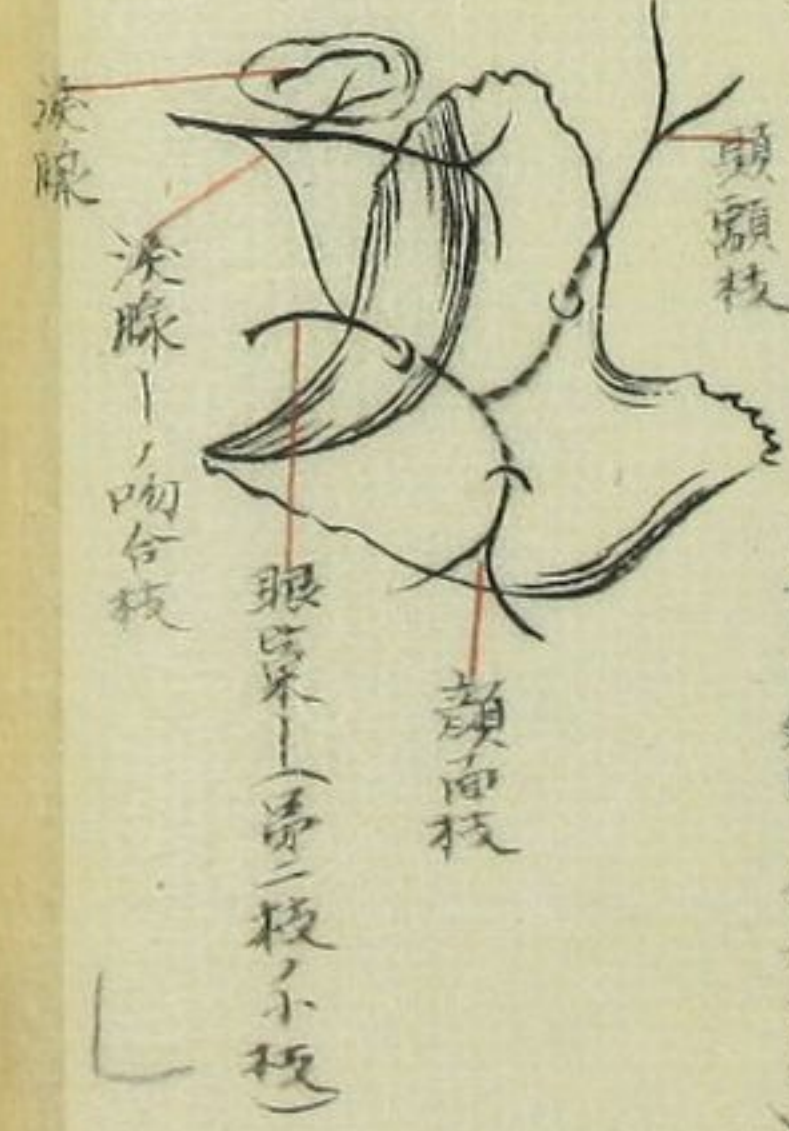
○ 齒 牙

第 二 類 神 經 枝



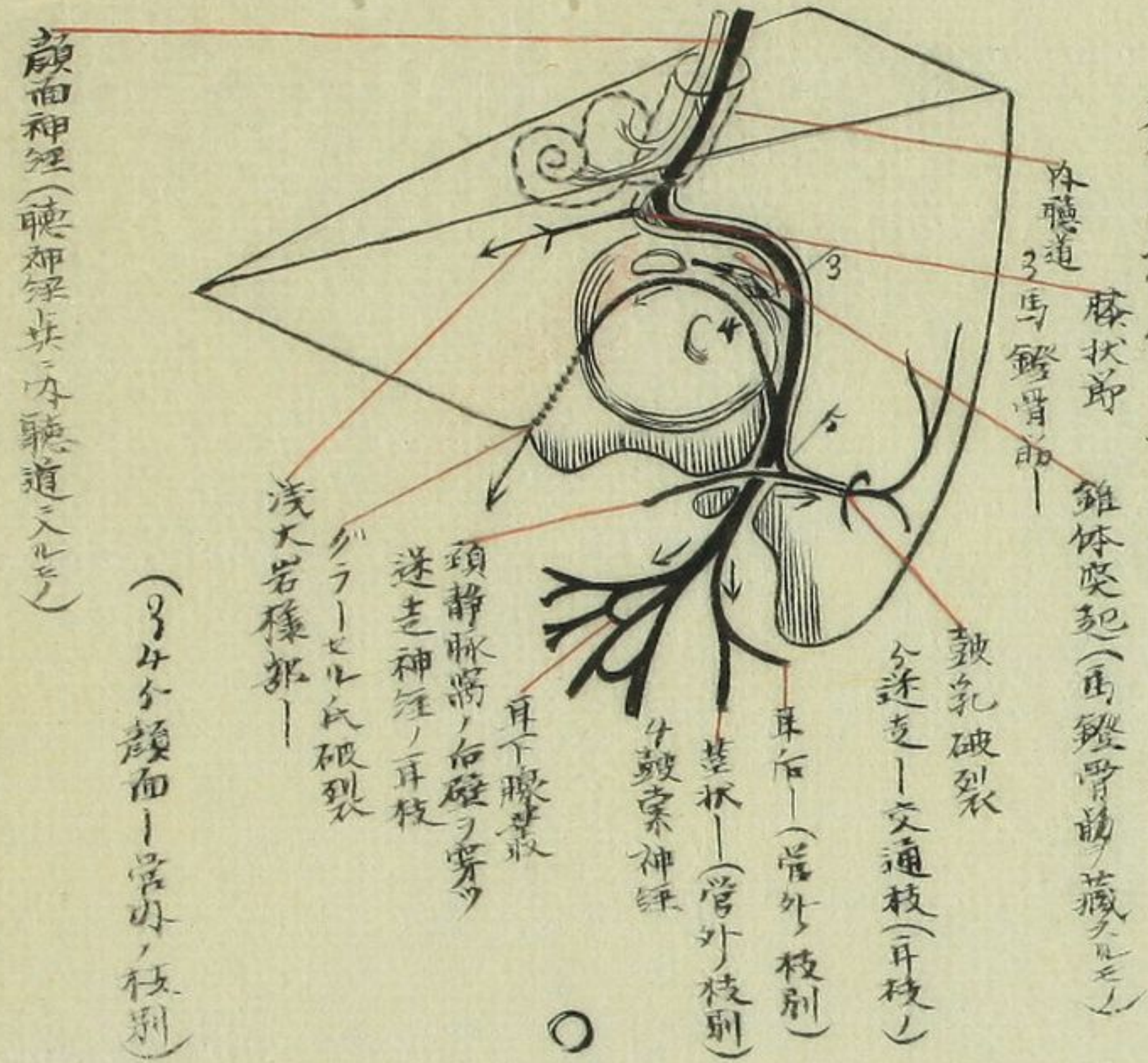
○ 第 二 枝 一 覽

○ 鼻 腔 矢 狀 斷

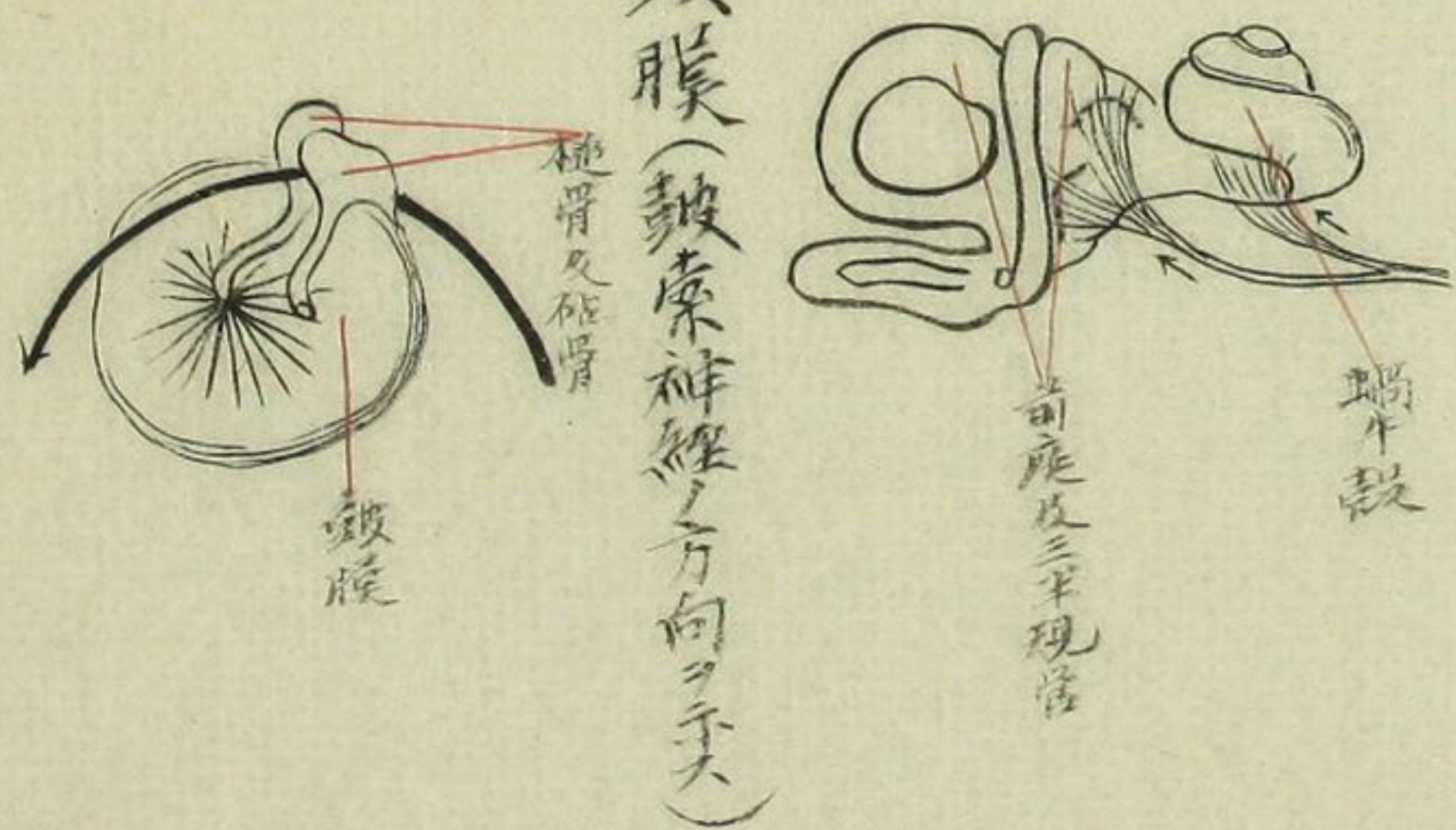


○ 鼻 腔 矢 狀 斷

顔面神経及聴神経
(聴神経ハ色白)



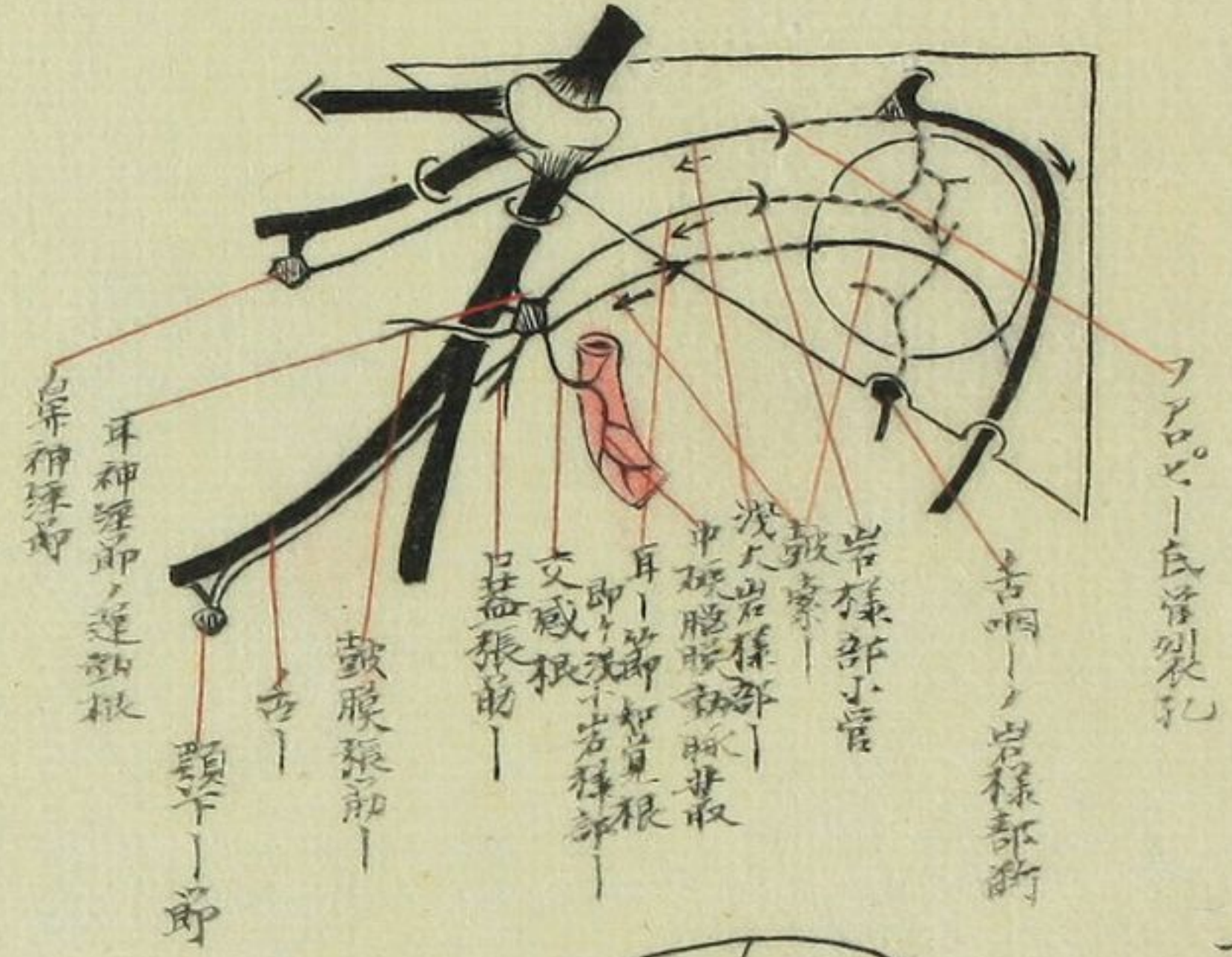
○頭顱骨岩様部ヲ經過スル
顔面神経ノ想像



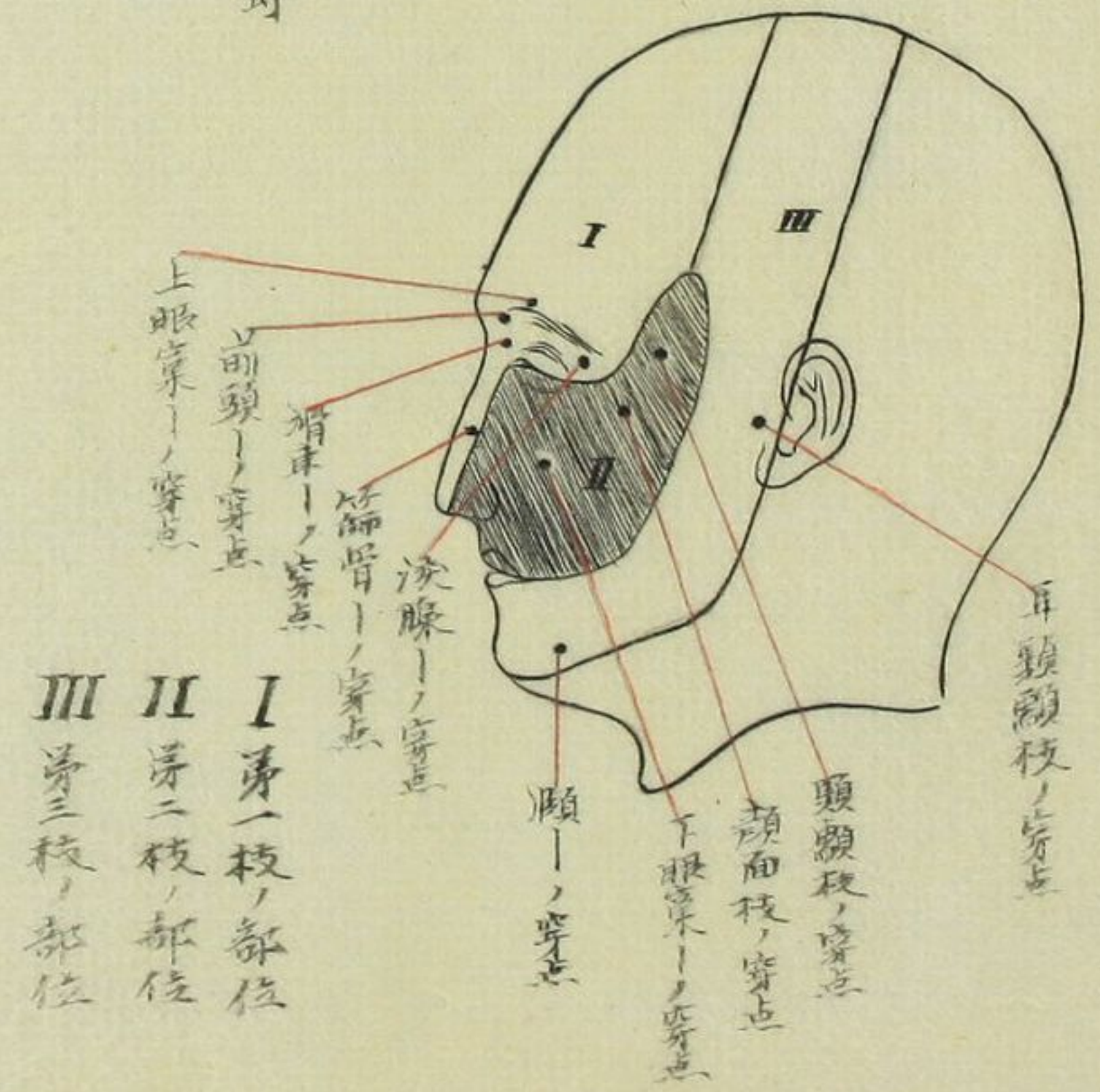
○鼓膜(聴索神経ノ方向ヲ示ス)

○内耳(蝸牛及前庭神経)

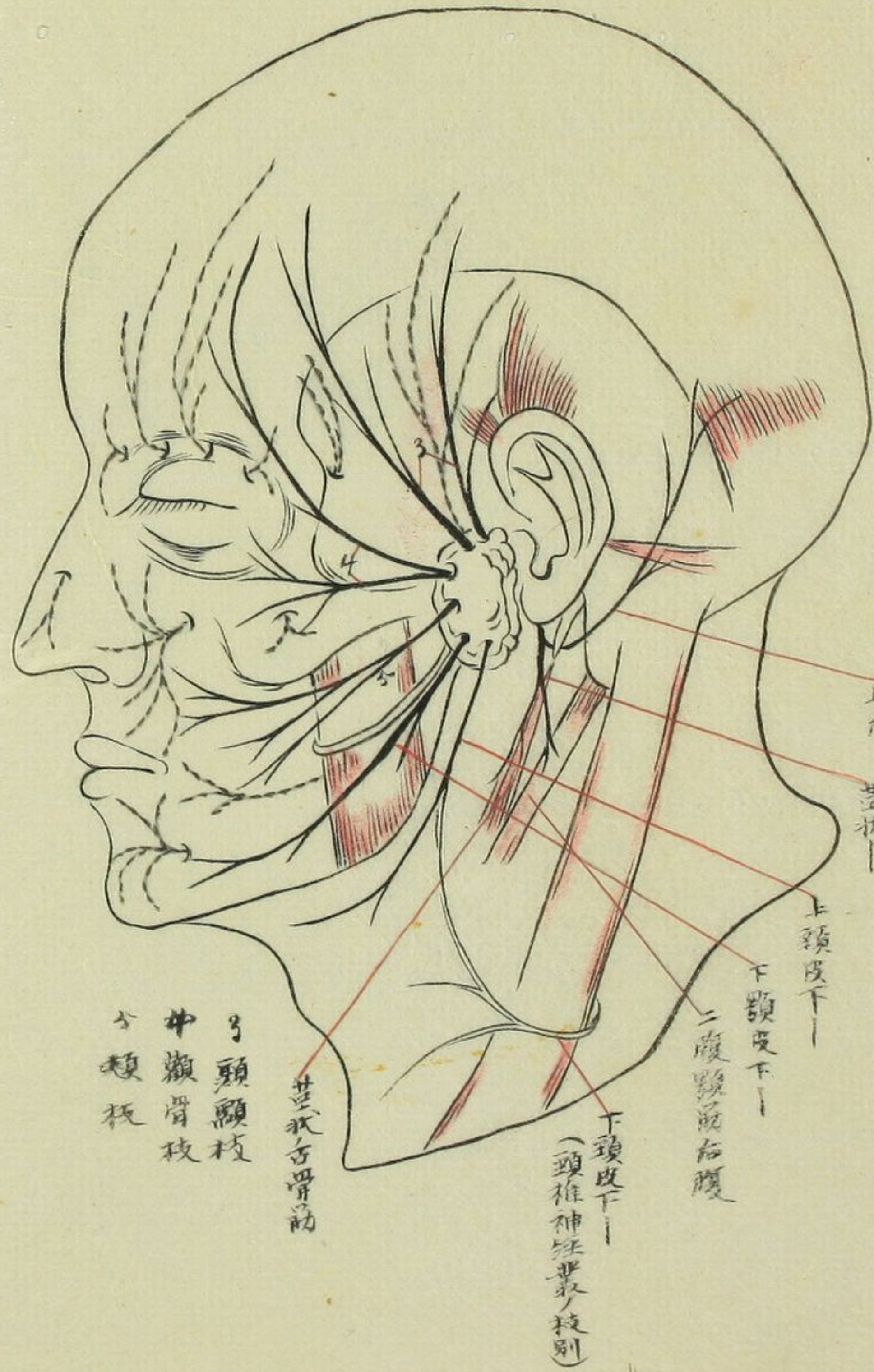
○耳神経節



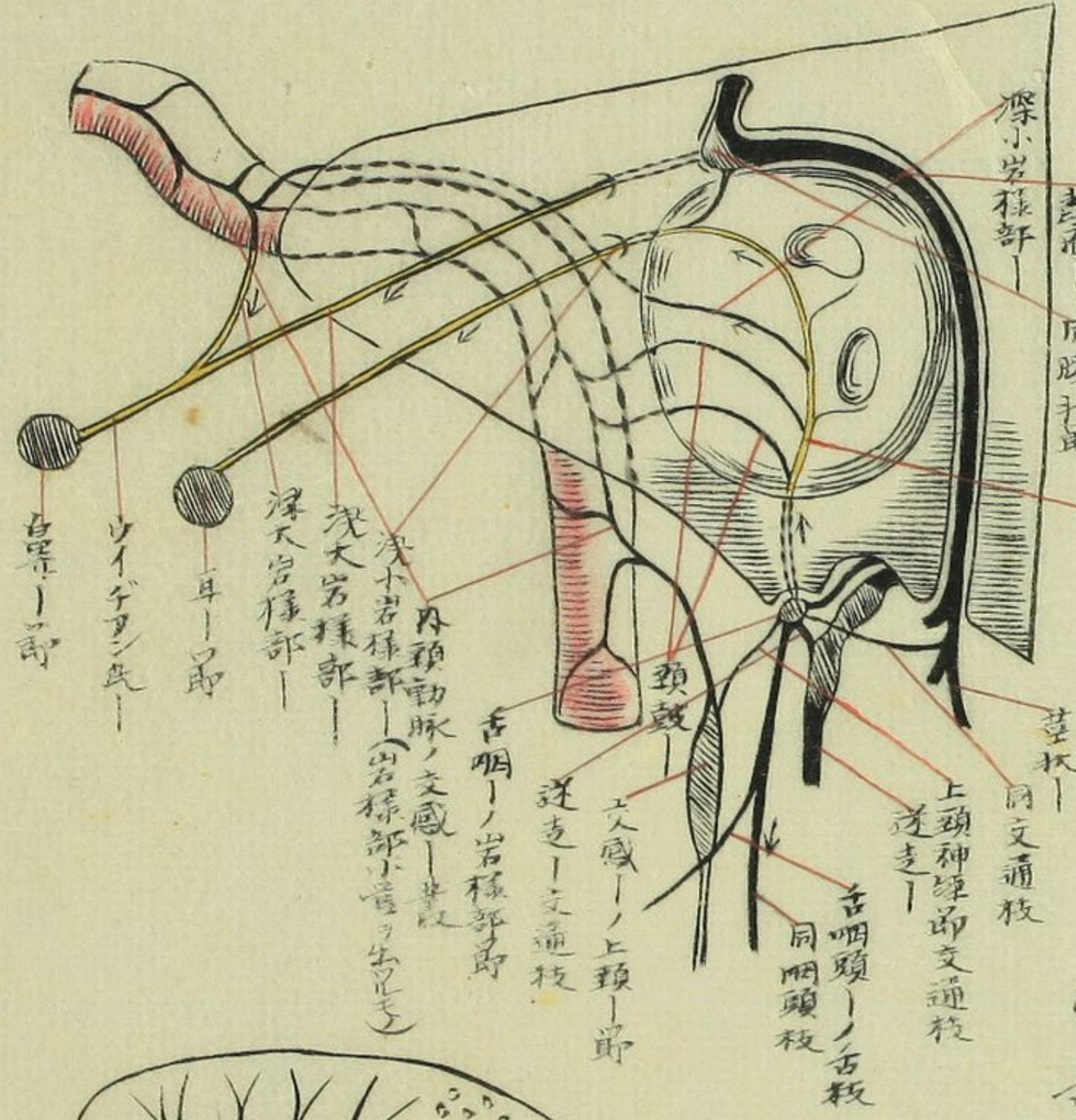
○三叉神経ノ三枝頭部ノ外皮ニ分佈
スル部位ヲ假定スルモ



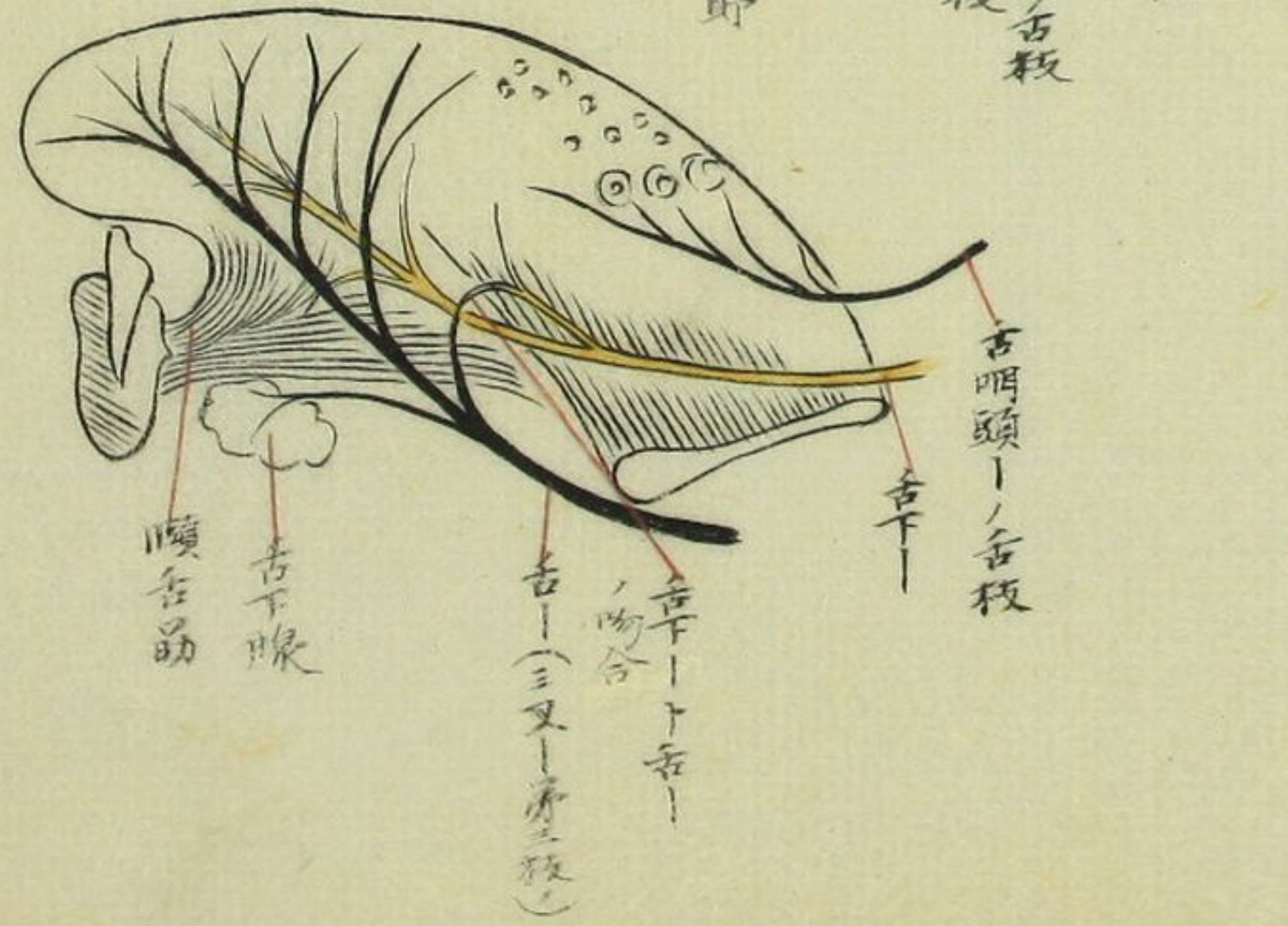
○顔面神経（点線ハ三叉神経ノ外皮ニ分佈スルモノ）



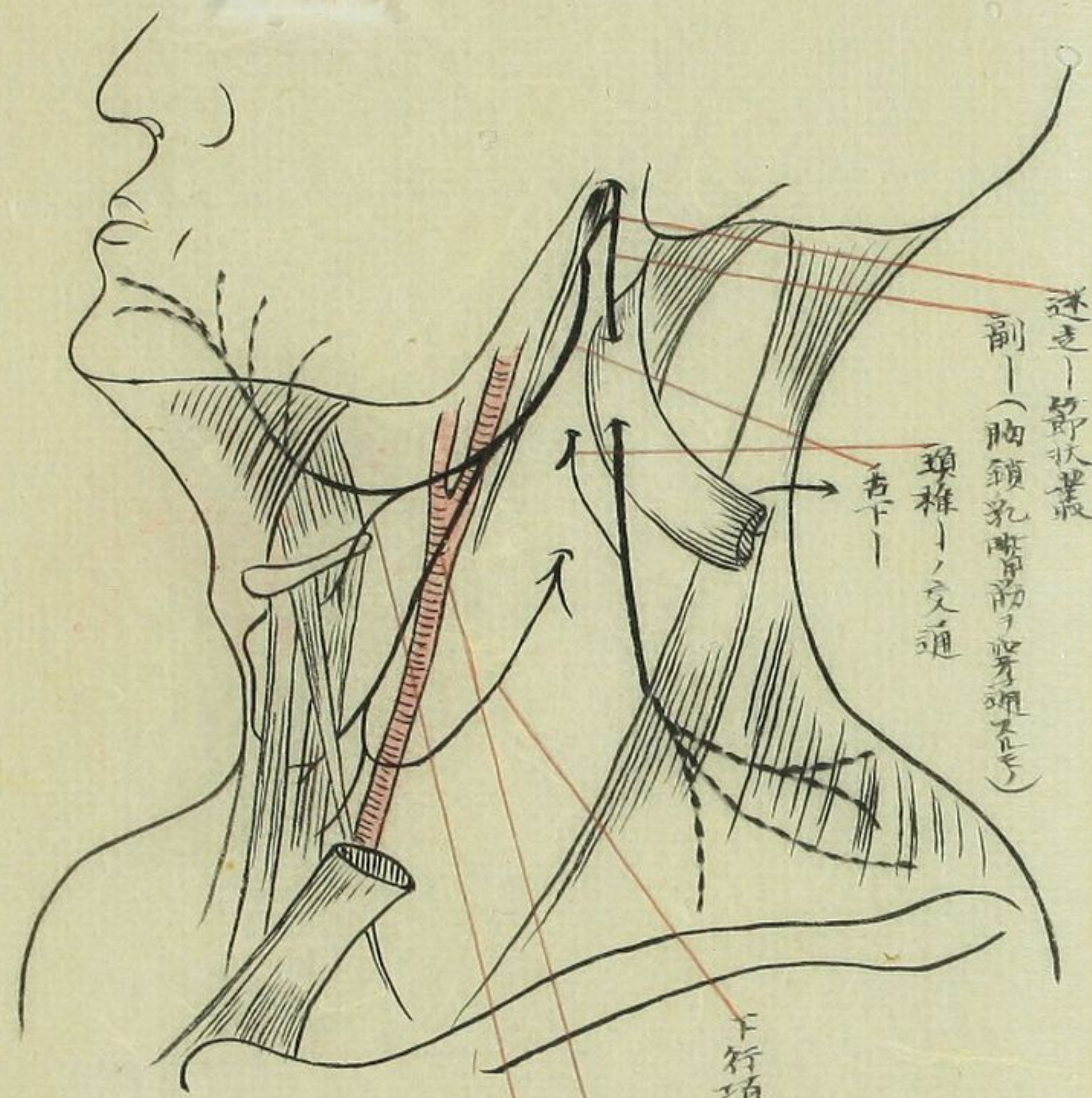
○舌咽神経



○舌ノ神経



副神經及舌下神經

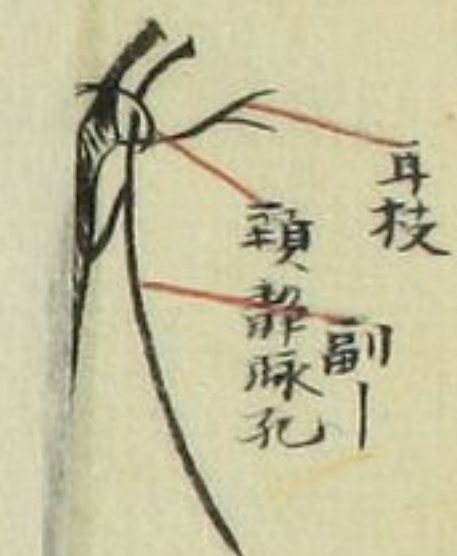

迷走一節狀叢
副一(胸鎖乳突筋穿過)
舌下
舌下交通
下行項一(舌下一下行枝下咽合)
舌下下行枝
同甲狀舌骨筋枝

舌咽交通枝
頭靜脈
上喉頭

○迷走神經暗記表

一 幹	1 迷走神經幹
二 節	1 上迷走神經節 或頸靜脈節 2 下迷走神經節 或節狀叢
三 叢	1 肺臟叢 2 食管叢 3 胃叢
四 通	1 副神經交通枝 2 舌咽神經交通枝 3 上頸神經節交通枝 4 舌下神經交通枝
五 枝	1 耳枝 2 咽頭枝 3 上喉頭神經枝 4 心臟枝 5 下喉頭神經枝 或咽頭枝



咽頭枝

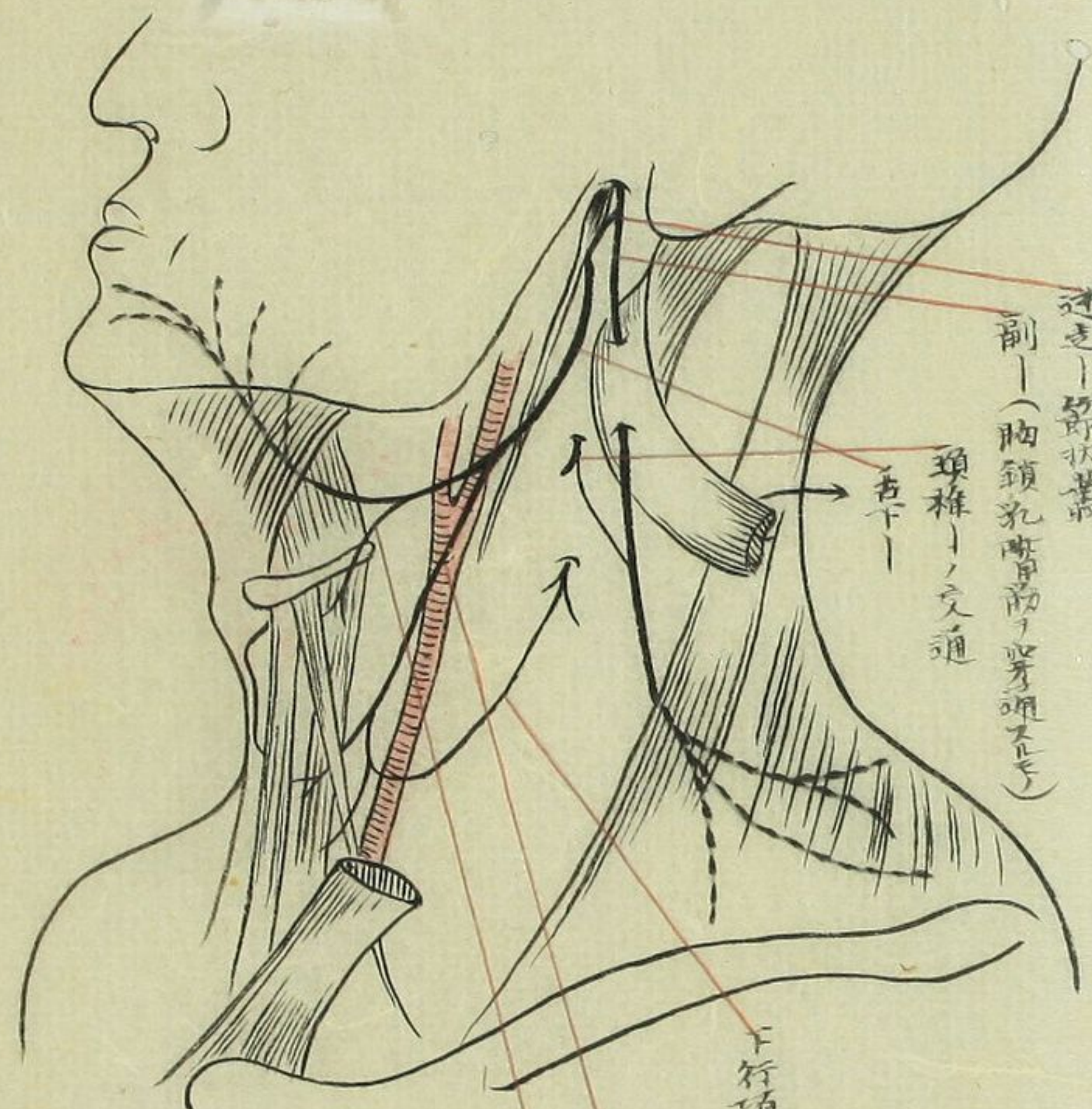
心臟枝

下喉頭一(迷走枝)右鎖骨動脈沿



耳叢

副神經及舌下神經



迷走—節狀叢

副—(胸鎖乳突肌前穿咽下)

頸椎—交通

舌下—

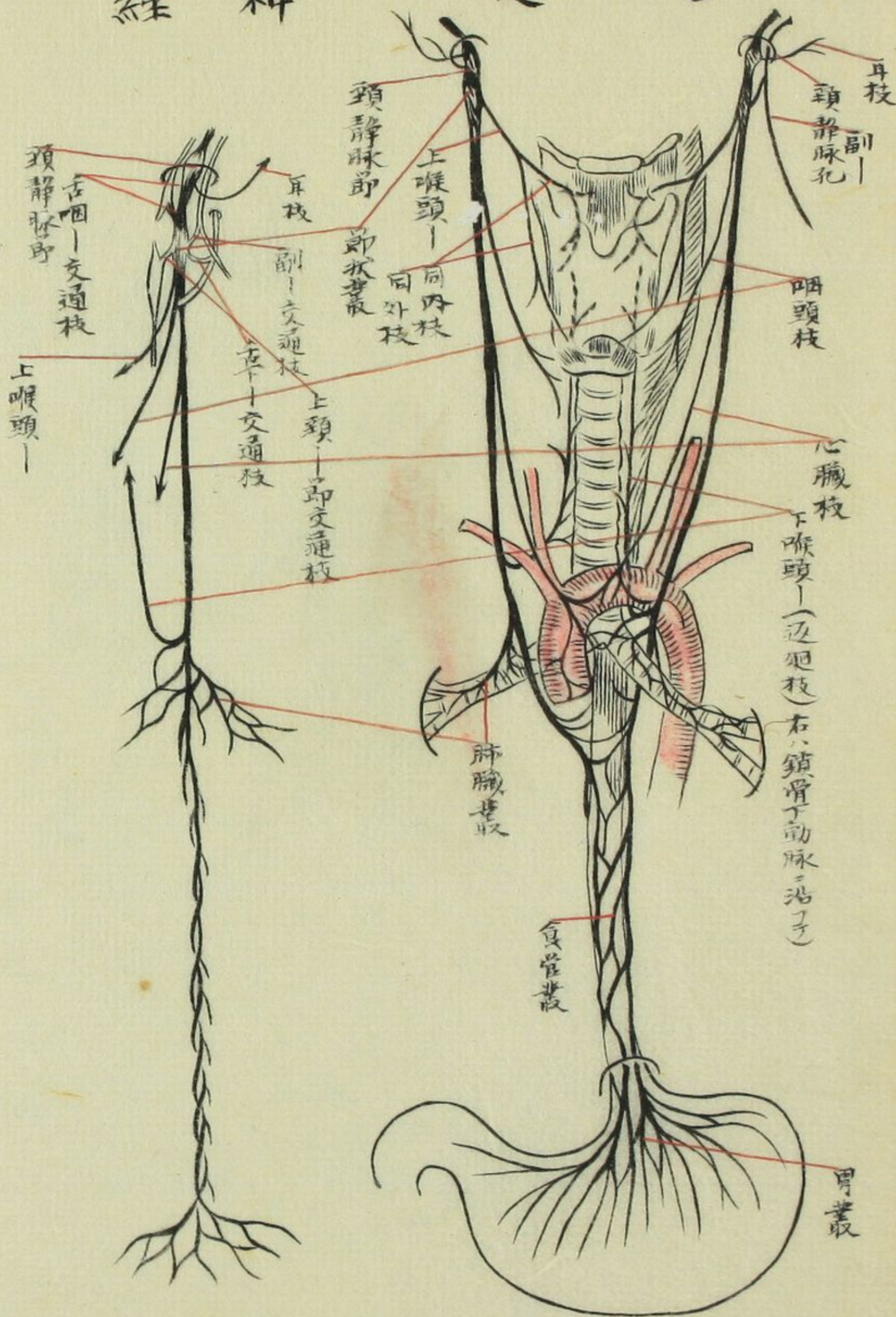
下行項—(舌下—下行枝下吻合)

縮—(舌下)

舌下—下行枝

同—甲狀舌骨筋枝

迷走神經



耳枝

頸靜脈孔

咽頭枝

心臟枝

下喉頭—(返咽枝右鎖骨動脈沿)

胃叢

頸靜脈節

上喉頭—

同內枝

同外枝

節狀叢

耳枝

副—交通枝

舌下—交通枝

上頸—節交通枝

頸靜脈節

舌咽—交通枝

上喉頭—

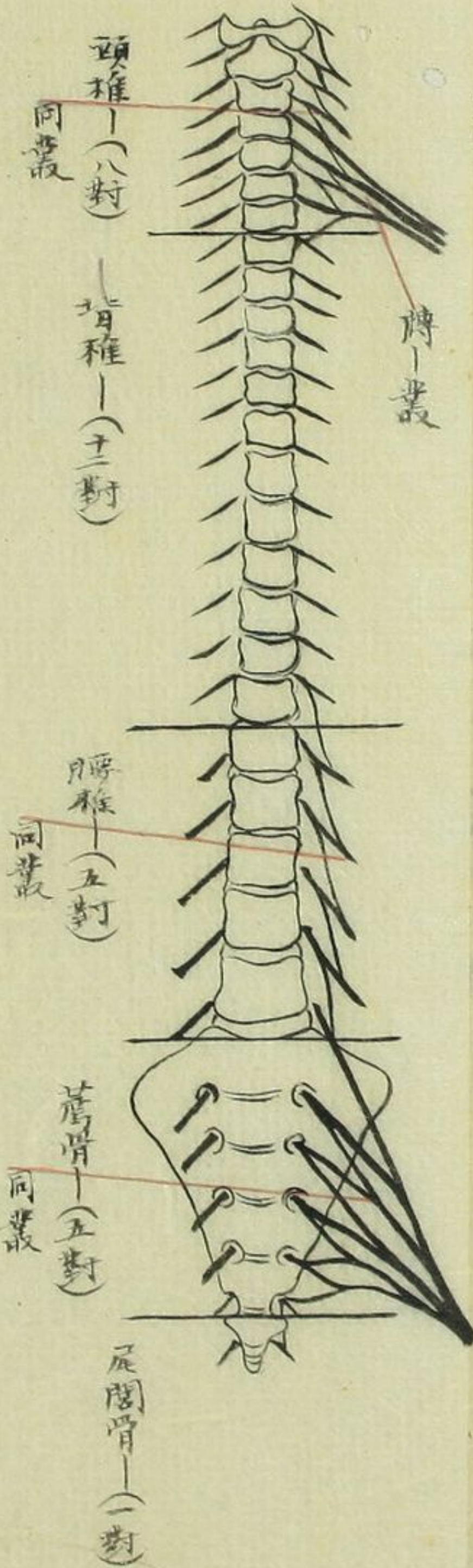
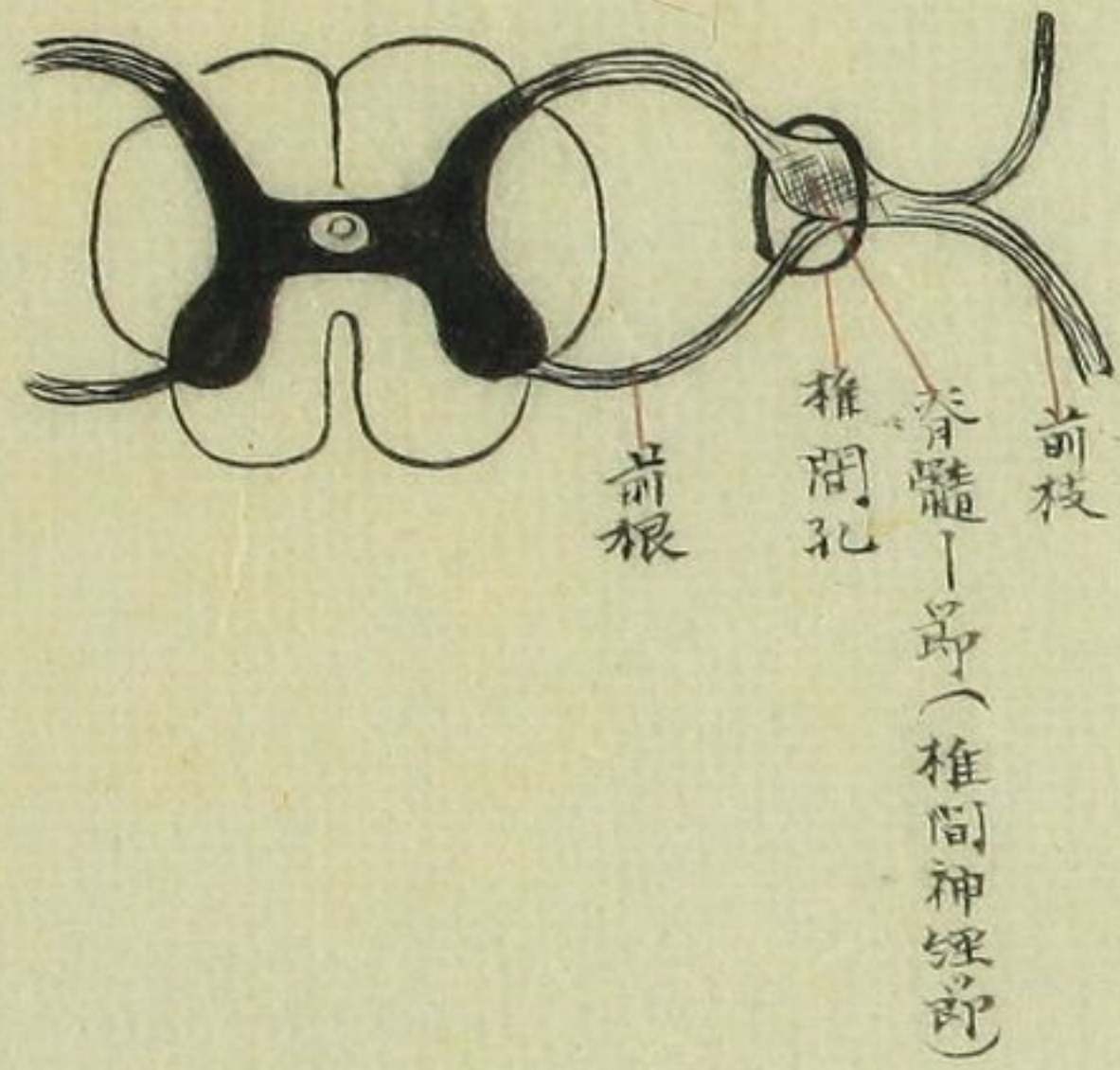
肺叢

食管叢

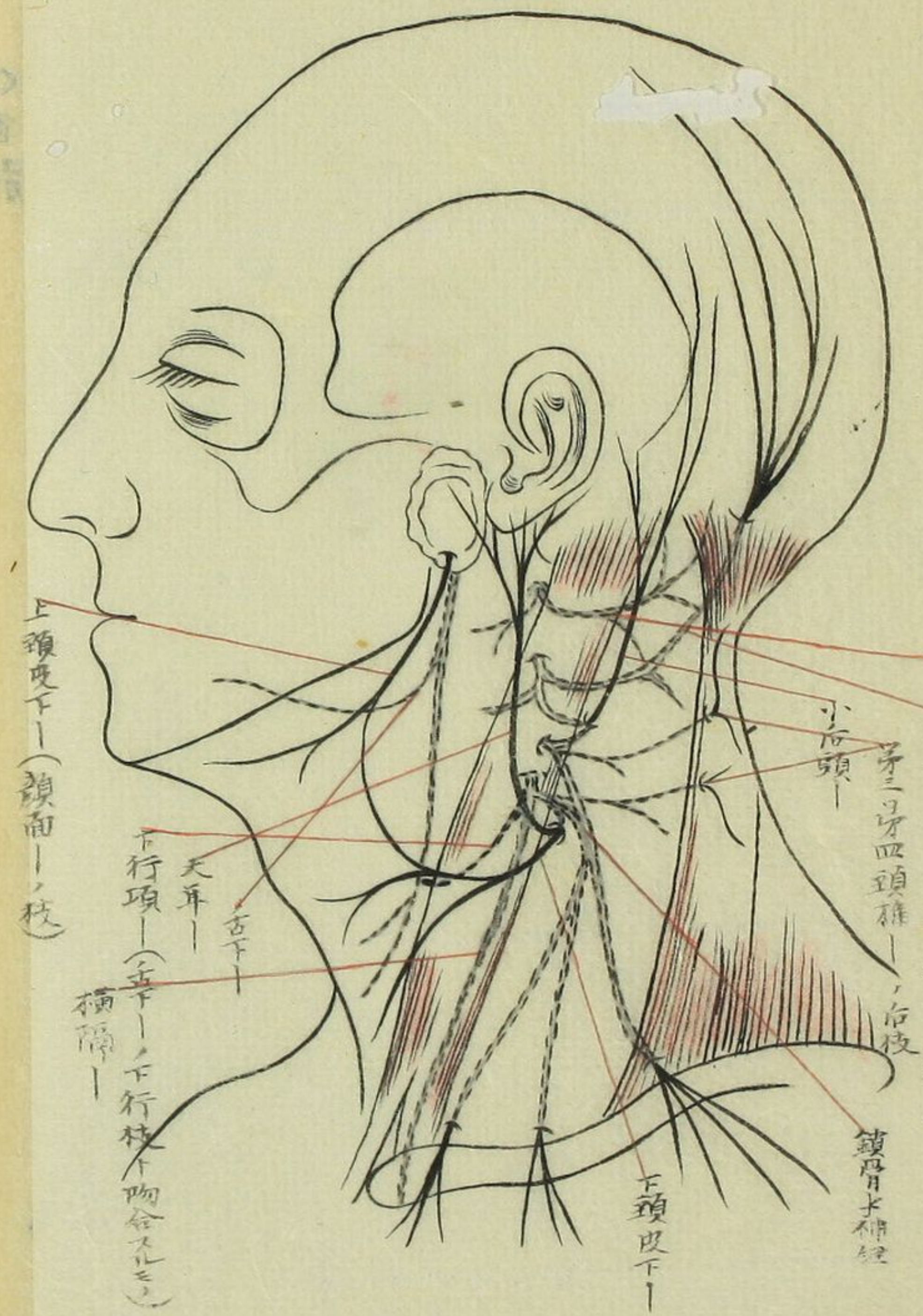
脊 髓 神 經

〇 区 別

〇 脊 髓 之 種 類
由 神 經 之 起 點 以 下 不 同

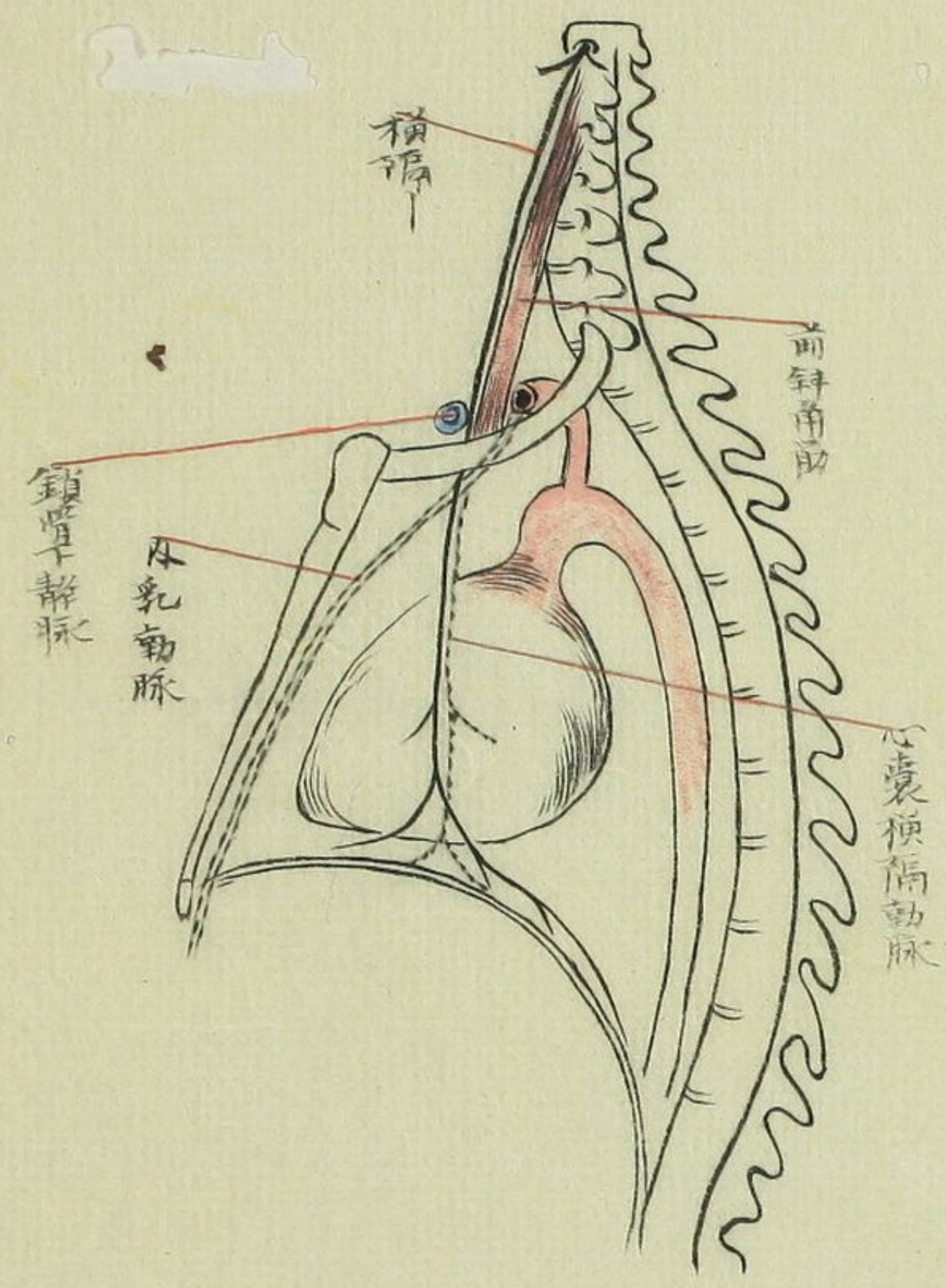


頭神經叢，別枝



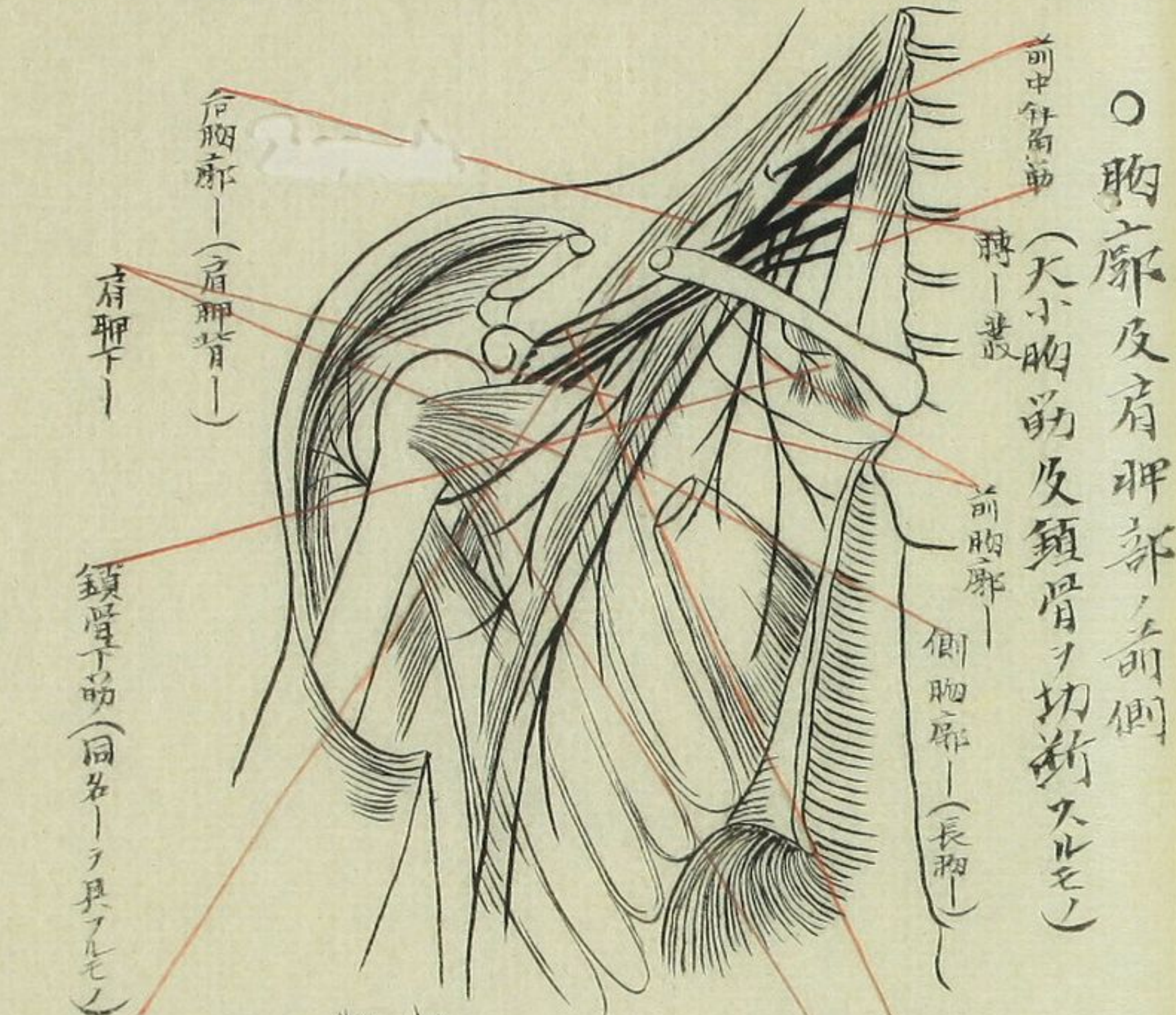
(正錄八深部之凡之凡)

○ 橫膈神經

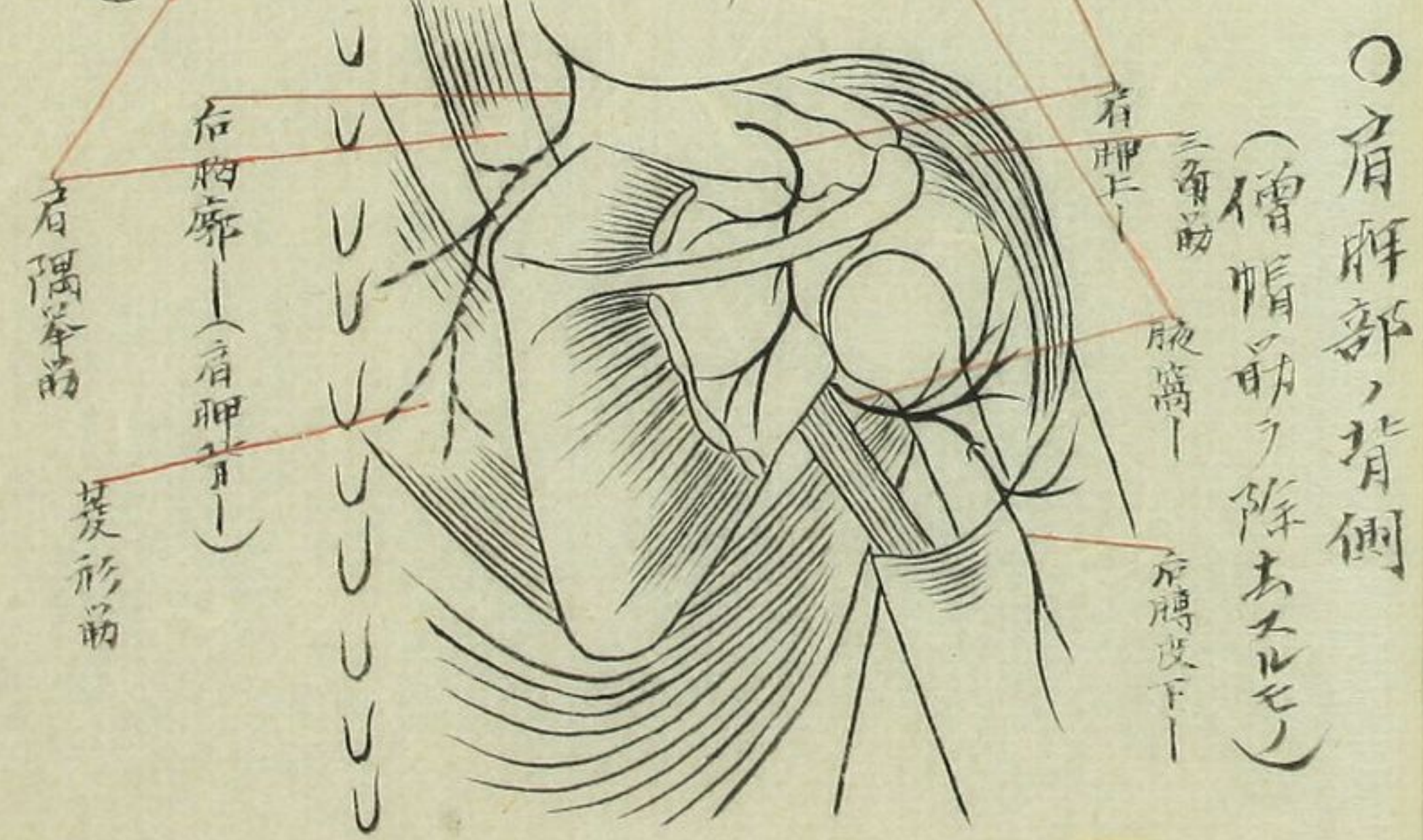


○ 五臟

胸廓及肩胛部神經




○胸廓及肩胛部、前側
(大小胸筋及鎖骨ヲ切斷スルモ)



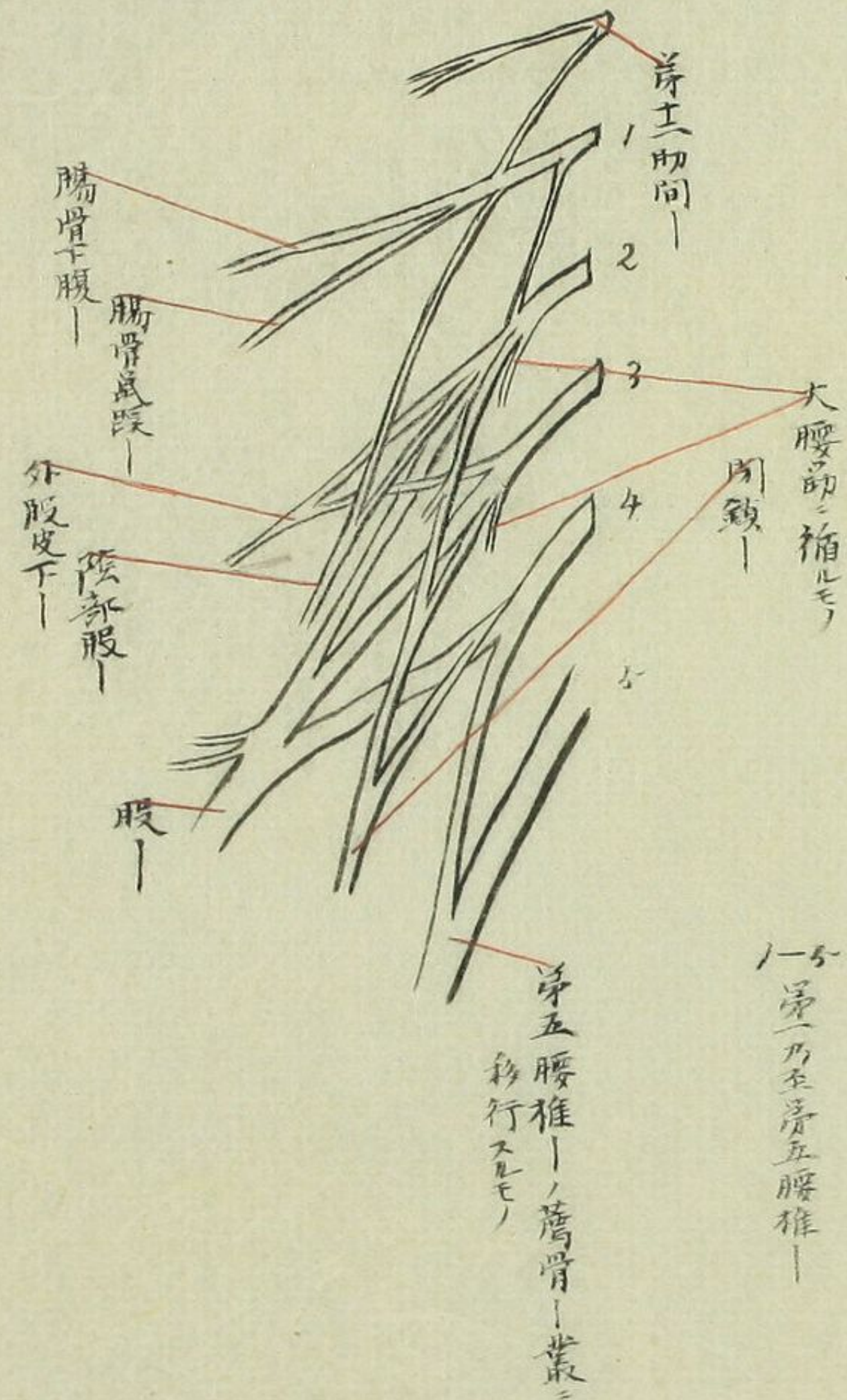
○肩胛部、背側
(僧帽筋ヲ除去スルモ)

○膊神經叢

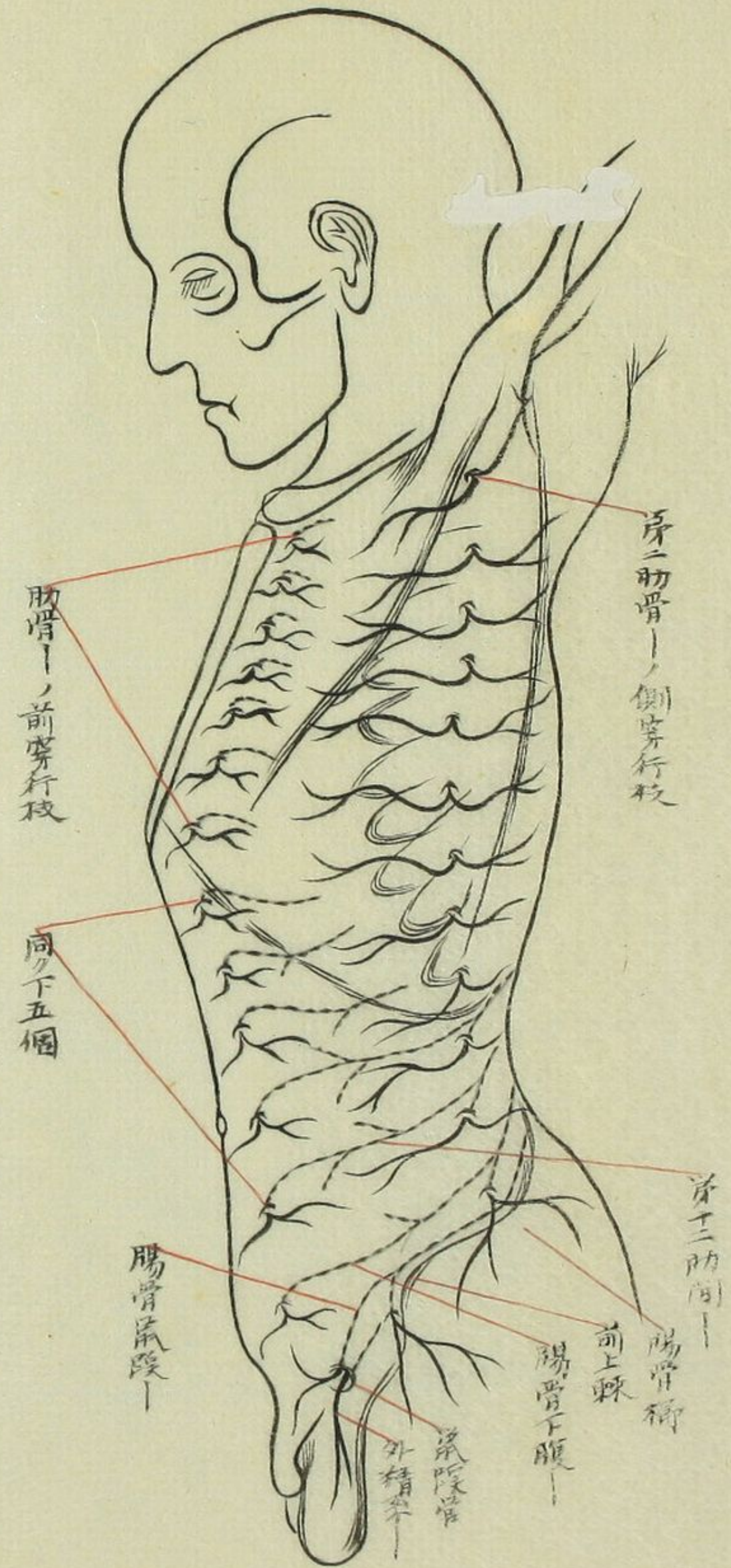


1 2 3 4 5 6 7 8 9 10 11 12 13 14 15 16 17 18 19 20 21 22 23 24 25 26 27 28 29 30 31 32 33 34 35 36 37 38 39 40 41 42 43 44 45 46 47 48 49 50 51 52 53 54 55 56 57 58 59 60 61 62 63 64 65 66 67 68 69 70 71 72 73 74 75 76 77 78 79 80 81 82 83 84 85 86 87 88 89 90 91 92 93 94 95 96 97 98 99 100

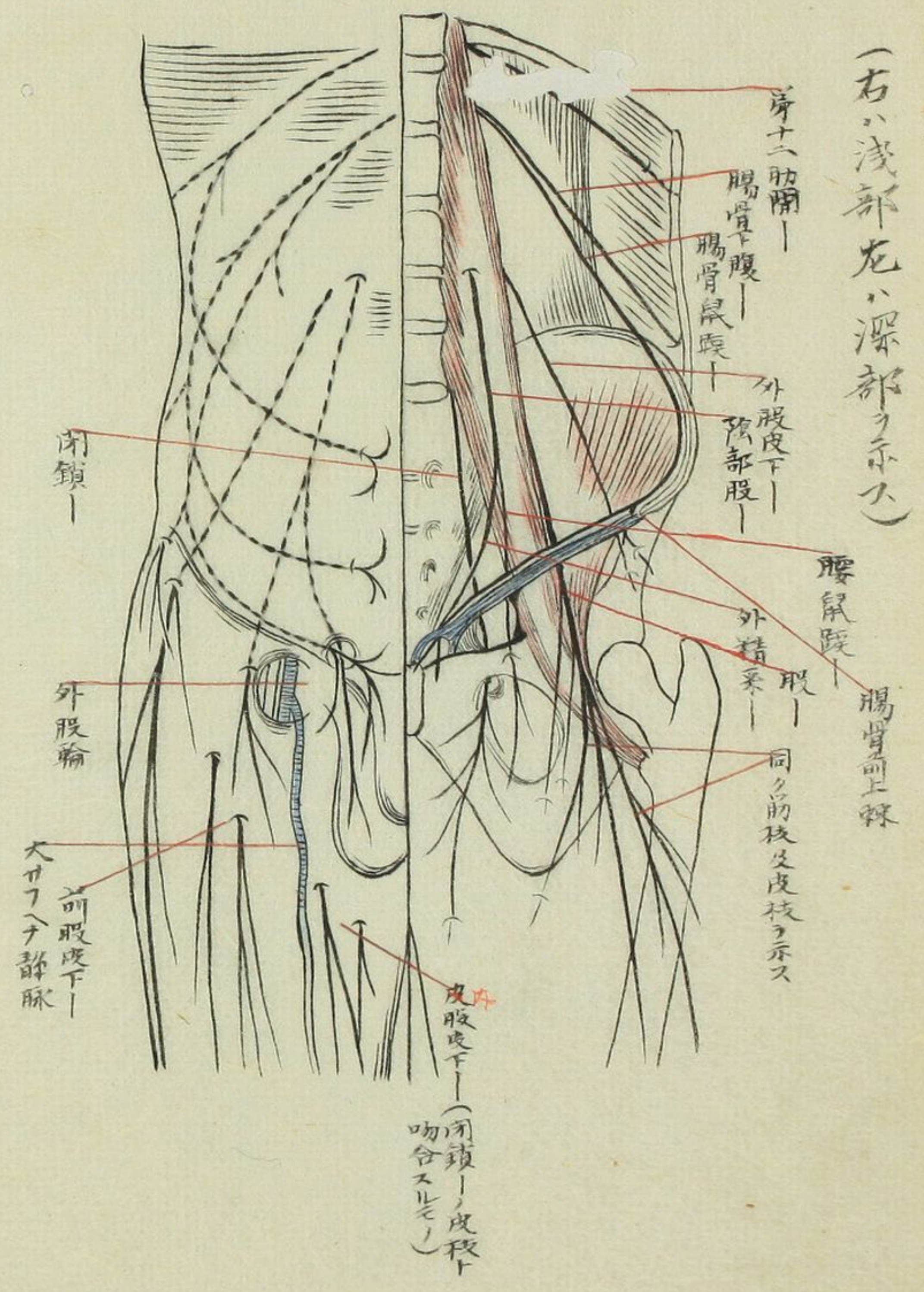
腰 神 經 叢



肋間神經

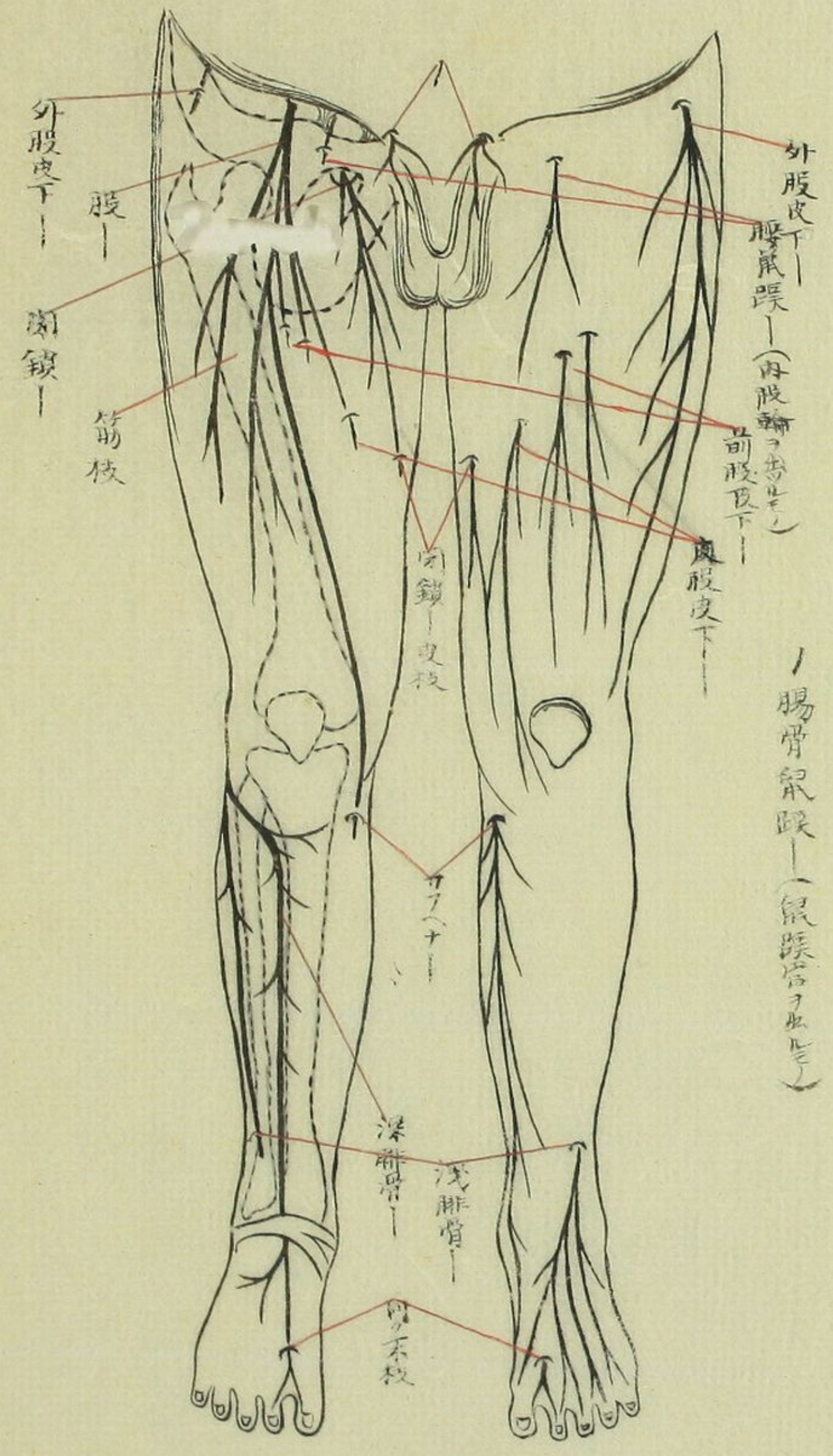


腰神經叢，枝別



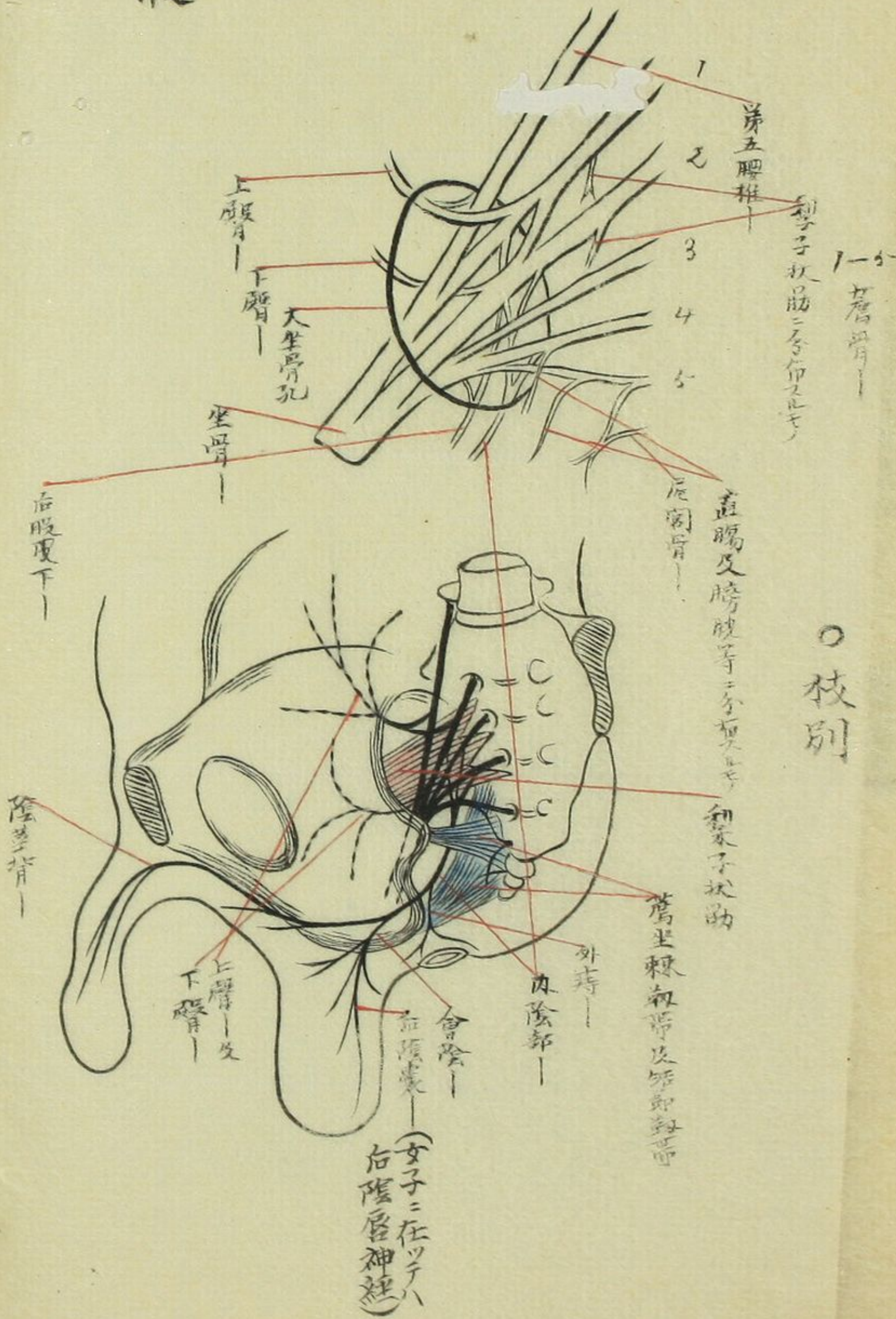
(右ハ淺部及深部を示ス)

○下肢神經 (右ハ深部及淺部)



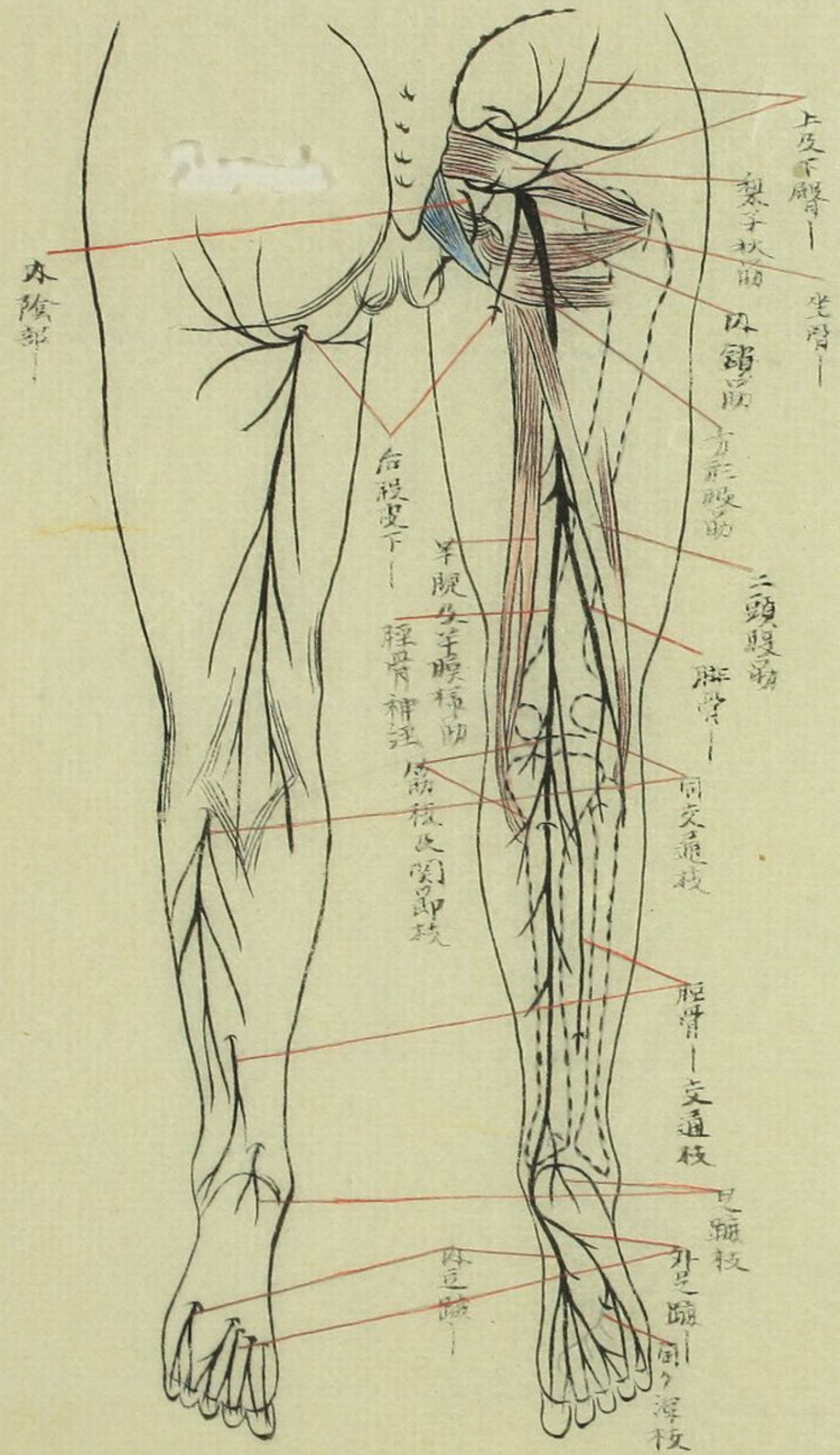
腸骨鼠蹊 (鼠蹊骨ヲ出ス)

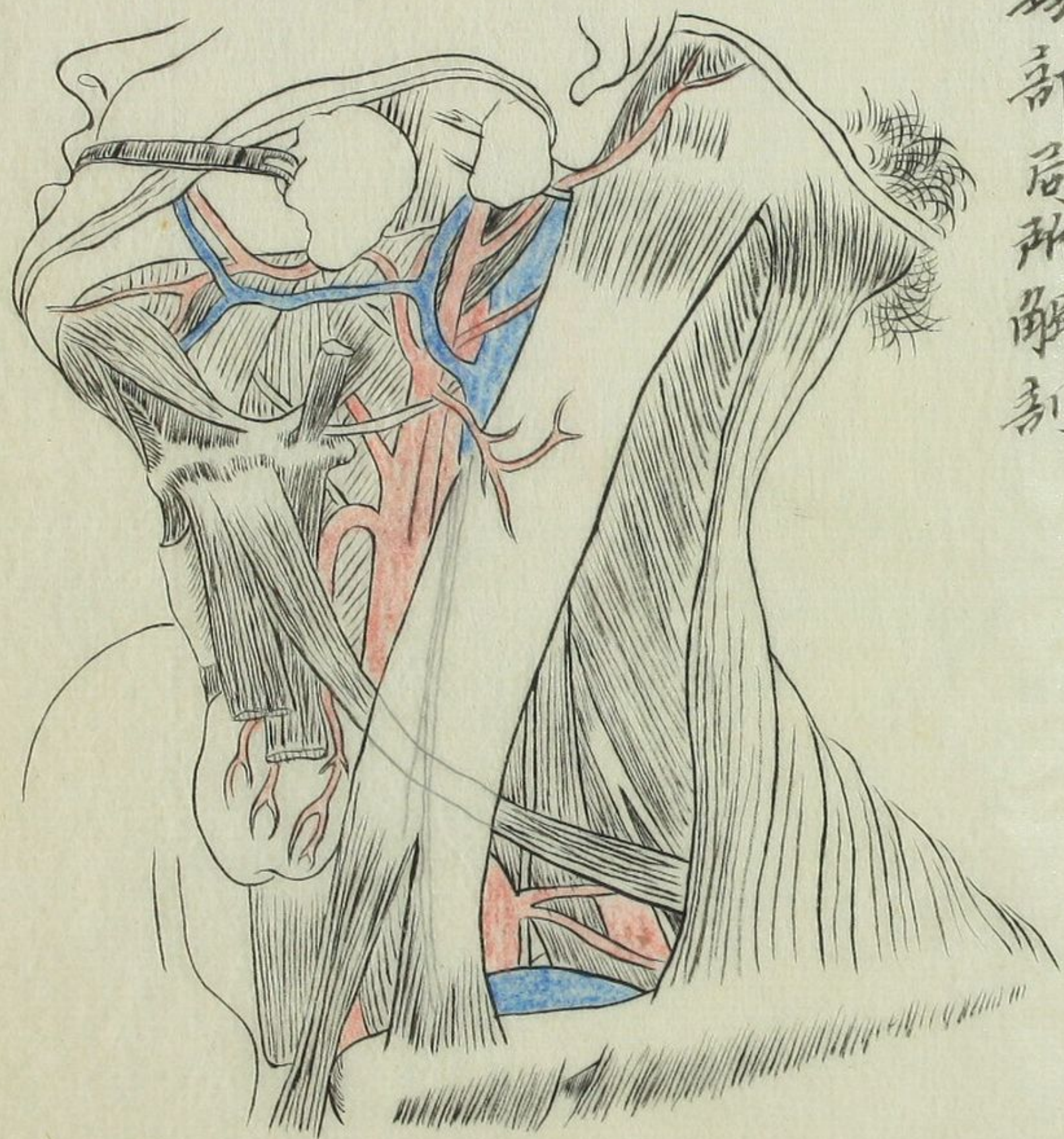薦骨神經叢



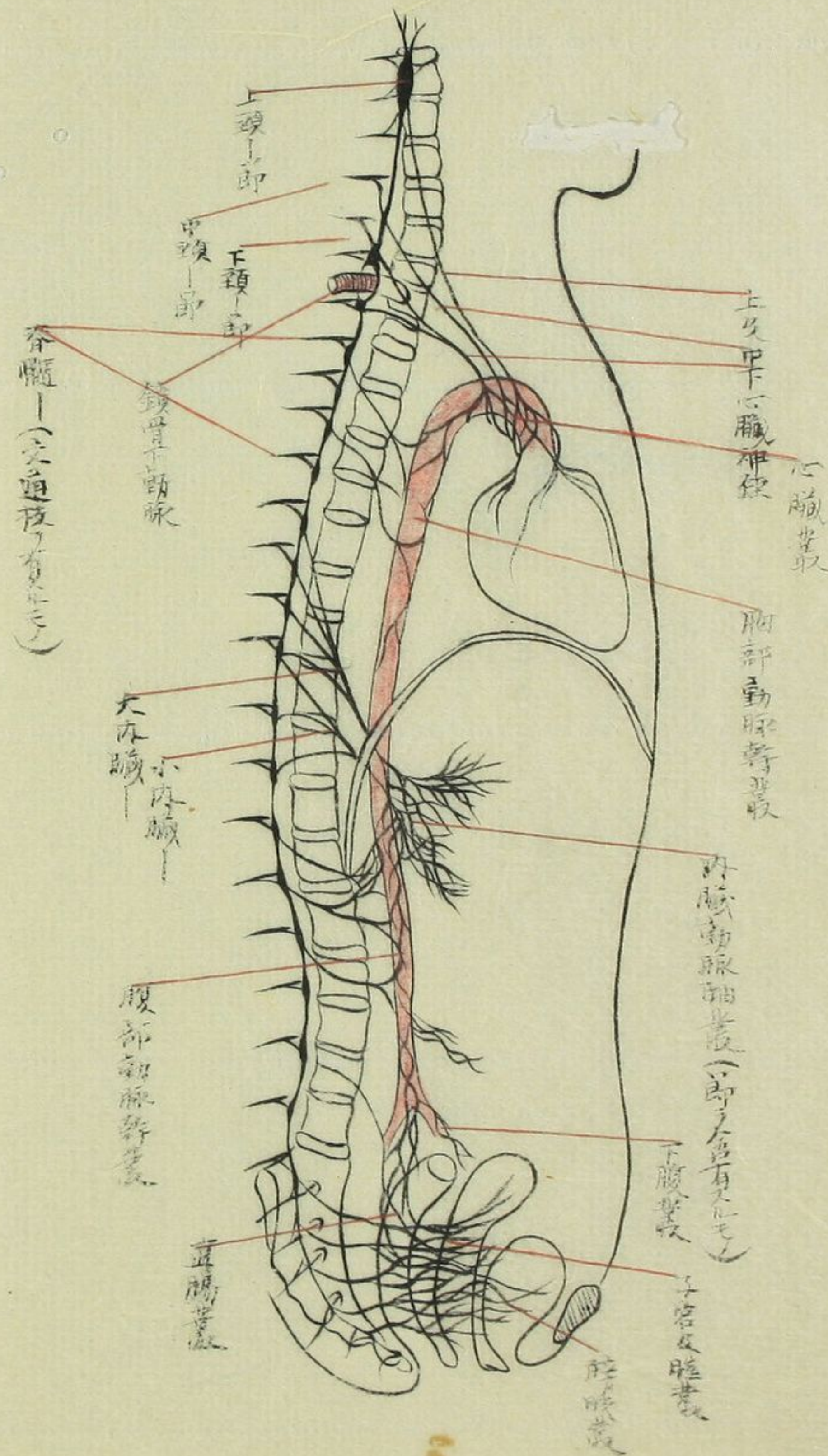
○ 枝別

○ 下肢神經右側(右深部九、淺部)



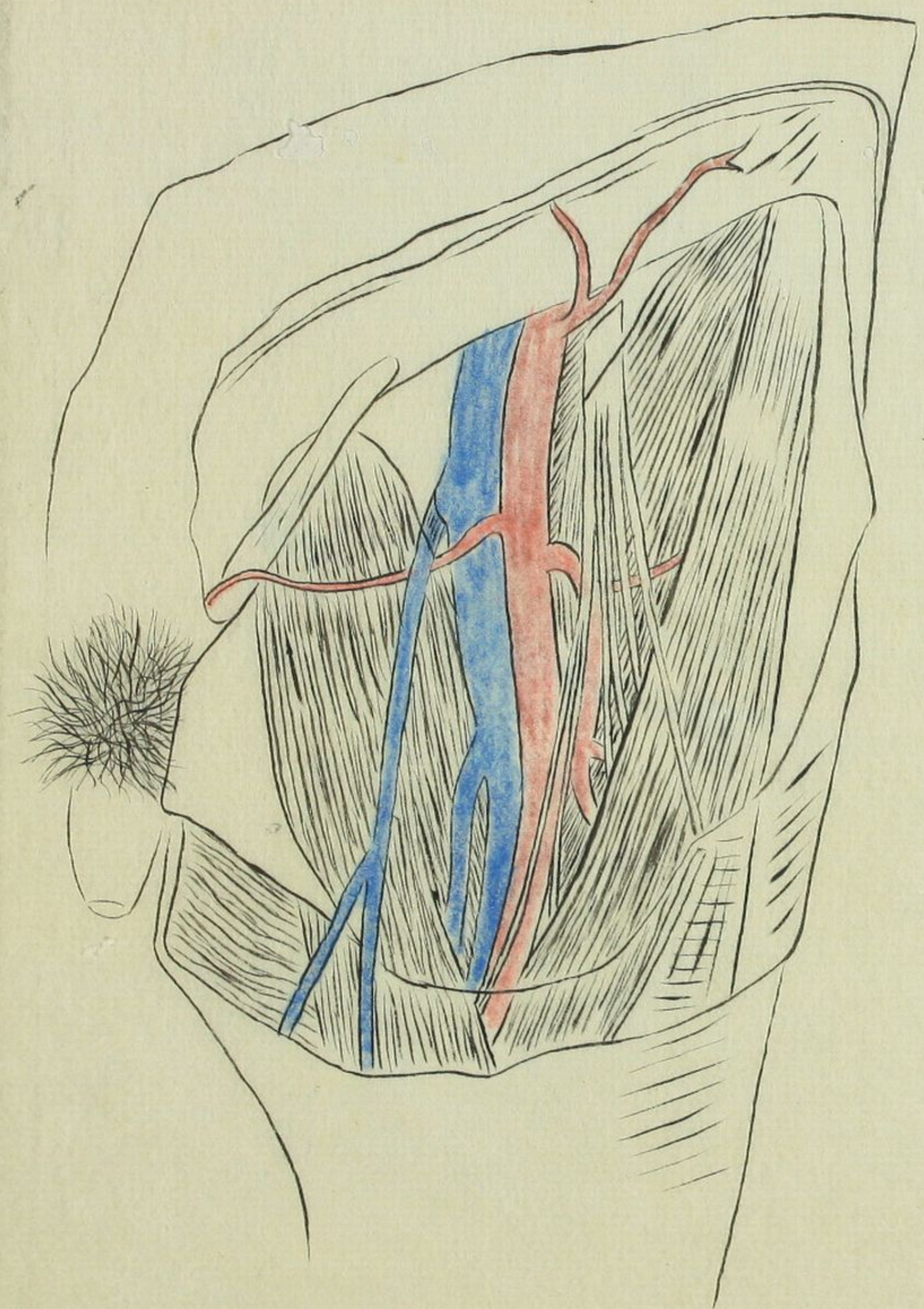


○ 頸部局部解剖

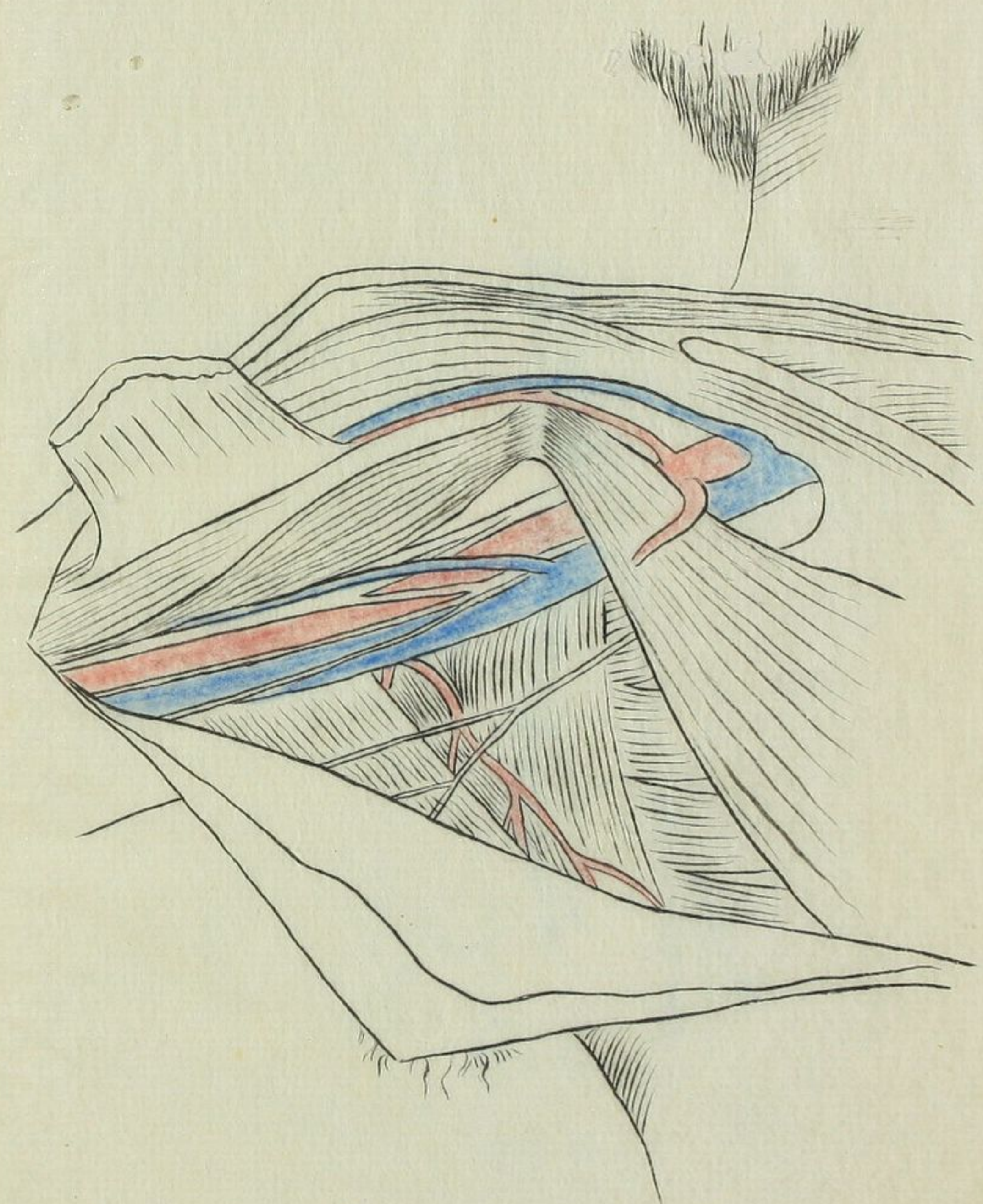


○ 交感神經節及叢

上頸部
 中頸部
 下頸部
 心臟叢
 肺叢
 胸動脈叢
 外臟叢
 下腹叢
 子宮及陰道叢
 膀胱叢
 直腸叢
 腹動脈叢
 小內臟
 大內臟
 腎臟
 腎臟下動脈
 腎臟上動脈
 腎臟下動脈



○ 鼠蹊下部局処解剖 (九側)



○ 股窩局処解剖

○明治卅四年四月

生理學

第一問 心音ノ種類 心音發生ノ理由 及能ク之ヲ聽取シ得ル部位ハ如何

第二問 脊髄ノ中樞機能ハ如何

第三問 肺呼吸ニ於テ瓦斯交換ノ理由ハ如何

物理學

第一問 一ミリノトルニ平方ノ面ニ受クル空氣ノ壓力ハ幾何トクヲ以テ當ルヤ

第二問 電流強度ニ關スルコトハ何氏ノ定律ヲ問フ

解剖學

第一問 前膊前側筋ノ名稱 及其抵止ハ如何

第二問 舌ノ構造ハ如何

第三問 硬腦膜靜脈竇ハ如何

化學

第一問 硝酸ハ自然尙ト化合シ多ク存スルヤ 其製法ヲ化學式ニ由テ

表示シ併セテ其性狀ヲ記セ

第二問 焦性沒食酸ノ性狀ヲ記セ

貴大患若身。何謂貴大患若身。吾所以有大患者。為吾有身。及吾無身。吾有何患。(老子寵辱章)

漆弘景
漆山天童寫



