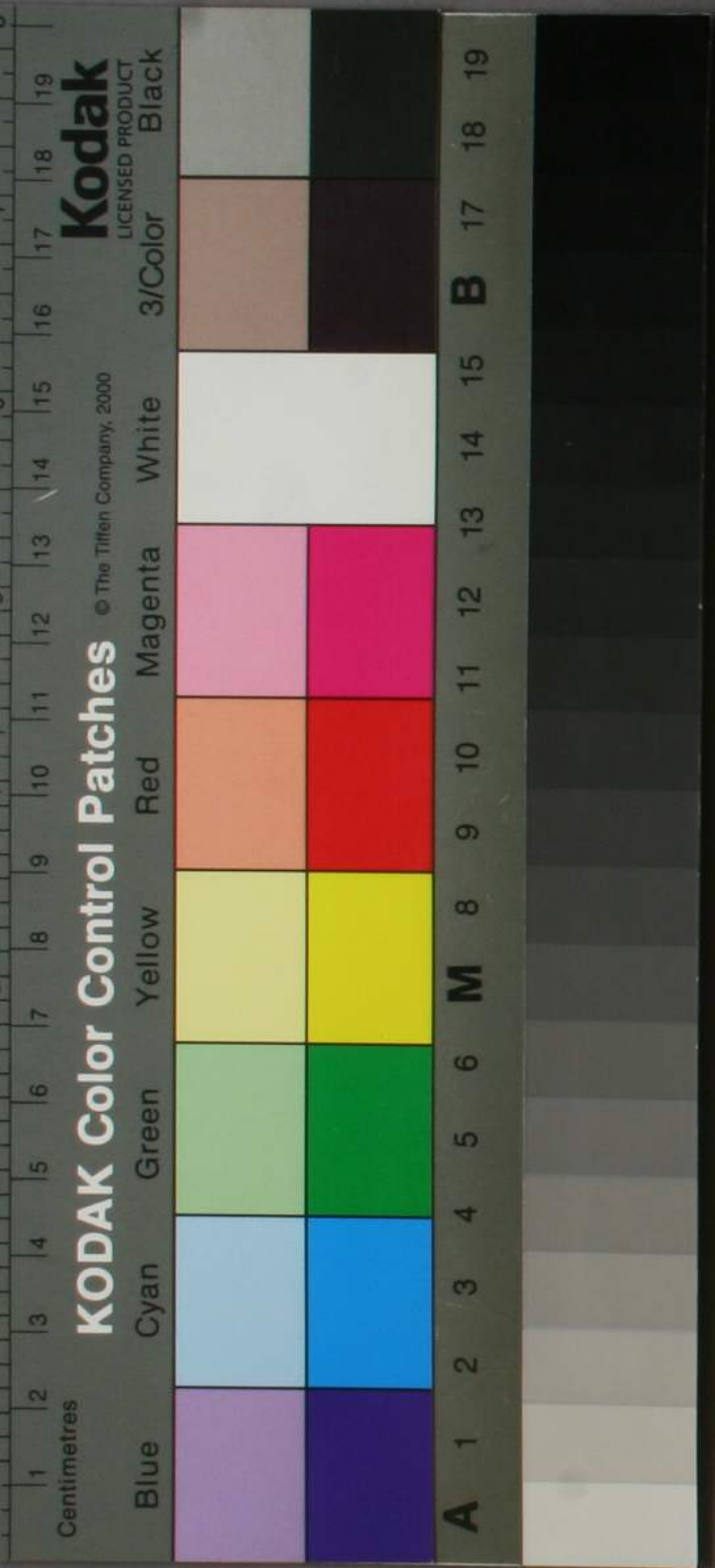




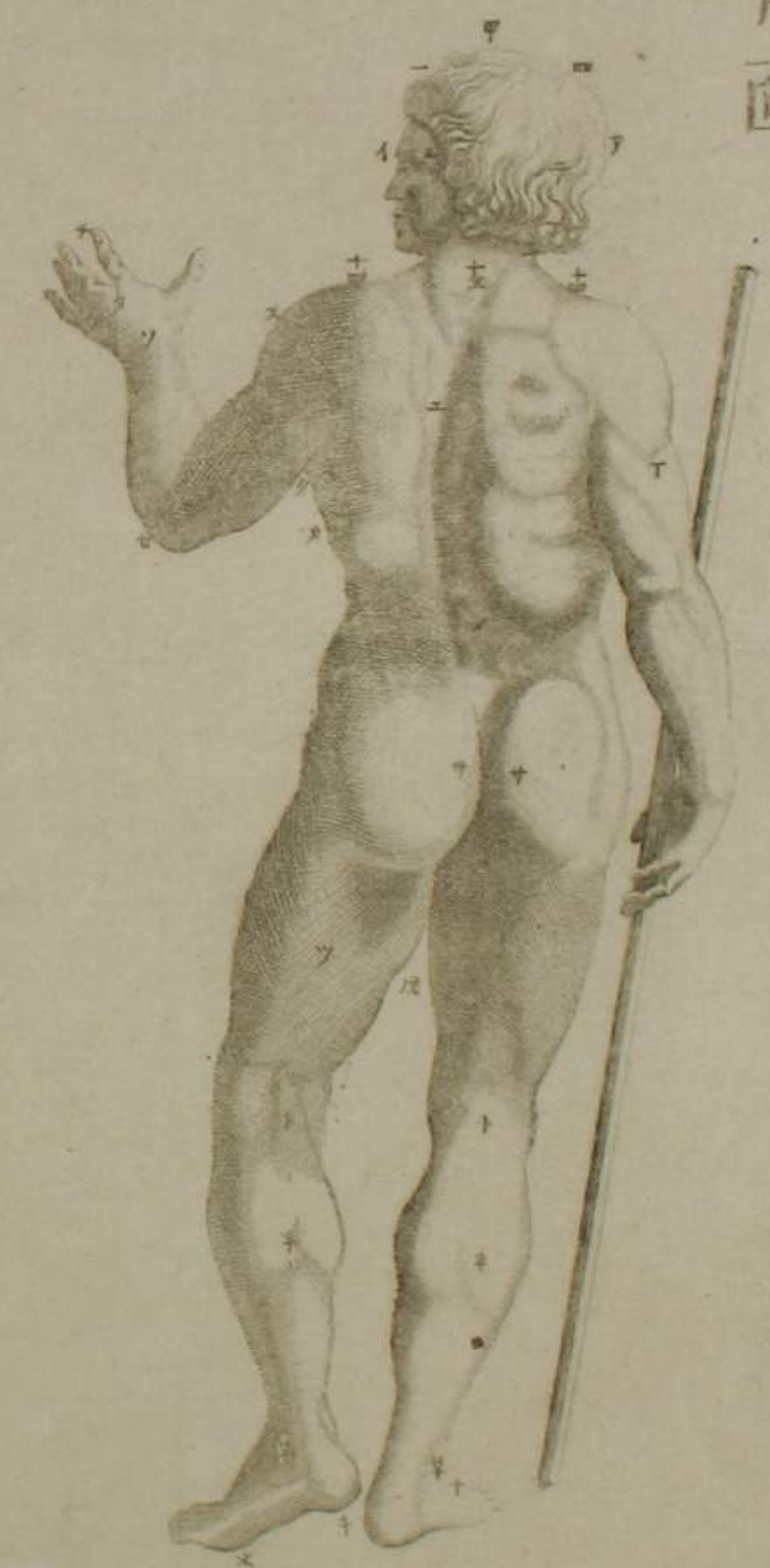
43-2473

腹面

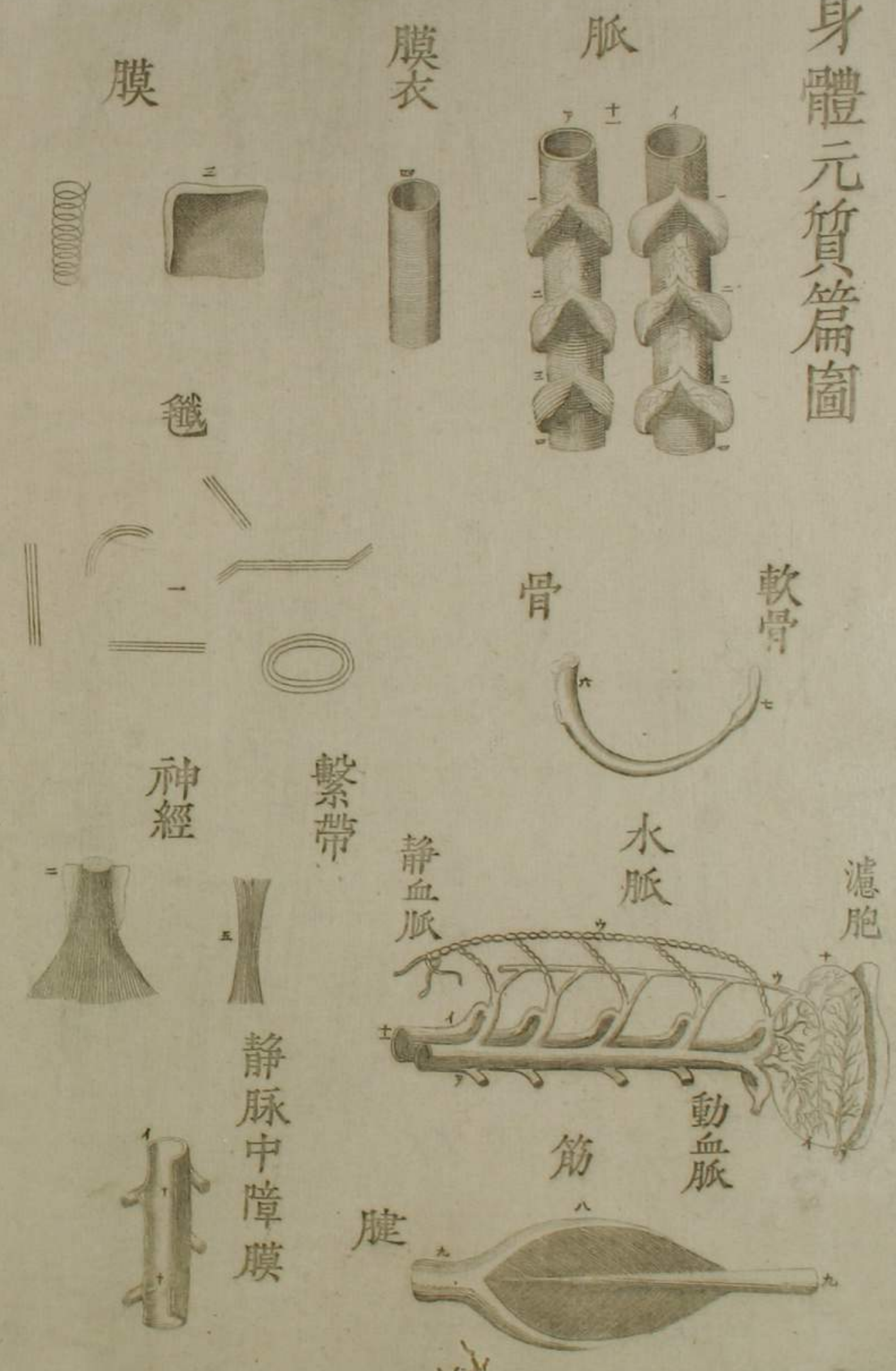


外形部分篇圖

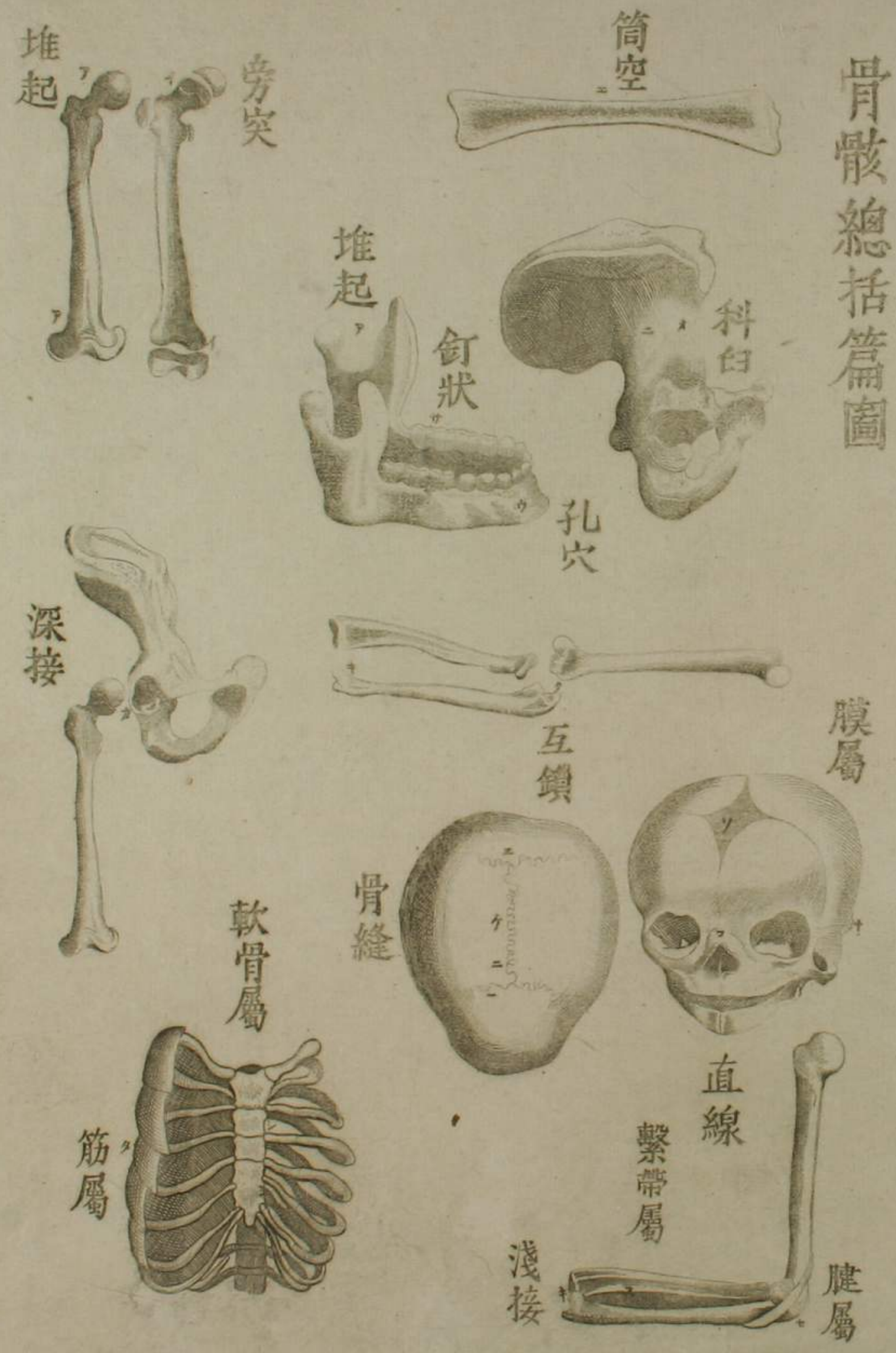背面



身體元質篇圖

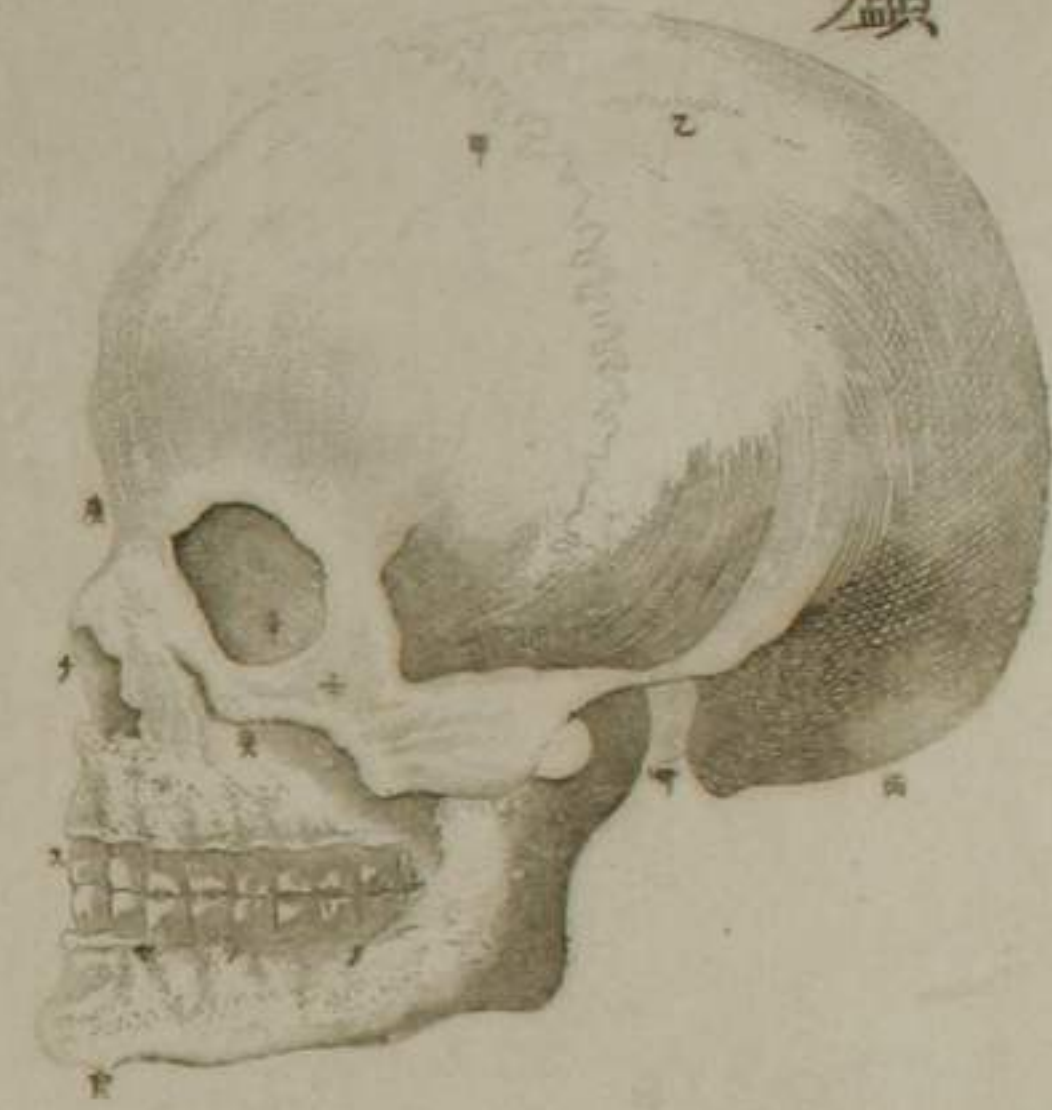


骨骸總括篇圖

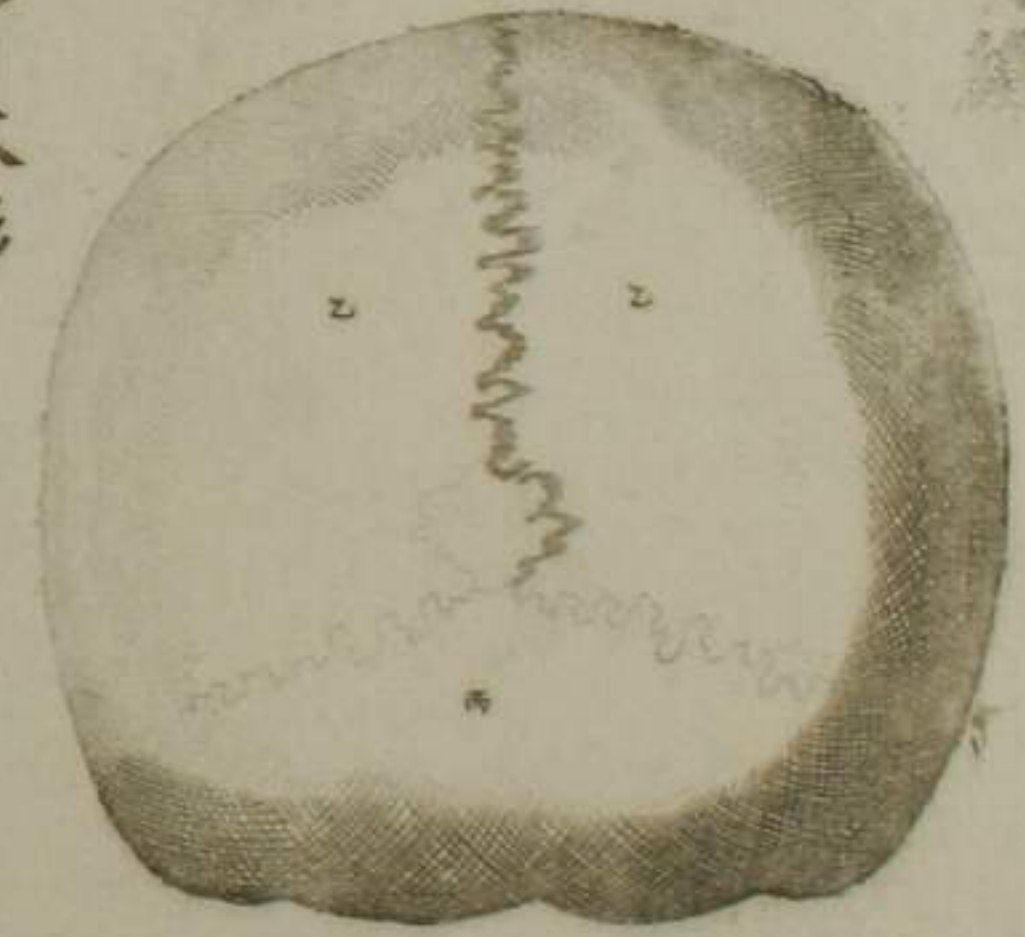


諸骨區別篇圖

頭顱



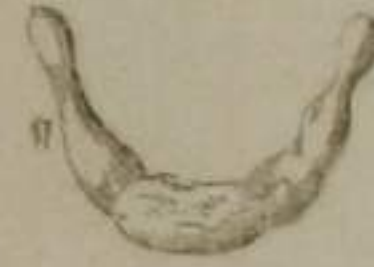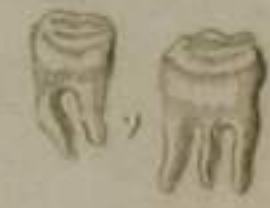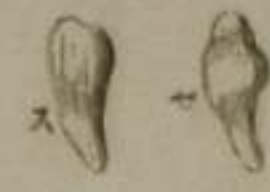頭骨鏡



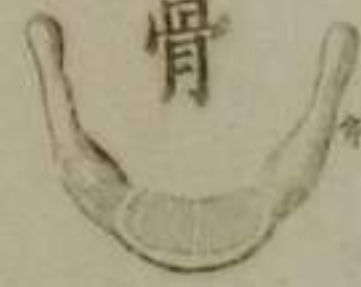聽骨本形




齒牙



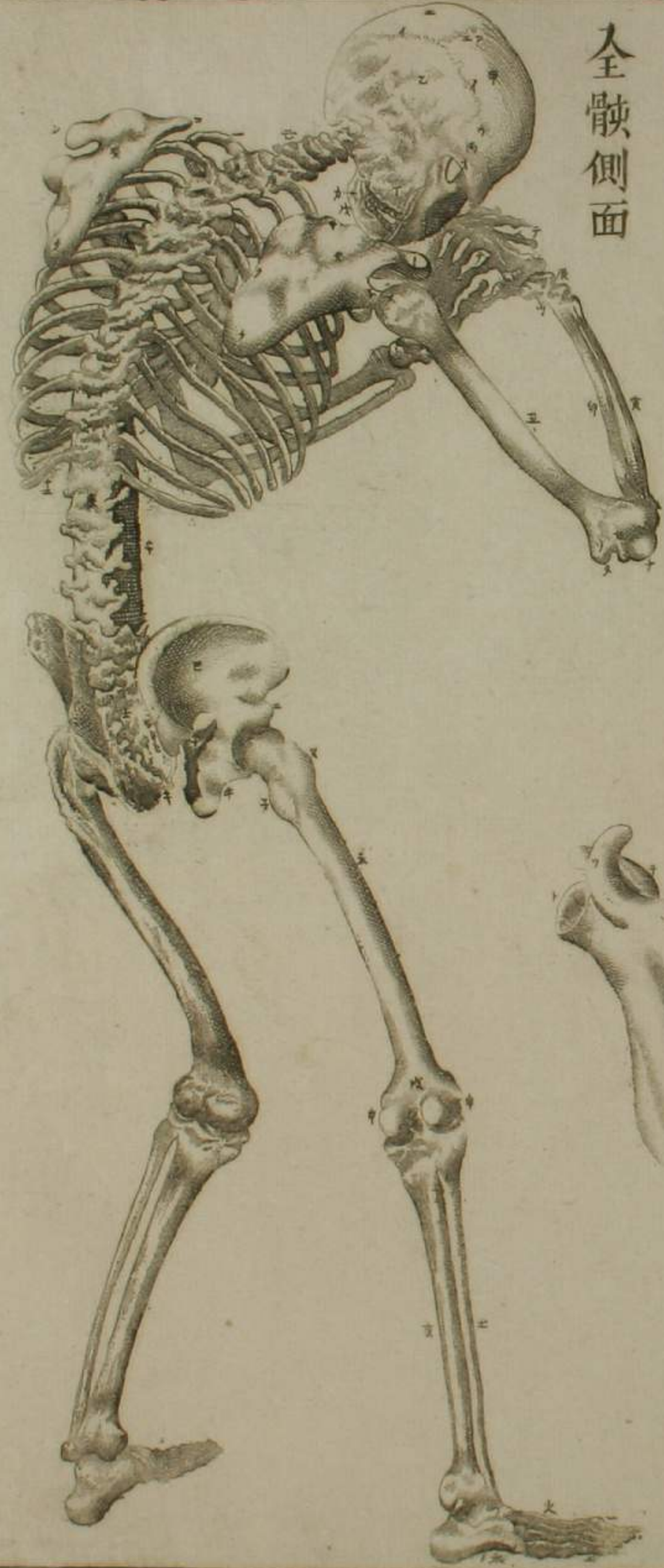
舌骨



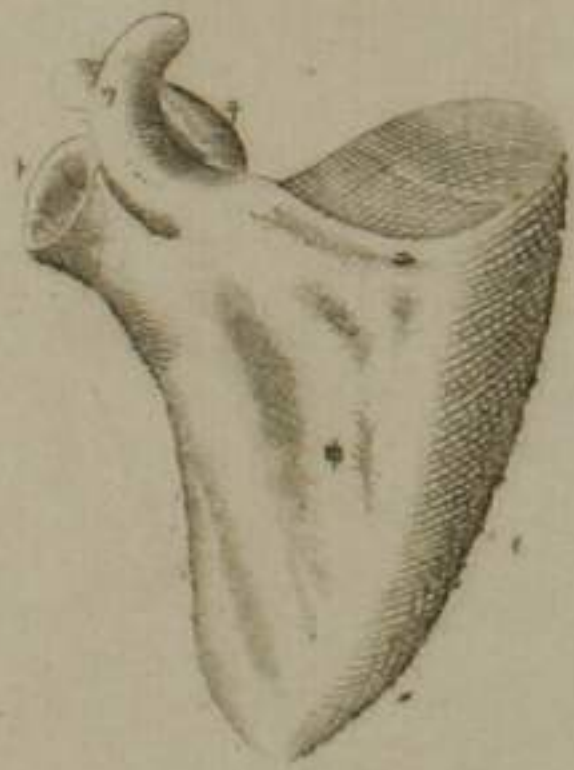
聽骨連續



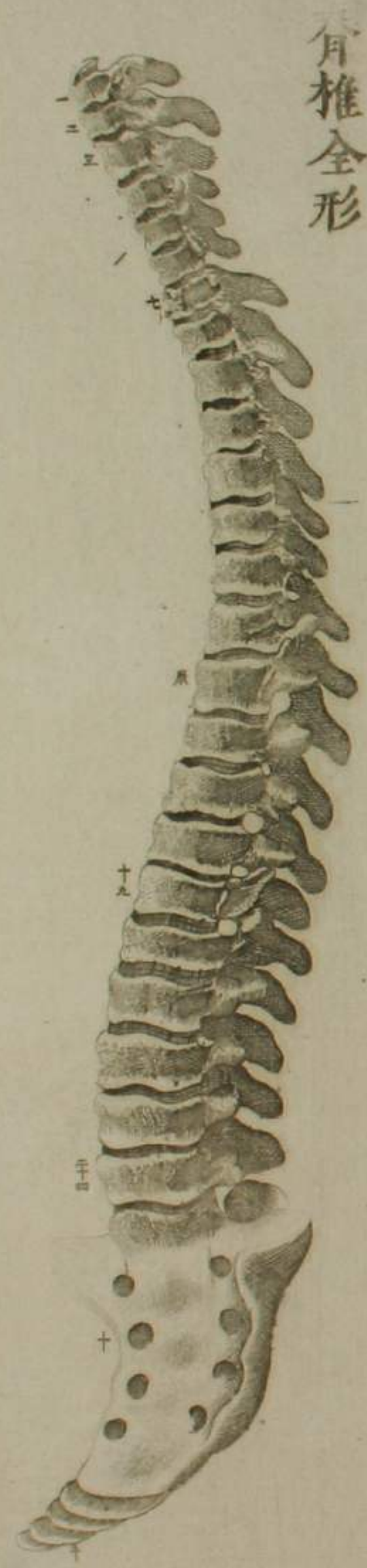
全骸側面



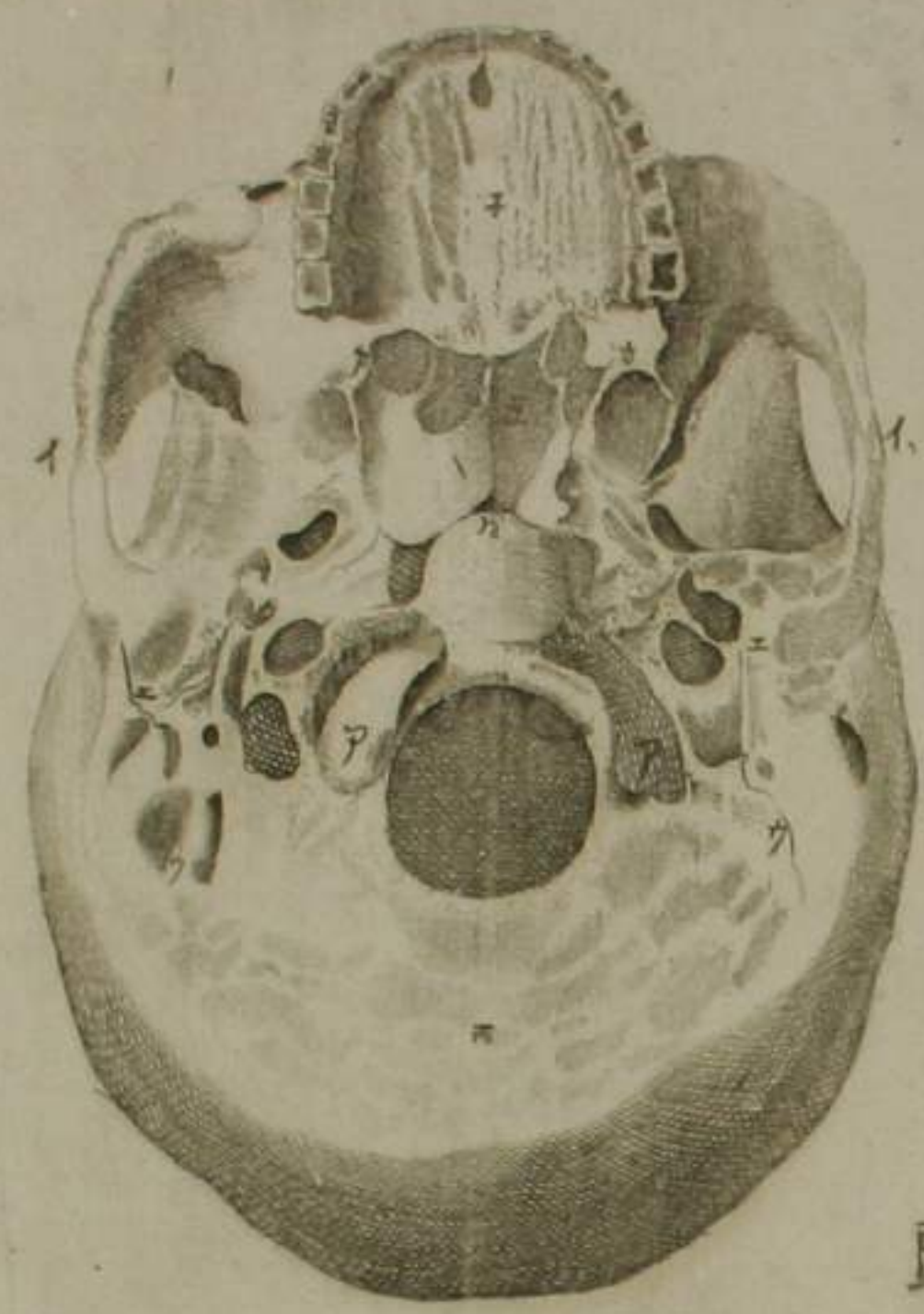
肩胛



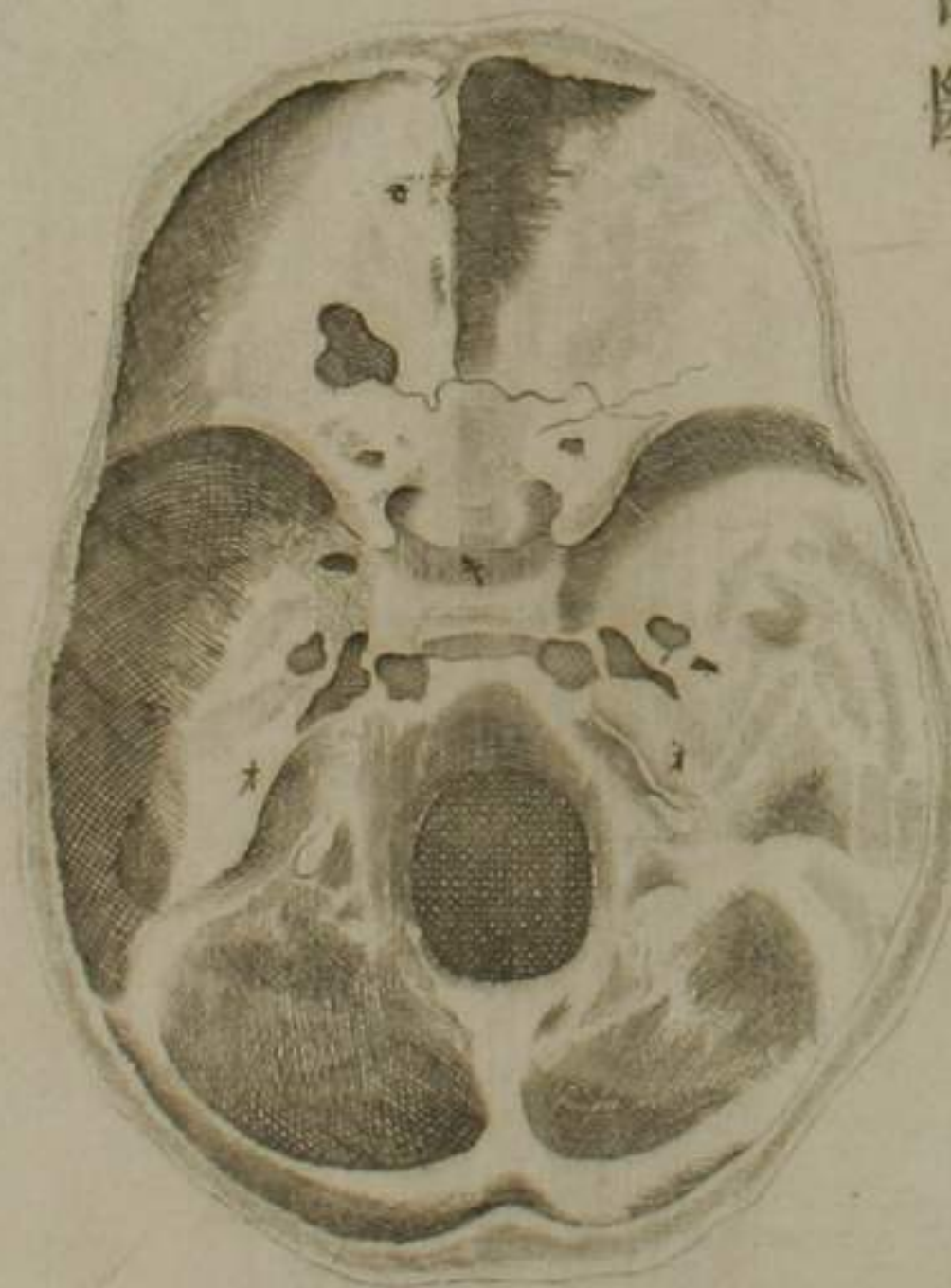殘 第二圖



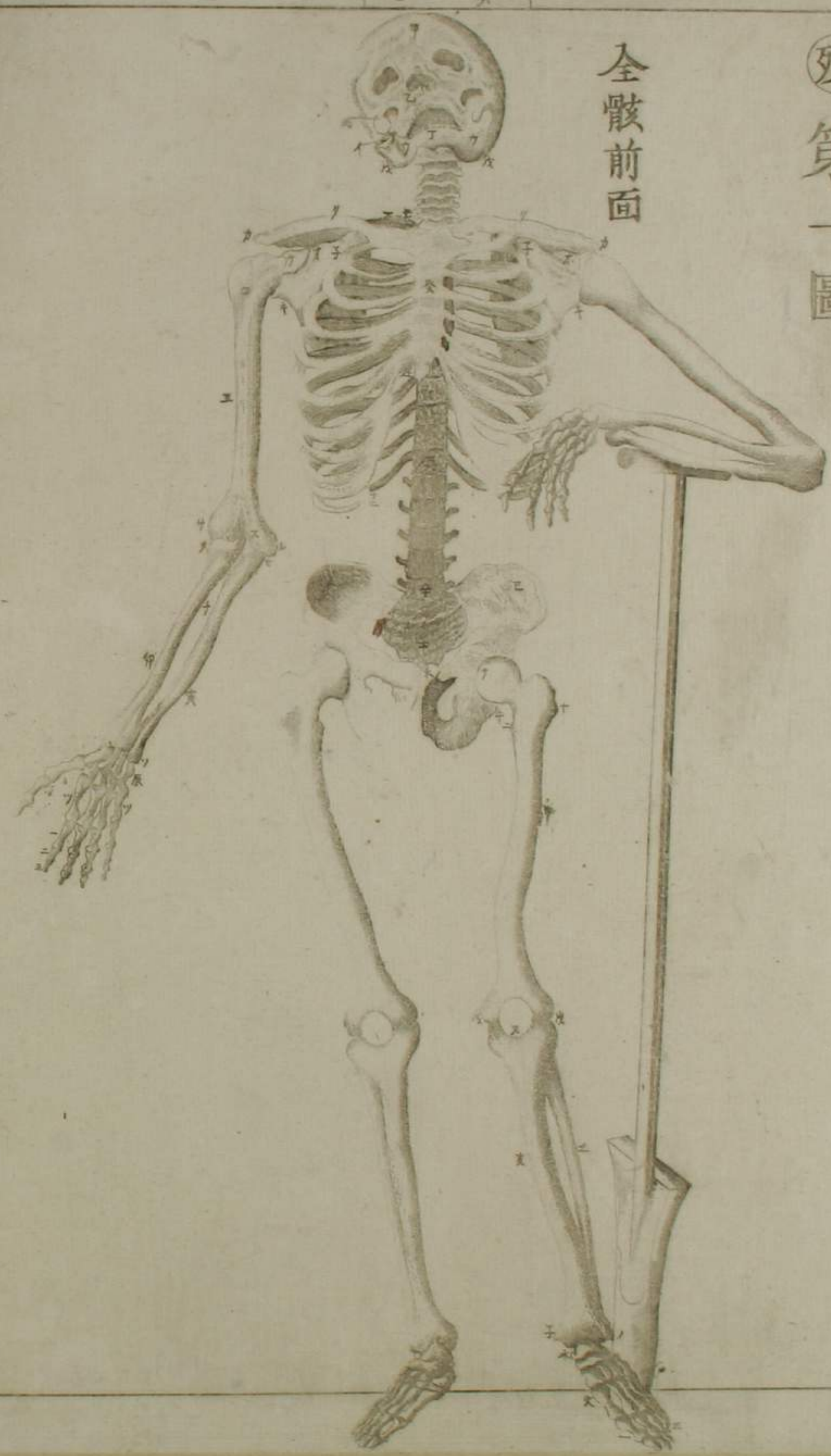
脊椎全形



仰頭骨



頭骨中斷

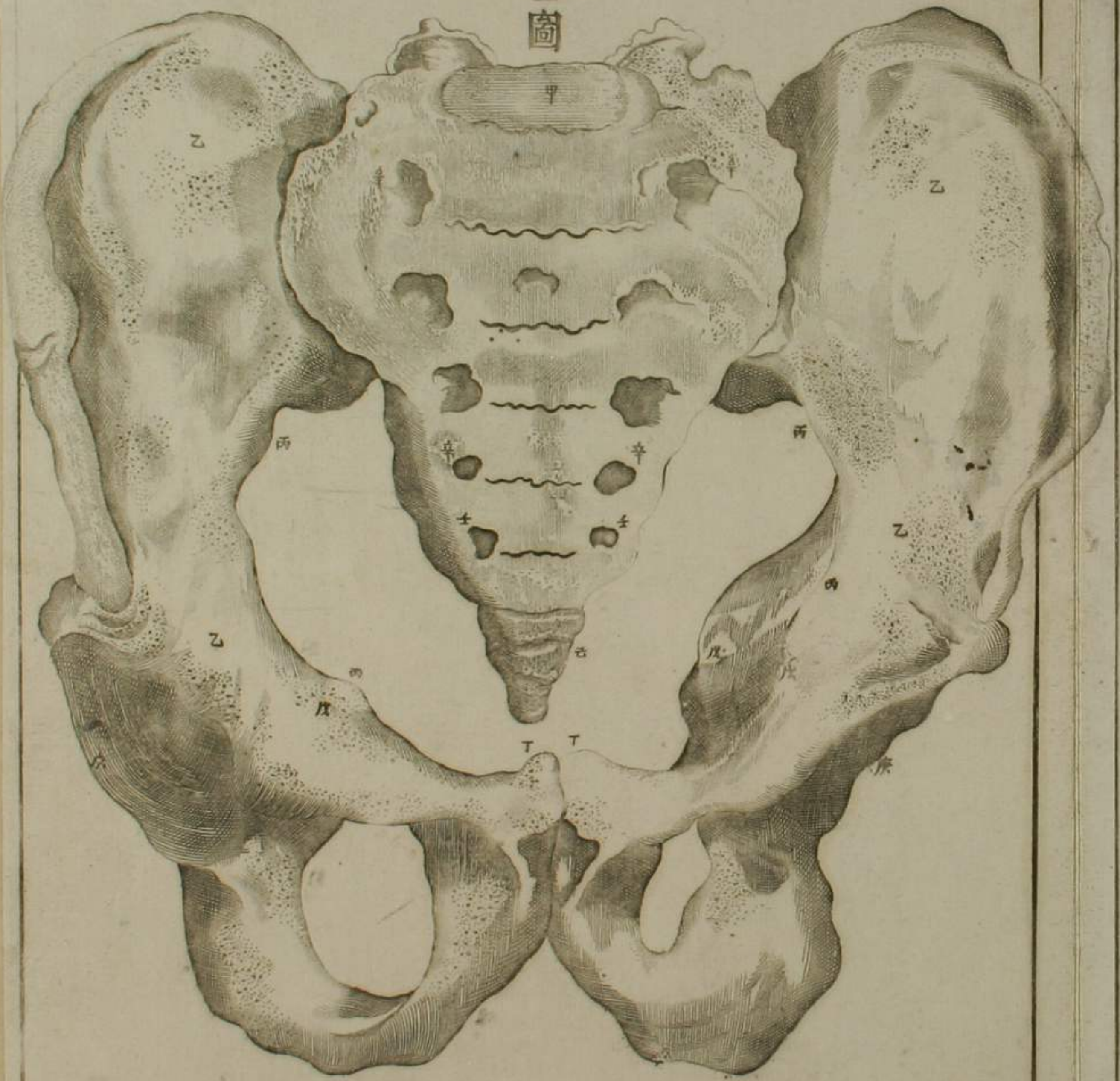


全骸前面

殘第一圖

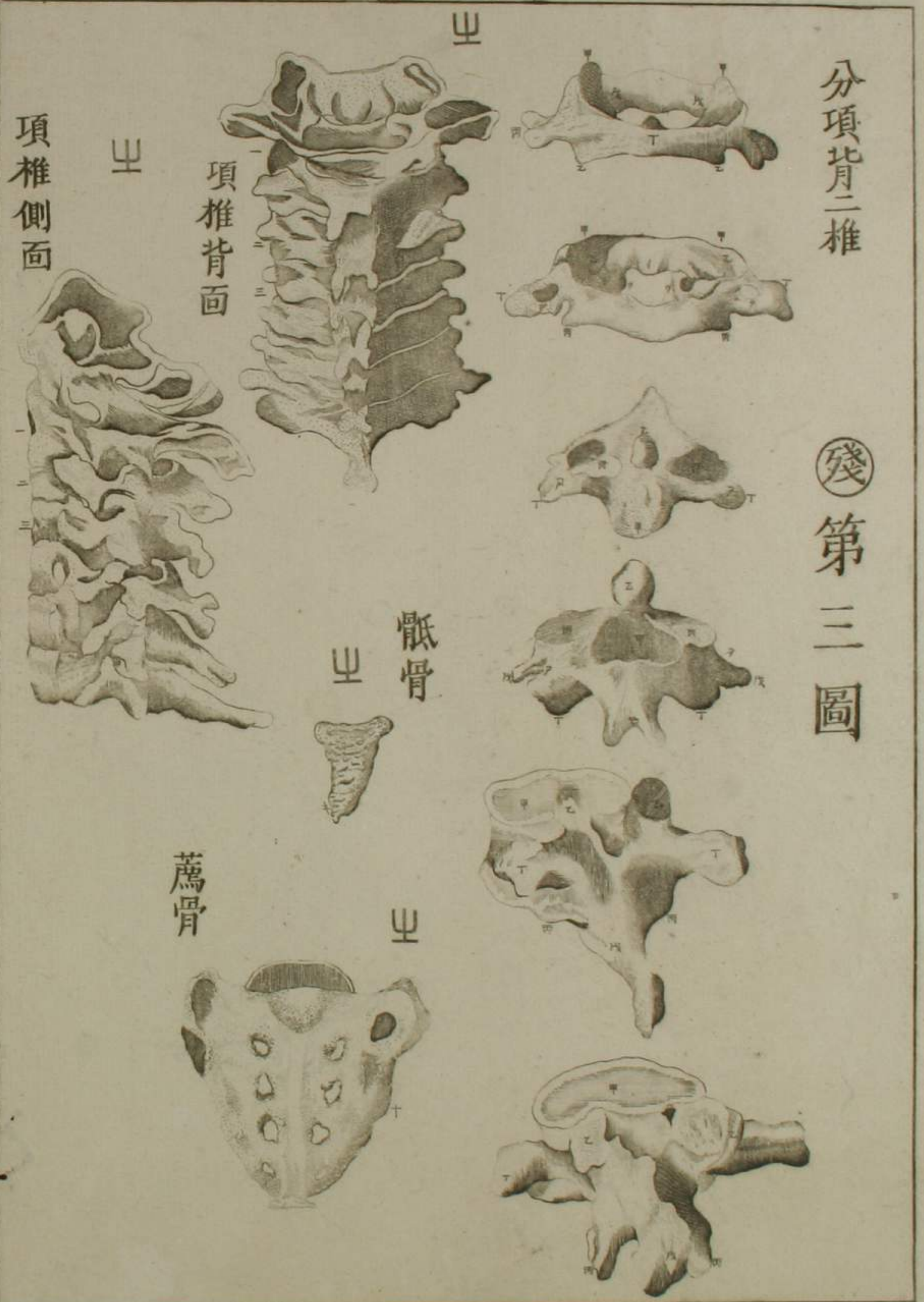
髌

骨孟全圖



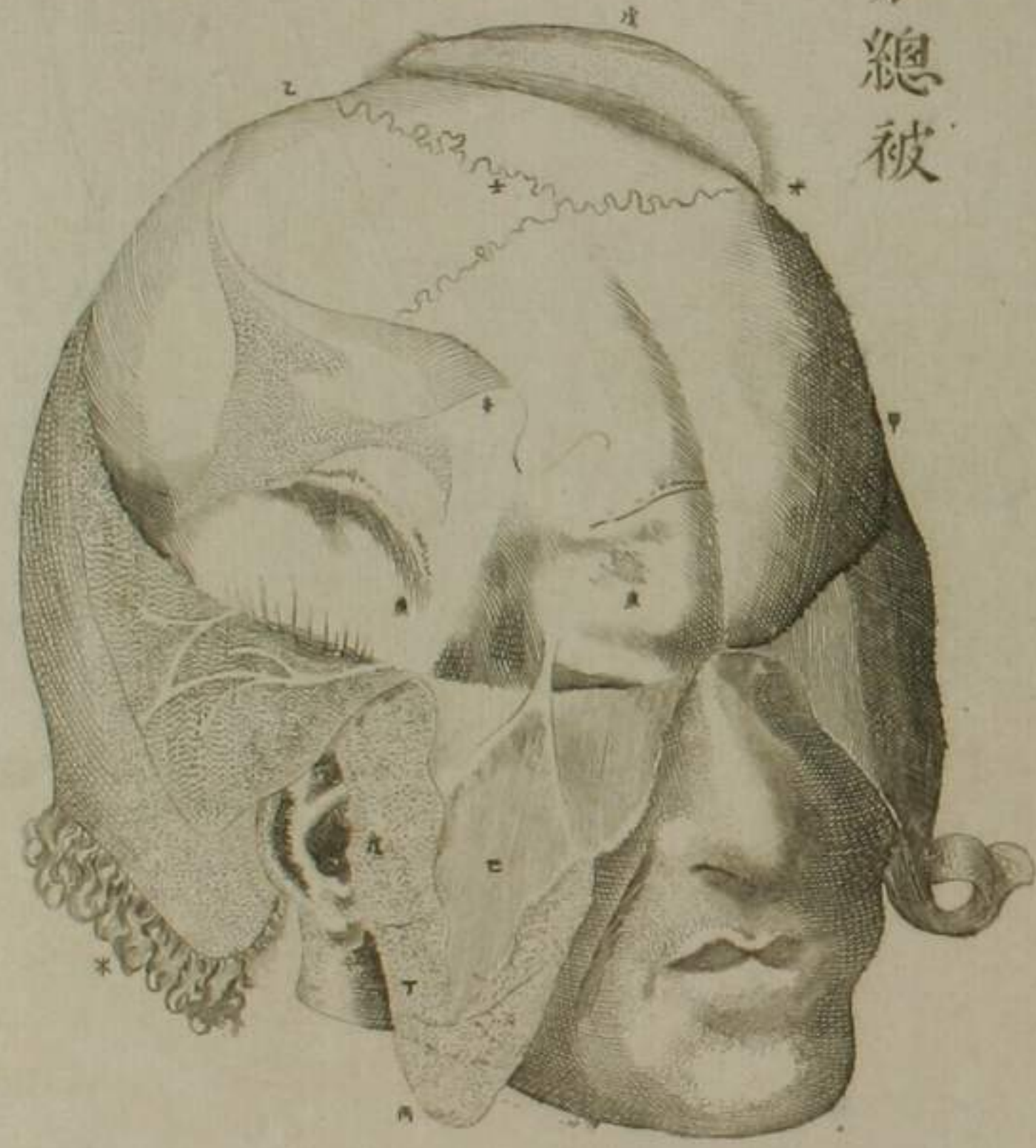
分項背二椎

殘第三圖



頭骨並總被篇圖

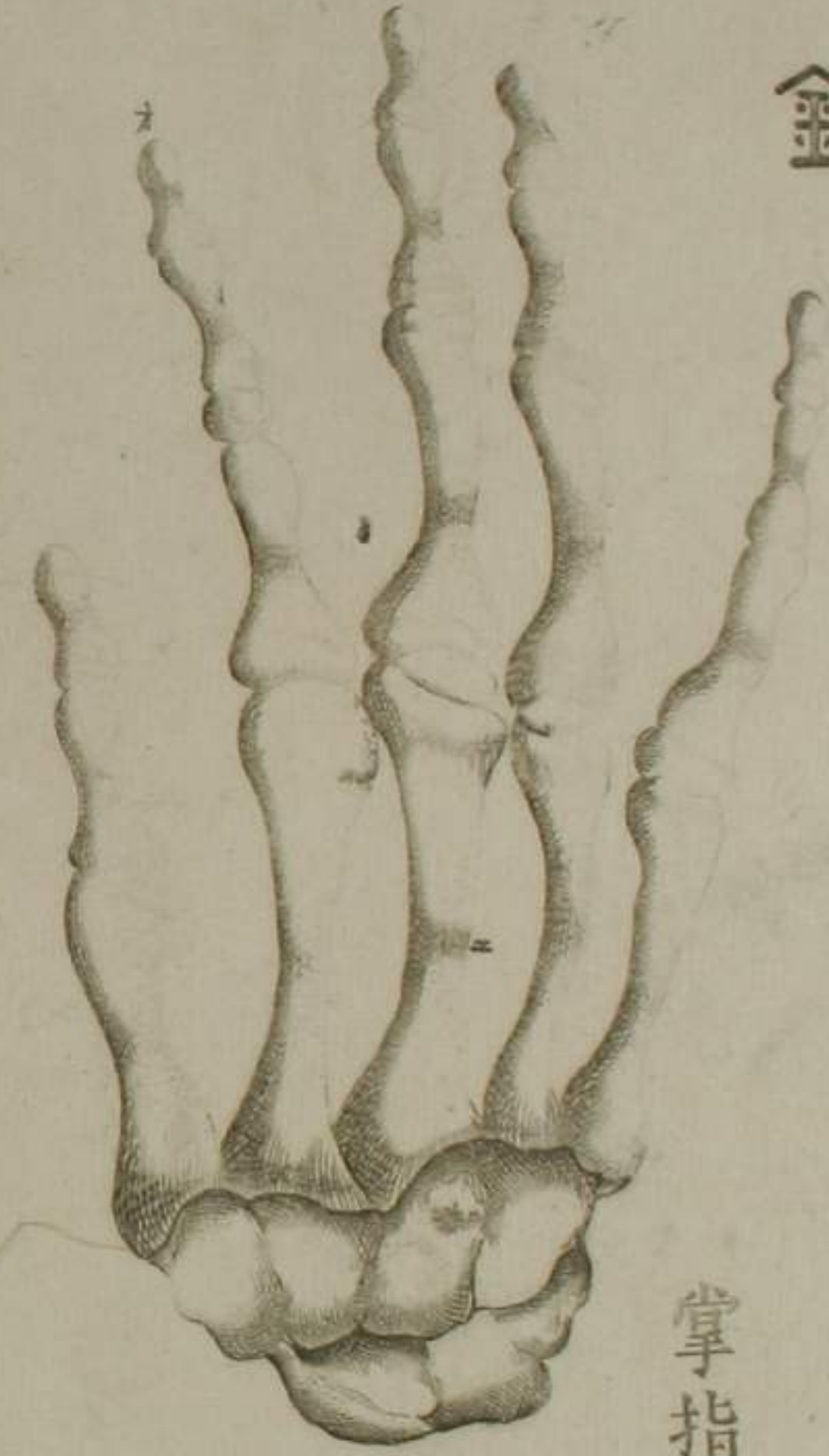
剖分總被



以顯微鏡視髮

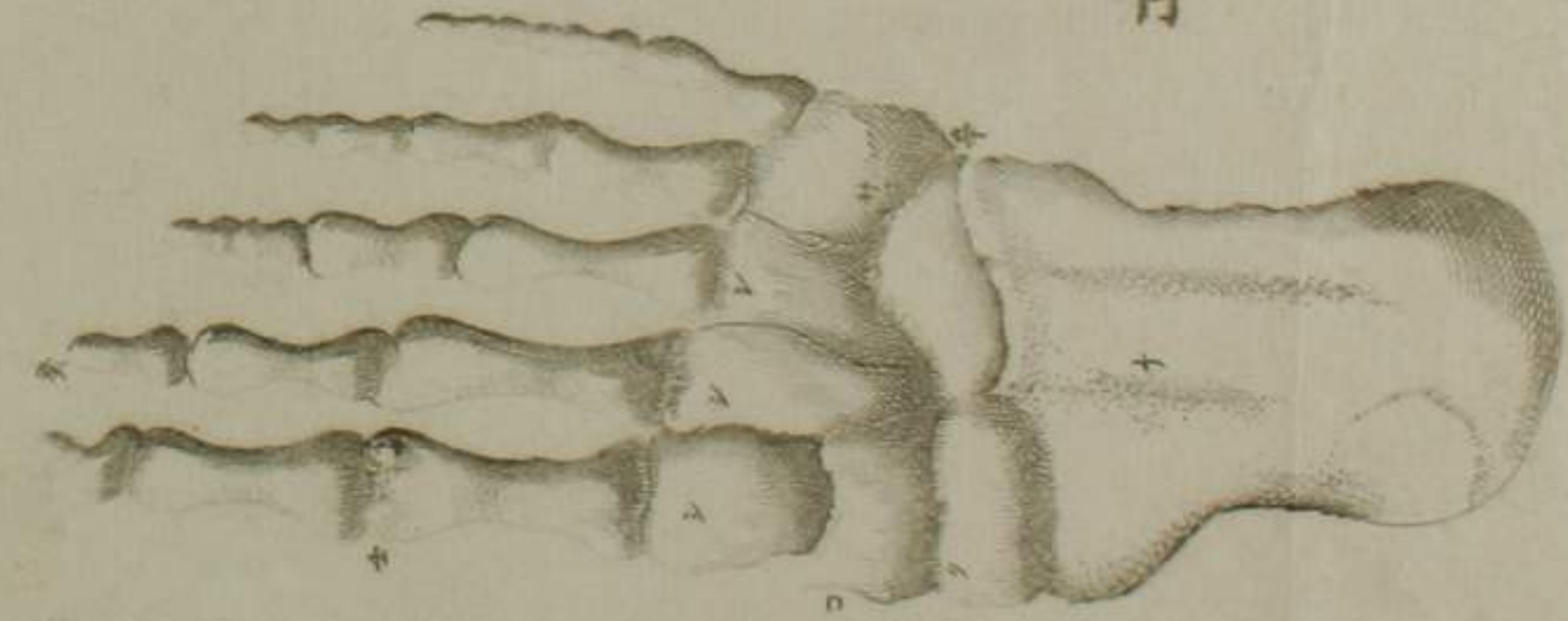


金



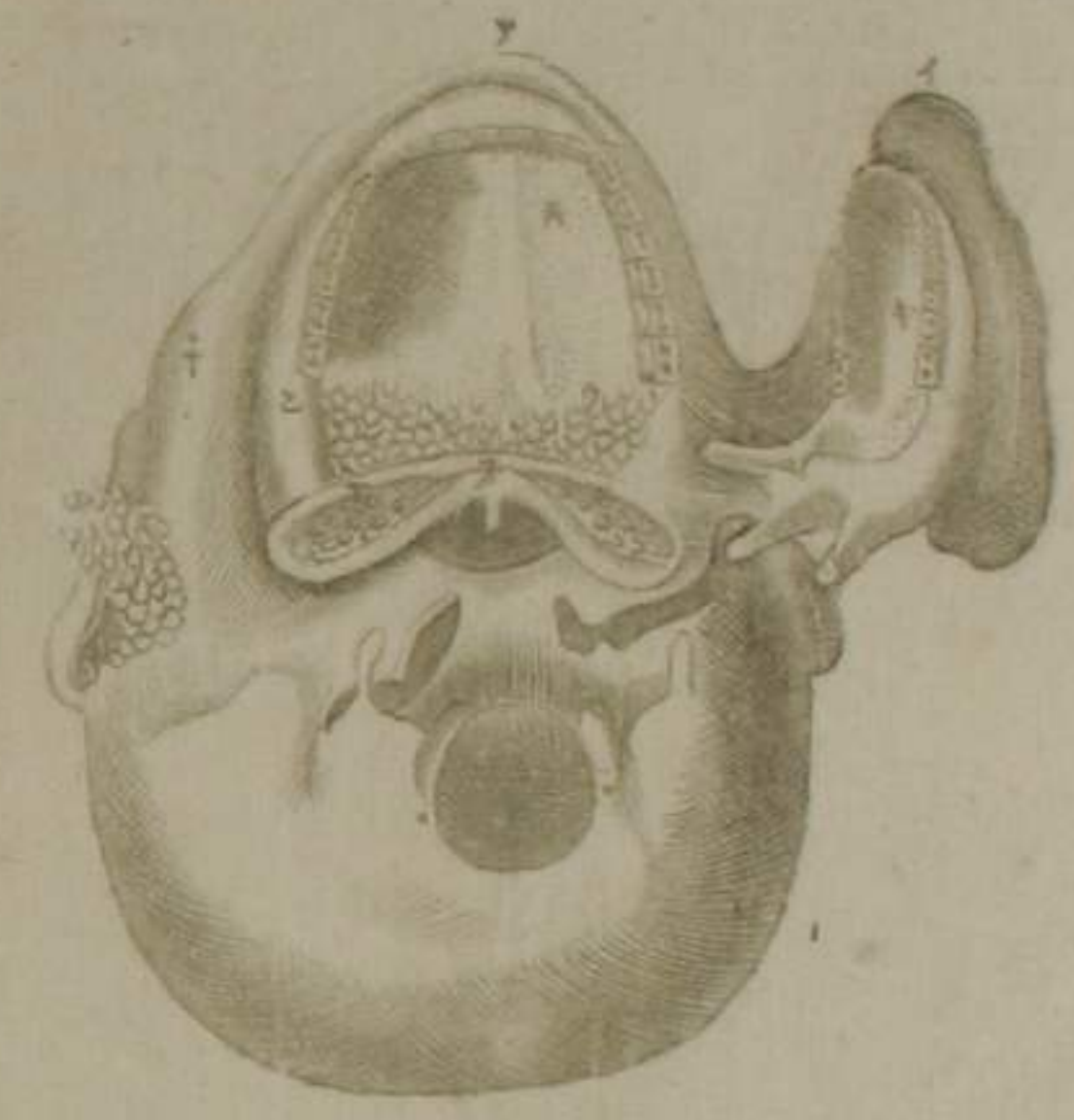
掌指骨

爪



口篇圖

仰頭示口內



示唾管

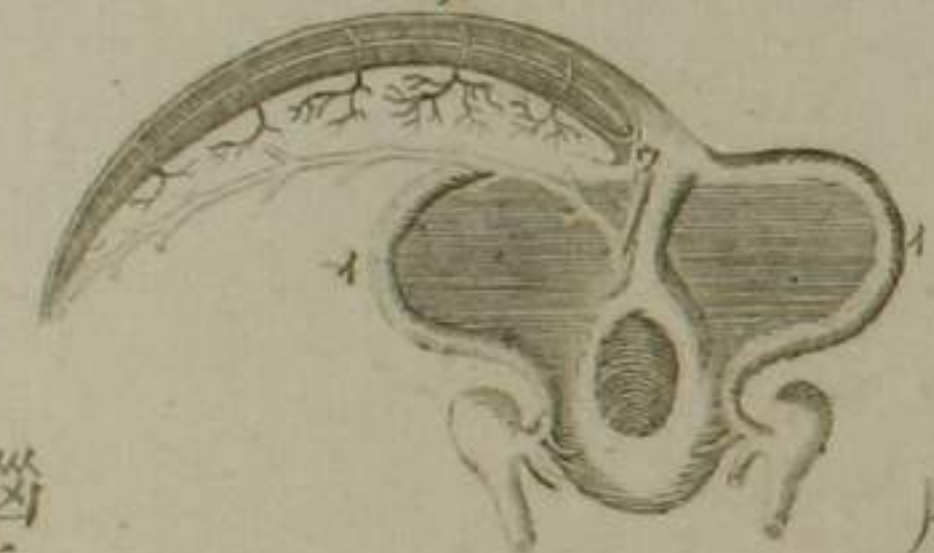


腦及神經篇圖

揭鎌管視腦罅

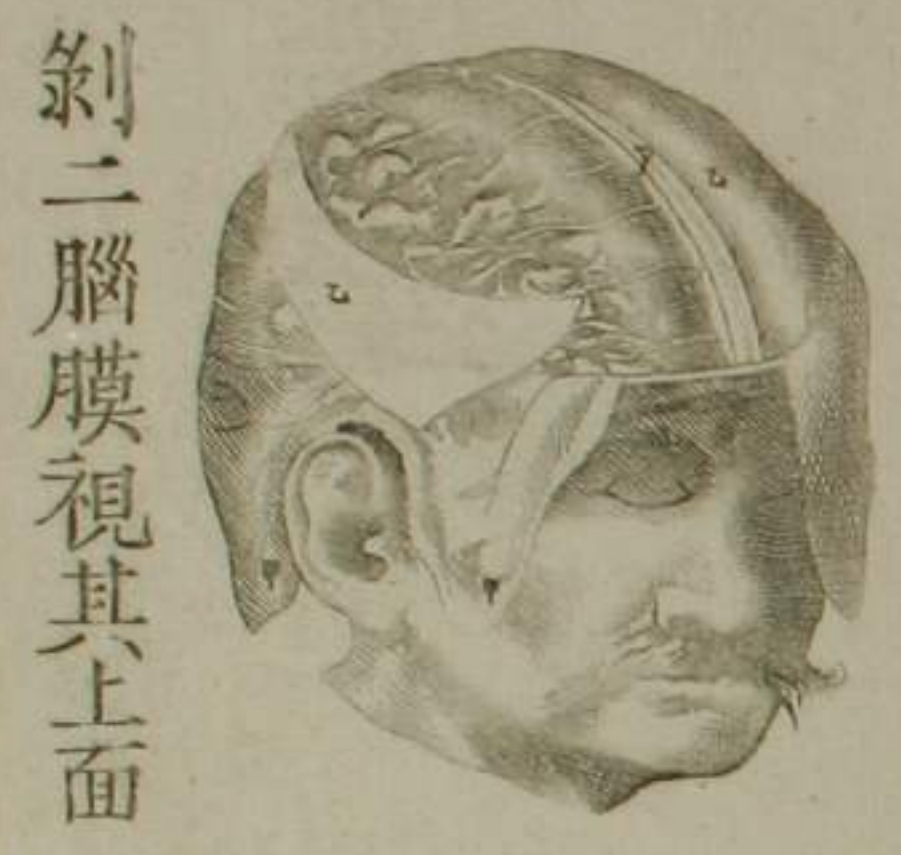

湊會四脉管

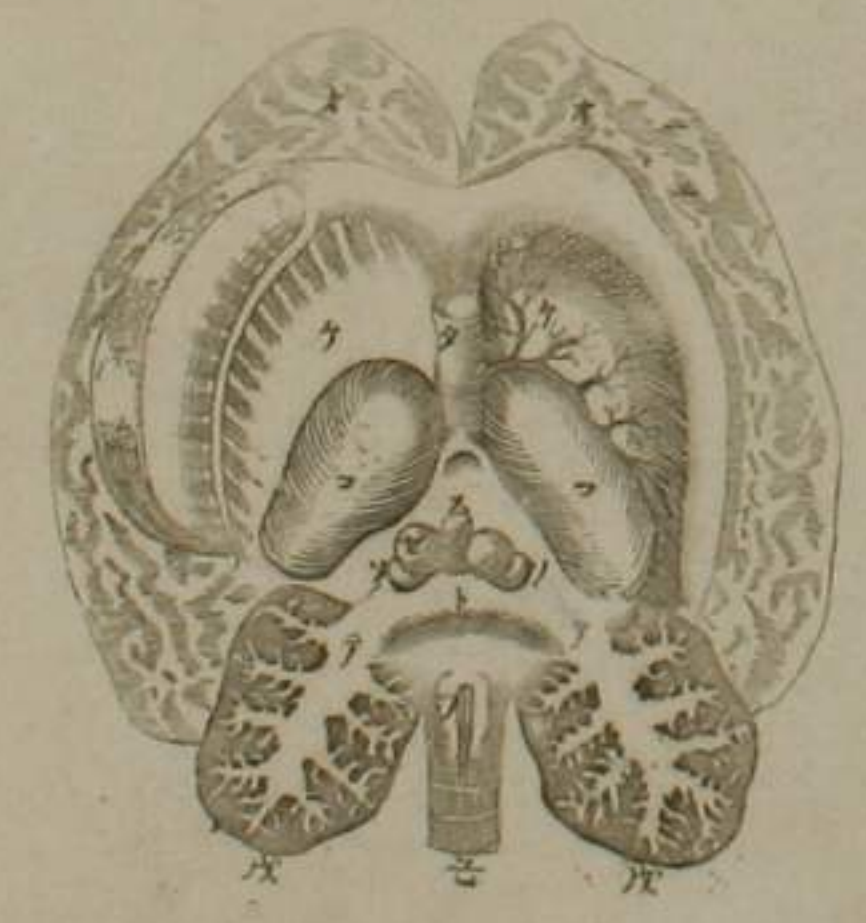


腦表面

腦裏面



剝二腦膜視其上面

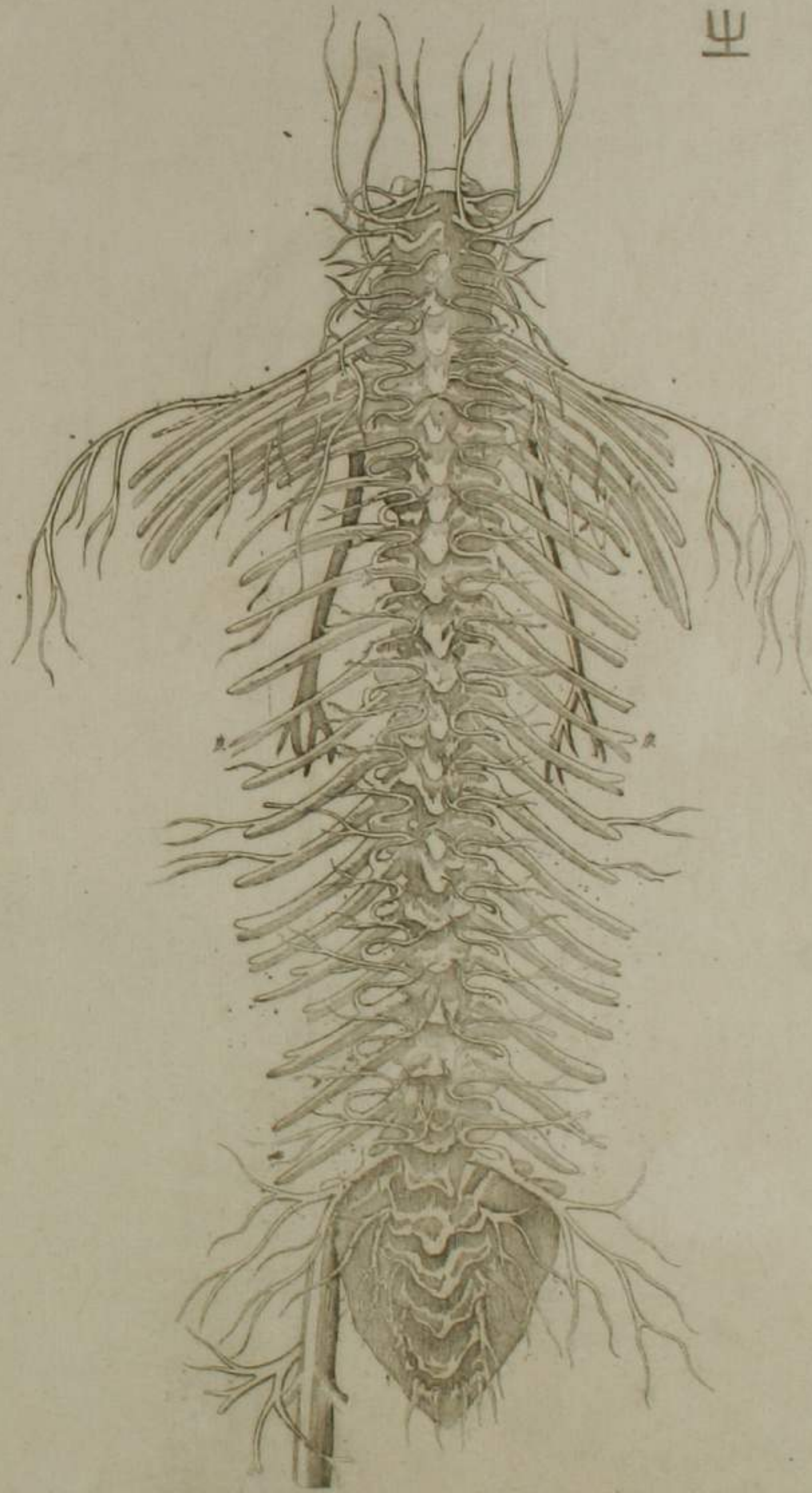


示神經從腦下脊髓

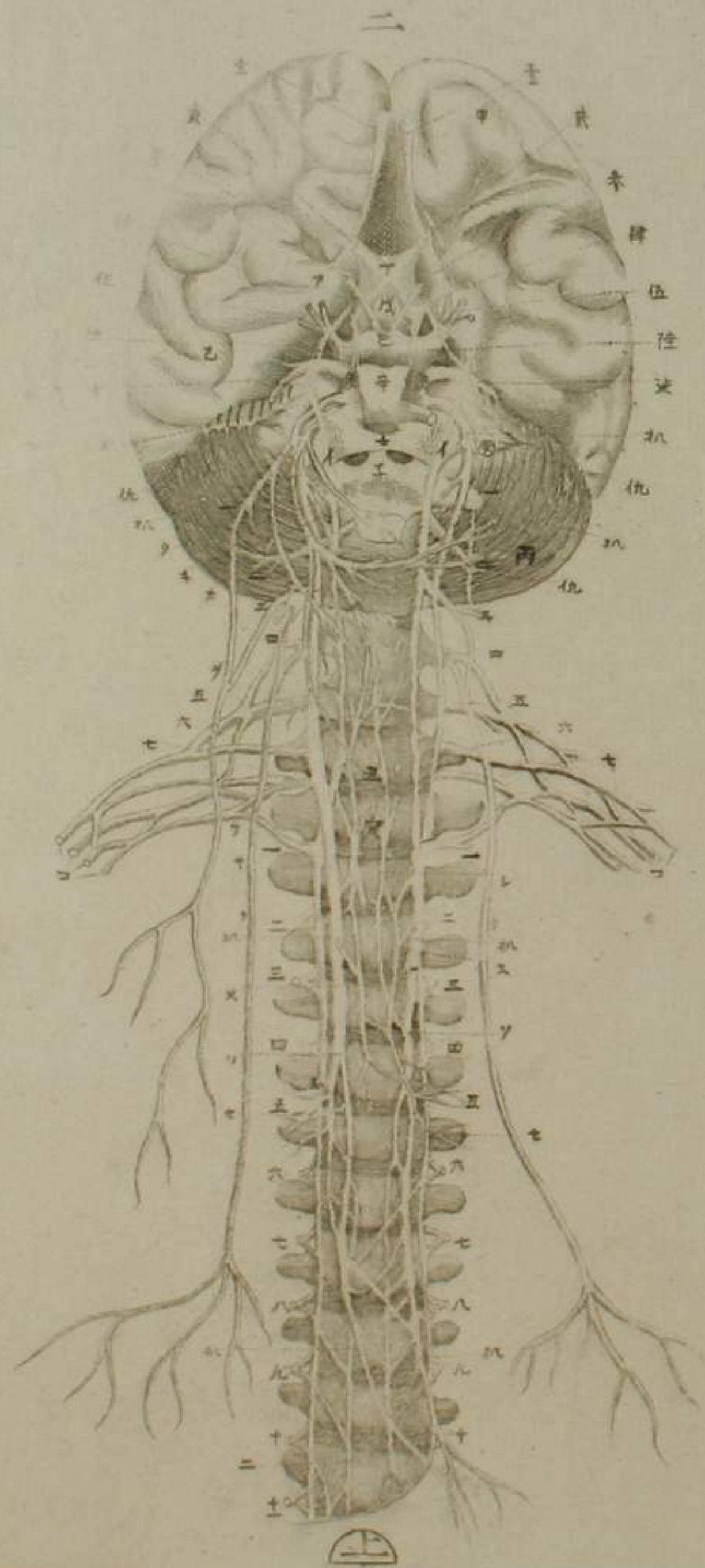


卅

所起於脊髓之神經



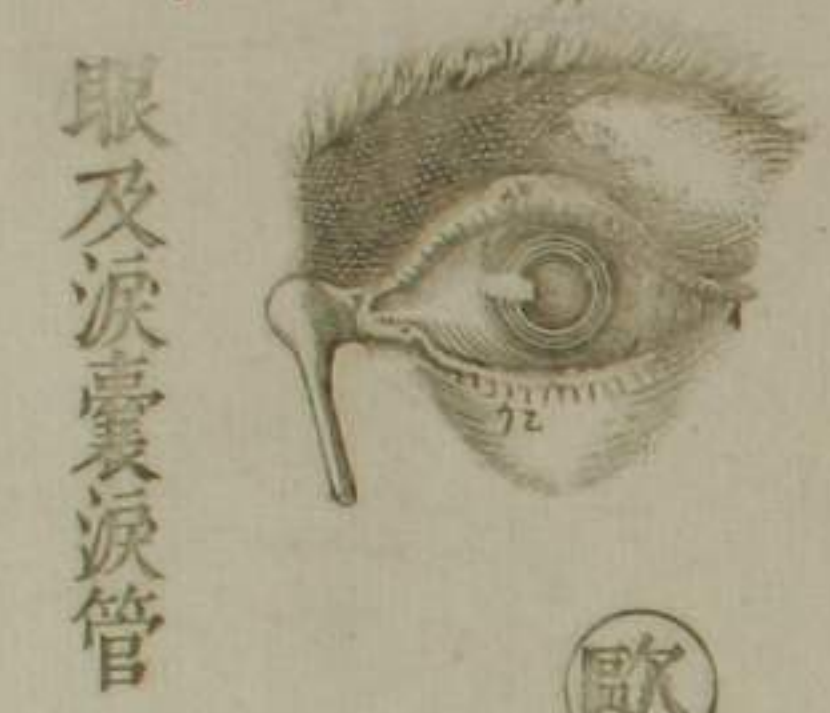歐
神經全圖



眼目篇圖

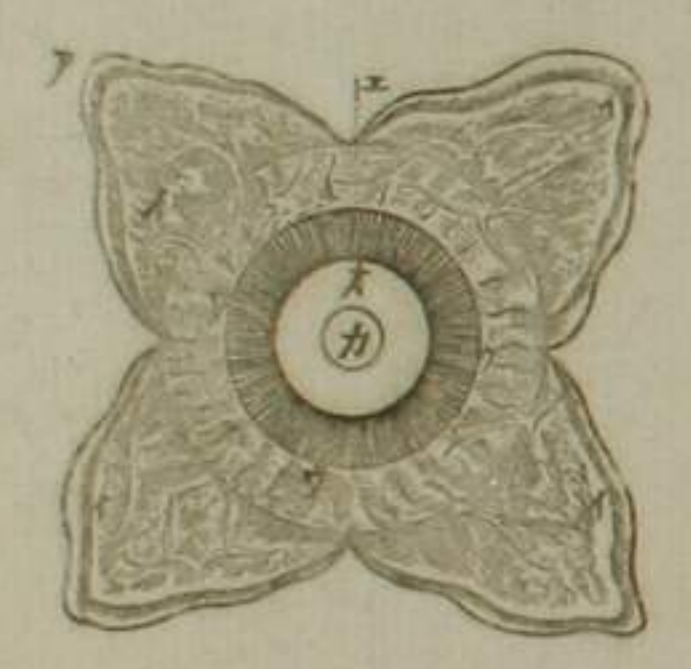


示驗筋

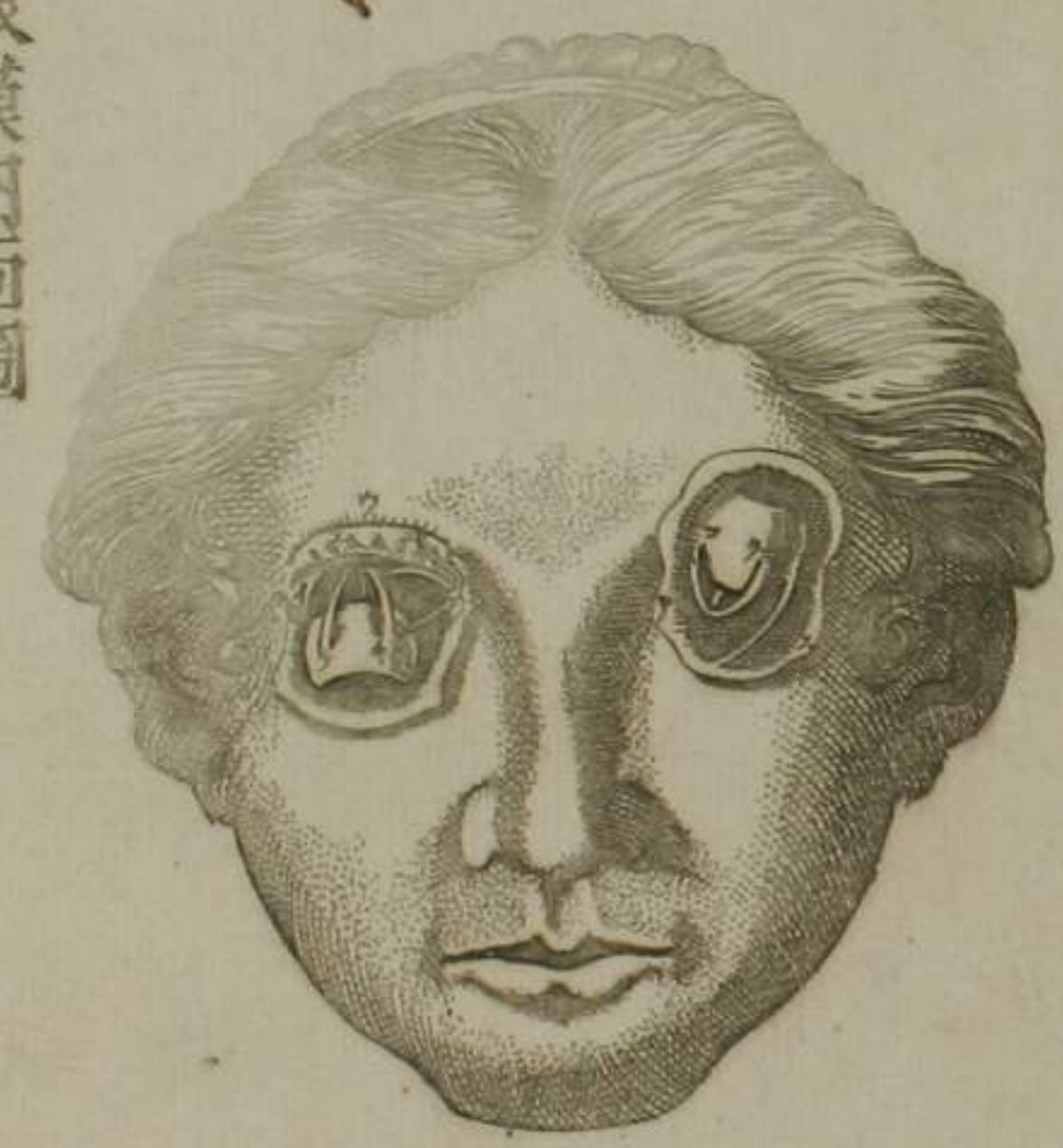

眼及淚囊淚管

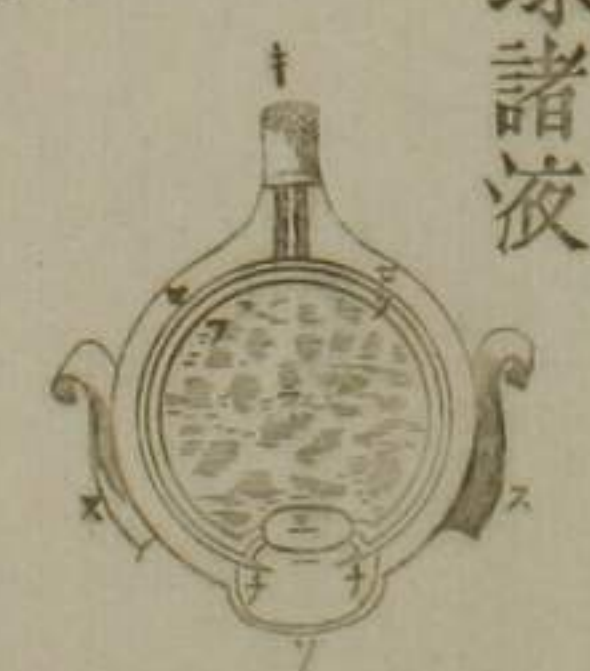歐眼膜內面圖



眼目內景



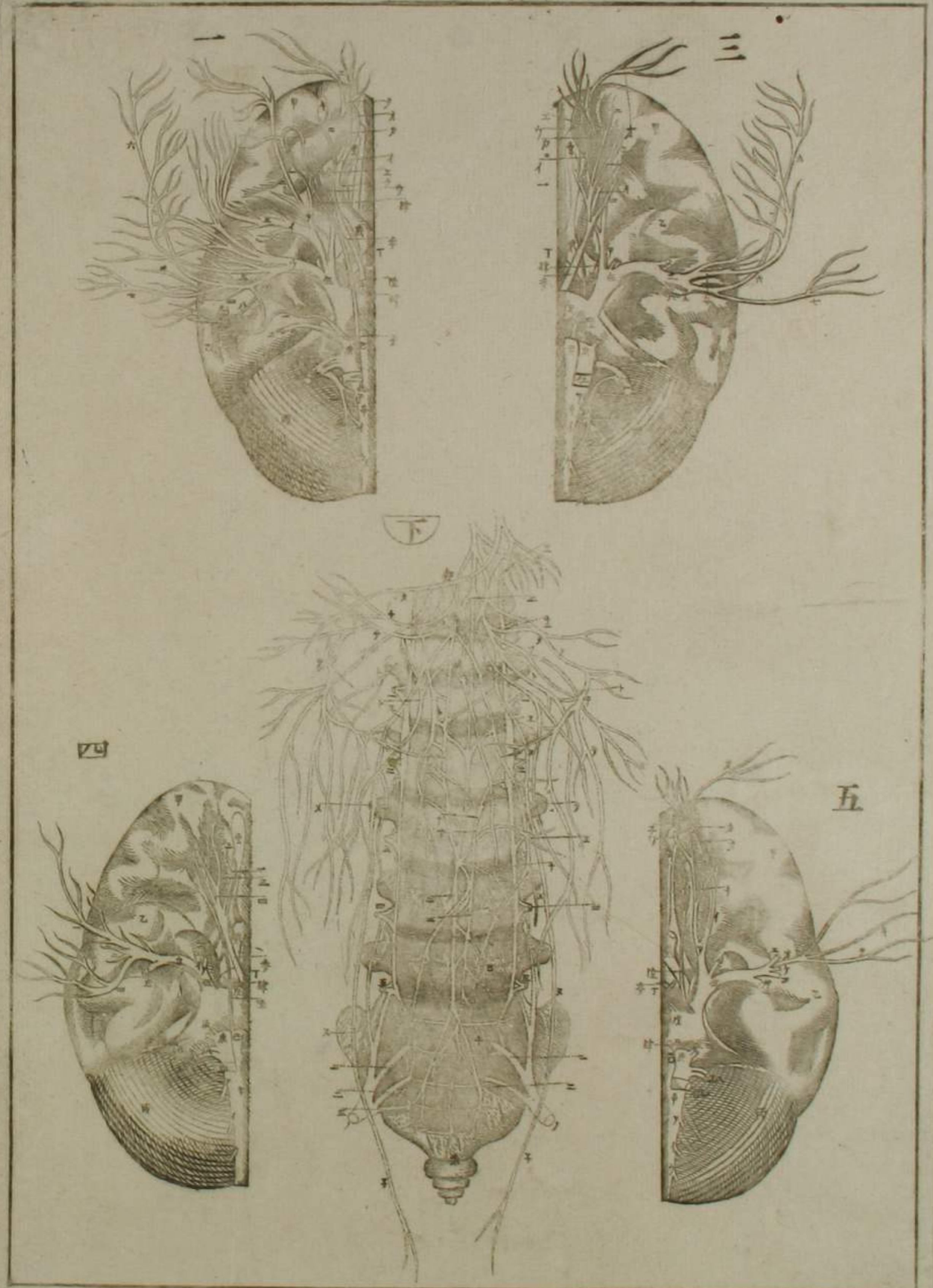
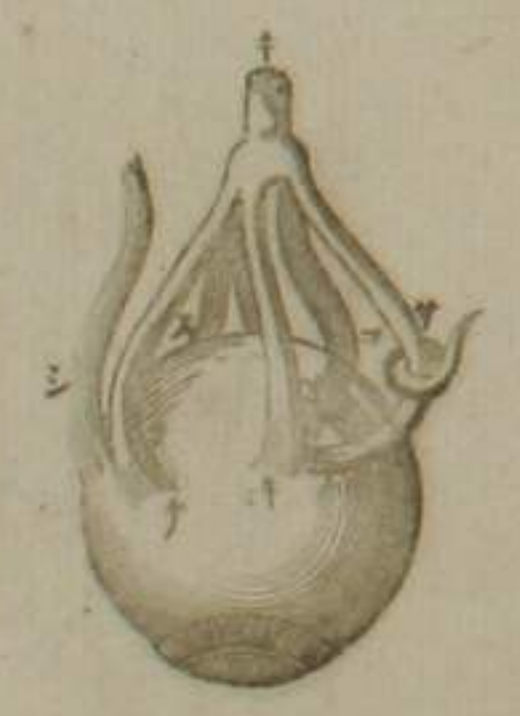眼球諸液



眼目諸膜



六筋及鑿神經



鼻篇圖

正面



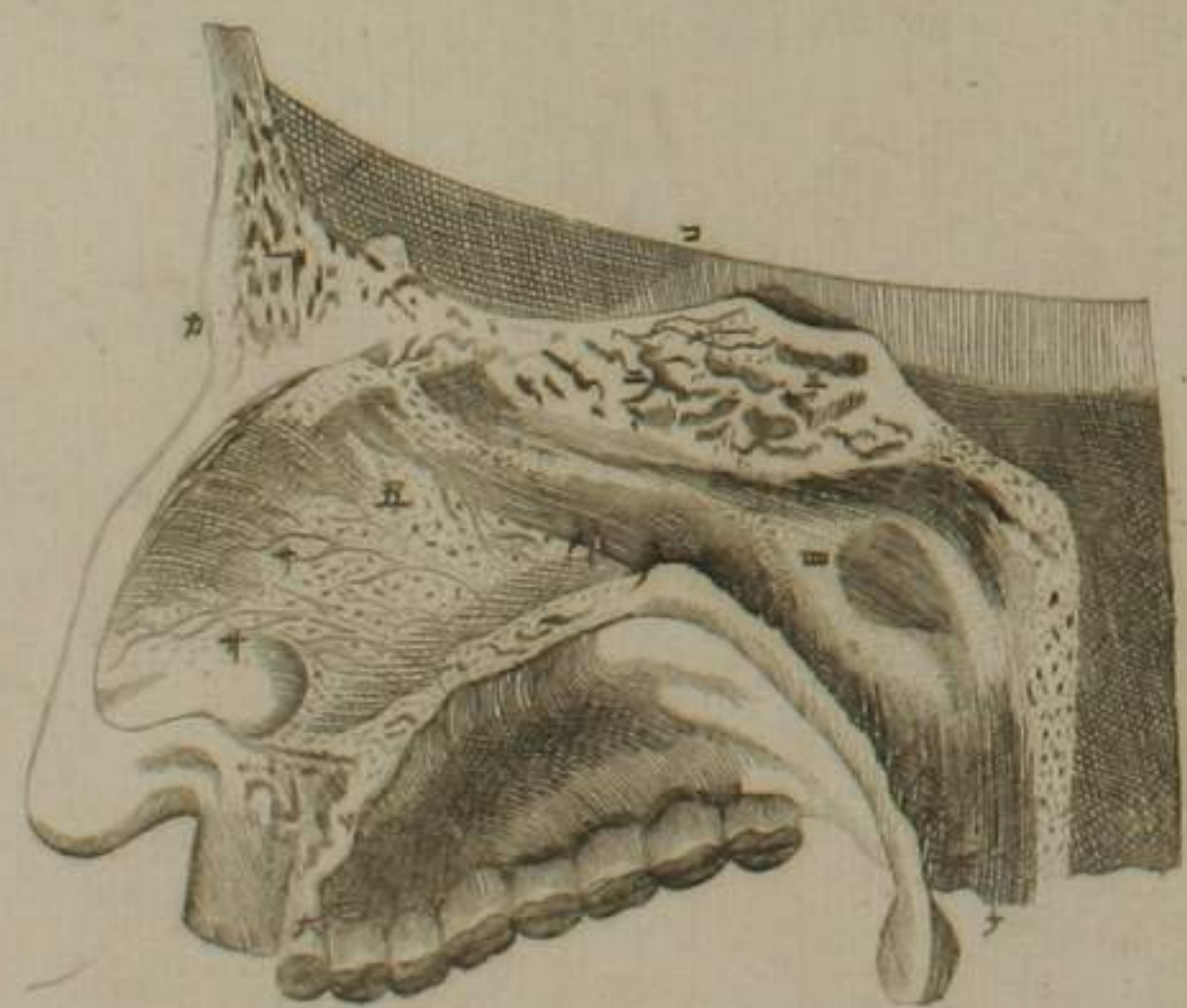
側面



軟骨連續



視諸骨及澳膜



耳篇圖

耳底全形



外部全形



聽骨隔膜懸



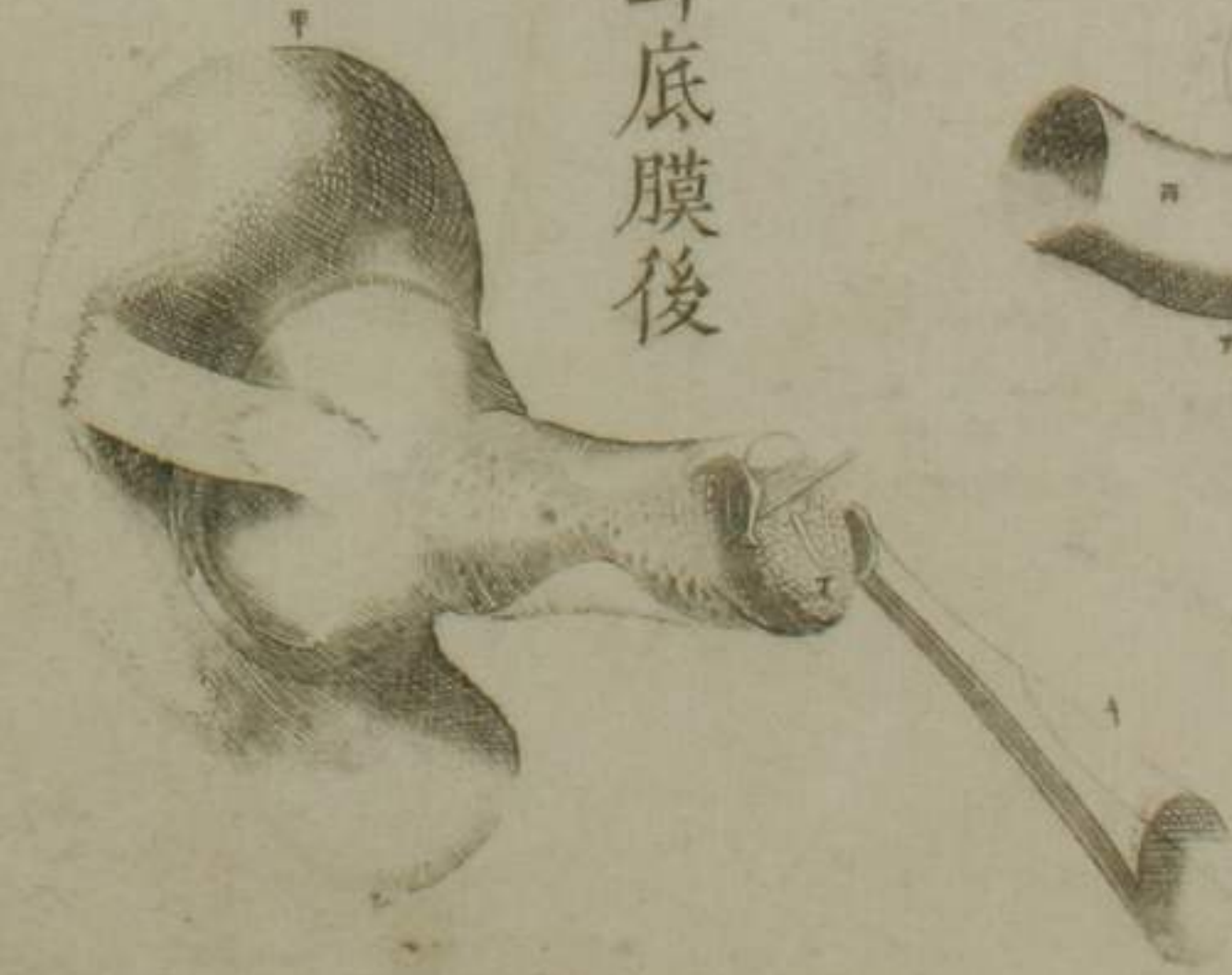聽骨懸膜後



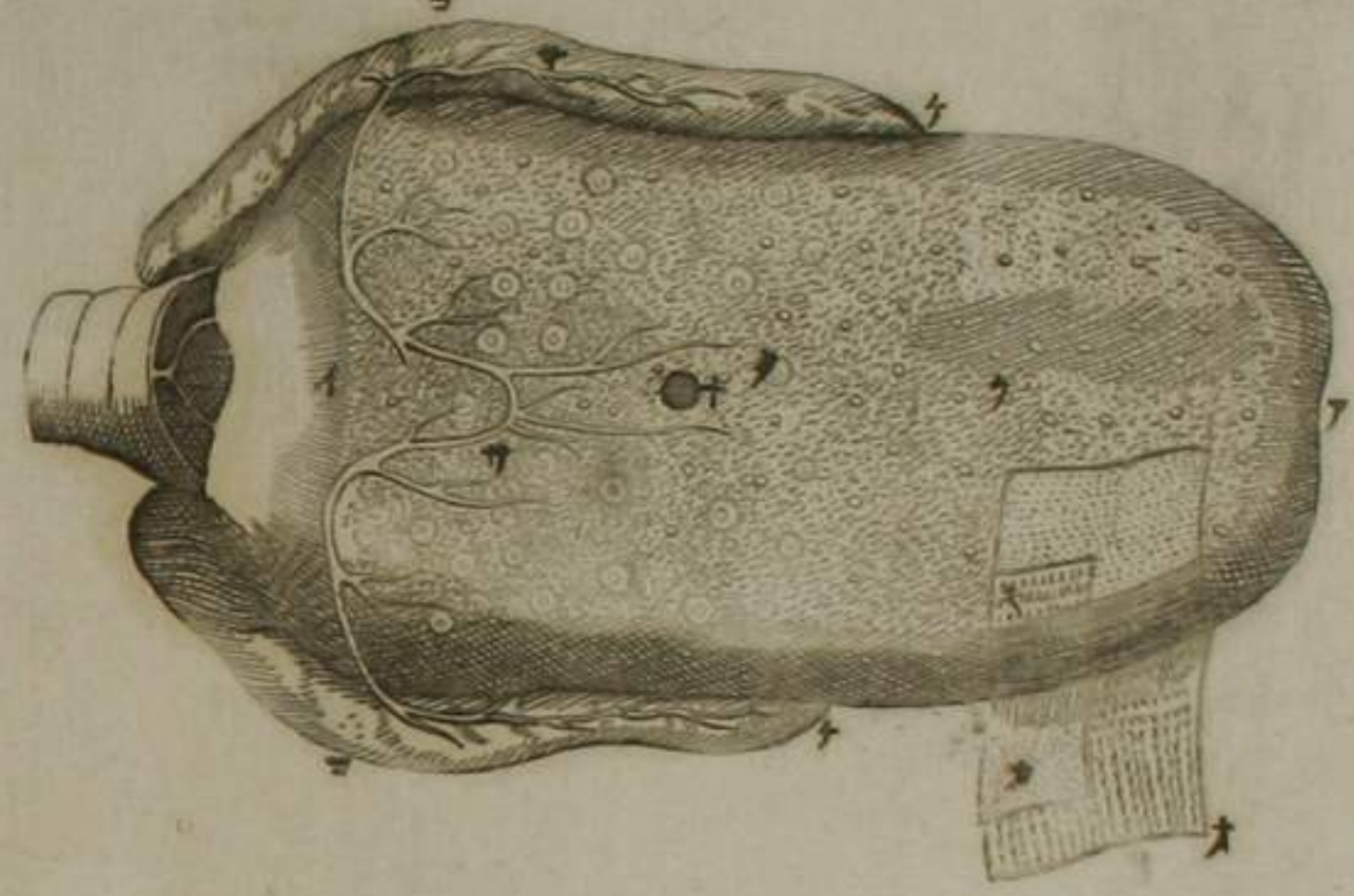
斷諸管視其竅



視耳底膜後

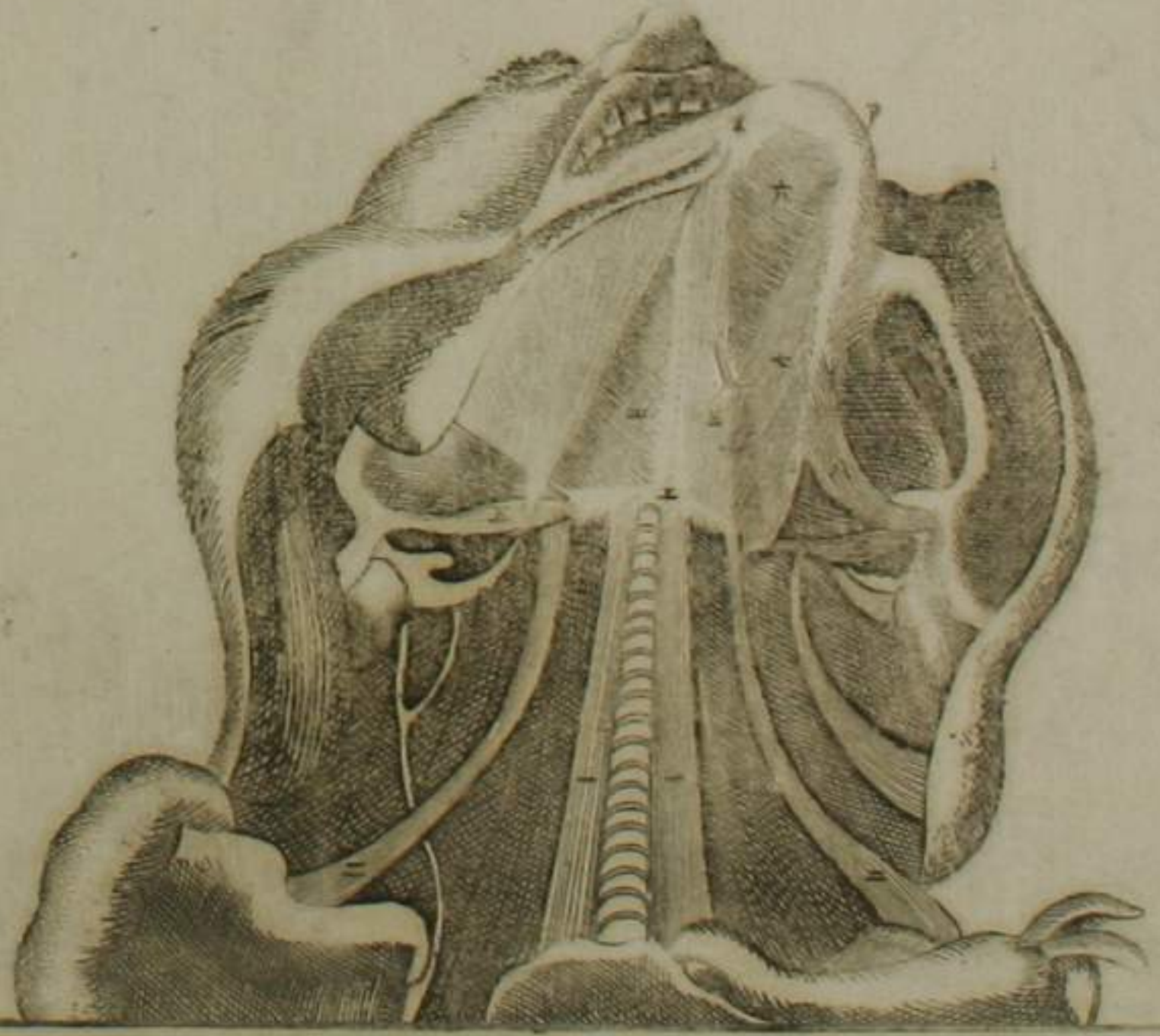


舌篇圖



諸膜濾胞及唾管

舌骨及諸筋

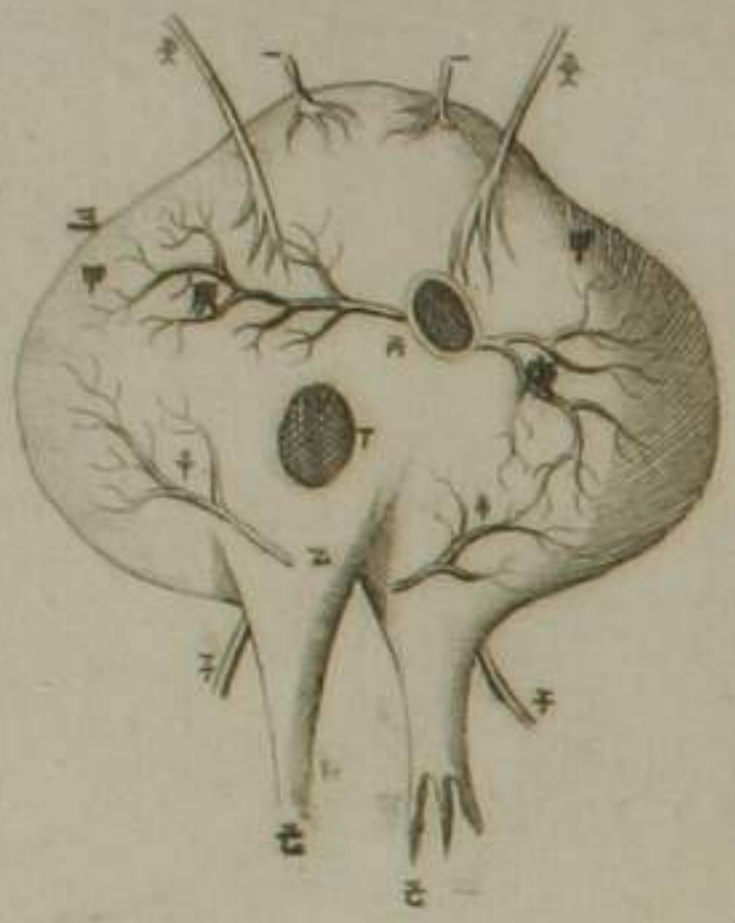


胸篇圖

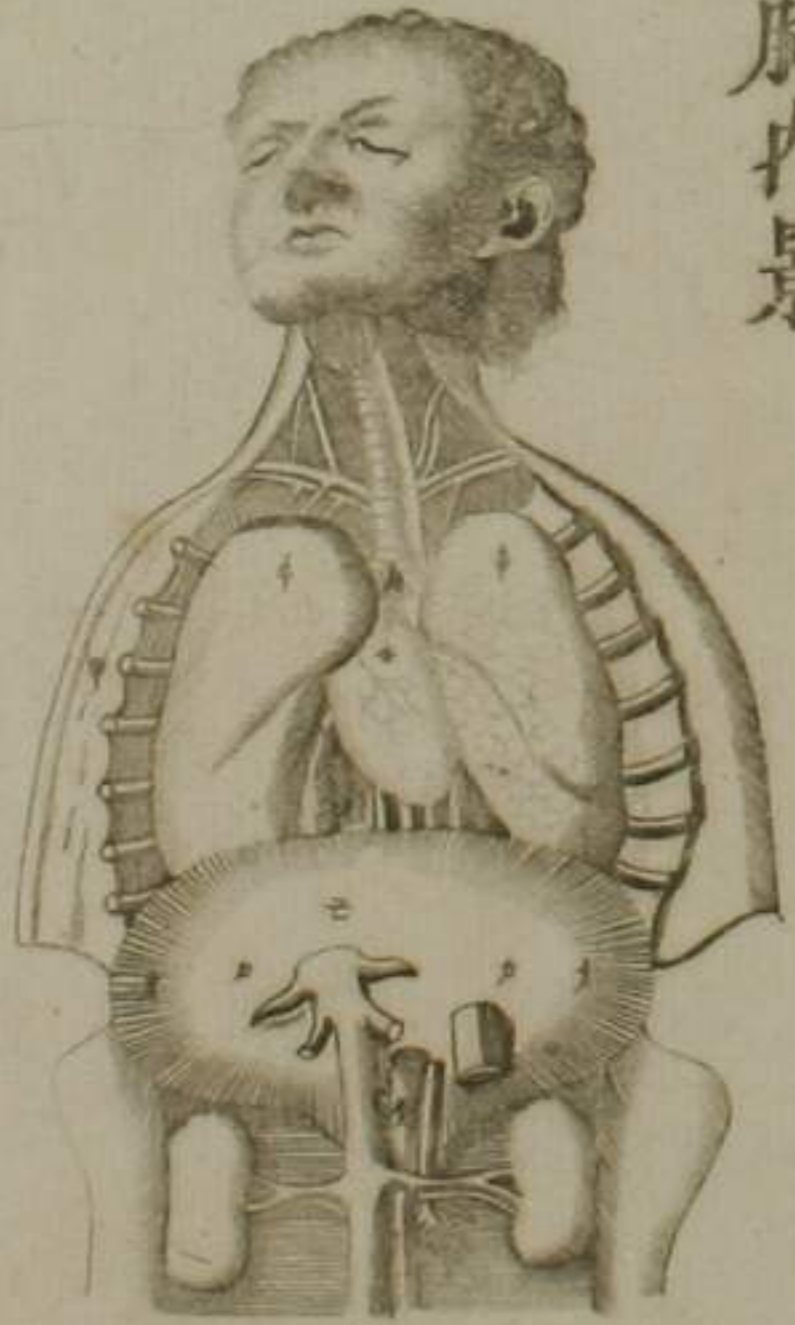
乳房內景



歌 鬲全圖



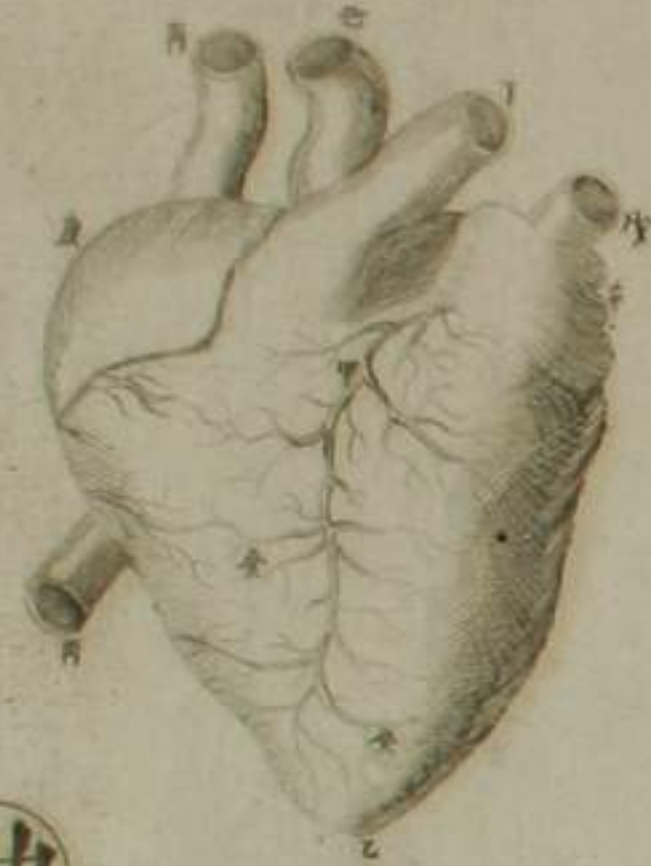膈胸內景



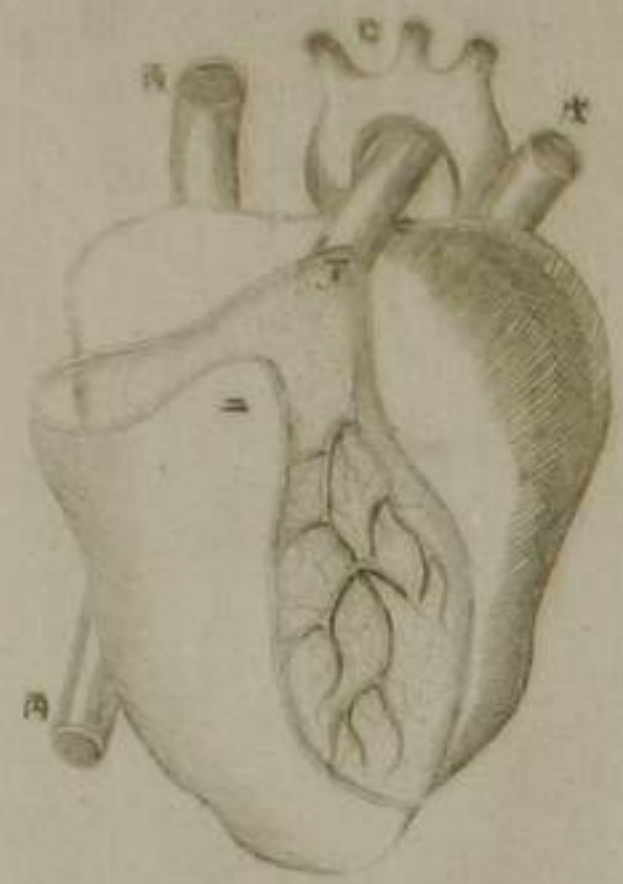
披胸肋骨視其內



心篇圖



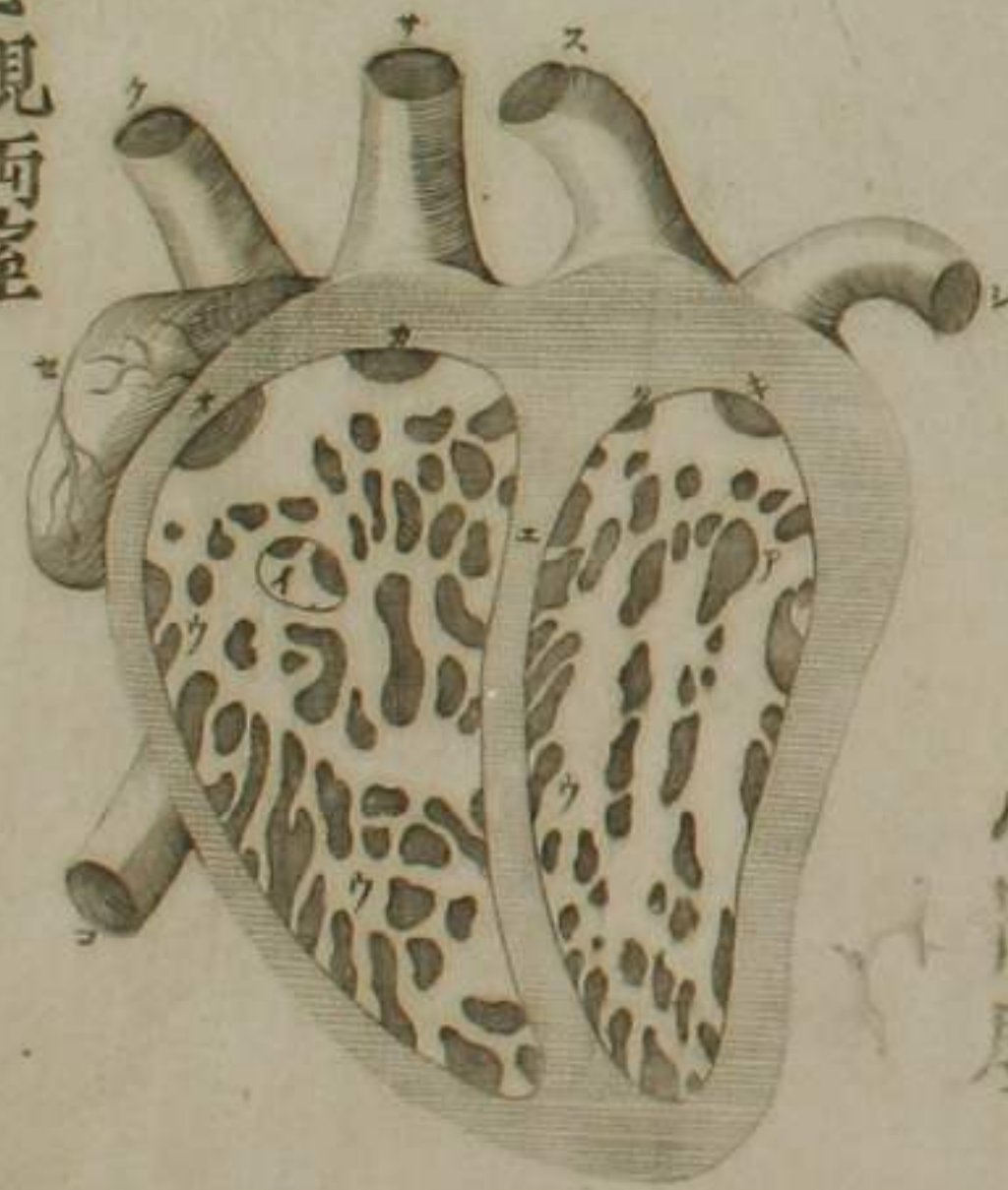
剝心囊視冠脈



四脈管及心囊

勃

豎剖心視兩室



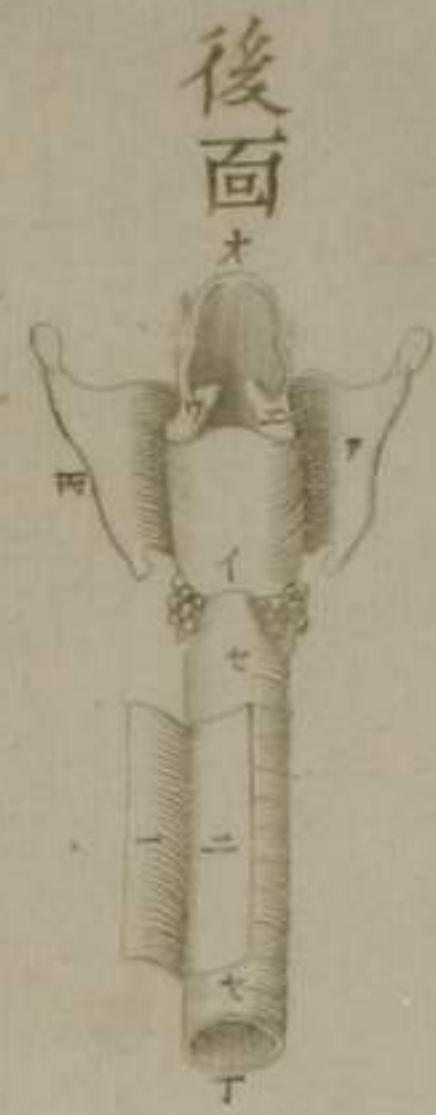
全形



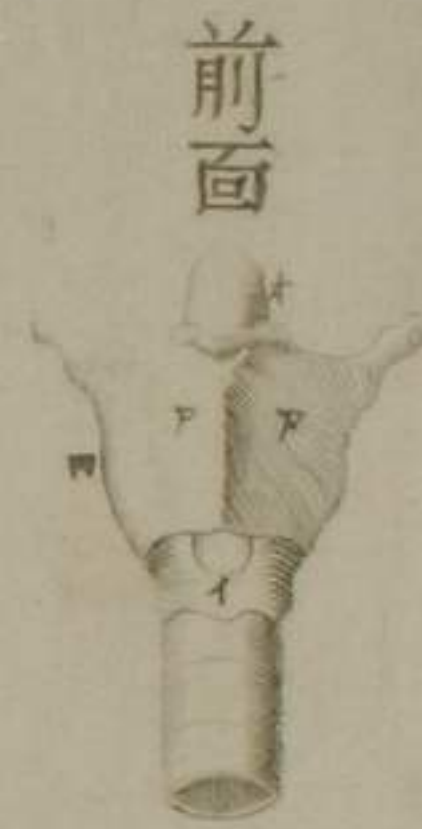
心障膜



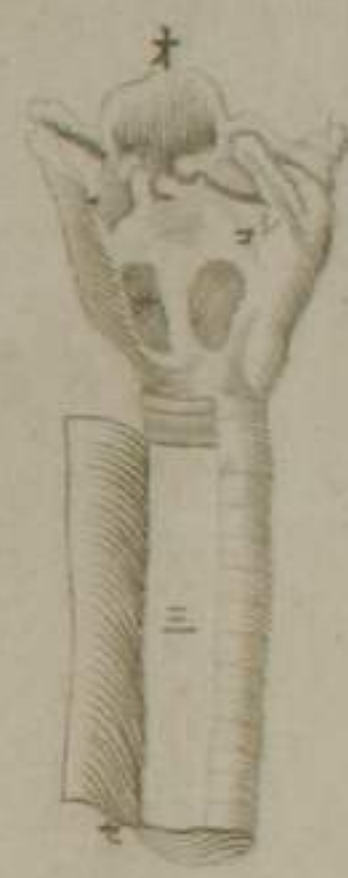肺篇圖



後面



前面

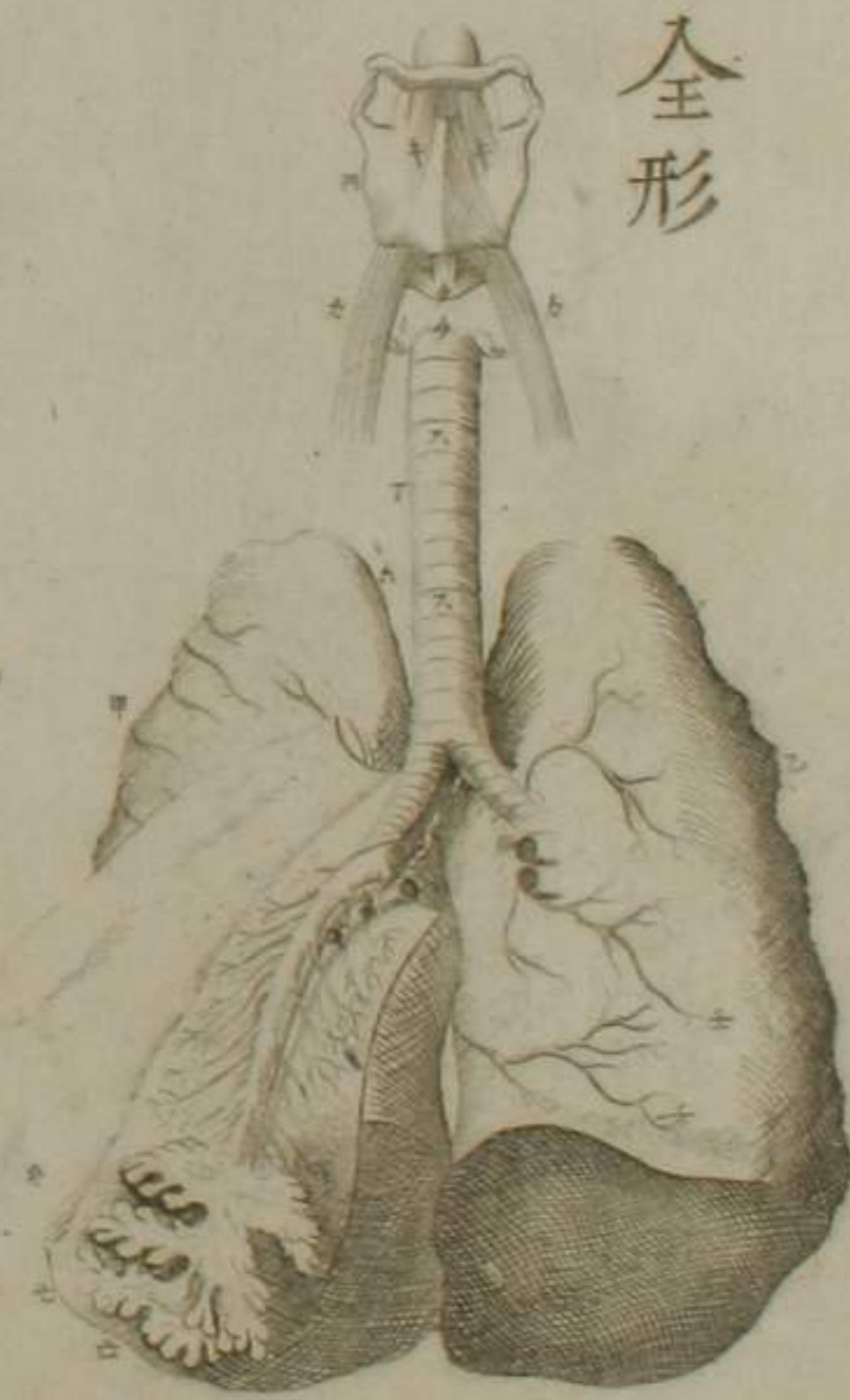
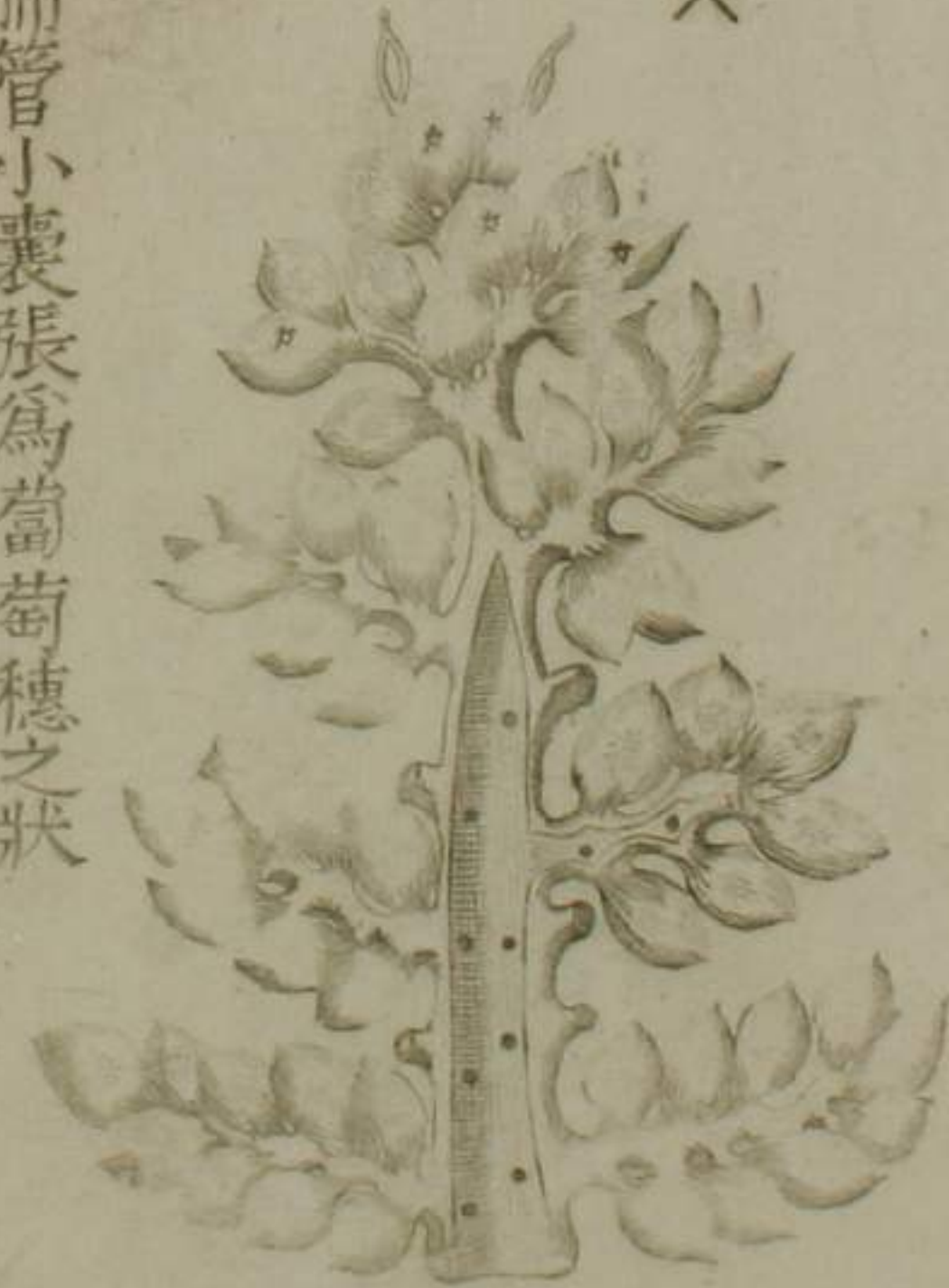

氣管側面

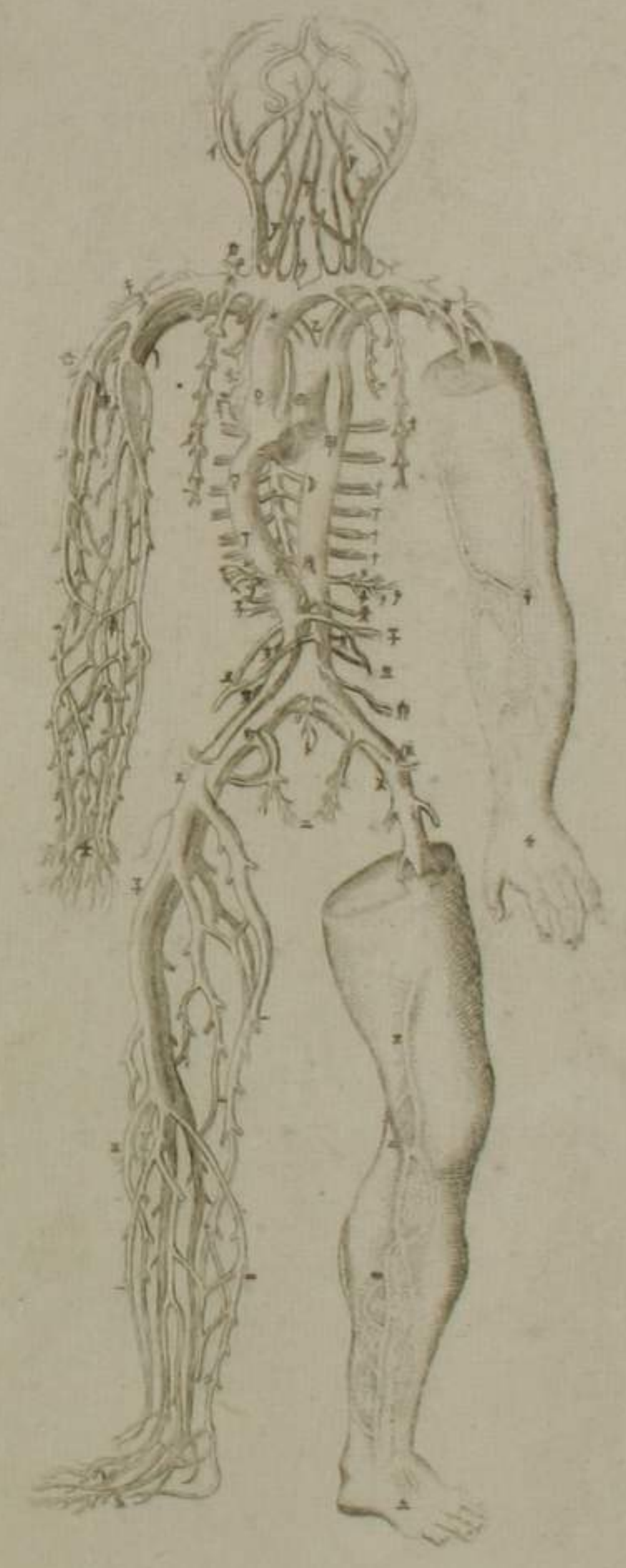
全形

尖

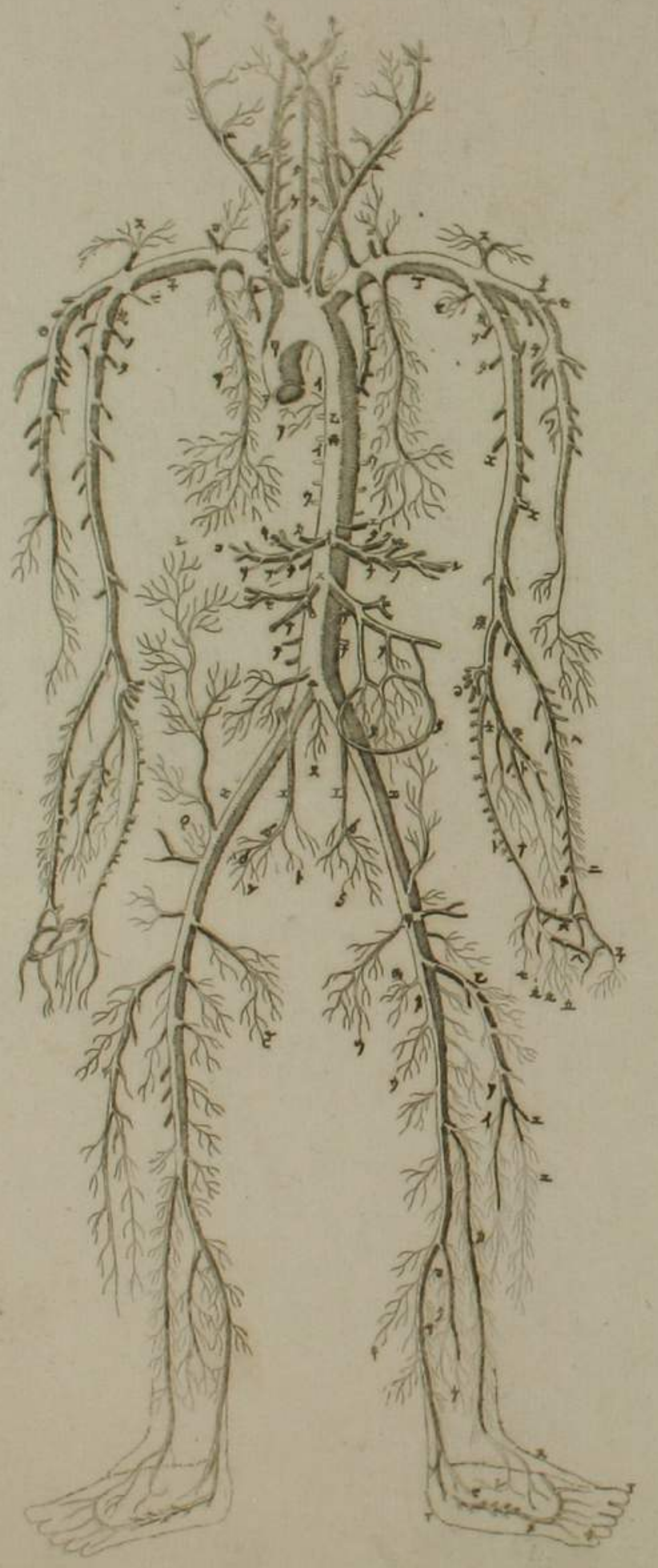
肺管小囊張為葡萄穗之狀



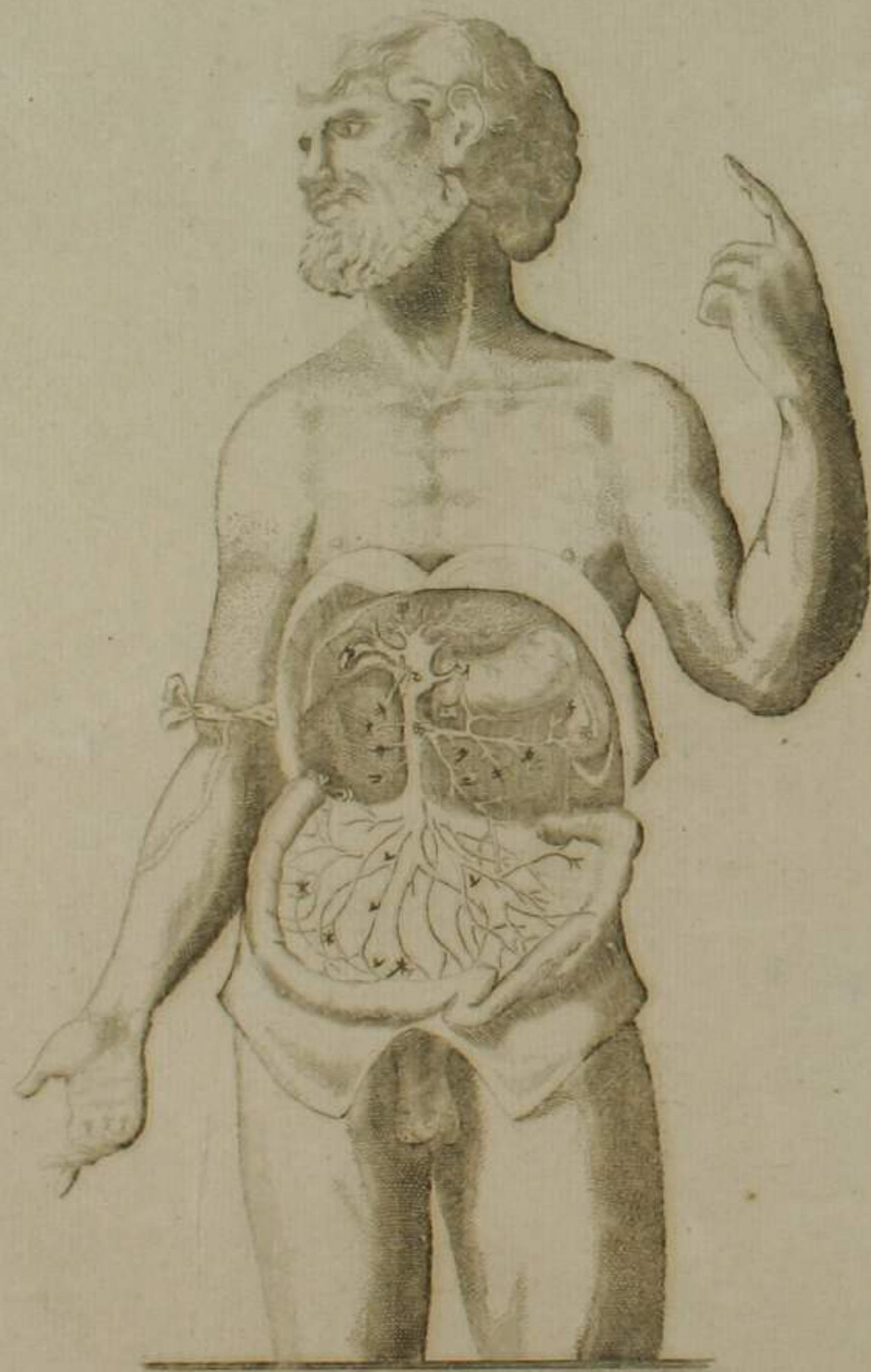
動血脈
靜血脈
篇圖



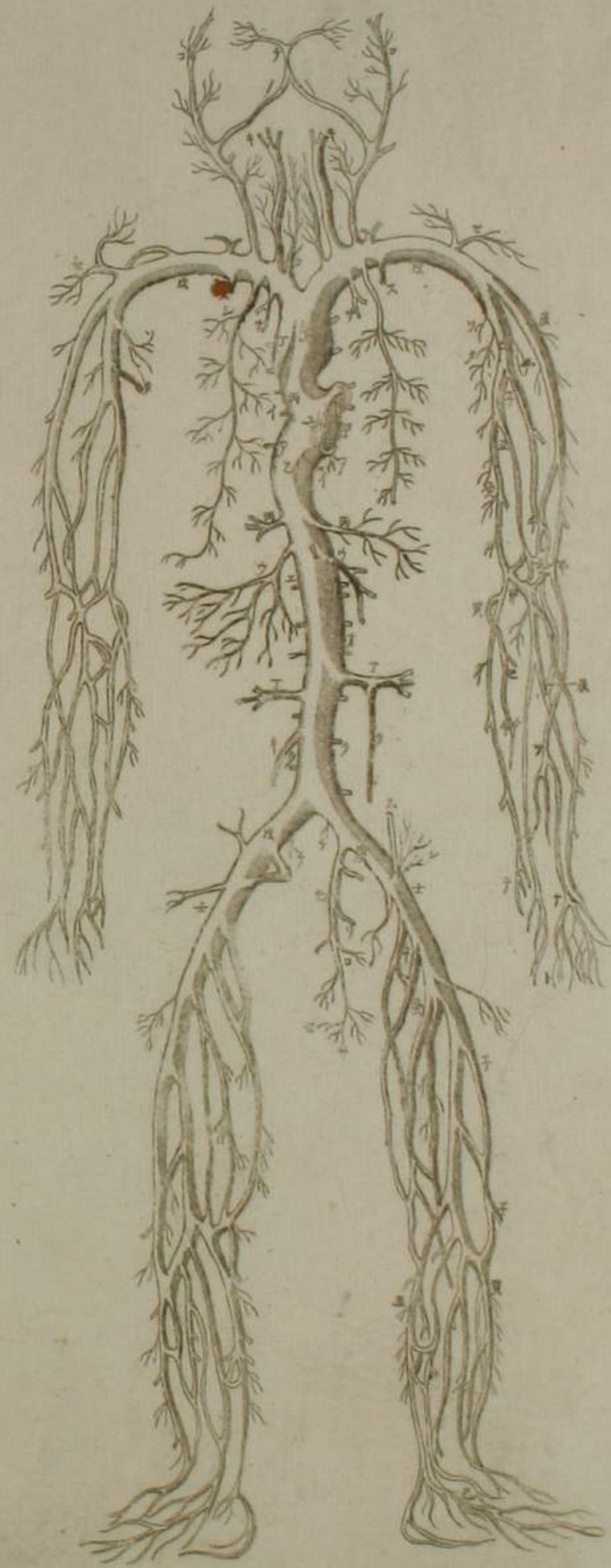
歇
動血脈
幹支全圖



門脈篇圖

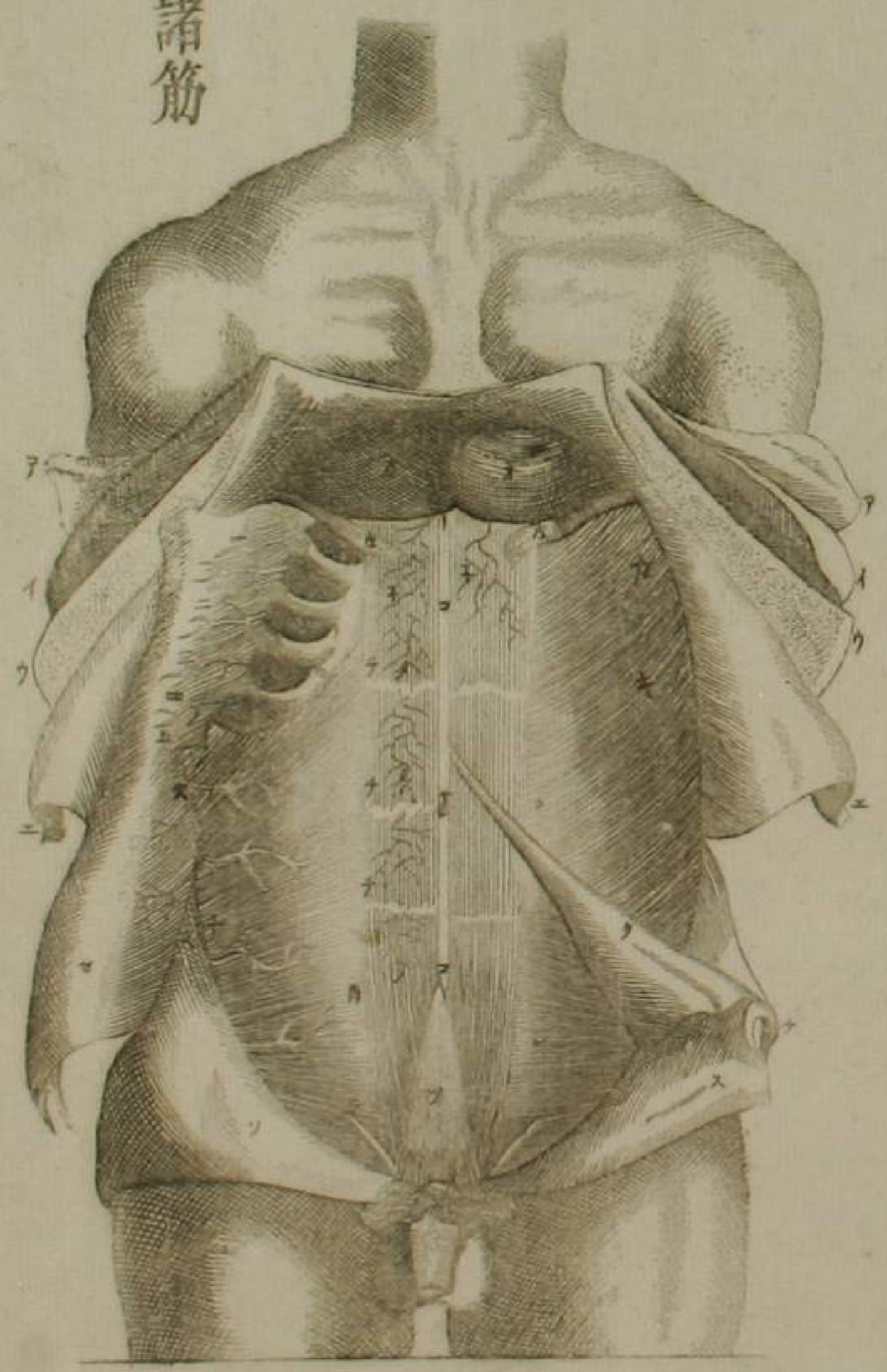


靜血脈幹支全圖

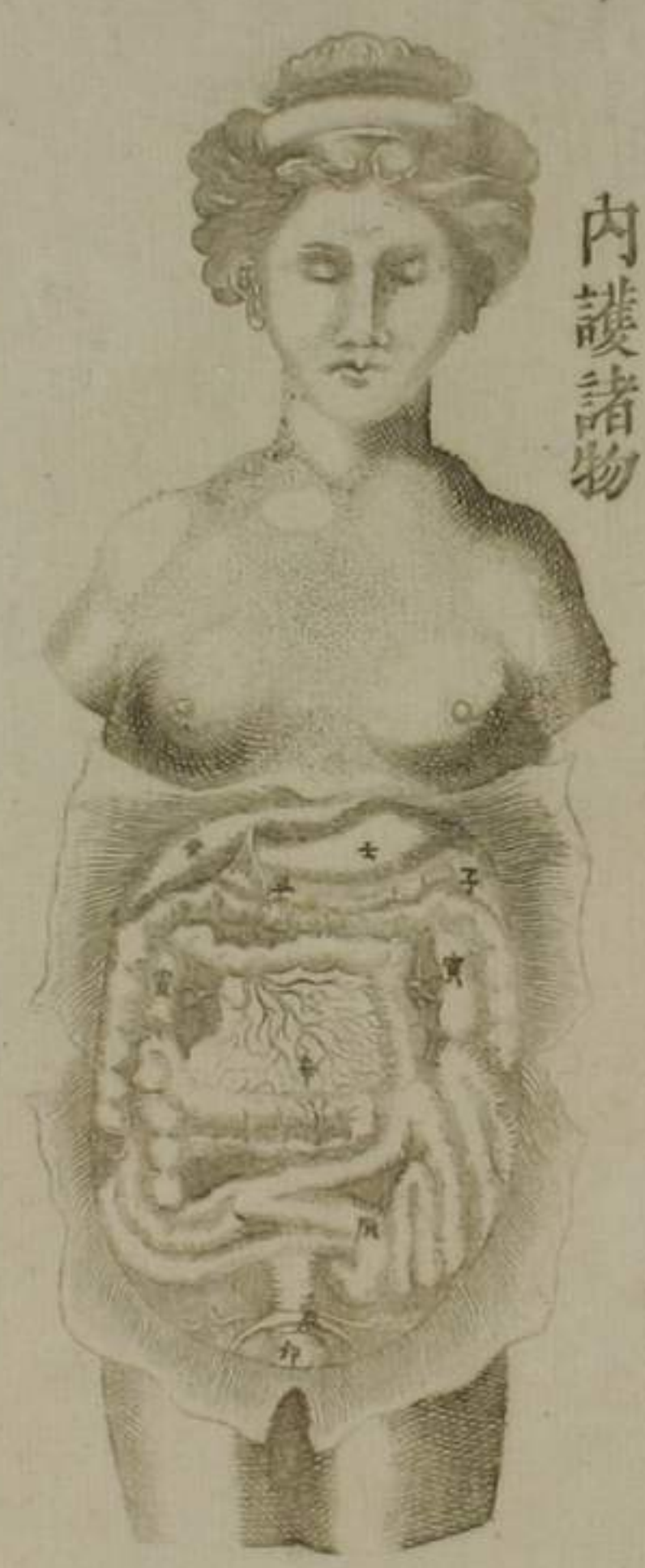


腹篇圖

歌
總被及諸筋



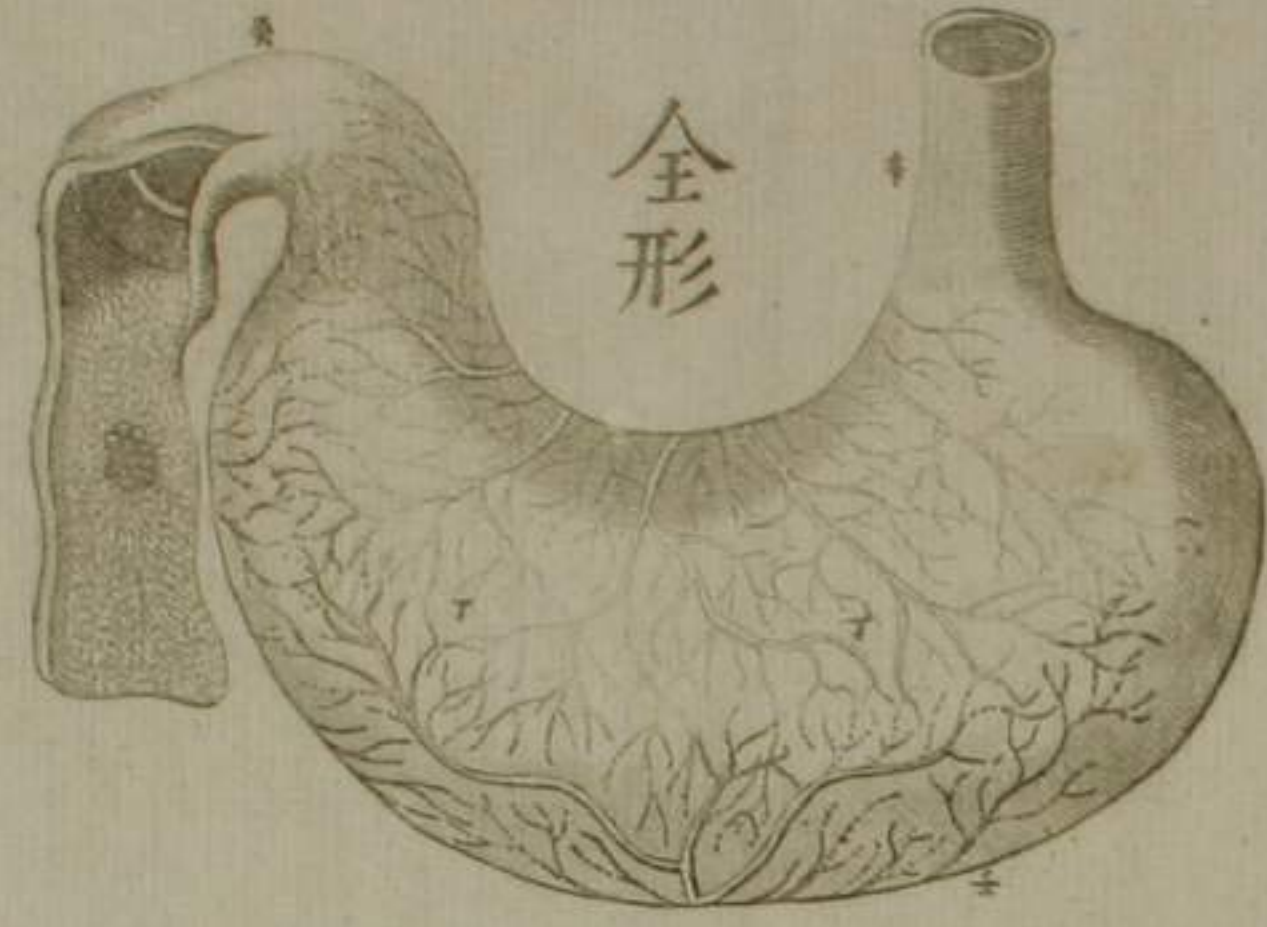
內護諸物



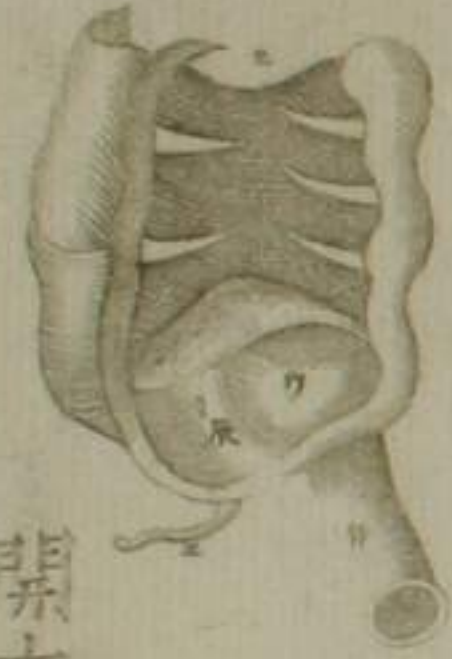新門脉全圖



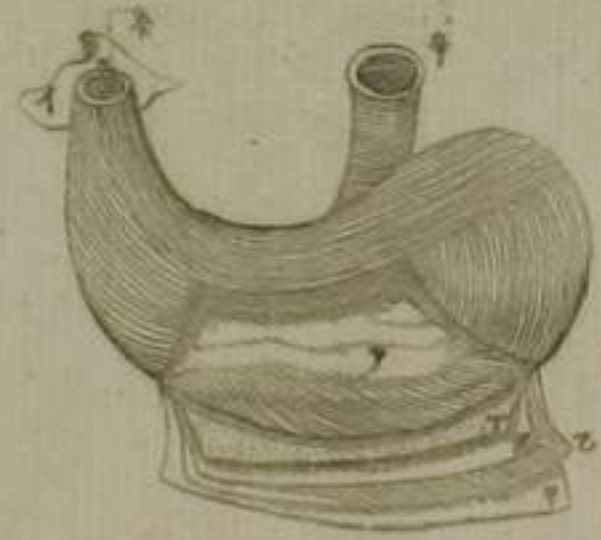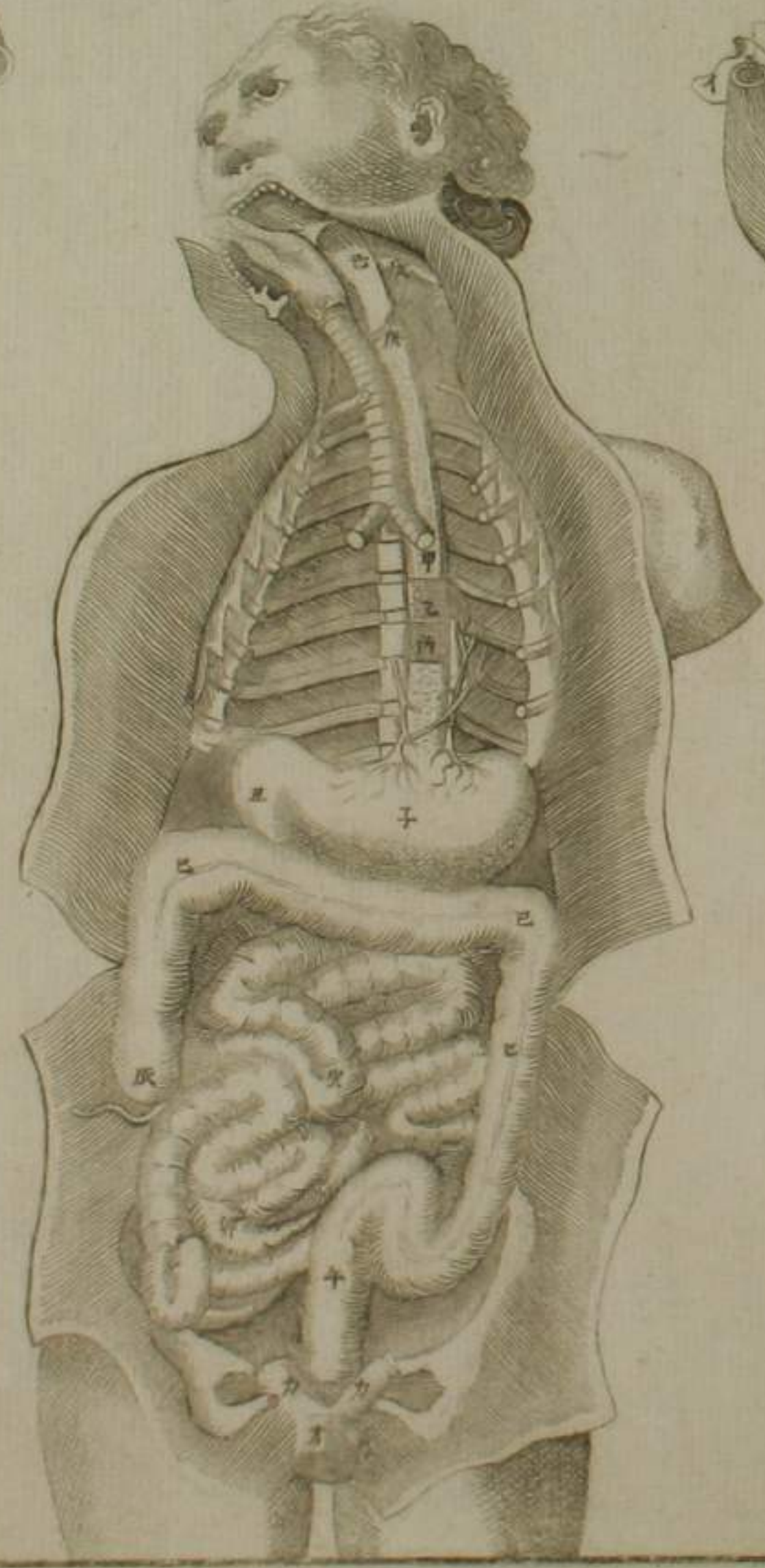
食道胃及二腸筋圖



全形

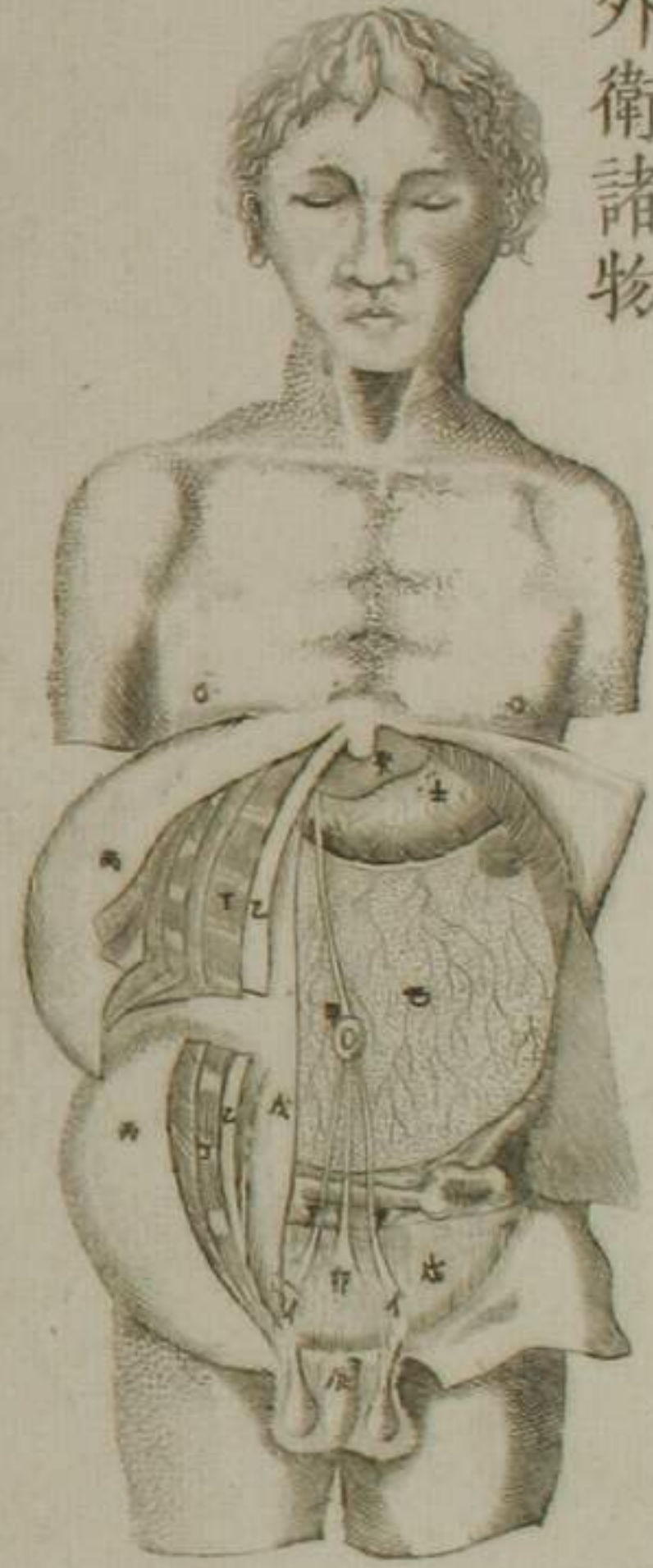


開盲腸視拔烏非泥斯障膜

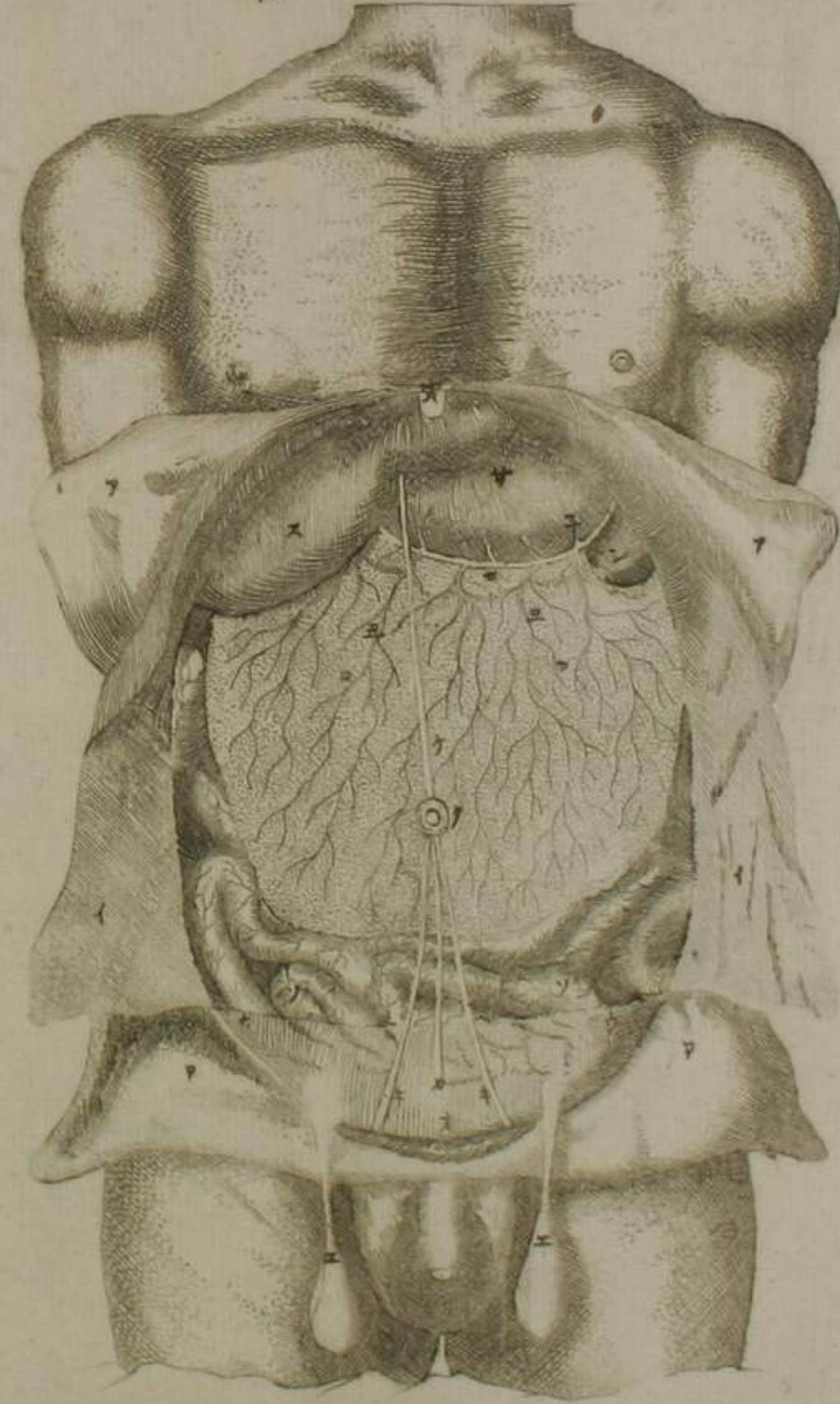


剝胃

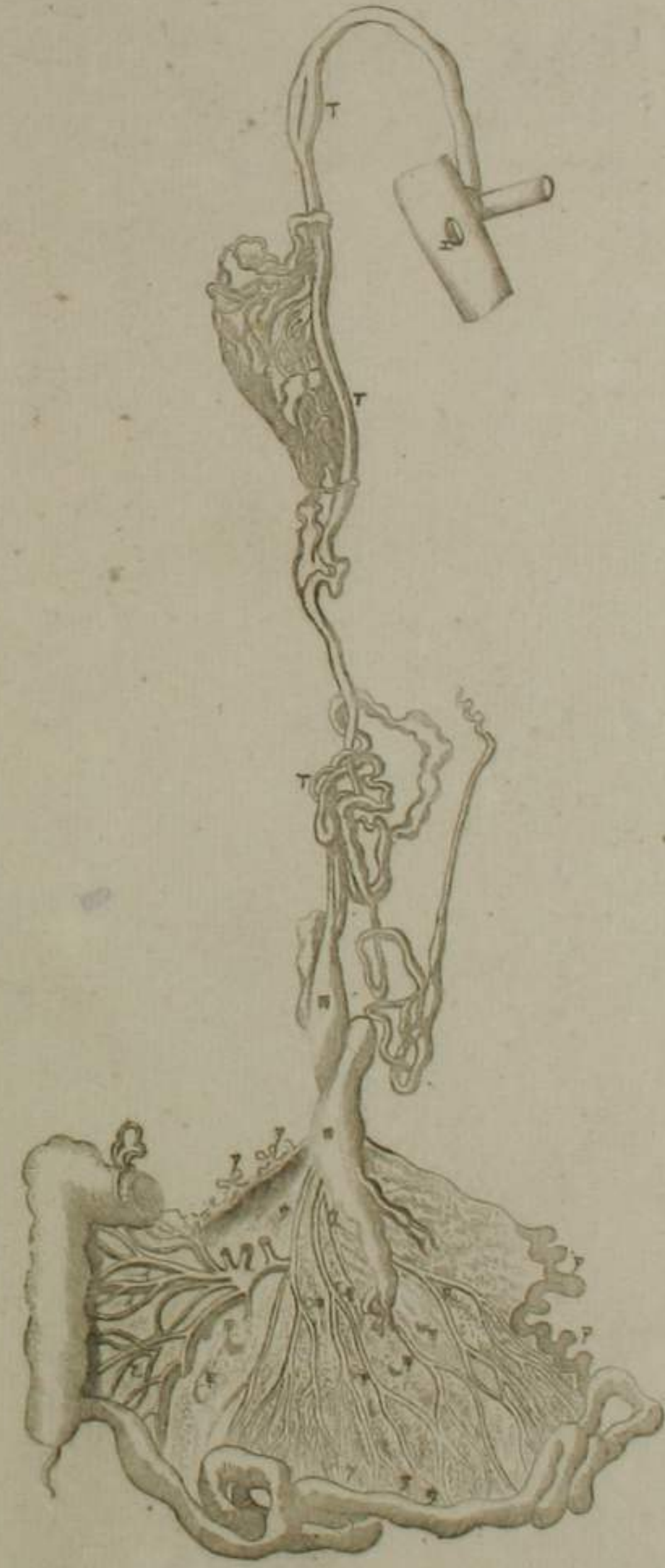
外衛諸物



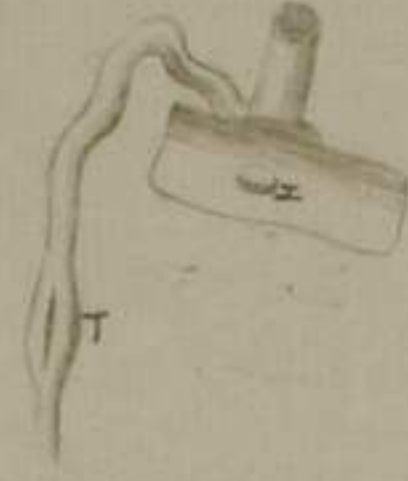腹內諸器



腸隔及乳糜諸道篇圖



改屈曲誤謬之處

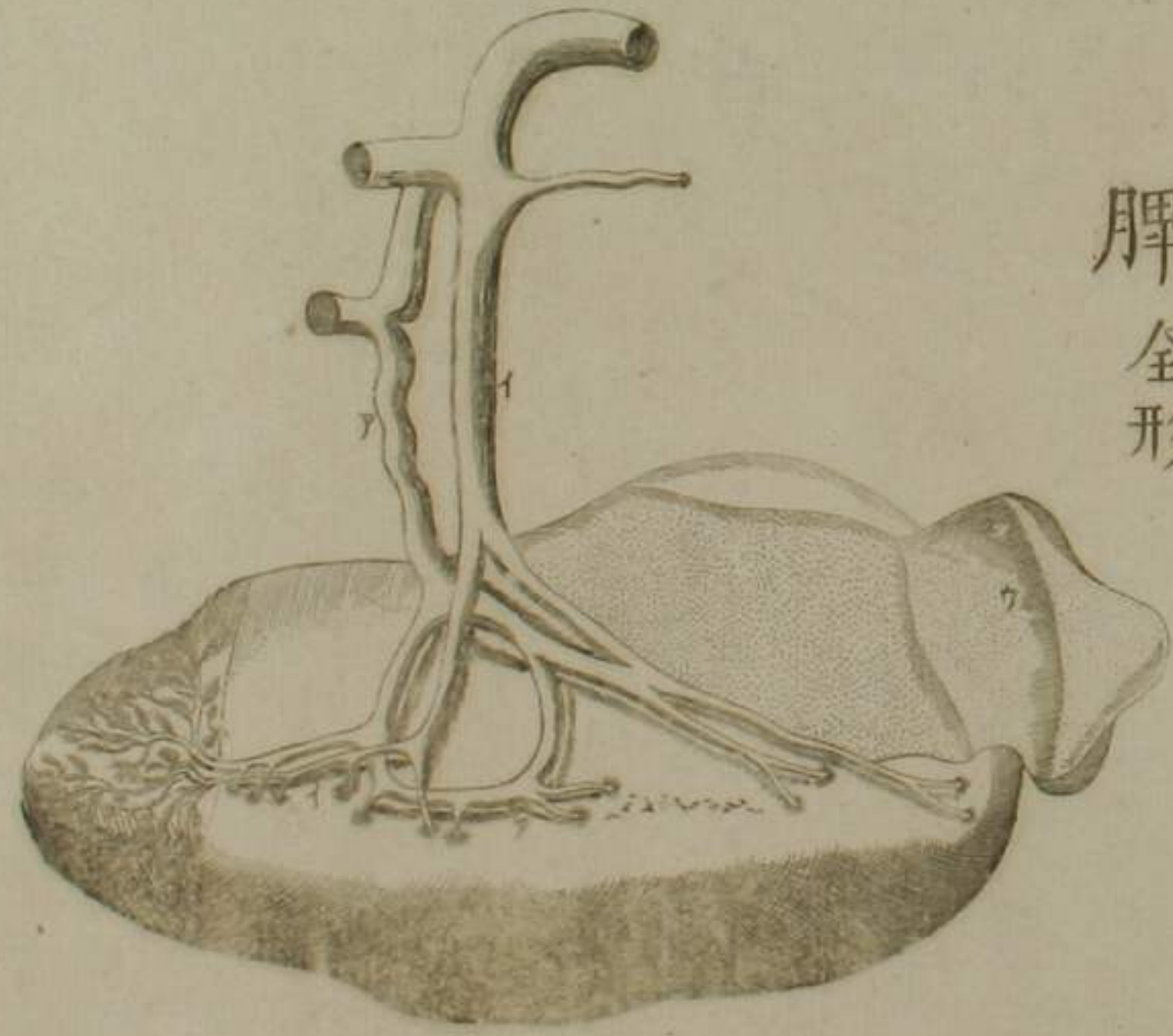


脾二篇圖

脾接屬諸部與膽管而其管通于十二指腸




脾全形

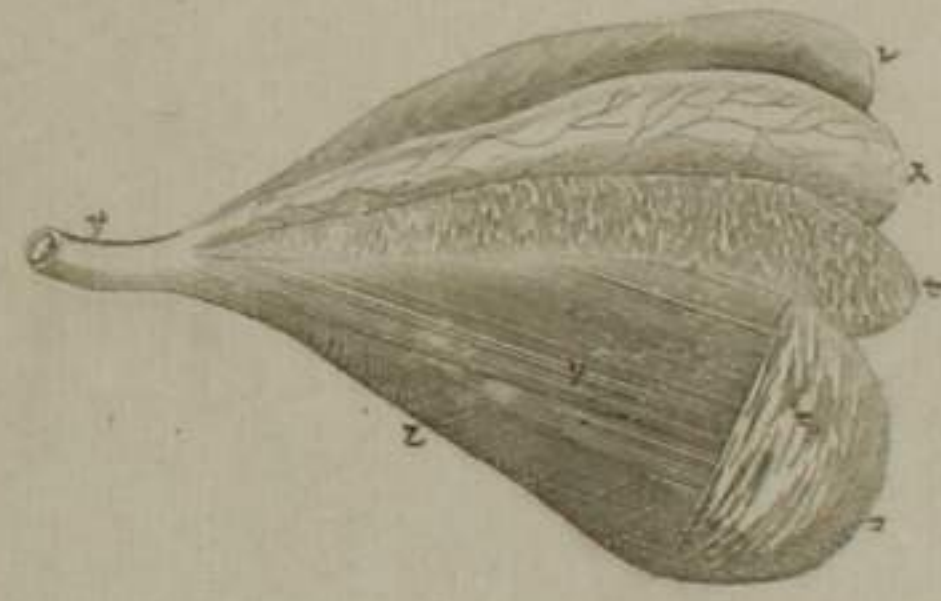

肝膽篇圖

肝全形

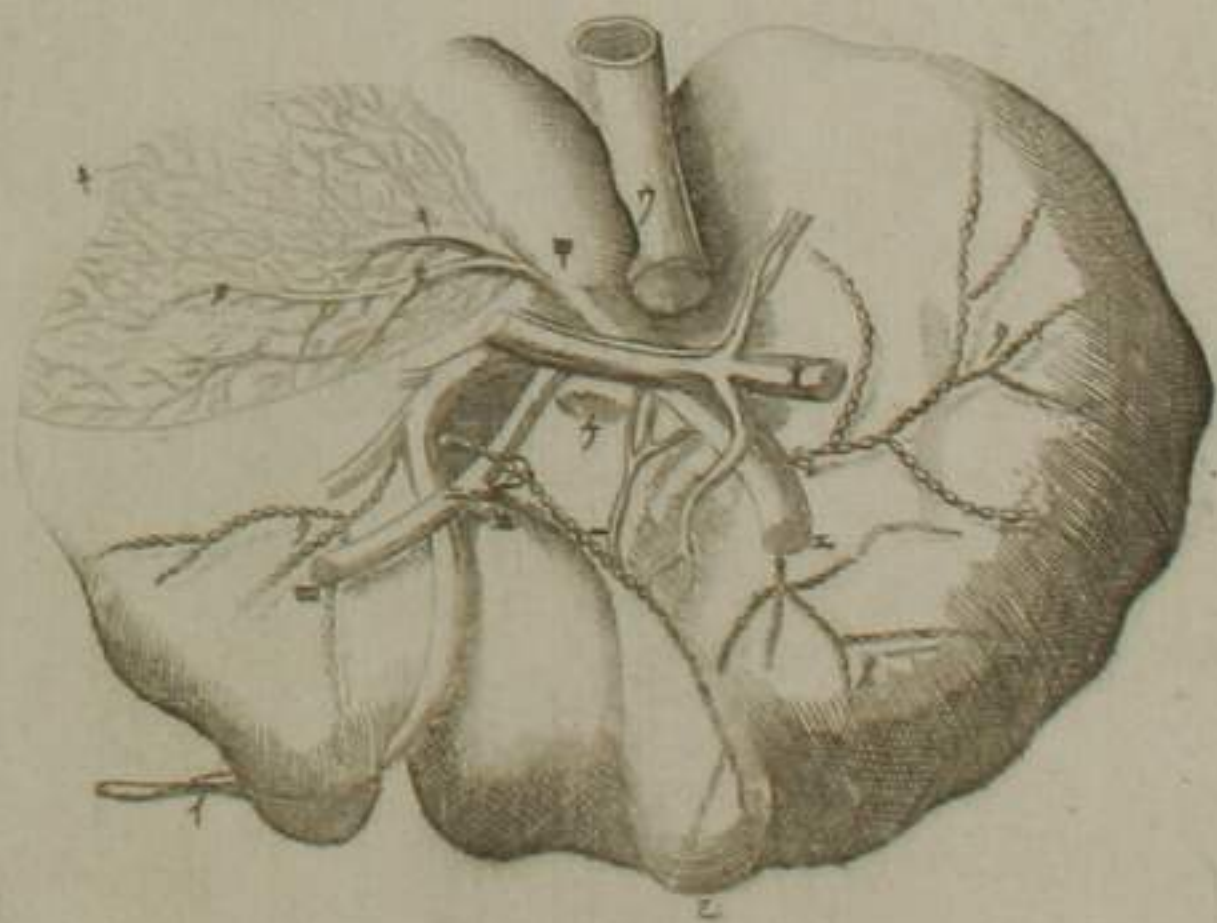


開膽示四膜



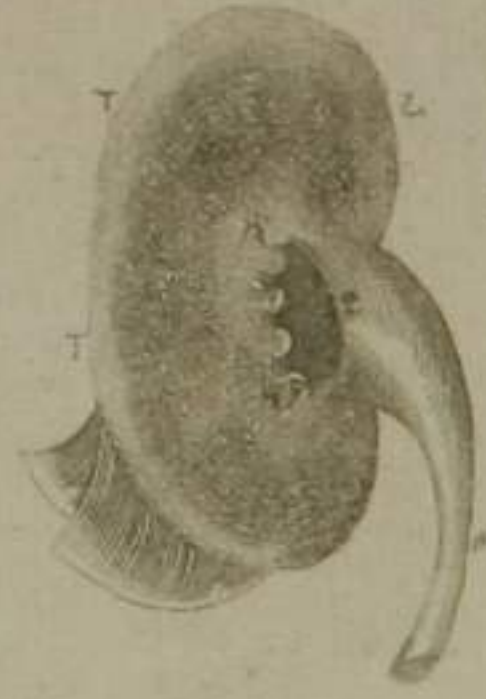
肝膽連續

剝膜視血道及水脈



腎膀胱篇圖

腎全形



開陰莖視小水管



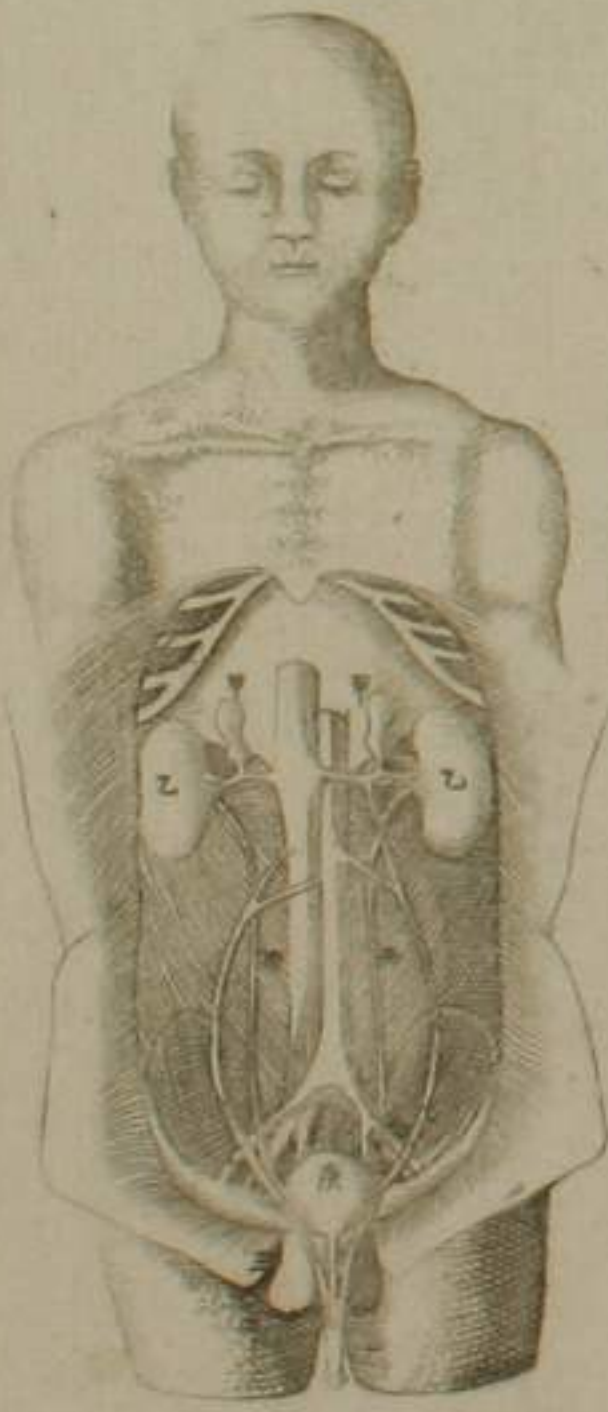
斷陰莖



示膀胱子宮直腸連接



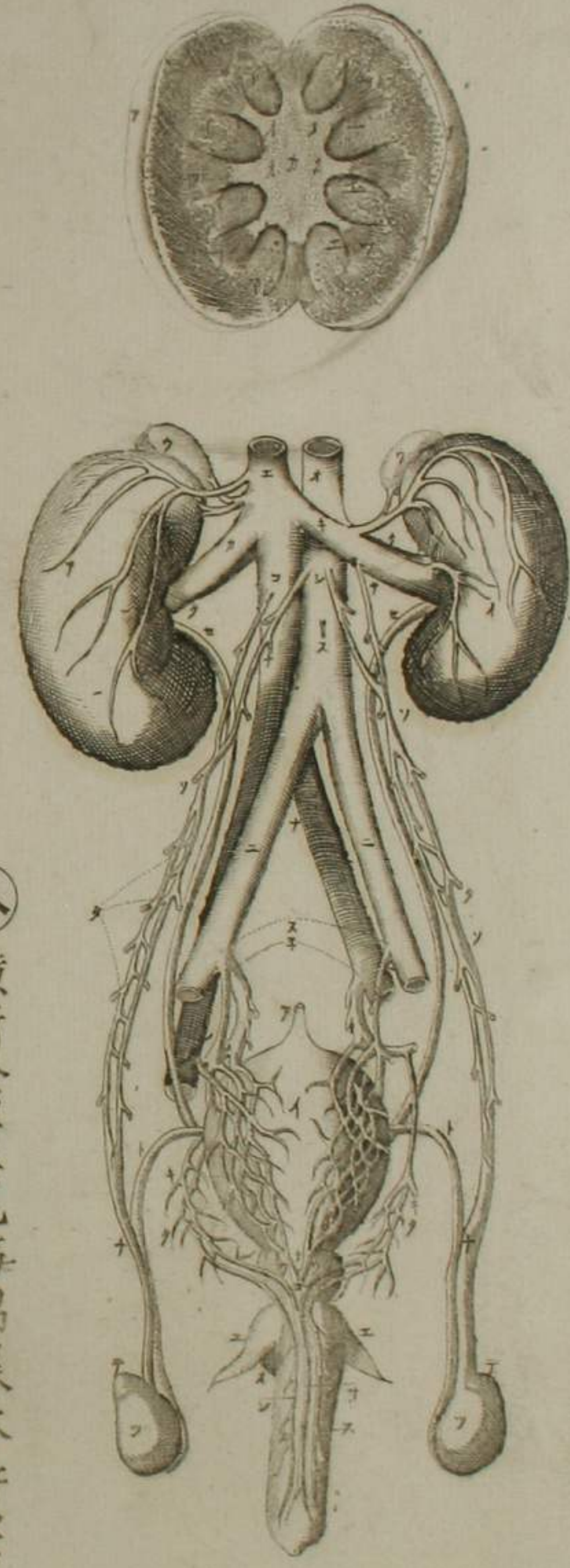
示腎膀胱連係



原圖陰頭具全形今省略以避不典

示膀胱陰莖直腸連接

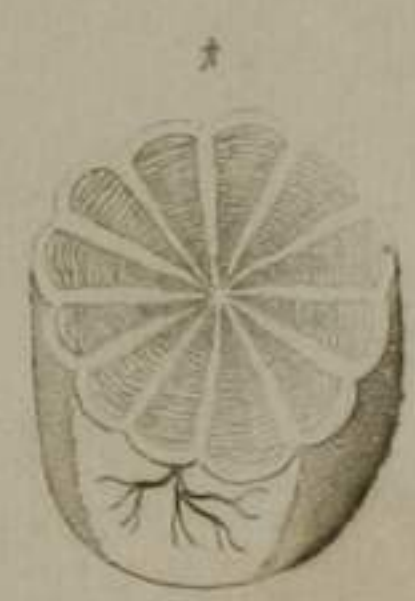歐第十圖 豎割腎



歐第一圖

腎輸尿管膀胱及
精道畢丸等連係

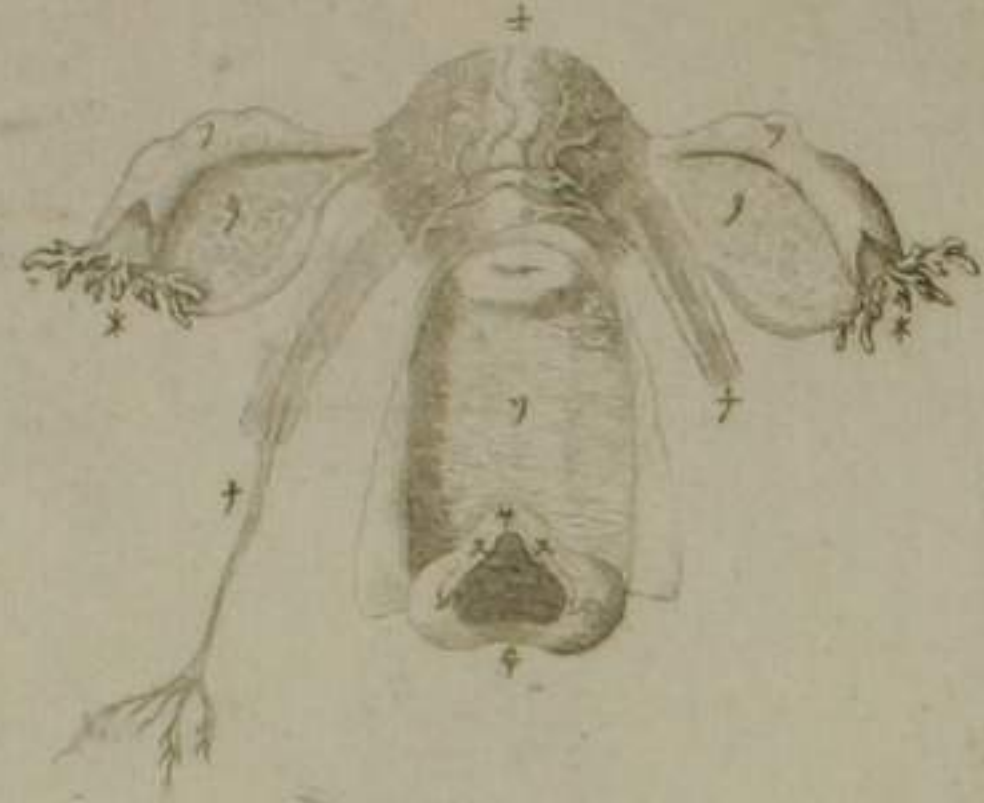勃 橫斷畢丸視細管疊屈為橙釀狀



八 橫斷陰莖見海棉樣本質等

男女生殖諸器篇圖

女子殖具全形

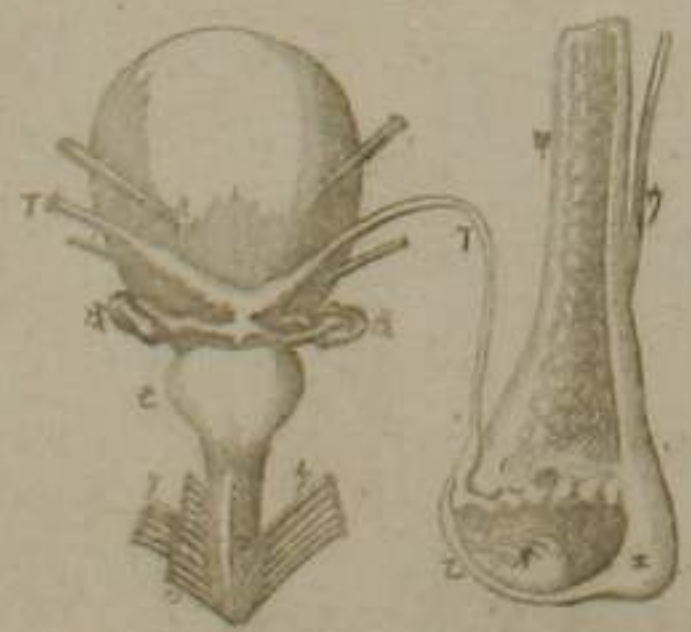

女子精道

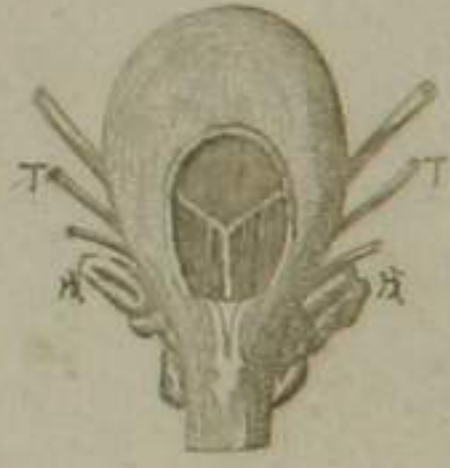

膀胱畢丸陰莖連續

閔陰莖



膀胱前面

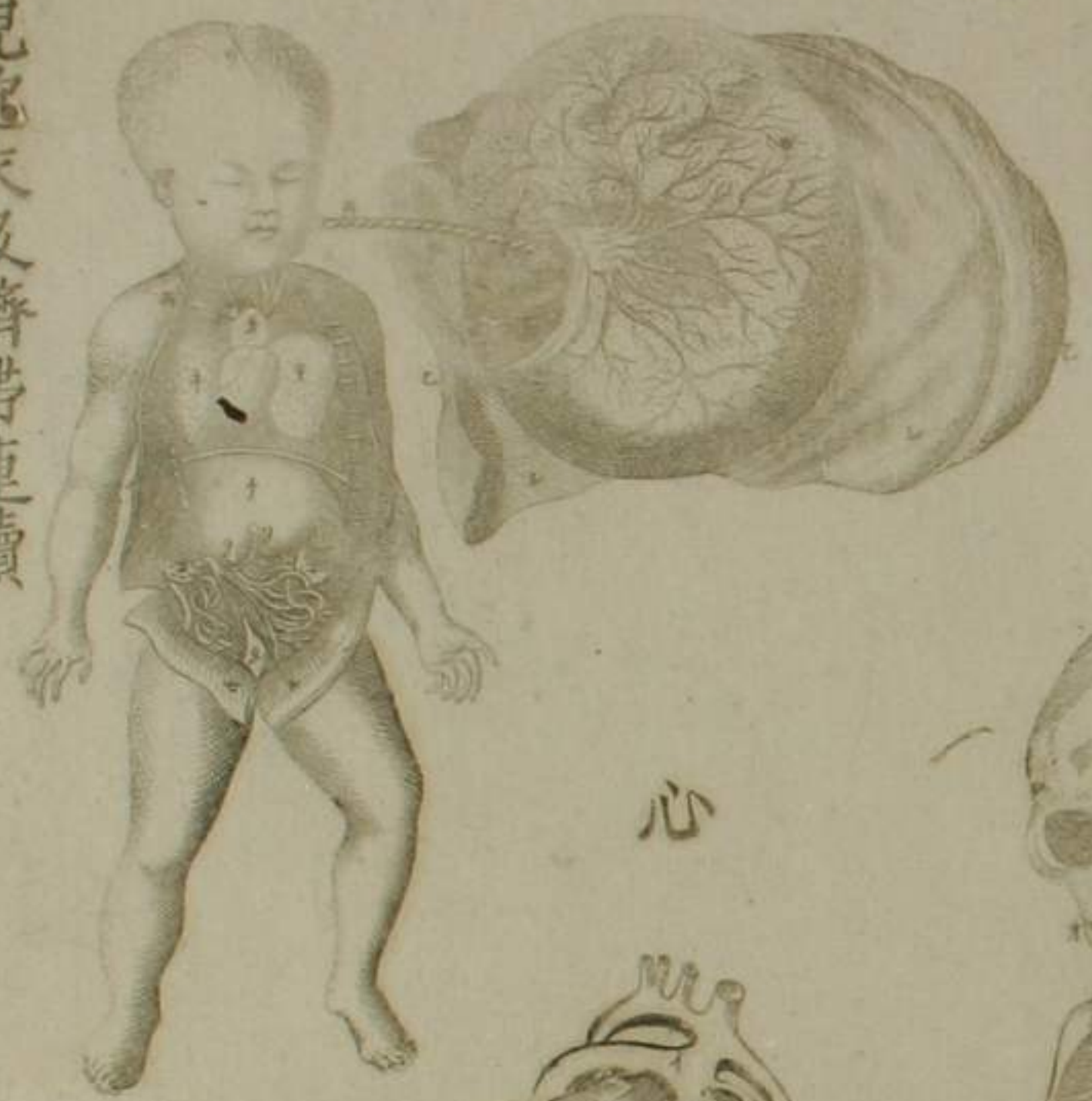

男子精道

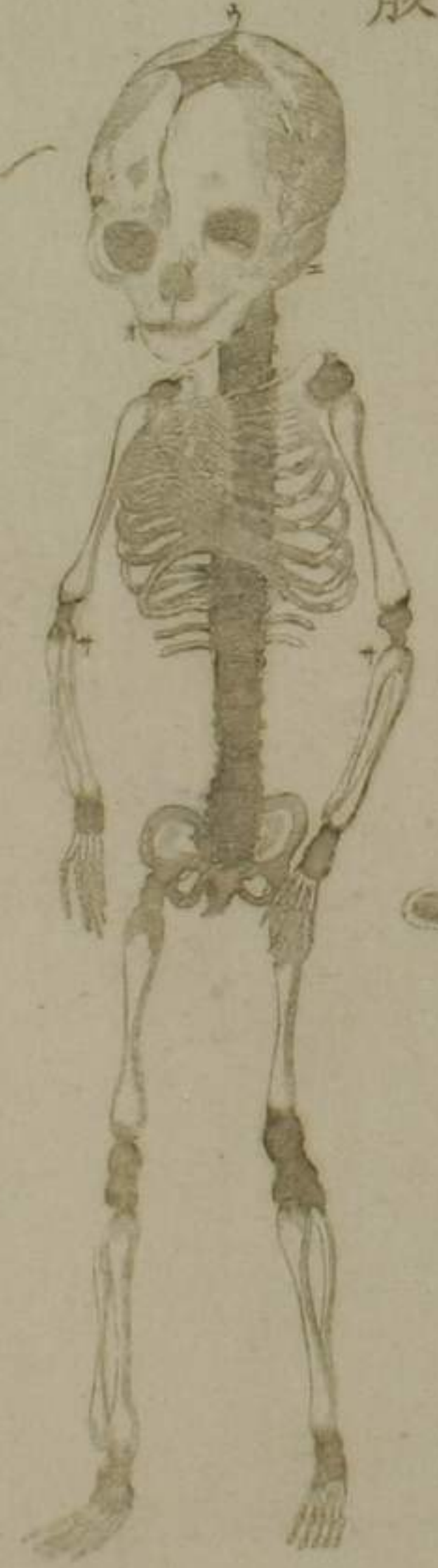

胎子篇圖

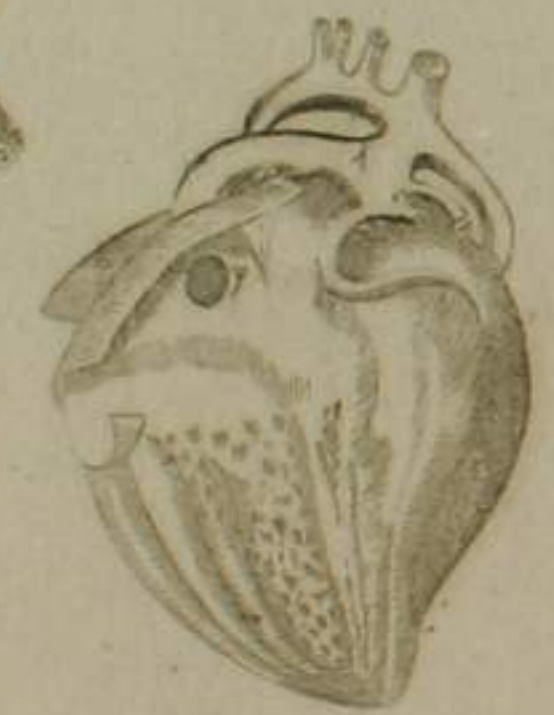胎兒胞衣及臍帶連續



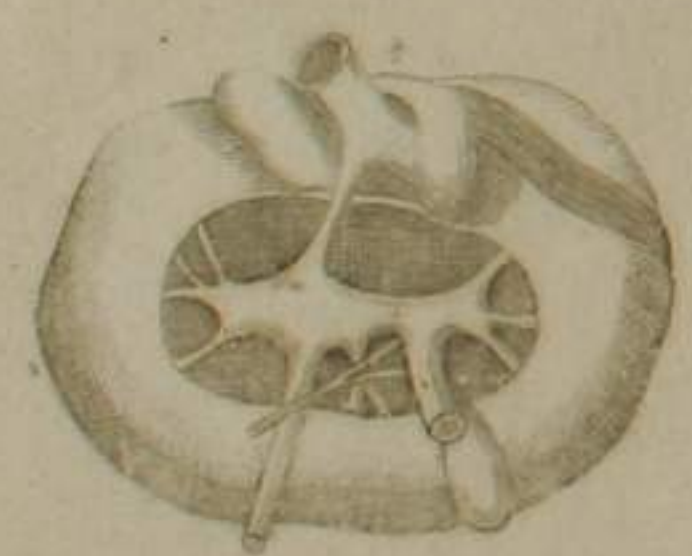胎兒全骸



心



肝



出胎兒於子宮



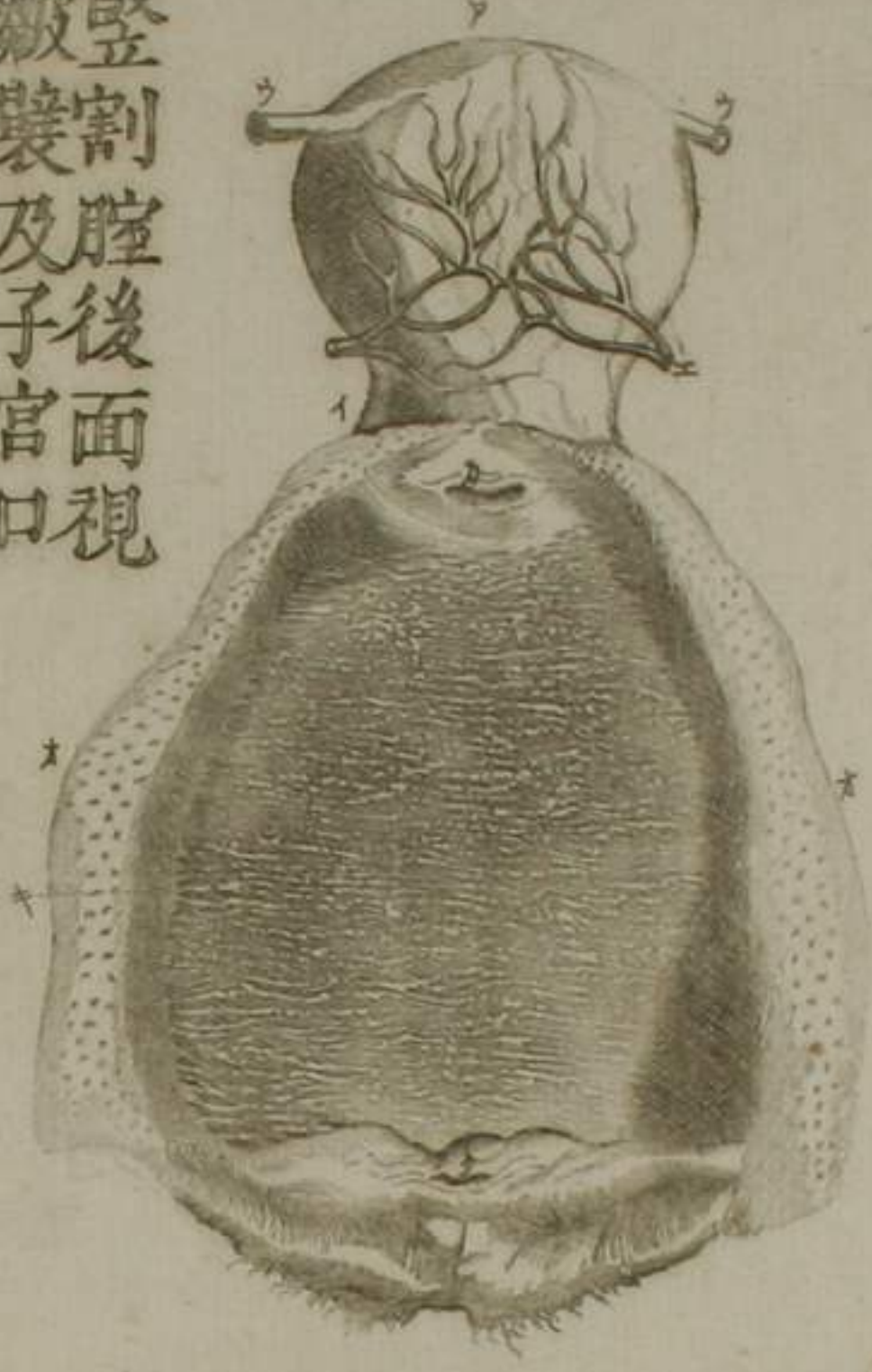項骨



無名骨

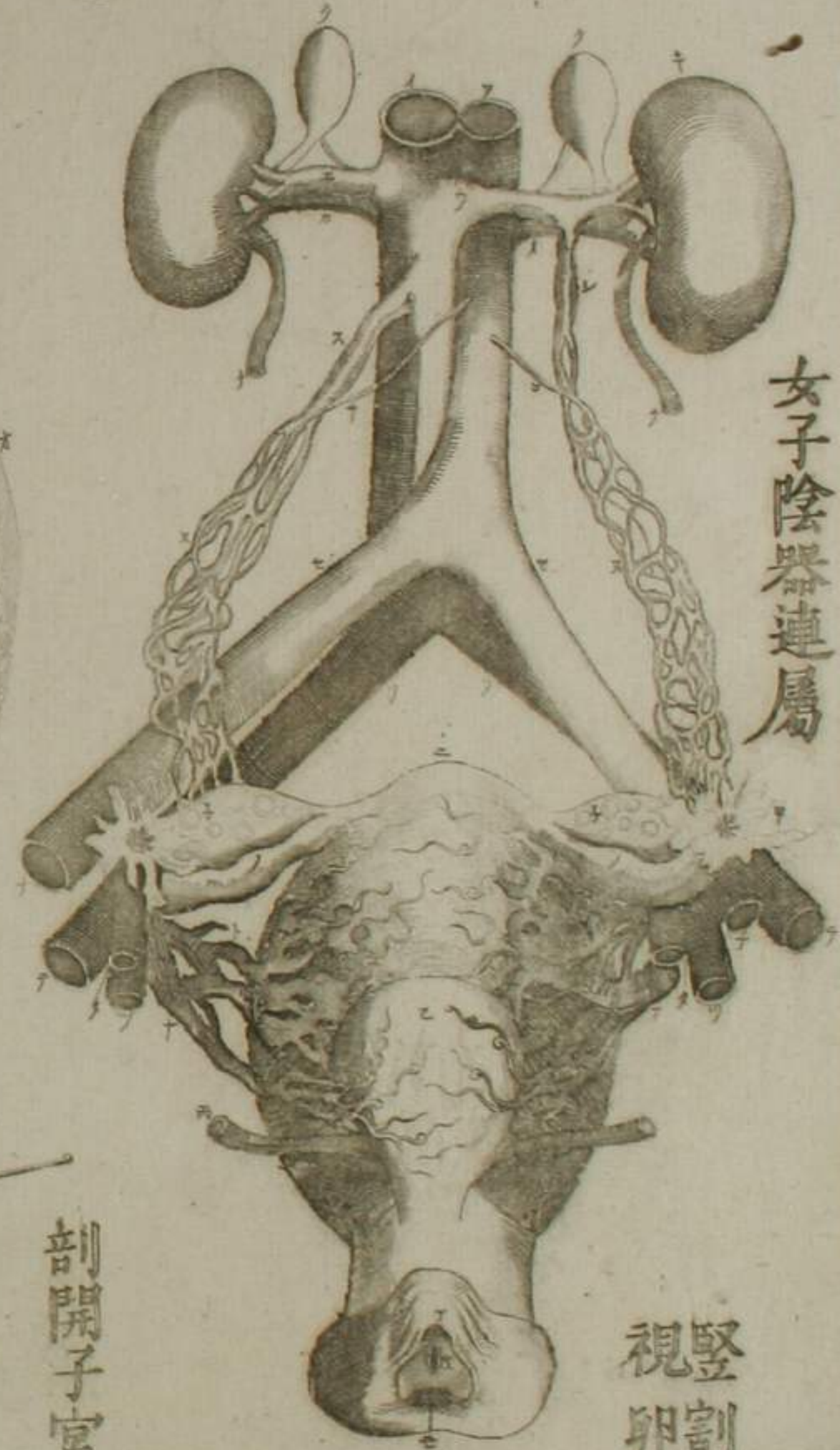

豎割腔後面視
皺襞及子宮口

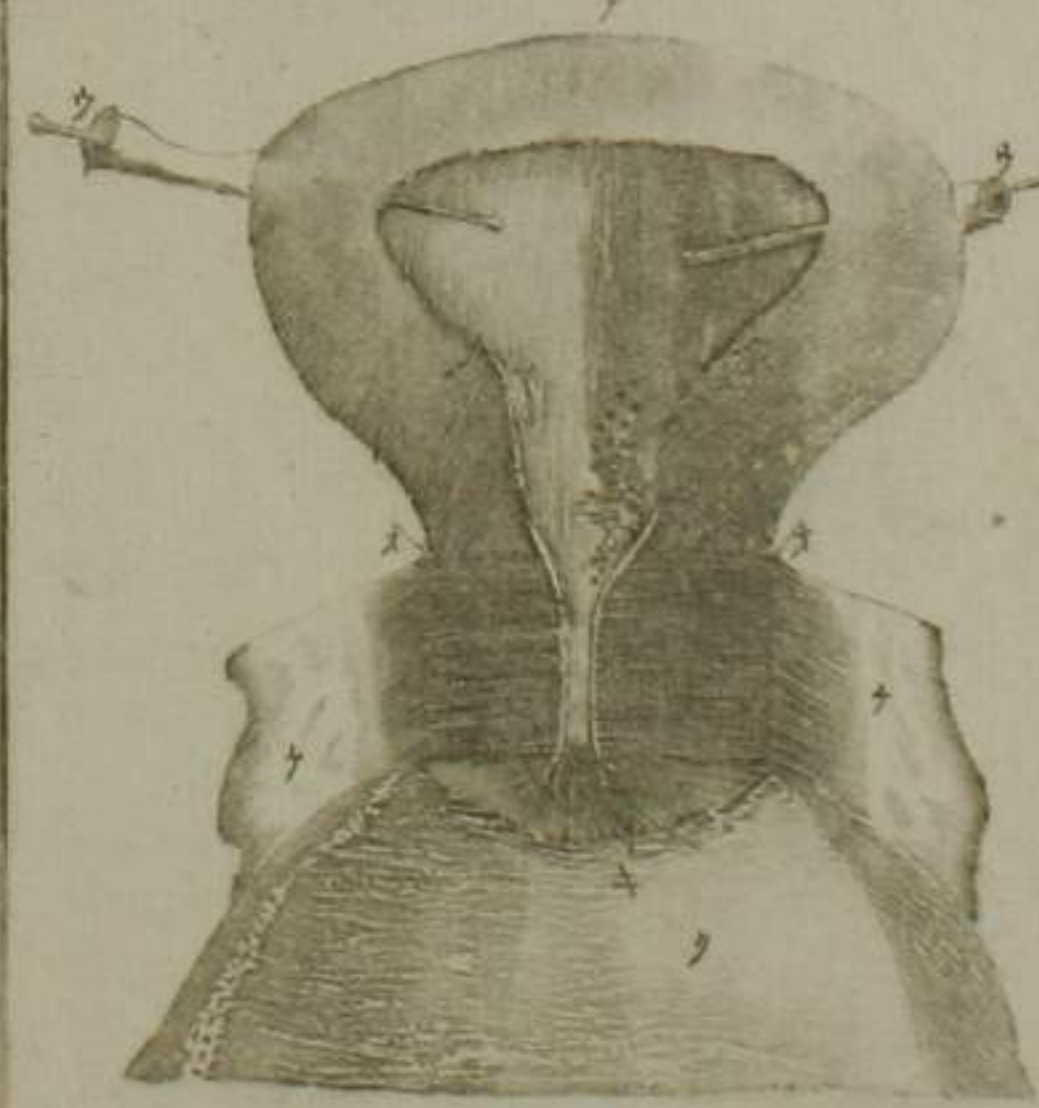


勃

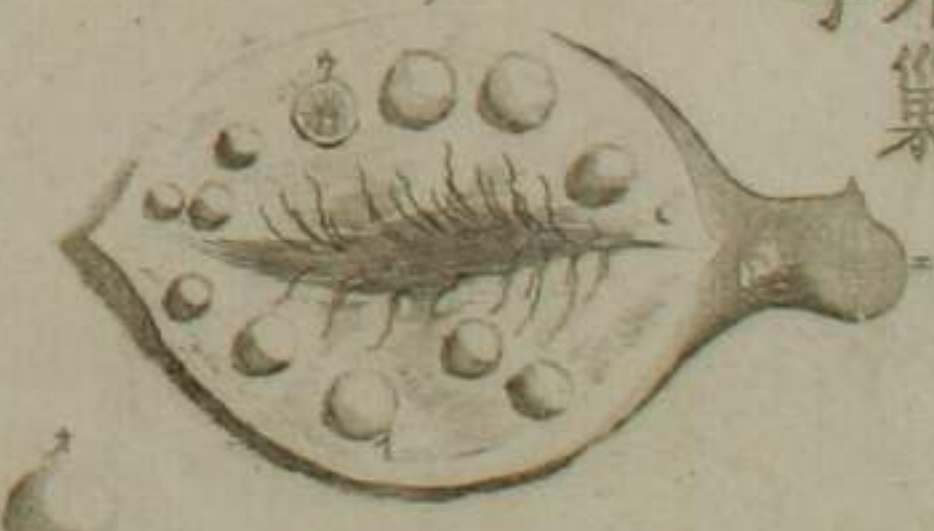
女子陰器連屬



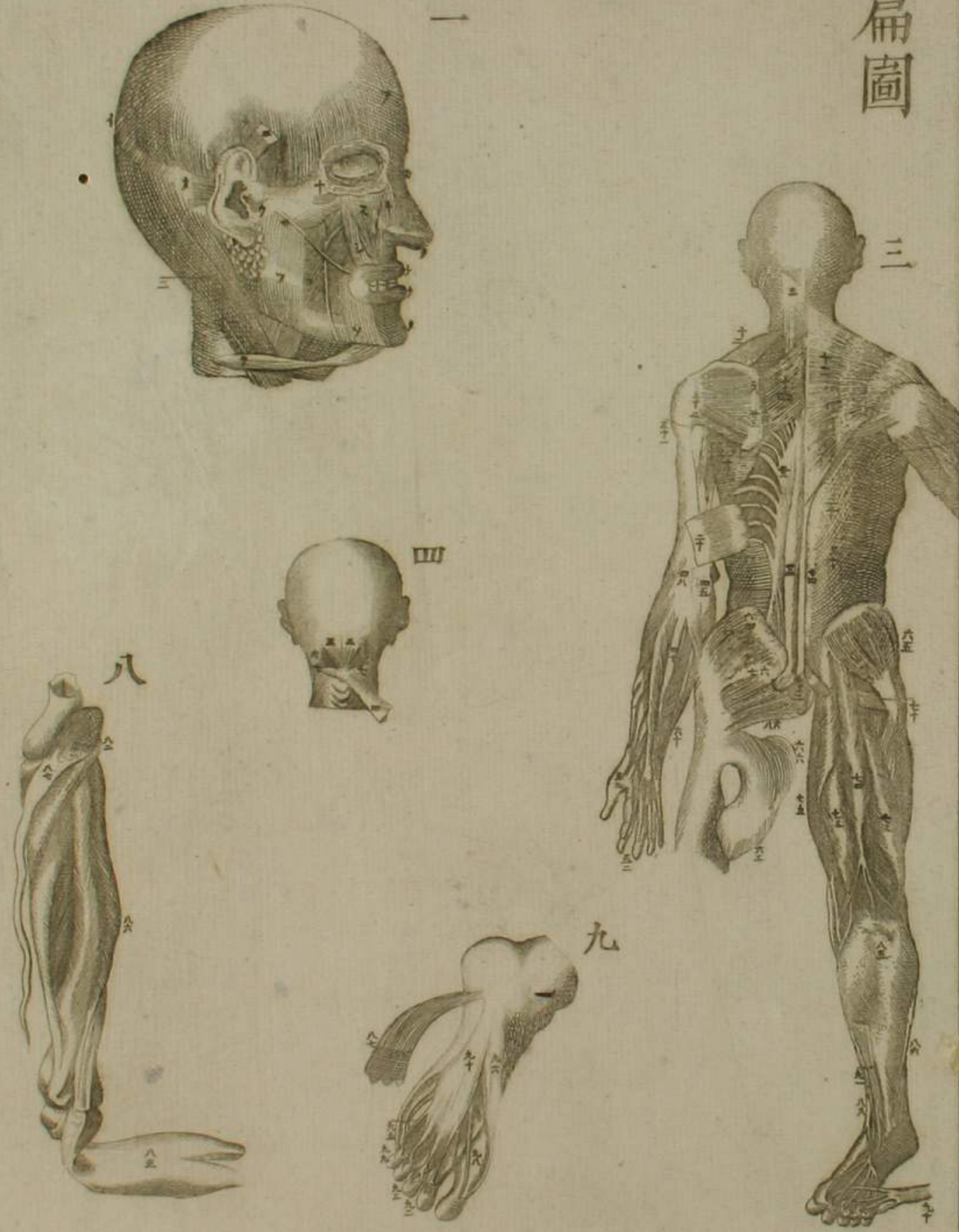
剖開子宮視其內宮及內口



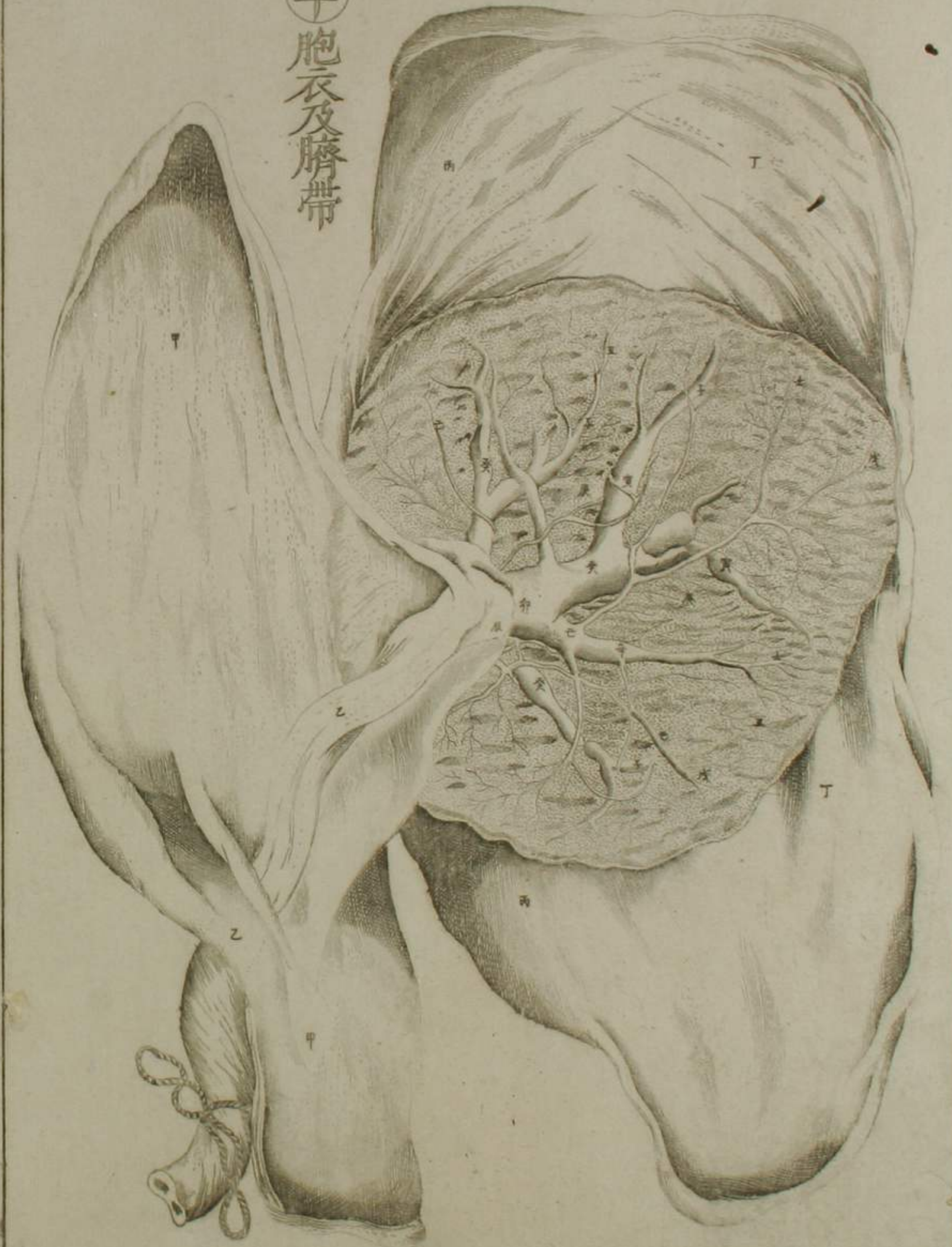豎割
視
卵
子
巢

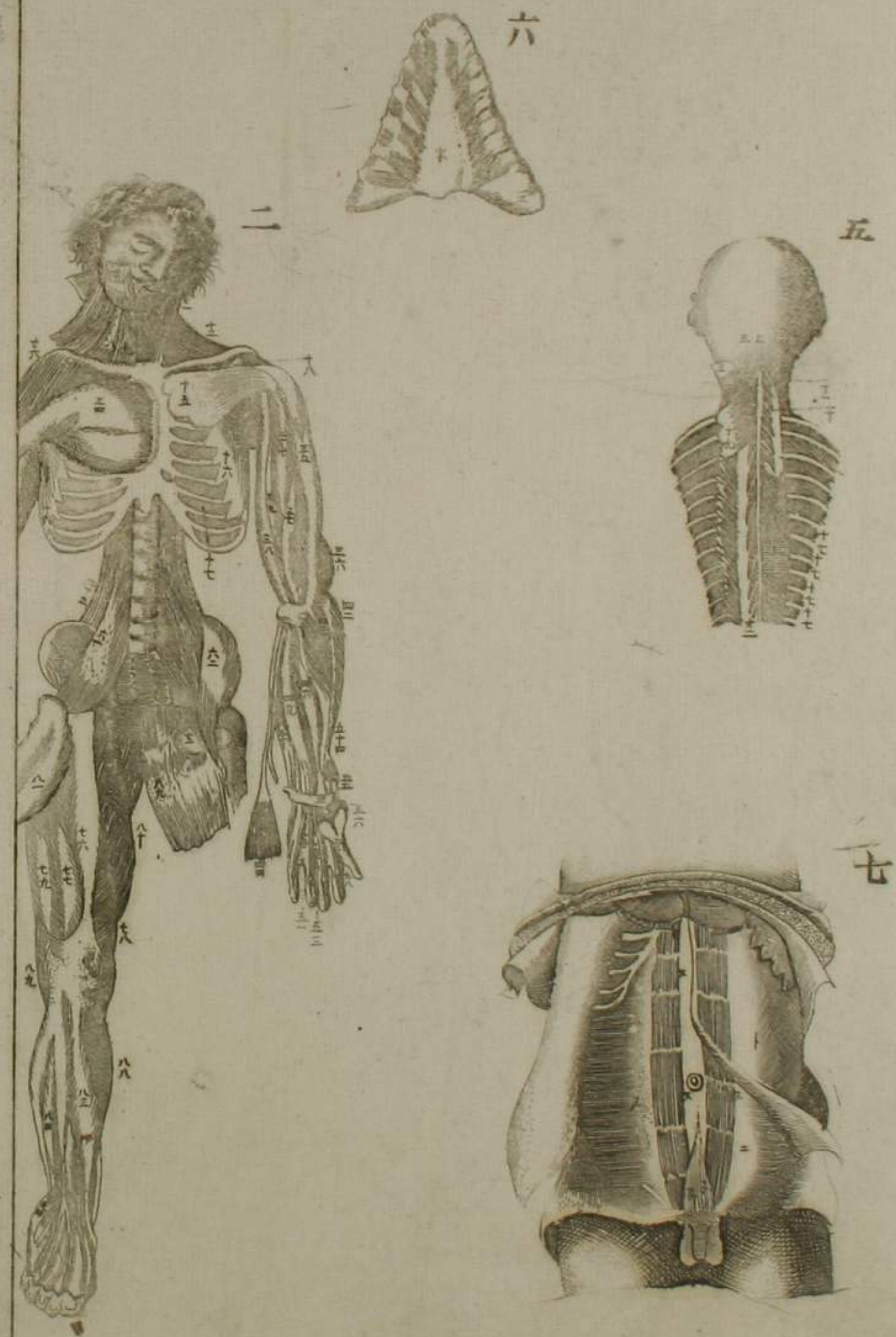
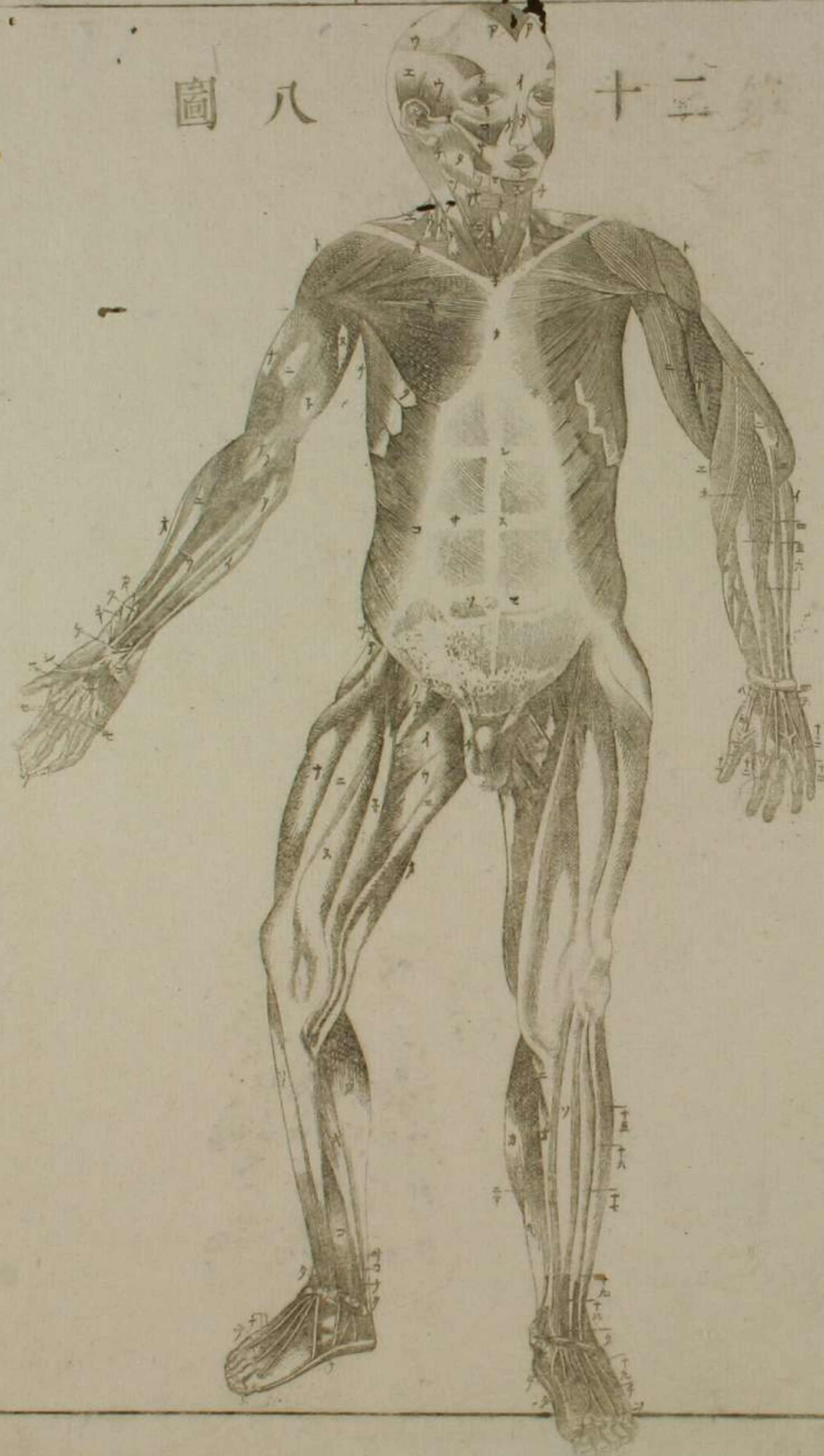


筋篇圖

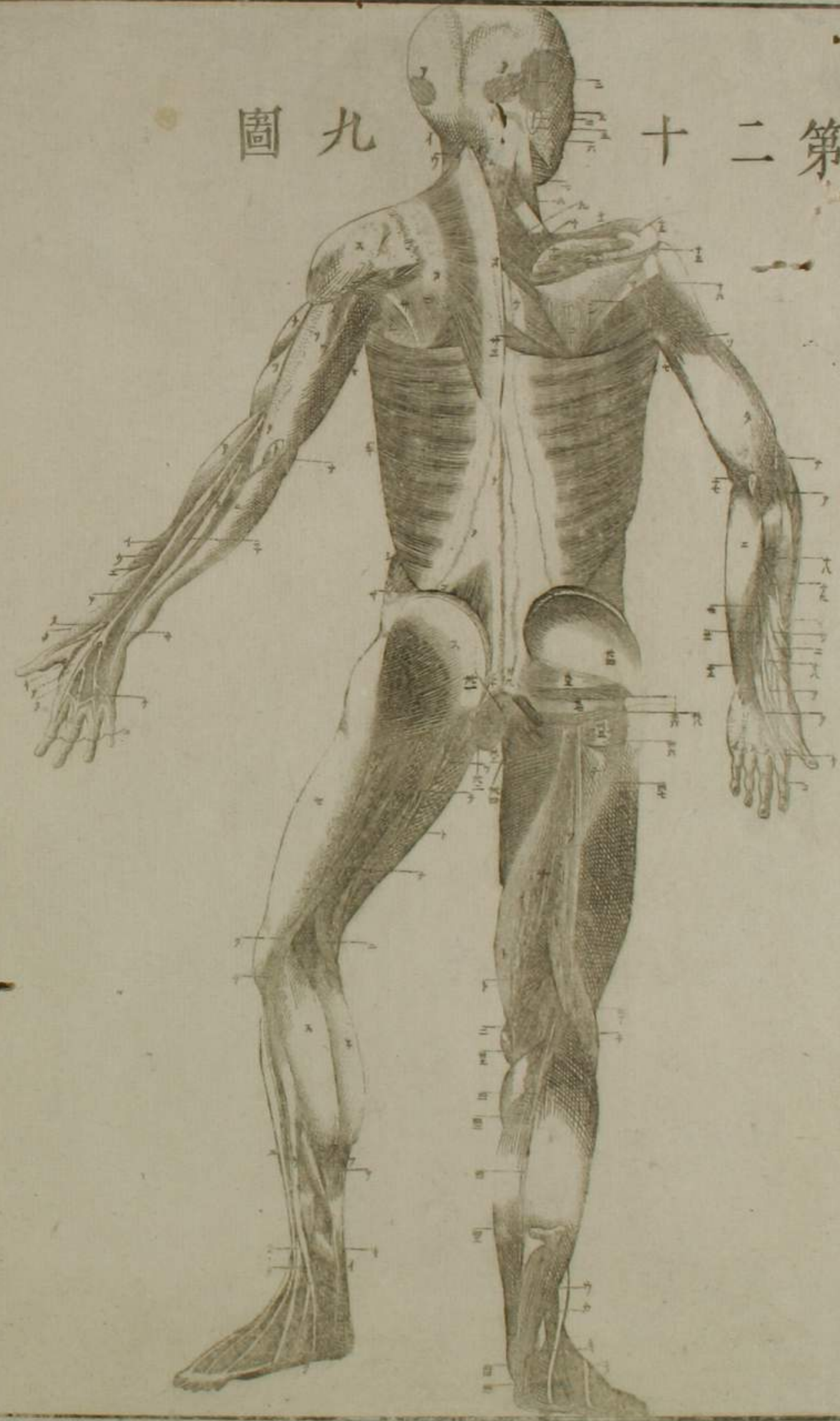


革胞衣及臍帶





圖九 第十二第



鷓齋先生之著解體新書令及人小直武
 摹其畝距今四十餘年直武創闡四面圓
 滿法自非巧畫何能及焉西洋原畝係銅
 版極其精密陰陽內背皺出黑影人物有
 切實堂與有明暗圓湛之喜者也摹撫上
 梨刻搨並異強加細鉅必落模糊勢不得
 不欠三面苟鉤勒不失要斯為多矣磐水
 先生重訂全書患舊版漫滅謬推余能求
 依樣畫胡盧更有新添之畝辭謝數四而

督責益急。僉勉新摹。筆墨不釋。眎之直武
之手。固當遜幾。籌耳。

文政辛巳春日

西厓南寧一識

嚮南氏摹圖之成。將上諸木。偶浪華藤方策致書曰。
近此地有中伊三郎者。巧鏤銅版。使彼鑄本圖如何。
予喜而答曰。是原書本色。固所願也。乃託之。於是伊
三郎就南氏摹圖。更校之和蘭原本。彫鐫多年。今方
終功。其精妙逼真。西刻而南氏已逝。不及一見之。悲
夫。蓋南氏跋言。本為木版作者。今實為芻狗。特以前
功不可廢。故附于此云。

磐水

書賈

江戸淺草茅町三丁目

須原屋伊八

櫻井心齋橋通北久太郎町

河内屋儀助

同 心齋橋通唐物町

河内屋太助

京三條寺町西入町

丸屋善兵衛

