



周防 齊藤淳方策 全譯
平安 中 環環中

把介翁湮解剖圖譜

思思齋藏



解剖圖譜序

西醫把而翁湮解剖書我家先人所珍藏論理
深密圖亦極精微蓋解剖書中之絕類離倫者
也先人取其中若干編付橋本宗吉譯之自潤
色之又欲摹其圖而不得刻手焉遂以此閣筆
常以為憾沒後十數年而有中屋伊三郎者出
矣伊京師人少事商賈不滿意漫遊數年所為
百端事至猥瑣無不領解而未得其所安返到
大阪寓從兄環中家環中亦深於西學者常病

解剖圖譜下編

銅板圖之難摹也一日譚及之伊熟聽其法奮然曰吾亦人也豈有蘭之所能而我不能之者哉案頭偶有犀圖卽請而摹之焦思苦心寢食皆廢旣成精工超過世之摹手數等環中大喜示之其友齋藤方策方策吾先人高足弟子亦欣然慙慙乃令就我把而翁湮解剖書摹刻其圖伊方弱齡銳意服業不復省世有聲色之娛未半歲而所刻已半於編因環中示於龍龍諦視之精緻明瞭墨色黝潤非世之鹵莽燥惡者

比至其微眇如不可觀者校之原圖覺加明也伊幼時右手爛於火五指攣卷人疑其不能執筆運刀及鑄此圖能如此抑亦奇矣蓋昭運丕闡至異域百技無事不擬而摸銅板圖未有精妙至此者因謀遂公之于世於是環中歸與方策共取原編譯之譜成徵序于龍嗚呼龍先人首唱西洋醫術于京阪開始開此學之鴻蒙以其所不能成者盡付之于龍龍之謙劣固乏繼述之才幸有二君專志從事益詣精微

餘力之所及。又能贊獎此人。以就未曾有之絕技。是代龍成先人之志者也。龍之爲喜。豈鮮淺哉。獨憾不假先人以十數年。得觀此盛舉耳。慨然援筆錄其巔末。爲之序。蓋以志吾喜。又見吾憾云。

文政壬午之冬。平安小石龍撰于究理堂西軒。



附言

一西洋之建學。必取諸實徵。毫不容臆度。至於醫事。所關至重。是以其制最嚴。自非考據明白。試驗確實。不獲以施於人。非支那醫術。徒高議論。虛設妄施者比也。而病者生機之變也。欲知其變。須先識其常。欲知其常。須先明內景。故解剖之事。爲醫之先務。是我輩所以有此舉也。

一我邦治化日新。凡事可以利用厚生者。雖異域之說。莫不采用。其最著者。星歷之學是也。獨醫術尚依舊套何哉。蓋我邦隣近支那。文字書籍。一皆依彼。彼邦

輓近星歷盡用西說。周髀宣夜等說盡廢。無他推步
差謬則術之精粗。晰然無隱也。若其醫術。空言浮說。
因襲已久。雖有誤認。妄投。而痕迹曖昧。是以愈論愈
誤。餘弊施及我邦。可勝浩歎。及崑陽蘭化二賢出奮
勵勤苦。始獲直讀西人之書。不復藉傳於支那。於是
杉田大槻宇田川諸哲繼興。所譯有數十部。我術遂
獲漸啓冥蒙。蓋四五十年於今。藥品如的里亞加度
爾私子器械。如可亭的兒私甫吐。其益於治甚明。
而世醫猶痼於舊染。排西學為左道。可深恠也。雖然
吾黨亦間有所行不如所言。以致外侮者。是罪不在

於吾學。而坐於所譯未備耳。是又此舉所以不可已
也。

一原本喁蘭人玉函把兒翁湮著。千七百十九年刻。後
二十四年。在禮田再刻。通計七卷。合為一冊。小石大
愚翁所藏。余從翁門人齋藤方策獲借之。第一卷。單
品。即纖維機里爾等。二卷。腹部諸臟。三卷。胸部諸臟。
四卷。頭面及腦。五卷。筋。六卷。骨。七卷。脈管。世奴俱詳
論。形狀造質主用。傍及病因。今特譯其圖譜。大愚翁
嘗令橋本宗吉譯子宮陰部數篇。自重譯之。其他今
頌屬小石齋藤及余三家塾生譯之。嗣當付梓。蓋亦

繼大愚翁之志也

一先師海上先生有言。內景之學。必要獲精圖。而舶來者難獲。本邦所刻解體新書醫範提綱。未造精微。予常求精圖。又欲獲精工。摸之以廣其傳。二者未獲。是吾憾也。予記其言久矣。今而獲此精圖。併獲精工。工即余從弟中屋伊三郎也。予諭知其多技巧。試與之謀。渠亦欣然從事。遂獲成此舉。於是先生亦當開顏於地下。余喜豈厪少哉。

一文字主客有彼我相反者。蓋各國語脈然耳。今不必辨。至于義譯則家家異名。將誰適從。欲訂新名。又多

一煩。不如姑依其慣耳目者為便也。是以大率從先哲所定。有不獲已者。則頗消息之。務要穩當。不事虛文。如腦外質粉紅色者。先哲目為灰白質。世已習稱。今不敢改。綠兼蠶度機里爾之類。先哲依支那人譯梵經。有不翻之例。今亦從之。至如半月樣辦世奴樣膜之類。今皆省樣字。從簡也。他詳于譯例。

一譜有符而圖無之者。圖有符而譜無之者。及譜說似有差誤者。皆取格兒武私。武蘭加兒都幣兒翕湮。武即濕由私。鈕鹽轍以讀摸。亡私等諸書。備校補正之。信疑相半者。姑闕疑。標以俟後明。武郎加兒都圖與

此左右相反者多矣。而此圖為近是。覽者勿以先入致疑可也。

平安

中環識

把而翁湮解剖圖譜下編上

周防 齋藤淳方策
平安 中環環中

全譯

○第十九板

見胸內。肋膜。縱膈膜。及心囊。

一圖 割胸半部。

イ 肺。

ハ 橫膈膜。

イニ 肋骨。截斷之。

ロ 縱膈膜。

ニ 腹腔。

解剖圖譜下編上

二圖 割胸全部。

イ 心囊心包裏

ハ 胸骨截斷之

ホ 肋膜而及之

三圖 心及系連諸脈幹。

イ 心頭。

ハ 右耳。

ホ 靜脈上幹。

ト 肺動脈。

リ 動脈幹。

ロ 肺。

ニ 胸機里爾。

ハ 肋骨截斷之

ロ 心尾。

ニ 左耳。

ハ 靜脈下幹。

チ 肺靜脈。

ル 冠脈枝。

四圖 心自尖尾縱割披之。

イ 右室。

ハ 左室。

ホ 中隔。

ト 肺動脈口。

リ 動脈幹口。

エ 小筋左者

カ 肉條截斷者

ク 三角瓣在肺靜脈

コ 靜脈下幹。

ロ 右室側。

ニ 左室側。

ハ 靜脈幹口。

チ 肺靜脈口。

ル 小筋右者

エ 心尾。

カ 三角瓣在靜脈

ク 靜脈上幹。

コ 肺動脈幹。

圖中符

解剖圖譜下編上

二

と 肺靜脈幹。 ち 動脈下幹。截斷者。

ろ 動脈下幹。許少。

五圖 斷動脈幹著于心室之處。見半月瓣。

イ 動脈幹。許少。 □ 冠動脈。

ハ 半月瓣。脈閉。動。

○第二十板

見心室裏面。及心耳卵圓孔。

一圖 割心左室。

イ 肺靜脈口。 □ 左耳口。

ハ 卵圓孔。出血。 □ 三角瓣。在肺靜脈口。

二圖 道。通于動脈幹。只動。 肉樣小柱。裏面起。

イ 割左耳。右耳武朗加此譜。誤。 腱樣輪。以著于靜脈幹。

ハ 耳上部。者。未割。 □ 冠靜脈大小口。

ハ 肉樣小柱。自耳潤處。 冠靜脈大小口。

三圖 割動脈幹起處。

イ 左室。許少。 半月瓣。參著于動脈內側。

イ 冠動脈口。

四圖 割動脈。見半月瓣。大小依真。

イ 半月瓣。吹張者。 小核。纖維之集會者。而為瓣之根。

五圖 こ 強厚纖維 以張 半月瓣 不吹者

五圖 心頭截斷諸脈口

イ 靜脈幹口 肺動脈口

ハ 肺靜脈口 動脈幹口

イ 臍 纏脈

六圖 直行纖維密布于右室表面膜下

七圖 蛇蟠纖維重複者

イ 外纖維 斜下右室 外纖維 斜左室

二 內纖維 斜上經兩室與 外纖維 為義行

八圖 長纖維

イ 內纖維 外纖維

ハ 纖維交錯處 在心尾其狀似絞糾

九圖 截斷長纖維交錯處

十圖 纖維纏心外側

イ 臍 纖維纏 臍 纖維纏

ハ 中央 曲而抵心尾其形如弓

十一圖 割心右側見卵圓孔 人胎難得以羊胎視之

イ 靜脈幹 割縱 小隆起 在靜脈上

ハ 卵圓孔 冠靜脈口 與氣管合

ホ 右耳端 冠脈枝

十二圖 心左側

イ 肺動脈

口 動脈下幹

ハ 動脈樣管脈自肺動脈起處直達于動脈下幹而輸右室之血

ニ 脂胞ホ 左耳

ト 冠脈枝

○第二十一板

見諸血脈口在右室內面者。心耳及血脈小枝蔓于耳者。肺及氣管少許。

一圖 心左側諸脈蔓左耳者

イ 左耳

口 肺動脈截斷者

ハ 脂在上部

ニ 心諸血脈

ホ 冠動脈

下 冠靜脈

ト 冠靜脈枝行于耳

二圖 心右側諸脈蔓右耳者

ハ 右耳脂及血脈圖同前

口 動脈幹截斷者

ハ 冠靜脈右枝許多小枝相合

ト 冠靜脈左枝心及心耳之小

而開大口于耳內

三圖 割靜脈上幹右室及右耳見前圖所載冠靜脈

小口

イ	靜脈上幹。 <small>者。縱割</small>	ハ	靜脈下幹。 <small>反截之。</small>	ホ	冠靜脈大口。	ト	三角瓣。 <small>其卷縮一。</small>	リ	右耳底。	永則	滴流	小口	出。	幹。	圖符	前符	圖符		
ロ	動脈幹。 <small>者。截斷</small>	ニ	卵圓孔痕。	ヘ	三角瓣。	チ	右室。 <small>潤開。</small>	イ	靜脈小口。 <small>在右室以內。</small>	ろ	水之迸出者。 <small>之所注。自瀉。</small>	と	冠靜脈小枝。 <small>通于</small>	よ	針。 <small>耳內冠靜脈已見于前。</small>	こ	針。 <small>耳內冠靜脈已見于前。</small>	ひ	針。 <small>耳內冠靜脈已見于前。</small>

四圖 割所乾枯之肺少許。見肺質小囊。與其諸細脈管口。

五圖 肺機里爾。在氣管枝分之處。

イ 氣管幹。截斷者。 ロ 氣管諸大枝。

ハ 機里爾。在幹及枝分之處。

○第二十二板 見氣管。肺及其他諸物。

一圖 肺及氣管。

イ 喉頭。 ロ 氣管幹。

ハ 氣管幹兩大枝。 ニ 會厭。

ホ_二 胸骨甲樣軟骨筋。ヘ_二 舌骨甲樣軟骨筋。
 ト_二 前環軟骨甲樣軟骨筋。
 チ_二 機里爾。在甲樣軟骨下。リ_二 肺大葉。
 ル_二 肺下部。其狀似馬蹄。ヲ_二 肺大葉分裂。
 イ_二 機里爾。在氣管兩枝間。ヲ_二 機里爾。在氣管側。
 コ_二 肺動脈大枝。ヨ_二 肺靜脈大枝。
 ケ_二 舌骨。ト_二 蠻度。在舌骨與甲樣軟骨之間。
 二圖 喉頭諸軟骨。イ_二 甲樣軟骨。ロ_二 環樣軟骨。
 喉頭諸軟骨。除去諸筋。

二 會厭。イ_二 甲樣軟骨上兩挺。
 三 甲樣軟骨下兩挺。ト_二 甲樣軟骨溝。
 二 機里爾。在會厭凸處。
 三圖 喉頭諸軟骨後面。除去諸筋。
 ハ 無名機里爾所在。ト_二 披裂軟骨。
 ヨ 機里爾小管口。機里爾見于二圖。
 ケ 氣管機里爾。
 四圖 會厭。除去諸軟骨。見其凸側。
 イ 會厭附小球者。ロ 會厭無小球者。
 五六圖 披裂軟骨。

七圖 環樣軟骨前面。

八圖 環樣軟骨後面。

九圖 喉頭後部諸筋。

一_二 環樣軟骨披裂軟骨筋。

口 環樣軟骨披裂軟骨上筋。

十圖 喉頭外側諸筋。

イ 環樣軟骨。

口 甲樣軟骨。

ハ 會厭。

こ 變度。在會厭凸處。

二 環樣軟骨甲樣軟骨前筋。

ホ 環樣軟骨甲樣軟骨側筋。

へ 甲樣軟骨披裂軟骨筋。

十一圖 縱割喉頭後面。見其裏。

イ 甲樣軟骨。

口 環樣軟骨。

ハ 披裂軟骨。

ホ 會厭。

イ 機里爾小管口。在會厭凸處者。

ろ 變度。在會厭兩側。披裂軟骨筋。變度之。

ハ 無名機里爾。滿于披裂軟骨間。

ニ 剛變度。連綴甲樣軟骨。與披裂軟骨。

リ 上變度。連綴諸軟骨。空隙。諸變度之間。

ヌ 纖維。自上變度至會厭。を 氣管幹。

わ_二 機里爾。在氣管膜部。

十一圖至十四圖 氣管綠兼。

十五圖 肺膜。

イ 內膜。為微細小孔。蜂窠狀。

口 外膜。

○第二十三板

見肺小囊。諸脈管。及胃管諸筋。綠兼。

一圖 肺大葉。以羊視之。上部存其形。下部剥去所包

裹小葉之膜。

イ 氣管枝口。

口 肺靜脈枝口。

ハ 肺動脈枝口。

二 氣管枝。小葉者。

ホ_二 氣管小枝。達氣于小葉。

ロ_四 肺小葉。

と_三 水脈。纏表。

二圖 氣管小枝。與血管細枝比行者。

イ 氣管大枝。

ハ_三 氣管小枝。截斷者。

ロ 肺動脈大枝。

ハ 肺靜脈大枝。

二 氣管枝靜脈。及動脈。

三圖 展肺世奴一枝。

イ 一枝。據鬱比爾利私說。

四圖 胃管筋。及綠兼。

イ_二 胃管筋。

ロ_二 撥針骨咽筋。

ハニ 膺骨咽筋。
 二 咽頭筋。
 一 胃管口。
 二 胃管外綠兼。
 下 胃管筋樣綠兼。
 一 胃管綠兼外膜。
 ト 胃管綠兼內膜。
 一 桶樣綠兼。
 リ 機里爾樣綠兼。
 一 神經樣綠兼。
 四 剥去外面綠兼。見內綠兼。
 五圖 胃管毛樣膜。
 六圖 胃管筋樣綠兼前面。以牛視之。
 七圖 胃管筋樣綠兼後面。以牛視之。
 一 表纖維條理。
 一 次襲纖維條理。

○第二十四板

一圖 見腦膜。前腦。後腦。延髓。及其諸膜脈管。
 一 除去頭蓋及強腦膜上部。
 一 強腦膜。少許。周圍。
 一 強腦膜靜脈。及動脈。
 一 前腦。薄之。腦膜。
 一 上長竇。八 上長竇。
 一 上長竇枝。行于前腦。
 一 兩側竇。
 二圖 強腦膜竇。鑷膜及內頸靜脈少許。
 一 兩側竇。
 一 後頭骨大孔。
 一 頭蓋。少許。
 一 後頭骨大孔。
 一 兩側竇。
 一 第四竇一枝。行于鑷膜下。一

三圖
 一 前腦去上部見其空隙。
 二 前腦灰白質。
 三 併脈體。其底有穹隆。
 四 細條體。與透明中隔。
 五 血管。自外側行。
 六 強腦膜。卷縮于後者。
 七 鑄膜及上長竇枝。
 八 兩側竇上枝。與回轉。
 九 兩側竇下枝。行于粘。
 十 兩曲空。在強腦膜相。
 十一 內頸靜脈。截斷。
 十二 前腦兩側空隙。
 十三 延髓。偏。
 十四 網樣體。翼。
 十五 第四竇。少揭出者。

四圖
 一 翻腦。見世奴苗出。及動脈入其裏。
 二 前腦。薄腦膜。
 三 延髓。
 四 蜘蛛絲膜。
 五 漏斗。
 六 內頸動脈幹。與椎骨動脈幹相合處。
 七 椎骨動脈。一名項。
 八 來而行。
 九 于脊髓。
 十 頭蓋底。見十對世奴出於強腦膜下。
 十一 後腦。薄腦膜。
 十二 延髓輪樣隆起。
 十三 頸動脈內枝。
 十四 兩機里爾。在後。
 十五 椎骨動脈枝。相合處。

イ 粘機里爾。
ろ 漏斗。

い 内頸動脈。
こ 脊髓世奴。合于八世奴

十對世奴同前圖。

六圖 取腦少許。以顯微鏡視之。

イ 腦自膜。
ロ 灰白質微細機里爾。

ハ 髓質纖維細管。

七圖 頭髮。以顯微鏡視之。

イ 髮。
ロ 表皮少許。

ハ 髮根。
ニ 枝樣纖維。

八圖 取頭髮少許。以顯微鏡視之。有許多血管。

○第二十五板

見前後腦及延髓內質。

一圖 前腦。除去上部。而翻穹隆於前。

イ 灰白質。
ロ 髓質。

ハ 穹隆。翻之
ニ 細條體。

ホ 第四竇。其細枝及動脈細枝。布于松子機里爾。

ニ 網樣細絡叢及細機里爾。

ヘ 後腦。
ト 強腦膜少許。

二圖 穹隆。除去網樣細絡叢。

イ 腦外質。
ロ 腦空隙側。

イ	二	三	四	五	六	七	八	九	十	十一	十二											
乳頭樣挺	腦內以羊視之	髓樣小莖 <small>行自後腦髓質于延髓</small>	後腦髓質	後腦灰白質	延髓端	前腦 <small>餘截</small>	細條體 <small>少者</small>	延髓脾	穹隆前柱 <small>截斷者</small>	圓孔 <small>達于第4空隙</small>	髓樣細枝 <small>著松子機里爾</small>	後腦髓質	視世奴室 <small>在漏斗後</small>	機里爾 <small>人則重複</small>	視世奴	髓橫行細條 <small>分界</small>	延髓下端 <small>即脊髓上端</small>	脊髓上部	第四竇及網樣細絡叢	第四竇 <small>截斷其起處</small>	網樣細絡 <small>起處</small>	動脈 <small>集會于竇其細枝成網樣細絡叢</small>

ハ	ニ	ホ	ト	リ	ヲ	ワ	四圖	一	二
細條體	視世奴室	機里爾	視世奴	髓橫行細條	延髓下端	脊髓上部	第四竇及網樣細絡叢	第四竇	網樣細絡

解剖圖譜下編上

○第二十六板
第四竇小枝。與動脈細枝。蔓于松子機里爾。

一圖 見脊髓及世奴起原。與血管為異狀叢者。

一 強腦膜。披之。

二 蜘蛛絲膜。

八 脊髓。薄腦膜。

一至七 項髓世奴。脈自項動

八至十九 脊髓世奴。

二十至二十四 腰髓世奴。

二十五至三十 薦骨髓世奴。

對一 世奴。自下端中央出。岐分左右亦為腦膜外。

二圖 橫斷脊髓。以狗視之。

イ 髓質。

口 灰白質。

ハ 衣膜。披之。

へ 世奴。自二符來。又

三圖 椎骨動脈及其枝。蔓于延髓脊髓之後面。

イ 延髓後面。

口 合管。動脈相合者。

ハ 鰐樣動脈。

二 動脈初合處。下為脊髓動脈。

ホ 腋動脈。

と 椎骨動脈。

リ 動脈細枝。項筋于

マ 動脈細枝。自每椎而接

為脊髓動脈圖。

ル 二動脈。直幹來。以成于五

脊髓動脈

四圖 靜脈及椎骨竇

イ 上長竇截斷處

ハ 曲空側竇終于

ホ 椎骨竇最上合處

ト 諸竇與靜脈合處在脊骨

チ 間靜脈靜脈與竇合而

リ 竇與椎骨靜脈之道

リ 椎骨靜脈截斷其

ル 靜脈却令血行于竇

ロ 側竇

ニ 頸靜脈

ヘ 側竇與椎骨竇合處

ル 靜脈在椎骨外前

を 靜脈令血自頭

圖中有符號

五圖

わ 靜脈在上者合于奇靜脈

脊髓動脈在下者合于腰靜脈

い 頸動脈行于

こ 小枝行于脊髓

ら 則與一面

ろ 動脈相合

ぬ 細枝與聽世奴外

○ 第二十七板

見眼顏筋及二三機里爾

ろ 動脈幹下枝行于

こ 細枝岐分與近傍

ら 橫枝接兩側而橫

ろ 細枝行于腦後

ぬ 細枝行于網膜之細

解剖圖譜下編上

一圖 顏筋。
 イ 額筋。
 ハ 提耳筋。少許。在
 ホ 閉瞼筋。入無用。
 チ 上顎骨。
 ル 第一對擴鼻筋。
 ワ 窄鼻筋。
 ヨ 兩唇昂筋。
 レ 下唇抵筋。
 ツ 二腹筋。

口 顚顚筋。
 ニ 開耳筋。在人無用。或
 ト 舉瞼筋。有為用者。
 リ 一小筋。唯人
 ヲ 第二對擴鼻筋。
 カ 上唇昂筋。
 タ 闊唇筋。
 ソ 兩唇抵筋。
 子 下顎骨。

二圖
 ラ 喇叭筋。
 ウ 唇長薄筋。
 ノ 耳機里爾。
 一圖 眼筋。及頸唇顎之機里爾。眼筋。則剔眼窠。抽出
 球。垂右眼。提左眼。以見之。
 イ 舉瞼筋。反之。眼窠上。
 い 上視筋。
 と 内視筋。
 ほ 上斜筋。
 ら 下斜筋。

ム 咬筋。
 井 乳樣筋。主低
 ロ 眼球。
 ろ 下視筋。
 よ 外視筋。
 と 井車軟骨。
 こ 瞳。

七圖	水晶液前面。	ハ	毛樣挺。	六圖	硝子液。中央存水晶液。	二	水晶液。	九	毛樣挺。	二	水晶液。	六圖	硝子液。中央存水晶液。	二	水晶液。	九	毛樣挺。	二	水晶液。	八	瞳。	ホ	視世奴。 <small>併眼珠</small>	ハ	瞳。
		ハ	毛樣挺。			三	硝子液。																		

○第二十八板

見眼目諸部。鼻軟骨。額骨空隙。槓骨。顎骨。及海綿樣骨針眼。或剥其膜。或不剥者。

一至七圖大小依真。

一圖	眼球。除去諸筋。	イ	瞳。	二圖	眼球。全徑。 <small>視世奴側邊</small>	イ	角膜不透明部。 <small>許少</small>	一圖	眼球。除去諸筋。	イ	瞳。	二圖	眼球。全徑。 <small>視世奴側邊</small>	イ	角膜不透明部。 <small>許少</small>
		口	烏睛。			口	角膜不透明部。 <small>後部</small>								

二

許多小點。按之

ハ

中隔。少許。○。剝。滂。膜。又有一膜。覆。碌。膜。悉。

二

視之。始

ハ

中隔。少許。○。剝。滂。膜。又有一膜。覆。碌。膜。悉。

二

中隔前部及下部。無軟

八圖

額骨及檳骨之空隙。海綿樣骨針眼。左剝其膜。

イ

右存之。上部除去諸骨。

イ

頭蓋前部及下部。頭蓋眼上截斷處。

ロ

後頭骨截斷處。

ハ

凹處。容前腦。

二

管。挿于鼻孔。試吹之。

イ

額骨空隙膜之一。膨脹。

イ

如囊。為種種

ハ

海綿樣骨針眼膜。膨脹。

イ

小囊。

ハ

檳骨空隙膜。膨脹。如囊。

九圖

諸骨空隙及海綿樣骨針眼。剝膜。

イ

鼻。

ロ

額骨。少許。

ハ

管。挿于鼻孔。

ハ

頭蓋下部及前部。

ホ

上齒。

ハ

衡骨。少許。○。即顳。

イ

鼻管。終于鼻內。一小空隙之。

エ

頸骨空隙膜。別而吹之。符管。狀。

エ

頸骨空隙膜。別而吹之。符管。狀。

把而翁湮解剖圖譜下編上

解剖圖譜下編上

把而翁湮解剖圖譜下編下

周防 齊藤淳方策
平安 中環環中

全譯

○第二十九板

見採聽諸具。及舌。舌骨。舌骨筋。諸機里爾。並口

內諸部。

一圖 耳外部。

イ 翼。

ハ 郭。

口 垂珠。

二 輪。

解剖圖譜下編下

ト	頷舌骨斜筋。	チ	頷舌骨直筋。
リ	二腹筋。	ル	二腹筋。 <small>乏反</small>
ヲ	舌頭。	ワ	頷舌筋。
カ	舌本筋。	ヨ	舌角筋。
タ	披針骨舌筋。	レ	下顎骨機里爾。
七八圖	舌骨。縮圖二分之一。七圖前面。八圖後面。		
イ	廣處。	ロ	角。 <small>以變度繫于甲</small>
ハ	變度。繫舌骨于披針骨端七圖。	リ	角端。 <small>以變度繫于甲</small>

九圖 舌下面。

イ	舌頭。	ロ	舌下機里爾。 <small>反側</small>
ハ	舌骨。	ニ	舌角筋。 <small>非每人有之</small>
ホ	齶齒舌筋。	ワタ	諸筋。 <small>同于六圖</small>
十圖	舌上面。		
イ	細小機里爾。	口	細尖乳頭樣。
ハ	平圓乳頭樣。		
十一圖	舌上面。以顯微鏡視之。		
イ	同于十圖。	ニ	筋樣質。
十二圖	上顎内面及細機里爾。		
イ	細機里爾。	イ	世奴。 <small>行于細機里爾</small>

解剖圖譜下編下

十三圖 翻頭骨。

イ 後頭骨大孔。

ハニ 翼樣挺外筋。

ホニ 下顎骨。許少

ろ 上顎内面後部。細機里爾密布

こ 懸壅。

ほニ 懸壅蠻度。

ら 上唇蠻度。

○第三十板

見頭骨。

ロ 畜門。

ニ 翼樣挺内筋。

い 上顎内面細機里爾。

よニ

巴且杏。

懸壅二筋。

原本口譜
脫今補之

一圖 頭骨側面。

イ 額骨。

ハ 後頭骨。

ホ 顛顛骨。

ろ 矢縫。

よ 鱗縫。

とら 額骨挺。

ぬ 丁字骨。

わ 上顎骨第三對。最大

よ 上顎骨前挺。

口 頂骨。

ニ 乳樣挺。

い 冠縫。

と 隅縫。

ほ 孔。在目窠上邊通世奴

そ 上顎骨第一對。成鼻

を 上顎骨第二對。上成鼻

うニ 齒。

た 上顎骨後挺。

ハ	イ	四圖	ト	イ	三圖	二圖	レ	レ
顛顛骨下邊。	後頭骨。	翻頭骨。	顛門。	矢縫。達于鼻際。	彌月胎兒頭蓋骨前部。	同于一圖。	孔。世奴入于孔者出。	下顎骨。
ニ	口	レ	レ	レ	レ	レ	レ	レ
槓骨。	大孔。延髓自此下于脊椎。	冠縫。	三角骨。	孔。世入世奴出。	孔。世入世奴出。	孔。世入世奴出。	孔。世入世奴出。	孔。世入世奴出。

ホ	イ	ト	レ	ハ	ハ	ハ	ハ	ハ
上顎内面諸骨。	後頭骨。接于一項。	顛顛骨乳樣挺。	聽道。	披針樣挺。	孔。頸動脈出入。肋。	單鋤骨。上顎骨。第九。	齒。	孔。頸動脈入。
レ	レ	レ	レ	レ	レ	レ	レ	レ
槓骨。	兩小空隙。	孔。側竇通。	陷處。顎骨下。	顛顛骨。成槓。	槓骨翼樣挺。	空處。屬上顎骨。	孔。腦五對後。	後頭骨小節。非每人有之。

解剖圖譜下編下

五

イ	後頭骨下部。大而孔周圍甚
ロ	後頭骨底。與櫛骨合為一。
ニ	翼樣挺。
ハ	櫛骨前部。
ホ	篩骨。
ウ	後頭骨隆起部。其裏
ク	後頭骨截斷處。見大裏
ケ	後頭骨兩溝。容側
コ	石骨。即顳骨。聽具。
カ	孔。在內。動脈。一聽具。
キ	孔。在內。動脈。一聽具。
ク	孔。在內。動脈。一聽具。
ケ	裂罅。內動脈。入。
コ	後頭骨兩溝。容側
カ	後頭骨隆起部。其裏
キ	後頭骨截斷處。見大裏
ク	後頭骨兩溝。容側
ケ	石骨。即顳骨。聽具。
コ	孔。在內。動脈。一聽具。
カ	孔。在內。動脈。一聽具。
キ	孔。在內。動脈。一聽具。
ク	裂罅。內動脈。入。

古	孔。腦五對出。
タ	孔。瞳出。
チ	雞冠挺。在篩骨中央。
ニ	諸齒。見其根。
イ	板齒。
ロ	齒。根或二岐。
ハ	牙。
ホ	小挺。附于都
ウ	額骨鼻上兩空隙。
ケ	孔。在內。動脈。一聽具。
コ	孔。在內。動脈。一聽具。
カ	孔。在內。動脈。一聽具。
キ	孔。在內。動脈。一聽具。
ク	裂罅。內動脈。入。

○第三十一板

見櫛骨篩骨等一二三四。縮圖二分之一。其他大小依真。

一圖 櫛骨外面。

解剖圖譜下編下

圖中一符

三圖	こ	い	い	ろ	ホ	ニ	口
頭蓋前部。從鼻中隔縱截。	後小挺。都兒格。傍邊。	都兒格。鞍。	同于一圖。	挺。懸壘筋起。	前側挺。一名翼。	上顎內面後部。上顎第四對骨。	後部。
	二三	ろ	三		い	ハ	イ
	孔。通世。難。視。末。端。	前大挺。都兒格。傍邊。	邊緣。著于篩骨及額骨。		小挺。擗骨起。喉。	挺。為編。翼。樣。蝠。	體。與後頭骨合為一。

イ	ハ	ホ	チ	い	こ
上顎骨第三對。及齒。	額骨。少許。	擗骨前側挺。見其。	額內面。符。大。部。符。小。部。	雞冠。	以上三符。見于右側。
ニ	ロ	リ	ト	ニ	ハ
上顎內面後部。上顎第一對骨。	鼻骨。	後頭骨。少許。擗骨。	上顎骨第三四對。成。	單鋤骨。	鼻隔軟骨部。
	上海綿樣小骨。	上海綿樣骨空隙。			

解剖圖譜下編下

は二 櫛骨空隙。 と二 額骨空隙。

ち 夫里謨針。挿干鼻管。達于下。 海綿樣小骨下。

四圖 額骨内面小陷。

一 額骨截斷處。 口 眼窠上截斷處。

二 淡陷。底有小孔。 細血管通。 ホ 小陷。

一 淺陷。

五圖 單鋤骨。

イ 廣部。合著于 口 下部。合著于土顎。骨第三四對。

ハ 前部。合著于 二 後部。

ホ 片解處。示其重疊。

六圖 單鋤骨廣部。合著于櫛骨。

い 小挺。與ろ符。 と 大挺。與し符。小陷合。

は 弓樣小陷。與と符。 淡陷。受て符尖。

七八圖 海綿樣小骨。

イ 側。多開。 口 前端。

ハ 後端。

○第三十二板

見體肢諸骨。

一圖 諸骨連續。

二至七 項椎。六骨。第一推闕。 八至十九 背椎。

解剖圖譜下編下

二十至二十四	腰椎。	二五至三十一	薦骨五假椎。
一至七	肋。	八至十一	假肋。
イ	胸骨。	い	劍樣軟骨。
ロ	胛骨前部。	ハ	鎖骨。
ろ	上肋。	ニ	腸骨。
ホ	膊骨。	ヒ	鉢。 <small>膊骨薦骨相圍成</small>
ヘ	恥骨。	ヒ	孔。 <small>在恥骨接合處</small>
ト	膊骨。	チ	撓臂骨。
リ	直臂骨。	ル	腕骨。
ヲ	掌骨。	三	指骨三節。

ワ	髀骨。	カ	膝蓋。
わ	髀骨頭。	ウ	大起。
よ	小起。	ヨ	脛骨。
タ	膑骨。	レ	跗骨。
ソ	踵骨。	ツ	蹠骨。
子	足指節。		
二圖	項第一椎。		
い	上挺。		
こ	横挺。		
三圖	項第二椎前。	ろ	下挺。

解剖圖譜下編下

四圖	項第二椎後。	ろ	後挺。
い	牙樣挺。		
五圖	背椎一箇。		
六圖	腰推一箇。		
い	前。	ろ	後。
七圖	脊推。 <small>第一關。</small>		
二至七	項推。	八至九	背椎。
二至四	腰推。	二至三	薦骨假推。
イ	薦骨内。	口	薦骨背。
ハ	髌骨。		

八圖	胛骨後側。	イ	背。	口	大挺。
ハニ	二陷。 <small>容二筋。</small>	ホ	上稜。	ニ	底。
ト	項。	ホ	上稜。	ヘ	下稜。
リ	頸。	チ	烏喙挺。		
九圖	膊骨。				
イ	前面。	口	後面。		
ハ	頭。	い	溝。 <small>容兩頭筋一腱。</small>		
ろニ	内邊大突起。	ろニ	外邊圓突起。		

い	腕骨第一。	ろ	腕骨第二。
十一圖	腕骨及掌骨。	ろ	大溝。
ら	二淺空隙。	と	後大空隙。
は	直臂骨扁圓頭。	よ	銳挺。
こ	半月樣空隙。	ろ	前喙樣挺。
い	後喙樣挺。	口	撓臂骨。
イ	直臂骨。	十圖	撓臂骨及直臂骨。
と	前空隙。	と	大小挺。
と	前空隙。	と	大小挺。

く	掌骨 ^四 。	一三	指骨三節。
十二圖	髌骨。	口	大起。
イ	上頭及頸。	二	下頭。
ハ	小起。	ホ	淡陷 ^{受脛} 。
ホ	淡陷 ^{受脛} 。	十三圖	膝蓋前面。
十四圖	脛骨及腓骨。	イ	脛骨。
イ	脛骨。	ろ	小挺 ^{接于髌} 。
い	二陷 ^{受二符} 。	よ	內踝。
こ	小陷。	口	脛骨。

解剖圖譜下編下

四 陷。受腫。
 三 膈骨上頭。
 十五圖 髌骨脛骨連續。
 一 髌骨下部。
 二 髌骨下頭。形圓。其二。其。一。口 脛骨上部。
 十六圖 跗骨踵骨及蹠骨。
 一 跗側小節。
 二 舟骨。
 三 櫛骨。
 四 指骨。
 一 小陷。在內側。
 二 膈骨下頭。扁圓為。外。

〇第三十三板
 見體骨二三。
 一圖 胸骨及肋軟骨部。
 一 只 胸骨。
 口 長部。中。
 二 劍樣軟骨。
 三 兩側陷。受軟骨第一。
 四 第二肋軟骨。接于胸骨中間之陷處。
 五 肋軟骨。接于胸骨中間之陷處。
 六 罅隙。軟骨下不合并者。
 一 廣部。上。
 二 短部。下。
 三 二陷。受鎖骨。容氣管。
 四 溝。容氣管。
 五 肋軟骨。合種併種。

解剖圖譜下編下

二圖 第一肋上下平扁。

イ 上面。

ハ 前端。以軟骨接于

三圖 季肋。

イ 後端。接于薦骨背面。

四圖 薦骨背面。

イ 體。

ハ 第一假椎上挺。

イ 八孔。相通。

ニ 三角孔。

口 後端。接于背第

ニ 第二挺。接于背處。

口 前端。不與

口 橫挺。

ニ 骹骨。

ハ 五對世奴。自每兩

口 假椎鈍挺。

圖中七符
恐ぬ符之
誤

と 孔罅。左薦骨與骹骨之

ろ 小陷。

ハ 二陷。接于

五圖 髓骨内面。

イ 腸骨。處。

ハ 薦骨接合處。

ハ 恥骨。

ハ 前部。左右合於

チ 胛骨下部。

ろ 斜溝。容精

ハ 大陷。

ニ 五至五 五假椎。

ハ 腸骨上邊。

ハ 胛骨。

ハ 恥骨胛骨分界處。

ハ 大孔。胛骨恥骨

ハ 腸骨上邊挺起。

ハ 胛骨銳挺。

解剖圖譜下編下

六圖

一 長銳角。腹筋固著。
 二 髓骨外面。
 三 腸骨背。
 四 粗條理。臀中筋起。
 五 膞骨。
 六 大孔。膞骨恥骨相合而成。
 七 大陷。鍋一名。
 八 銳挺。棘一名。
 九 參差挺邊。三頭筋起。
 十 溝。達于鍋。
 十一 膞骨下部。
 十二 恥骨。
 十三 粗條理。臀小筋起。
 十四 腸骨上邊。臀大筋起。

○第三十四板

見體筋及膊筋脾筋。

圖中符

圖中符

一圖

一 體前諸筋。
 二 乳樣挺筋。反。
 三 耐筋。
 四 長筋。
 五 三角筋。
 六 前大鋸筋。
 七 鎖骨下筋。
 八 大圓筋。
 九 方筋。
 十 肋間內筋。
 十一 乳樣挺筋。反。
 十二 不齊側筋。
 十三 胸筋。
 十四 烏喙挺筋。
 十五 前小鋸筋。
 十六 胛骨下筋。
 十七 腰筋。
 十八 肋間外筋。
 十九 腸骨筋。

解剖圖譜下編下

二 柵筋。曳出之
 一 大直筋。外側
 二 交錯筋。
 三 腱纖維。集結脊長筋及薦骨腰筋。

五圖 頭。及一二項推。

い 大直筋。
 ろ 大直筋。乏反

こ 小直筋。
 小 大斜筋。

け 小斜筋。

○第三十五板

見諸筋關係呼吸者。

一圖 關係吸氣諸筋。在背部者。

イ 諸皮。乏反
 ロ 後上鋸筋。乏反

腕圖中ニ符

ハ 柵筋。

ニ 後下鋸筋。

ホ 腹筋後部。許少

チ 後下鋸筋。乏反

リ 外部肋間筋。

ハ 肋骨。

ロ 薦骨腰筋。其腱植于每肋。

ニ 脊長筋。其腱植于脊椎橫挺。

ハ 脊椎半筋。其腱植于脊椎橫挺。

ハ 上肋短筋。

ト 上肋長筋。

以下二圖。關係呼氣一二筋。在前部者。

二圖 胸骨內兩側諸筋。

イ 胸骨。
 ロ 肋軟骨部。截斷者

ハ 胸骨肋骨筋。

解剖圖譜下編下

三圖 肋内筋。及肋間内筋。

イ 外皮。乏反

ハニ 推骨體。

ろ 奇脈。

脈及世奴
高起者

ハ 肋内筋。植于

肋膜。剥去

○第三十六板

見臂筋。及腕筋。

一圖 手前面。

ロニ 肋骨。

ハニ 動脈幹。縱割

と 三折小刀樣起。肋間

肋内筋。跨次肋

肋間内筋。

イ 胛骨。胛骨下

ハ 膊骨。

ホ 兩頭筋。

ト 長伸筋。

リ 膊外筋。

ヲ 方筋。

カ 短筋。

名 撓臂骨内筋。

ソ 高筋。

ツ 深筋。

ロ 胛骨挺。及蠻度。

ニ 鳥喙挺筋。

ヘニ 膊内筋。

チ 短伸筋。

ル 圓筋。

ワ 長筋。

尋 掌筋。

レ 直臂骨内筋。

十三 高筋腱。

十一 深筋腱。

圖中ヲ符

解剖圖譜下編下

圖中△符
脫今補之

子	母指屈筋。	ラ	母指伸筋。
ム	環狀變度。		
二圖	手背面。		
イ	胛骨背。	只ト舌多ヲ	同于一圖。
ニ	直臂骨外長筋。及外短筋。		
ホ	大伸筋。	い	大伸筋。腱。
ル	撓臂骨外筋。	カ	母指長伸筋。及短伸筋。
		シ	示指直筋。
ヲ	撓臂骨。及變度。 <small>同著于直臂骨</small>		
ヨ	小指伸筋。		

三圖	イ	膊骨。 <small>許少</small>	口	臂骨。 <small>許少</small>
	ハ	肱上筋。		
四圖	イ	撓臂骨。	口	直臂骨。
	ハ	變度。	ニ	方筋。
五圖	イ	腕。及腕筋。	ハ	對母指掌筋。
	ロ	母指掌筋。	ハ	對母指掌筋。
	イ	高筋。腱。	ロ	淡筋。腱。 <small>貫符</small>
	エ	腕。 <small>貫他腕</small>	シ	小指套。 <small>貫符</small>

ハ 蟲樣小筋。

六圖 骨間內筋。

イ 骨間內筋。

七圖 骨間外筋。

イ 骨間外筋。

○第三十七板

見脛筋及跗筋。

一圖 脛前面。

イ 腸骨上部。

ハ 襠筋。

ろ 骨間內筋上端。

ろ 骨間外筋上端。

ロ 小轉筋覆。

ニ 膜樣筋。

ホ 大內筋。

ト 大外筋。

リ 拇伸筋。有兩

ヲ 脛骨。

ユ 四指長伸筋。腱

タ 四指短伸筋。腱

レ 脛骨前筋。

二圖 脛後面。

イ 大轉筋。

ハ 內栓筋。

ヘ 直筋。

チ 髌骨筋。

ル 脛骨前筋。

ワ 四指長伸筋。

カ 四指短伸筋。

マ 脛骨後筋。重複者

ソ 脛骨後筋。

ロ 脛骨挺。

ニ 大外筋。

圖中木符

イ	三圖	子	ソ	タ	カニ	ヲ	リ	ト	ホ
足心筋。 <small>其い符</small>	脛後及髌骨少許。除去腓筋。	四指短屈筋。	脛骨後筋。	亞 <small>ア</small> 幾 <small>キ</small> 而 <small>ル</small> 列 <small>レ</small> 私 <small>シ</small> 大 <small>ダイ</small> 腓 <small>ヒ</small> 。	腓外筋。 <small>一學名</small>	世奴。 <small>分枝</small>	髌三頭筋。 <small>許少</small>	半膜筋。	髌筋。 <small>難審</small>
口	脛蓋下筋。	ナ	ツ	レ	ヨ	ワ	ル	キ	ヘ
		腓骨後筋。	四指長屈筋。	拇屈筋。	腓內筋。	槌筋。	狹筋。	半世奴筋。	兩頭筋。

イ	四圖	ホ	ハ
足心廣腓。 <small>自亞幾而列私大腓成</small>	足指諸筋。	拇屈筋。	四指長屈筋。
口	小指外挈筋。	ニ	脛骨後筋。 <small>重複者</small>
ハ	四指短屈筋。	ホ	骨間筋。 <small>在每骨間</small>
ト	拇外挈筋。	チ	蟲樣小筋。 <small>其一</small>
ト	拇屈筋。		

○第三十八板

見動脈幹及其諸枝

一圖 幹枝至于髌。

解剖圖譜下編下

イ	動脈幹 <small>自心上行</small>	イ	冠動脈
只	動脈下幹	ニ	左鎖骨下動脈
ろ	頸動脈	ト	椎骨動脈
ヨ	外頸動脈	一	第一枝 <small>行于舌</small>
ニ	第二枝 <small>行于唇筋</small>	三	第三枝 <small>行于顳顬</small>
四	第四枝 <small>行于項筋</small>	ハ	內頸動脈
と	內頸動脈 <small>行于腦蓋</small>	リ	頸動脈與椎骨動脈
ぬ	椎骨動脈枝	ヲ	脊髓動脈
う	乳動脈	を	項筋動脈
		上	上肋間動脈

腕中入符

た	外胛骨動脈	ホ	腋動脈幹
へ	腋動脈大枝	ル	內胛骨動脈
そ	上胸動脈	ツ	下胸動脈
ね	三角筋動脈	ね	動脈二枝 <small>行于其臂骨筋</small>
ひ	膊動脈枝 <small>近傍</small>	ヲ	枝 <small>行于其臂骨</small>
チ	直臂骨動脈	ト	撓臂骨動脈
リ	枝 <small>行于其臂骨</small>	エ	動脈枝 <small>行于上</small>
ら	細枝	ル	枝 <small>行于諸指屈伸筋</small>
入	直臂骨動脈枝	ち	撓臂骨動脈小枝
		わ	直臂骨動脈外枝 <small>行于</small>

解剖圖譜下編下

母指	母指動脈。	の	直臂骨動脈内枝。
六	弓樣動脈。 <small>其一。</small>	五	示指動脈。
八	弓樣動脈。 <small>其二。</small>	七	小指動脈。
ヲ	右鎖骨下動脈。	九	諸指動脈。
以下下行動脈。			
口	動脈下幹。 <small>縱割見肋間動脈口。</small>		
ろ	氣管動脈。 <small>及其數或少。</small>	ハ	肋間動脈。
ハ	横膈動脈。 <small>截斷者。</small>	ハ	腹動脈。
胃右動脈。		大	機里爾及十二指

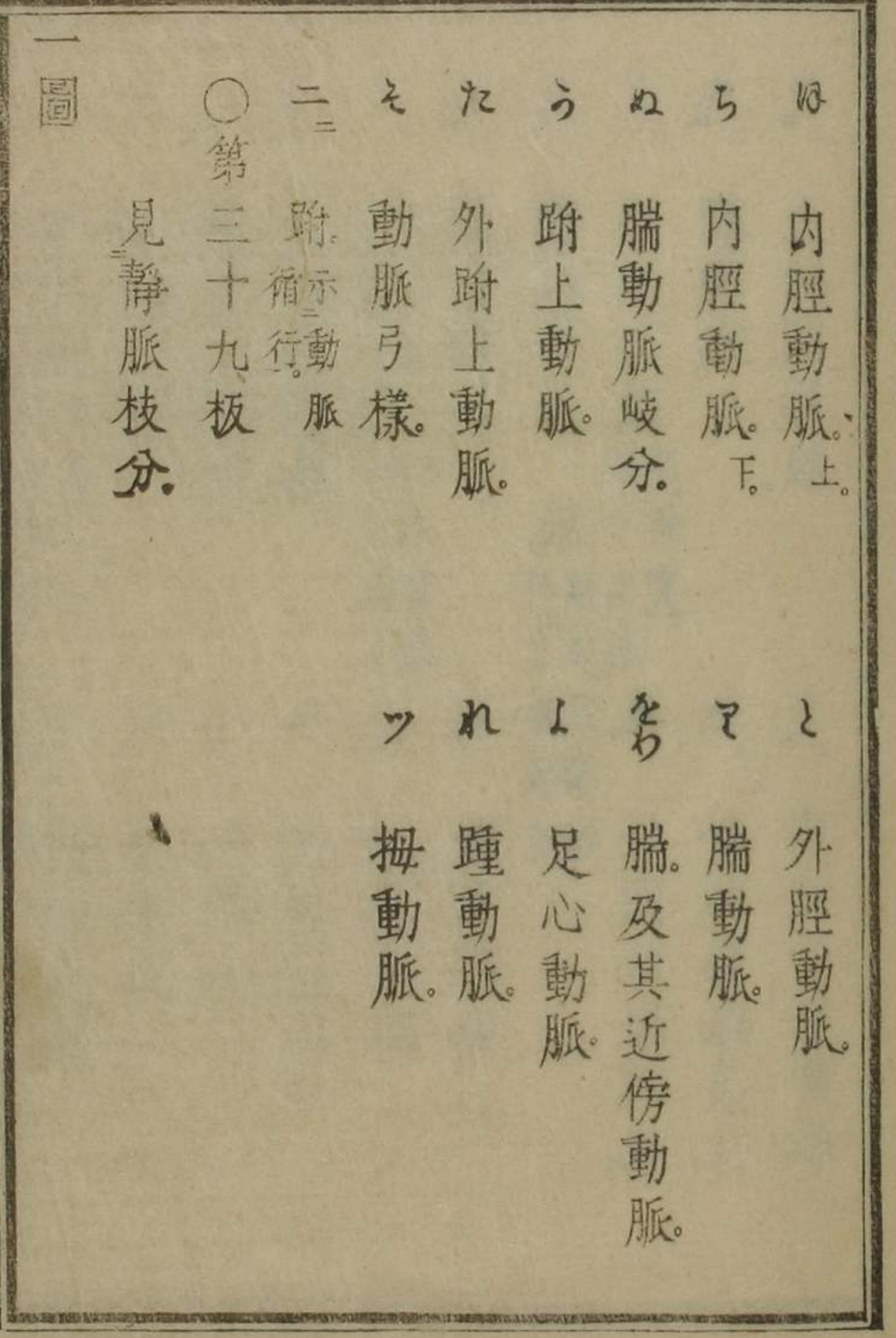
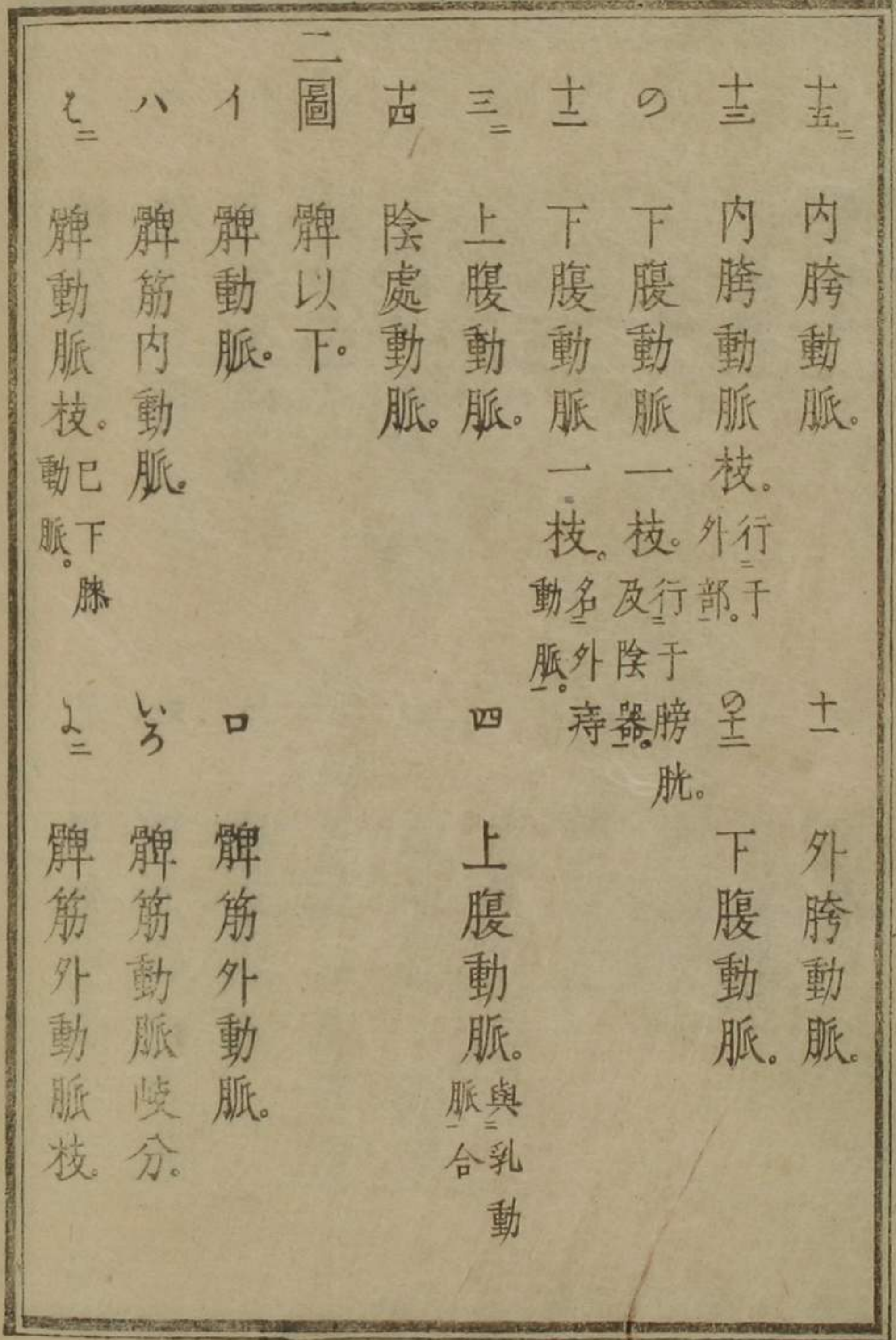
圖中らの符號今補之

腸動脈。	腸動脈。	胃左動脈。
腸網動脈。	胃及腸網動脈。	
脾動脈。 <small>截斷者。</small>	膽動脈。	
肝動脈。	上腸間膜動脈。	
上腸間膜動脈枝。	腸動脈弓樣枝。	
腸動脈枝。	脂肪動脈。	
腎動脈。	腰動脈。	
下腸間膜動脈。 <small>其枝下至于直腸者名内痔動脈。</small>		
精動脈。	胯動脈。	
臍動脈處。 <small>根存。</small>	薦骨動脈。	

解剖圖譜下編下

十三符原
為外膝動
脈枝今改
之

圖中四符
脫今補之



解剖圖譜下編下

圖中口符
氣管靜脈
譜脫
圖中十字符
脫

イ	靜脈幹。 <small>接于心</small>	ハ	靜脈上幹。
ロ	靜脈下幹。	ニ	奇靜脈。
ホ	鎖骨下靜脈。	ハ	冠靜脈。
ロ	下肋間靜脈。	子	縱膈靜脈。 <small>其一</small>
コ	縱膈靜脈。 <small>其二。名上</small>	ヨ	外頸靜脈。
ケ	內頸靜脈。 <small>橫膈靜脈。</small>	ト	椎骨靜脈。
ウ	內頸靜脈。 <small>一枝。行于粘機里</small>	ニ	外頸靜脈前枝。
エ	內頸靜脈。 <small>膜接于強腦</small>	ノ	外頸靜脈後枝。
ウ	額靜脈。	キ	內胛骨筋靜脈。
ワ	上肋間靜脈。		

ウ	乳靜脈。	ヨ	下筋靜脈。
タ	項筋靜脈。	レ	胛骨筋靜脈。
ソ	上下胸靜脈。	ツ	膊靜脈數小枝。
ネ	臂靜脈。	ク	靜脈交錯。
ラ	脾靜脈。	ク	腕靜脈數枝。
ヘ	肝靜脈。	ト	頭靜脈。
チ	頭靜脈外枝。	リ	中靜脈。
ル	次皮靜脈。	ヲ	肝靜脈內枝。
ワ	淺靜脈。	カ	次皮靜脈大枝。
ヨ	肝靜脈。 <small>或施刺。猶チ</small>	タ	肝靜脈下。

解剖圖譜下編下

レ	淡靜脈内枝。	ソ	淡靜脈外枝。
イ	靜脈交錯。	ハニ	肝靜脈。
以下下行靜脈。		トニ	横膈靜脈。
口	靜脈下幹。	ヒニ	脂靜脈。
ニニ	腎靜脈。	コニ	下腰靜脈。
ヨニ	上腰靜脈。	ホニ	胫骨靜脈。
ロ	精靜脈。	ト	外胫骨靜脈。
ヌニ	薦骨靜脈。	リ	脾靜脈。
ヘ	内胫骨靜脈。		
チ	子宮靜脈。		

ル	下腹靜脈。	ワ	大胫靜脈。
ウ	内胫骨靜脈枝。	カ	下膝靜脈。
タニ	陰處靜脈。	レ	小胫靜脈。
ル	内筋靜脈。	エ	上腹靜脈。
ワ	臍靜脈。	カ	下膝靜脈。
ソ	子宮靜脈一枝。 <small>常施刺者。</small>	カ	大胫靜脈。
ニ圖	門脈。	ハニ	肝靜脈。
イ	門脈幹。	トニ	横膈靜脈。
ホ	右枝。	ヒニ	脂靜脈。
イ	門脈。	コニ	下腰靜脈。
ホ	右枝。	ホニ	胫骨靜脈。
イ	門脈。	ト	外胫骨靜脈。
イ	門脈。	リ	脾靜脈。
イ	門脈。		

解剖圖譜下編下

是
ウ井符恐
針世奴前

今
七符譜脫

圖中亦符
脫今補之

ト	ホ	ハ	イ	二圖	七	うの	ひ
筋眼 四	枝外 行于 背	眼世 奴枝 へト 分符	三對 世奴 四行 于眼	三對 世奴 及他 二三 世奴	脚世 奴	世奴 機行 于里 爾及 其近 傍諸 部	枝自 腸間 膜世 奴大 行于 門叢 ら
小枝 及蒲 荷膜	三對 世奴 四枝 于枝	幾里 爾及 眼膜 于	五對 世奴	上斜 筋世 奴	脊髓 世奴 枝	世奴 直行 于腸	行于 針叢

圖中亦符
脫今補之

と	ち	ル	三圖	イ	三	ろ	こ
六對 世奴 一枝 視行 于内	小枝 斜行 于上	第三 枝行 于上	五對 及六 對世 奴枝 別行 于上 部	六對 世奴	五對 世奴 二大 枝	八對 世奴 一枝 助屈 問撓 會合 而為 始	枝行 于翼 樣挺 筋
五對 世奴 枝 行于 斷下	五對 世奴 枝	枝行 于上	五對 世奴 二枝 及六	五對 世奴 幹	五對 世奴 二枝 及六	枝行 于咬 筋	

解剖圖譜下編下

思恩齋藏

リ 髀世奴幹。
 ヲ 髀世奴外枝。
 ル 髀世奴内枝。

把而翁湮解剖圖譜下編 大尾

思思齋藏版書目

不與價人

把而翁湮解剖圖譜

上編 甲申秋全成

引律

西洋奇兒著 日本中環譯

一卷

銅板 日月寫真

一帖出來 天文家必用諸圖追刻 中屋伊三郎刻

銅板 曆象新書圖

追刻 中屋伊三郎刻

蘭學展具

折本兩面摺ニ帖ヅ追々出來 中屋伊三郎著

天文地理艸木鳥獸及天學醫學其他諸技藝奇巧ニ至ルマテ徧ク集載シテ洩ラスコナク銅板圖ニ畧説ヲ添ヘテ百家有益ノ鴻寶タラシム寶實ニ蘭學十年ノ功ヲ一掌中ニ備フト云フベキ珍書ナリ

解剖圖譜下編

思思齋藏

