

洋学文庫
文庫8
B 22



39- 8014

初新春

辰戌化亥



右一而亞歐堂門人新井令恭謹

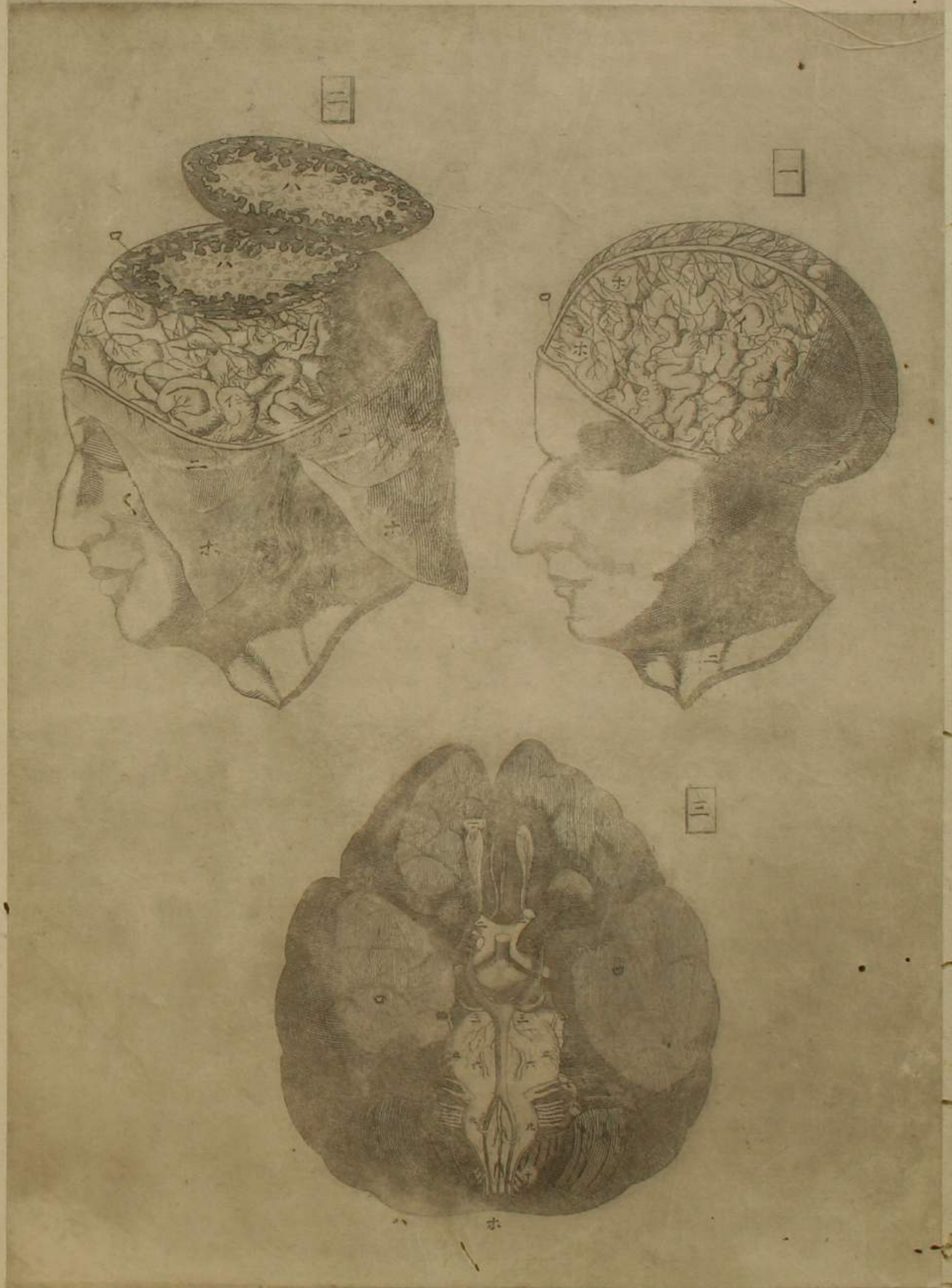
題言三則

一 宇田川榛齋先生博通和蘭醫書講明內科之術排玄門而入壺奧揮
 鸞刀而割芳葳類集群分以著醫範提綱已行于世但名物之所創見
 恐讀者眩於所見不能統領其義於是乎續撰銅版五十二圖從提綱
 所載次序歷舉形象間錄官能一一符以伊呂波使圖說相照以不混
 其位置本末學者先熟讀提綱而各條每說與圖參審則目不失全象
 心究眾理矣此為一大要鍵

一 和蘭解剖書無慮數十百家先生就其中拔萃咀菁又親質於解屍
 徵於確實反覆參驗研究毫末更又苦心苦思改原圖次序正其位置
 使觀者易通曉諸藏眾器之連續機關凡視此圖者小天地之巧妙目
 擊而罄焉

一 此銅版圖與人亞歐堂主人所鑄也主人於和蘭寫真圖及銅版之技
 鍊筆精工獨步於海內試取和蘭圖置此傍若西施毛嫱齊飄舞裳不
 知孰伯仲唯覺此圖妍姿特出其右耳當時文明之盛工藝之妙一
 于此世又以藝克歷倒外士者自不乏其人嗚呼珍奇不假於異邦而
 獨濟其用可謂昊天眷顧之賜也

文化戊辰之春 三月 門人加州藤井俊方亭謹記



第一圖
前腦上面

鋸截去腦蓋剝腦膜見腦及鎌狀管

左右鎖骨下靜脈各

生一支其支從頸兩側入腦蓋內謂之內行頸靜脈而後後腦兩側相會于其上際之正中謂之側管至此為一管直行腦表入額骨內之雞冠骨謂之鎌狀管此為腦中靜脈之幹其支彌蔓腦承腦動脈之血湊輸于幹管下行鎖骨下靜脈歸于心

後腦上面
鎌狀管支別

鎖骨下動靜二脈上行處

第二圖
前腦上面

鋸截去腦蓋剝腦膜扁截前腦見黑白二髓

白髓

淡黑髓
所剝腦膜

所剝頭皮

第三圖
至十
腦神經十對

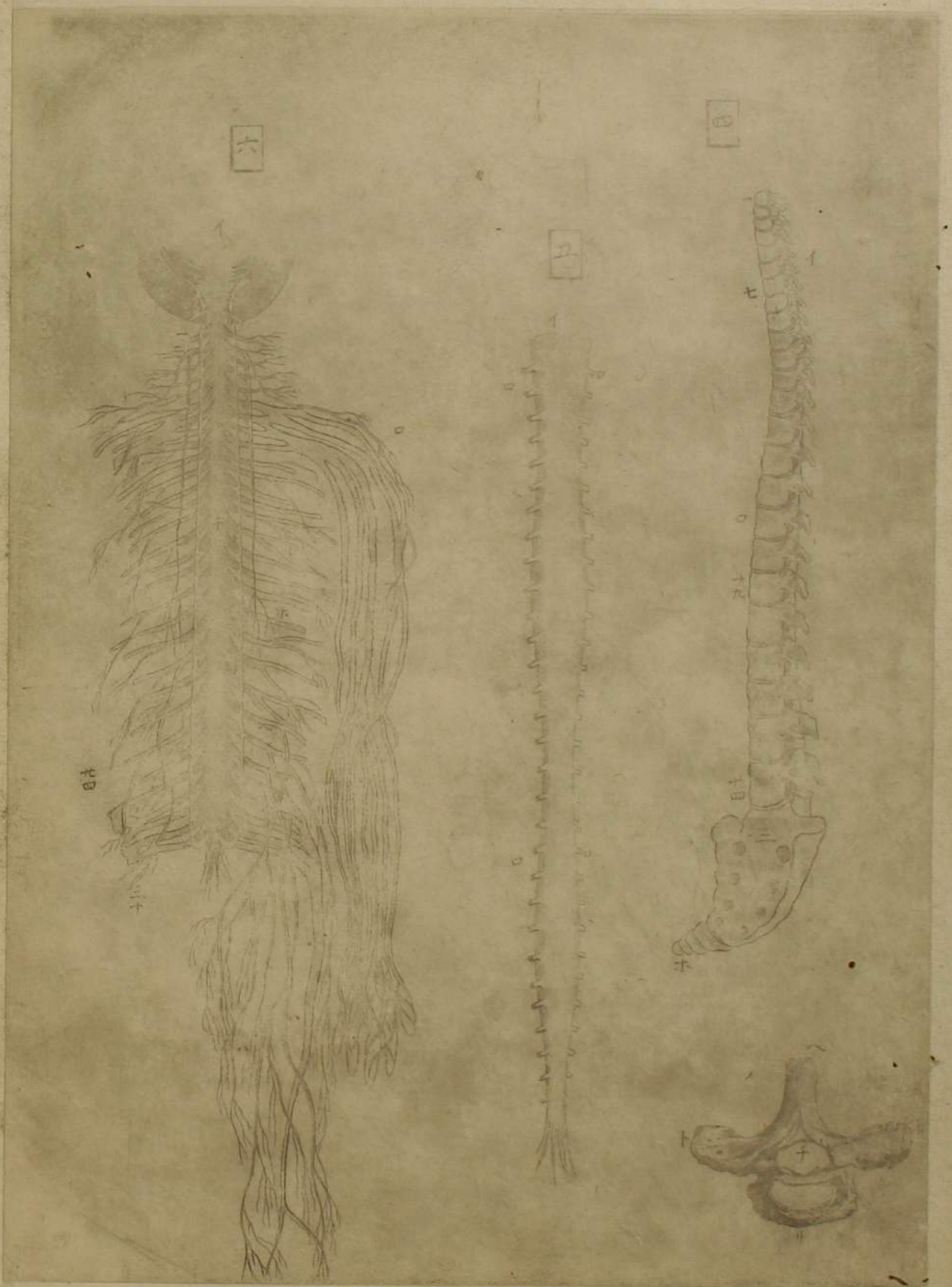
去腦蓋出全腦翻之見下面所起十對神經及腦動脈

生一支其支從頸兩側入腦蓋內謂之內行頸動脈而上行腦中謂之腦動脈此為腦中動脈之幹其支彌蔓腦中

前腦下面

後腦下面

截斷腦髓與項髓連處



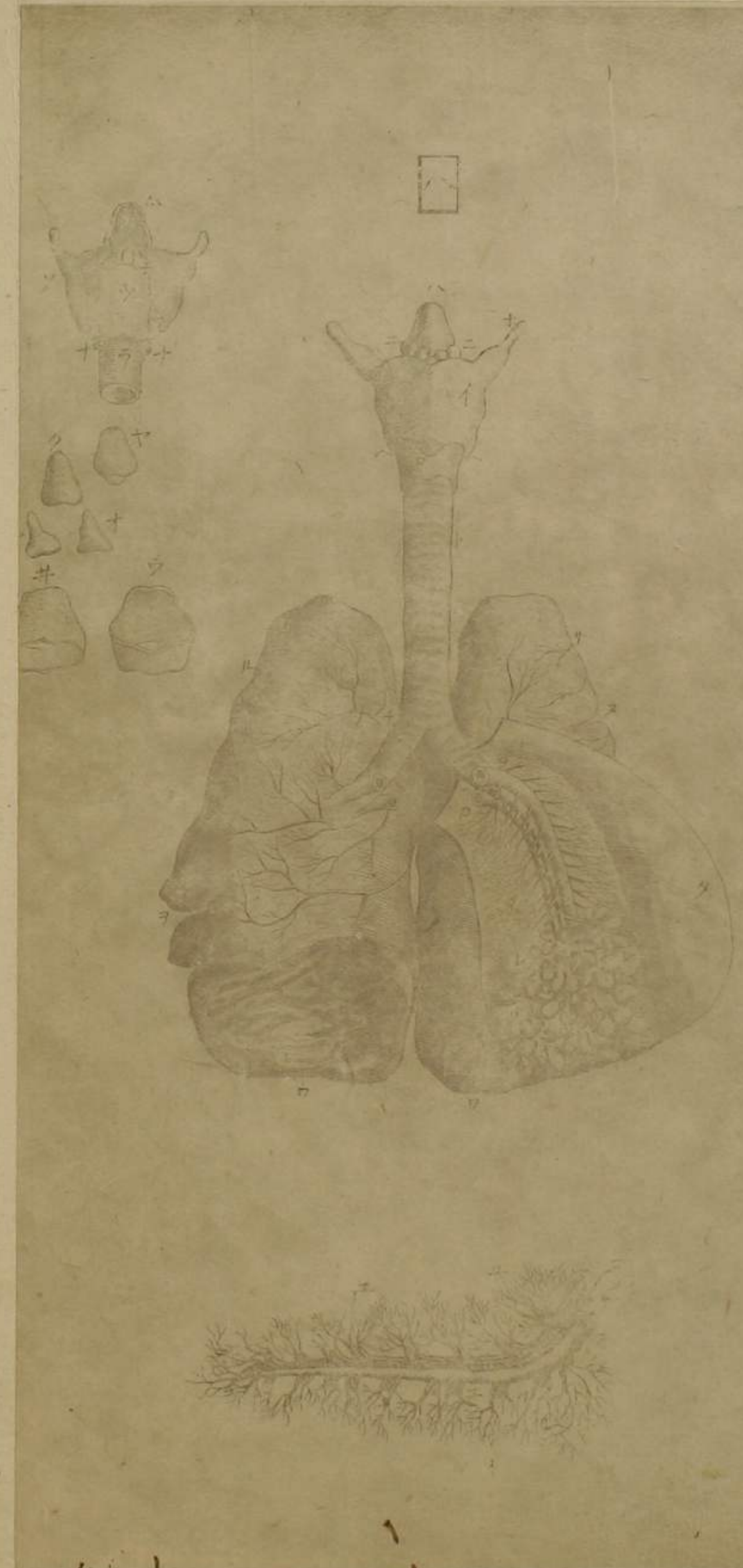
○第四圖 脊骨

- 一 至七 項椎骨
- 八 至十九 背椎骨
- 二十 至廿四 腰椎骨
- 一 前部
- 二 薦骨前部
- 三 薦骨後部尖起
- 四 背椎一箇後部尖起
- 五 脊髓通處
- 六 脊髓後部正中尖起
- 七 脊骨每椎兩側有孔神經由此出
- 八 尾骶骨
- 九 兩側尖起
- 十 前部
- 十一 脊髓神經三十對
- 十二 脊髓神經三十對約截兩側之蔓延
- 十三 脊髓膜開之兩側約截脊髓所對
- 十四 起神經各穿膜外在兩側者
- 十五 至十九 背椎十二對
- 十六 至廿四 薦骨六對
- 十七 手神經
- 十八 橫膈神經
- 十九 所剝脊髓膜
- 二十 後腦
- 二十一 足神經
- 二十二 一支循行陰具
- 二十三 脊髓

○第五圖 去脊骨見脊髓被膜者

○第六圖 脊髓神經三十對

起神經各穿膜外在兩側者



○第七圖 腦神經第五對以下並蔓延對肋間對神經

五至十腦神經第五對以下
 一蔓延對神經幹
 二肋間對神經幹

八喉頭
 二氣管
 小心
 一蔓延對絡胃
 卜動血脈上幹
 子腎
 脾神經
 又肝

膽神經
 腸間膜神經
 從腸間膜循行腸
 子小腹神經循行直腸
 膀胱子

宮陰具等
 約截脊髓神經連于肋間對之幹者
 力橫膈神經
 子手神經

脾神經
 肺神經
 胃管神經

○第八圖 喉頭氣管肺連屬之前面並開兩肺之合見氣管支肺血脈入于肺

一甲狀軟骨
 二環狀軟骨
 三會厭軟骨
 腺
 甲狀軟骨上端

兩隅突起
 一甲狀軟骨下端兩隅突起
 卜氣管
 氣管以膜累接軟骨之

為輪狀者至細支亦皆然是所以伸縮也但自喉頭至肺其輪後面為玦

之狀及至肺中則為環之狀
 子氣管岐入于兩肺
 力左肺
 又左肺一裂
 力

右肺
 力右肺二裂
 力兩肺下底接橫膈處
 力肺動血脈
 力肺靜血脈
 力

剝左肺膜
 力肺中氣管之大支攢簇肺囊為葡萄狀
 力甲狀軟骨後面
 力


環狀軟骨後面
 子披裂軟骨
 力喉頭腺常滲出津液
 力氣管後面為玦狀

△會厭軟骨後面
 力環狀軟骨前面并環狀軟骨後面
 力才披裂軟骨
 力

會厭軟骨
 力會厭軟骨之下底有小球狀軟骨為會厭起伏之機
 力肺動

血脈
 力大支
 力氣管
 肺血脈
 夾氣管為循行
 力肺靜血脈
 力大支
 力氣管動靜

血脈主循行氣管榮養之
 力截去氣管小支



○第九圖 氣管右支攢簇肺囊為葡萄狀左支去肺囊

一氣管前面 二氣管二大支 三縱割大支開之見小支通孔 四肺囊為葡萄狀細血絡彌蔓之此預以水銃注入水使之充脹者 五去肺囊見小支 六截去小支使肺囊易見 七小支通孔 八氣管支梢不割開以見環之累接 九割開小囊囊中復有微細囊攢簇支末 十小囊間薄膜此亦細血絡彌蔓之

○第十圖 心被心囊

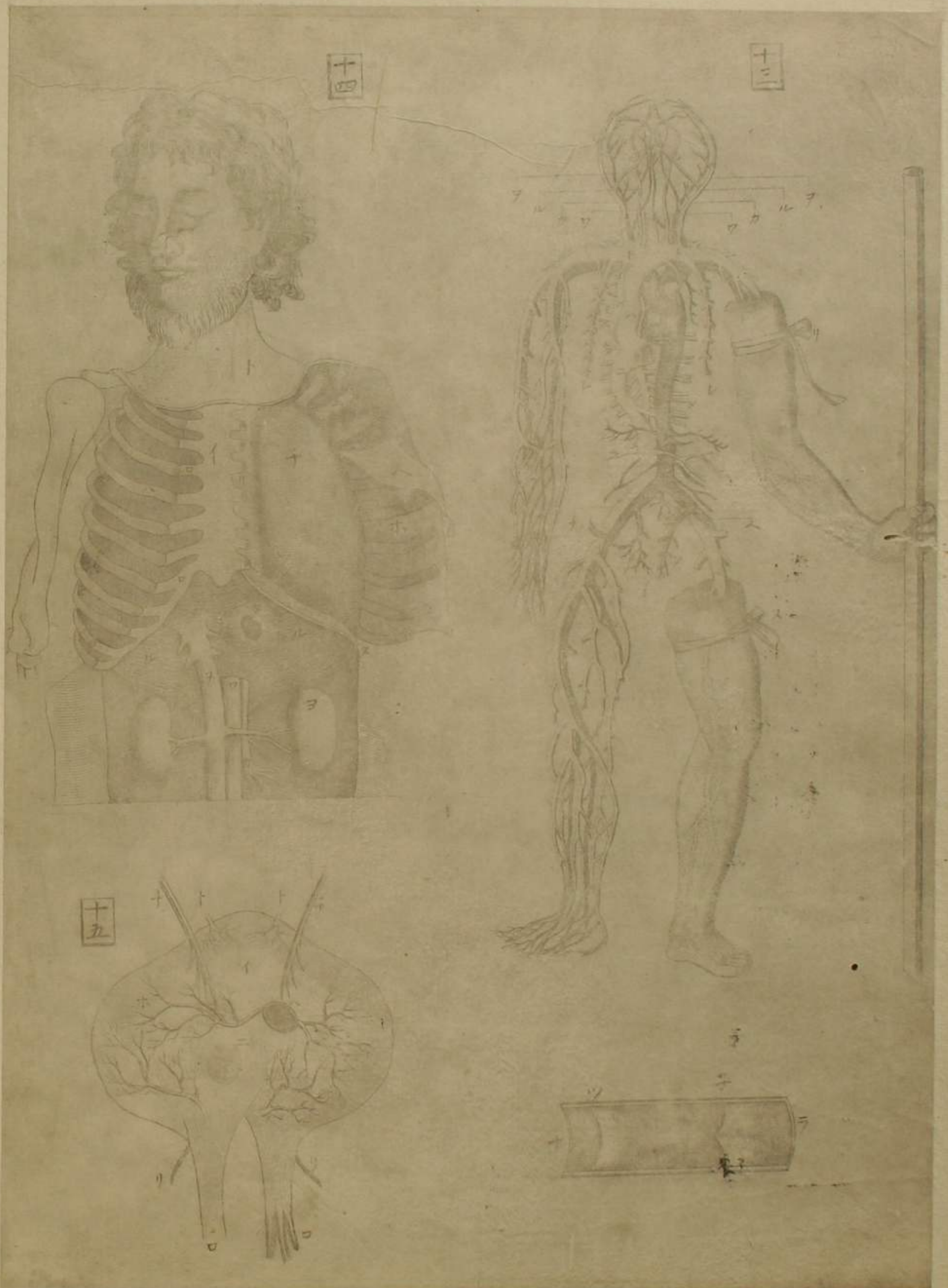一 心被心囊處 二 割開心囊見心 三 尖尾 四 所割心囊 五 靜血脈上幹 六 靜血脈下幹 七 肺動血脈 八 肺靜血脈 九 動血脈上幹

○第十一圖 脫心囊見心及兩耳

一 心血絡彌蔓之 二 右耳大於左耳 三 左耳 四 兩耳中空有筋條且縮張如心室右耳通靜血脈幹與右室受血於靜血脈幹納之右室左耳通肺靜血脈與左室受血於肺靜血脈納之左室故兩耳受血猶升量使納心室之血適其量無過不及 五 靜血脈上幹 六 靜血脈下幹 七 肺動血脈上幹 八 肺動血脈下幹

○第十二圖 縱割心見心室

一 左室狹而長 二 右室廣而短 三 兩室筋條兩室雖空虛筋條錯綜其在左室者特巨心之縮張由其伸縮 四 心室中隔亦右耳口 五 肺動血脈口 六 左耳口 七 動血脈幹口 八 靜血脈上幹 九 靜血脈下幹 十 肺動血脈 十一 肺靜血脈 十二 動血脈上幹 十三 右耳



十三

十四

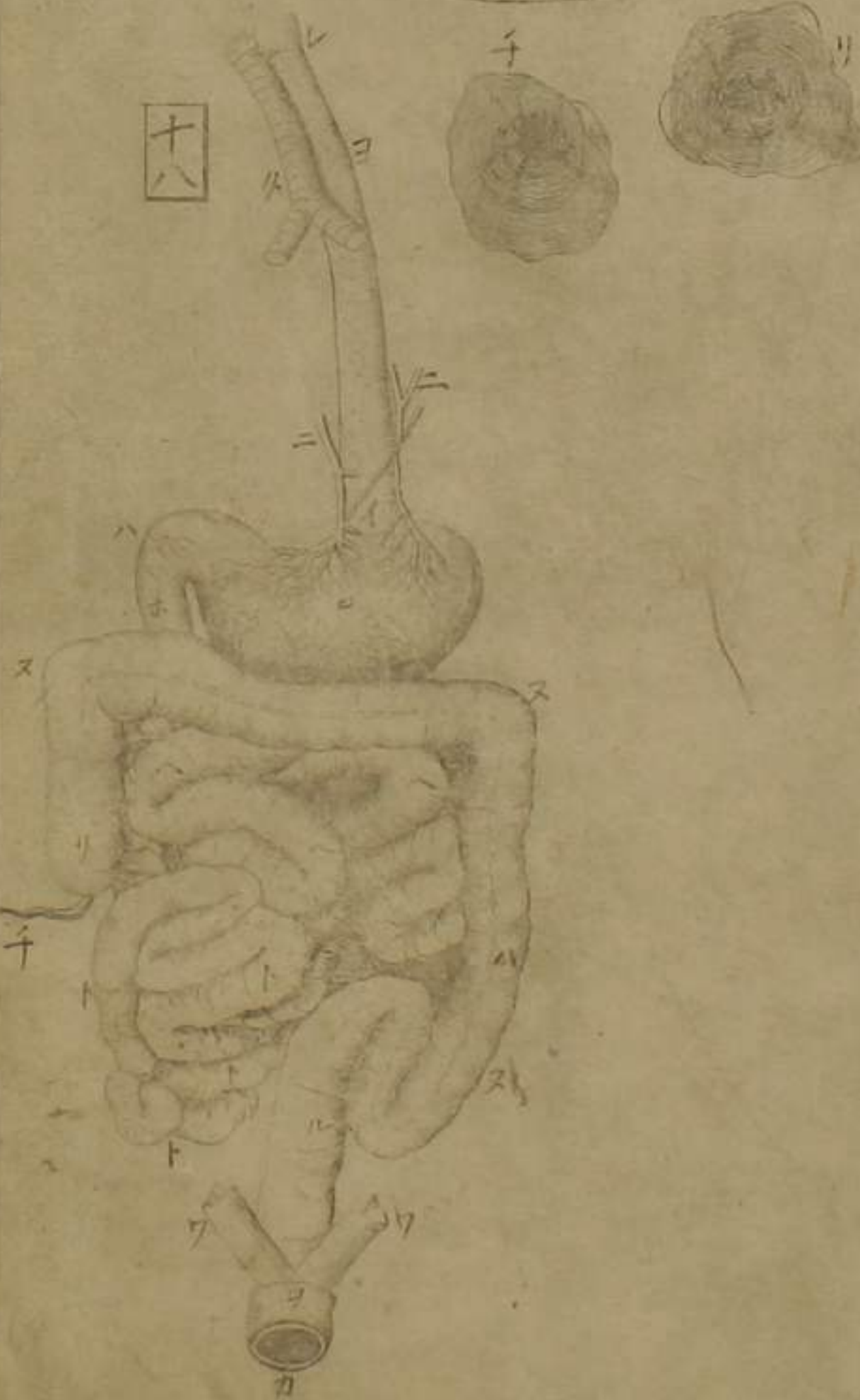
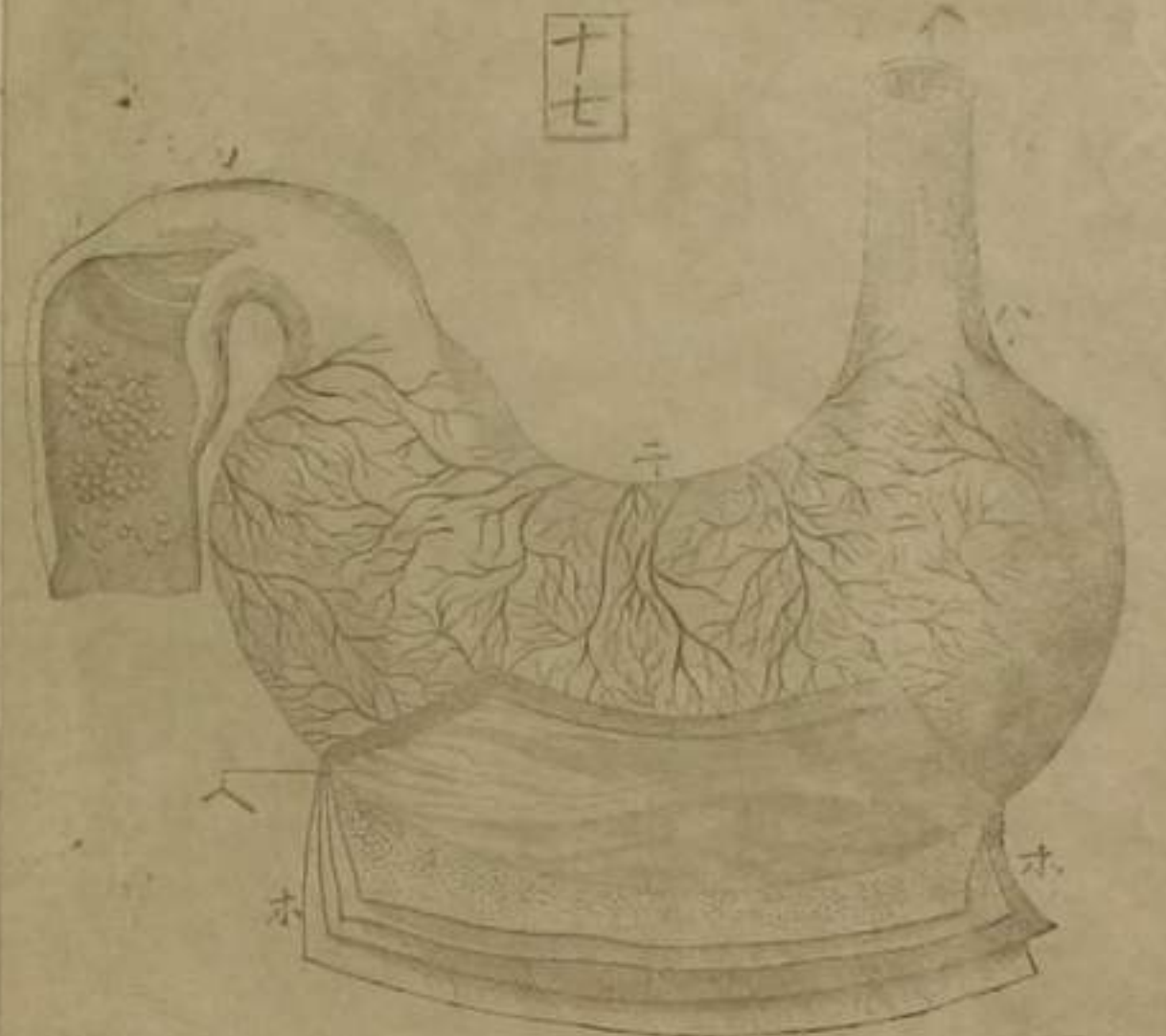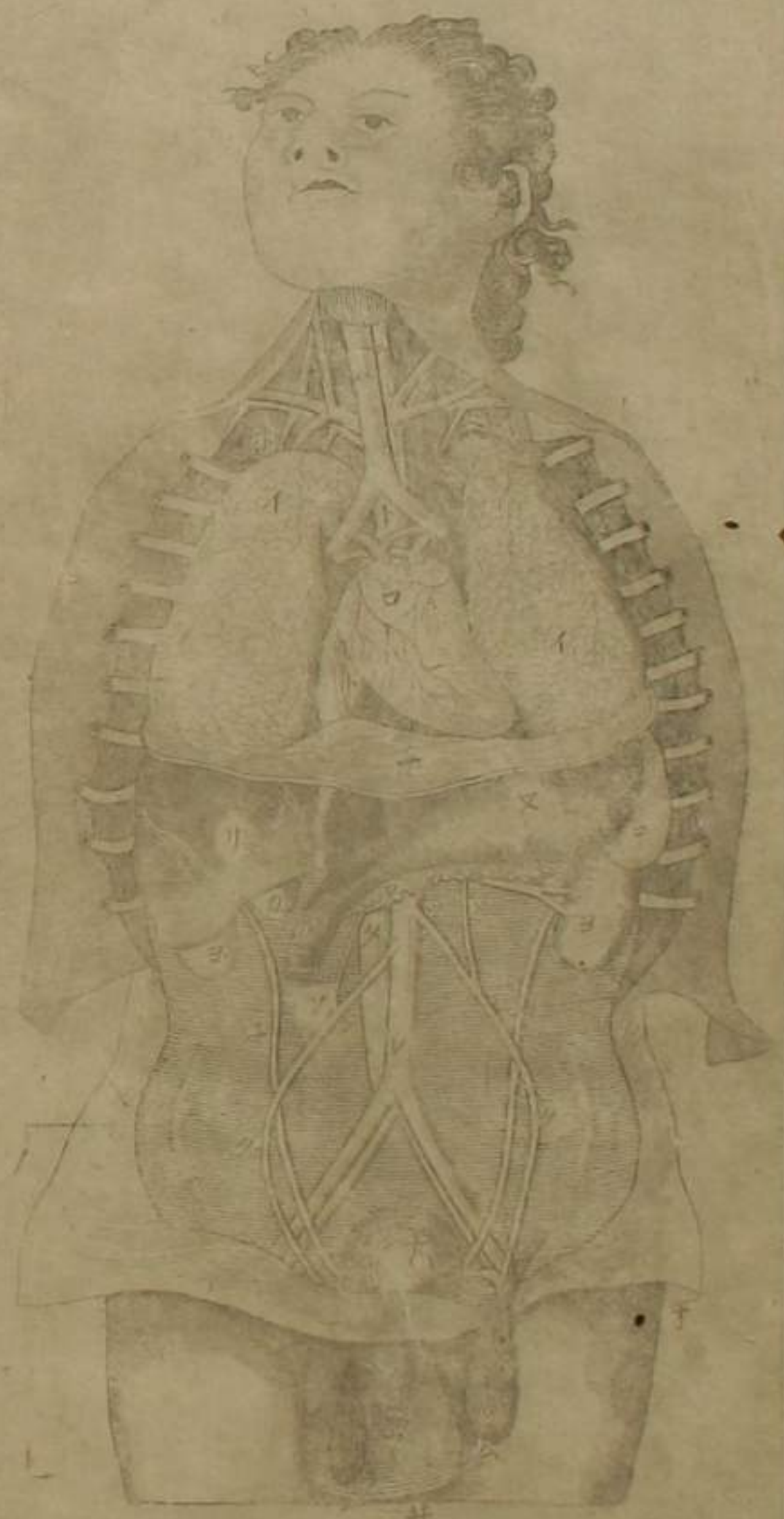十五

○第十三圖 動靜二血脈幹支連屬並靜血脈之障膜

一動血脈上幹截斷與心連處
 二鎖骨下動血脈
 三腸骨動血脈
 四鎖骨下靜血脈
 五腸骨靜血脈
 六緊縛臂使靜血脈起脹
 七外行頸動血脈
 八外行頸靜血脈
 九上行腦中為側管及鎌狀管
 十外行頸靜血脈
 十一上行腦中為側管及鎌狀管
 十二外行頸靜血脈
 十三上行腦中為側管及鎌狀管
 十四外行頸靜血脈
 十五上行腦中為側管及鎌狀管
 十六外行頸靜血脈
 十七上行腦中為側管及鎌狀管
 十八外行頸靜血脈
 十九上行腦中為側管及鎌狀管
 二十外行頸靜血脈
 二十一上行腦中為側管及鎌狀管
 二十二外行頸靜血脈
 二十三上行腦中為側管及鎌狀管
 二十四外行頸靜血脈
 二十五上行腦中為側管及鎌狀管
 二十六外行頸靜血脈
 二十七上行腦中為側管及鎌狀管
 二十八外行頸靜血脈
 二十九上行腦中為側管及鎌狀管
 三十外行頸靜血脈
 三十一上行腦中為側管及鎌狀管
 三十二外行頸靜血脈
 三十三上行腦中為側管及鎌狀管
 三十四外行頸靜血脈
 三十五上行腦中為側管及鎌狀管
 三十六外行頸靜血脈
 三十七上行腦中為側管及鎌狀管
 三十八外行頸靜血脈
 三十九上行腦中為側管及鎌狀管
 四十外行頸靜血脈
 四十一上行腦中為側管及鎌狀管
 四十二外行頸靜血脈
 四十三上行腦中為側管及鎌狀管
 四十四外行頸靜血脈
 四十五上行腦中為側管及鎌狀管
 四十六外行頸靜血脈
 四十七上行腦中為側管及鎌狀管
 四十八外行頸靜血脈
 四十九上行腦中為側管及鎌狀管
 五十外行頸靜血脈
 五十一上行腦中為側管及鎌狀管
 五十二外行頸靜血脈
 五十三上行腦中為側管及鎌狀管
 五十四外行頸靜血脈
 五十五上行腦中為側管及鎌狀管
 五十六外行頸靜血脈
 五十七上行腦中為側管及鎌狀管
 五十八外行頸靜血脈
 五十九上行腦中為側管及鎌狀管
 六十外行頸靜血脈
 六十一上行腦中為側管及鎌狀管
 六十二外行頸靜血脈
 六十三上行腦中為側管及鎌狀管
 六十四外行頸靜血脈
 六十五上行腦中為側管及鎌狀管
 六十六外行頸靜血脈
 六十七上行腦中為側管及鎌狀管
 六十八外行頸靜血脈
 六十九上行腦中為側管及鎌狀管
 七十外行頸靜血脈
 七十一上行腦中為側管及鎌狀管
 七十二外行頸靜血脈
 七十三上行腦中為側管及鎌狀管
 七十四外行頸靜血脈
 七十五上行腦中為側管及鎌狀管
 七十六外行頸靜血脈
 七十七上行腦中為側管及鎌狀管
 七十八外行頸靜血脈
 七十九上行腦中為側管及鎌狀管
 八十外行頸靜血脈
 八十一上行腦中為側管及鎌狀管
 八十二外行頸靜血脈
 八十三上行腦中為側管及鎌狀管
 八十四外行頸靜血脈
 八十五上行腦中為側管及鎌狀管
 八十六外行頸靜血脈
 八十七上行腦中為側管及鎌狀管
 八十八外行頸靜血脈
 八十九上行腦中為側管及鎌狀管
 九十外行頸靜血脈
 九十一上行腦中為側管及鎌狀管
 九十二外行頸靜血脈
 九十三上行腦中為側管及鎌狀管
 九十四外行頸靜血脈
 九十五上行腦中為側管及鎌狀管
 九十六外行頸靜血脈
 九十七上行腦中為側管及鎌狀管
 九十八外行頸靜血脈
 九十九上行腦中為側管及鎌狀管
 一百外行頸靜血脈

○第十五圖 橫膈全形

一橫膈上面
 二橫膈腱
 三動血脈幹
 四乳糜管
 五俱浴脊骨通兩腱間故橫膈
 六無其貫孔
 七靜血脈幹
 八通孔
 九胃管通孔
 十橫膈靜血脈
 十一橫膈動血脈
 十二動靜二血脈小者
 十三橫膈神經
 十四自肋間對來神經支



○第十六圖 割開胸腹去網膜腸腸間膜見諸器本位

イ肺 心被心囊 氣管 胃管 鎖骨下動靜二脈

上乳糜管連于左鎖骨下靜血脈 下靜血脈下幹 肝

又胃 肺動靜二血脈岐入于兩肺 子橫膈 力膽

ヨ腎右腎 腎在肝下 又靜血脈下幹 動血脈下幹

ソ精靜血脈 精動血脈 子輸尿管 膀胱 割開陰囊見睪丸

ム抽出睪丸見精血脈所連 子陰莖 井陰囊

ノ膀胱 包懸睪丸 子精動血脈精靜血脈以膜合包

者

○第十七圖 胃之全形 附割開胃膜見裏膜有皺襞

イ胃管 下口 上口 血脈循胃 所利胃膜

ハ裏膜皺襞 腸裏小腺 子上口收閉狀 下口收閉狀

○第十八圖 胃管胃腸連屬 子蟲樣垂 盲腸 神經 十二指腸所始 空腸

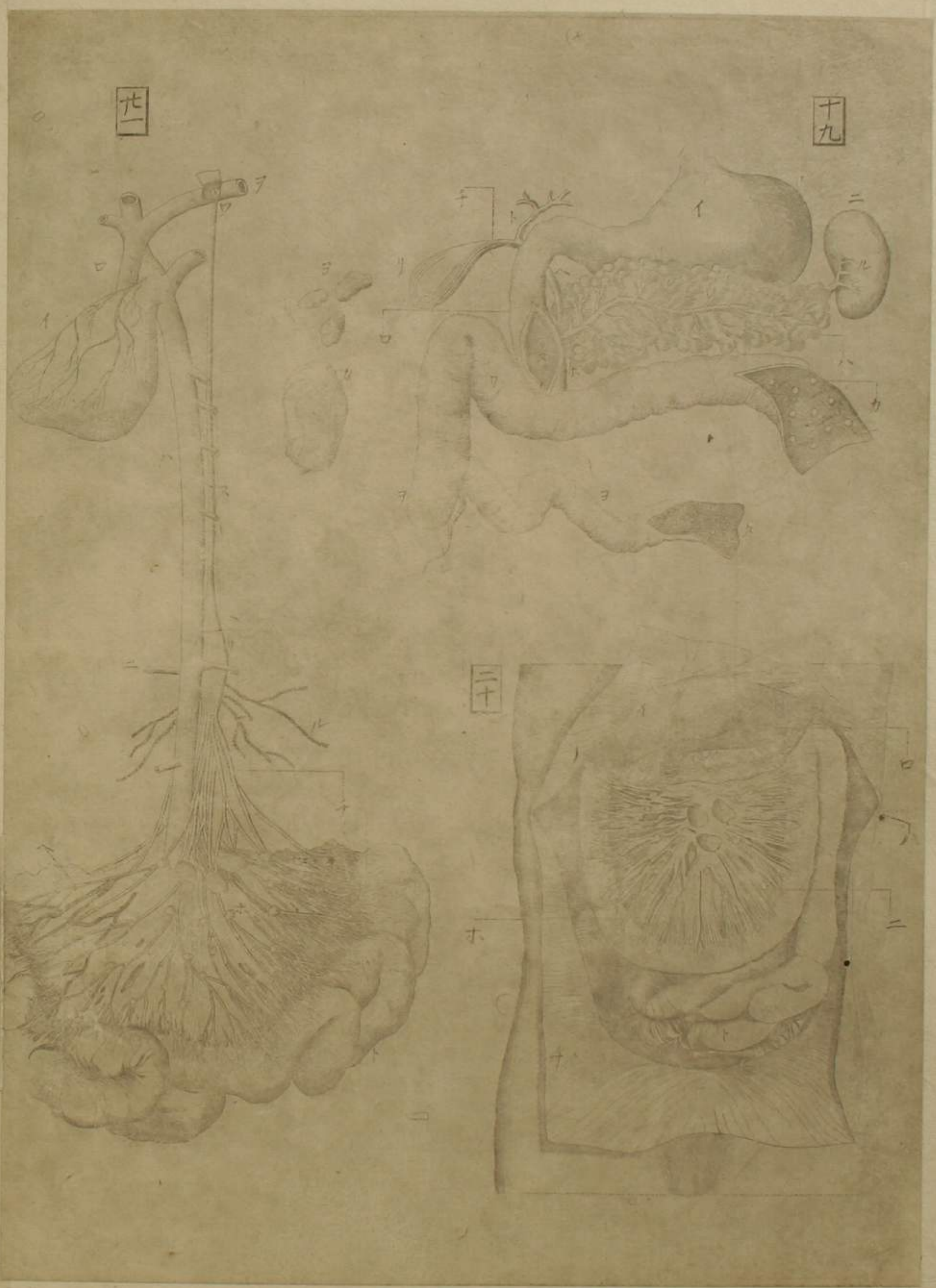イ上口 胃 下口 結腸 直腸

ト迴腸 子隨意括閉肛門且使大便無失禁

シ括肛筋 大腹了牽舉肛門復之本位脫肛因此筋衰弛

ワ舉肛筋 胃管之上口凹潤處

カ肛門 胃管 氣管 咽



第十九圖

胃。十二指腸。脾。脾管。總管。連屬。並蟲樣垂。
 (イ) 胃 (ロ) 割開十二指腸 (ハ) 脾。啓展。隱胃下者見全形。
 (ニ) 脾 (ホ) 脾管 (ヘ) 總管 (ト) 肝管

(チ) 膽管
 指腸之管口

(リ) 膽 (レ) 脾動靜二血脈 (又) 脾管與總管合爲一而入于十二
 (カ) 割開結腸見裏面小腸 (又) 結腸推下之見
 (ク) 割開迴腸見裏面小腸 (ヨ) 迴腸

(ク) 割開迴腸見裏面小腸 (レ) 蟲樣垂 (三) 腸間膜啓展之
 (イ) 肝 (ロ) 胃 (ハ) 脾 (ホ) 空腸 (チ) 所剝筋膜

(イ) 肝 (ロ) 胃 (ハ) 脾 (ホ) 空腸 (チ) 所剝筋膜
 使易見。乳糜脈起於腸循行。腸間膜血絡亦彌蔓之。

(イ) 肝 (ロ) 胃 (ハ) 脾 (ホ) 空腸 (チ) 所剝筋膜
 腺。大小散布。 (ト) 迴腸。凡小腸悉連腸間膜。

(イ) 肝 (ロ) 胃 (ハ) 脾 (ホ) 空腸 (チ) 所剝筋膜
 第二十一圖 乳糜諸道。腸間膜連屬 (三) 腎血脈 (ト) 小腸

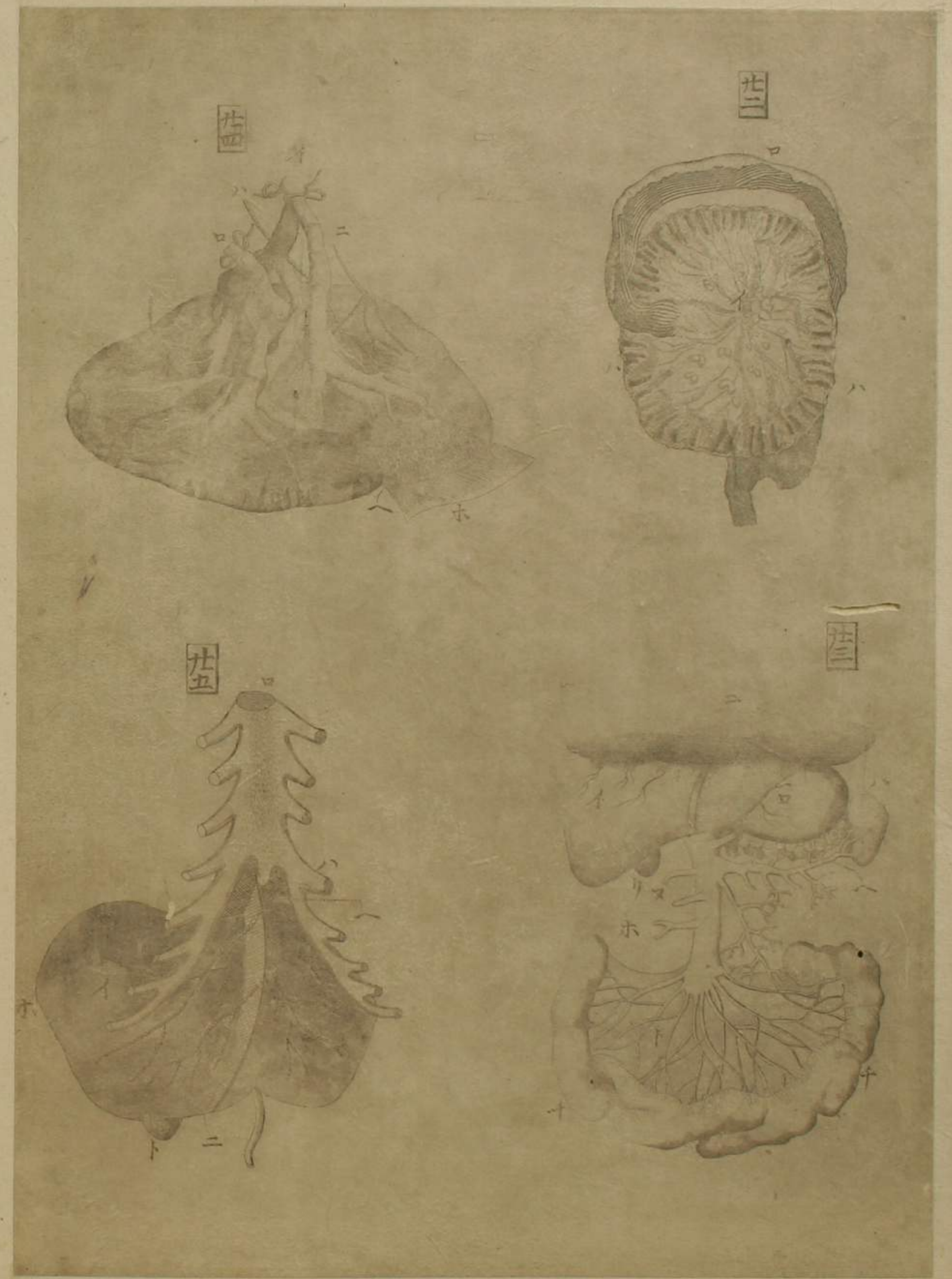(イ) 肝 (ロ) 胃 (ハ) 脾 (ホ) 空腸 (チ) 所剝筋膜
 腸間膜。啓展者。白脈。即乳糜脈。黑脈。即神經。大小粒狀。爲腺。

(イ) 肝 (ロ) 胃 (ハ) 脾 (ホ) 空腸 (チ) 所剝筋膜
 血脈。固。彌蔓。然。爲。見。乳糜脈。只示此一二。 (ト) 小腸 (又) 乳糜管

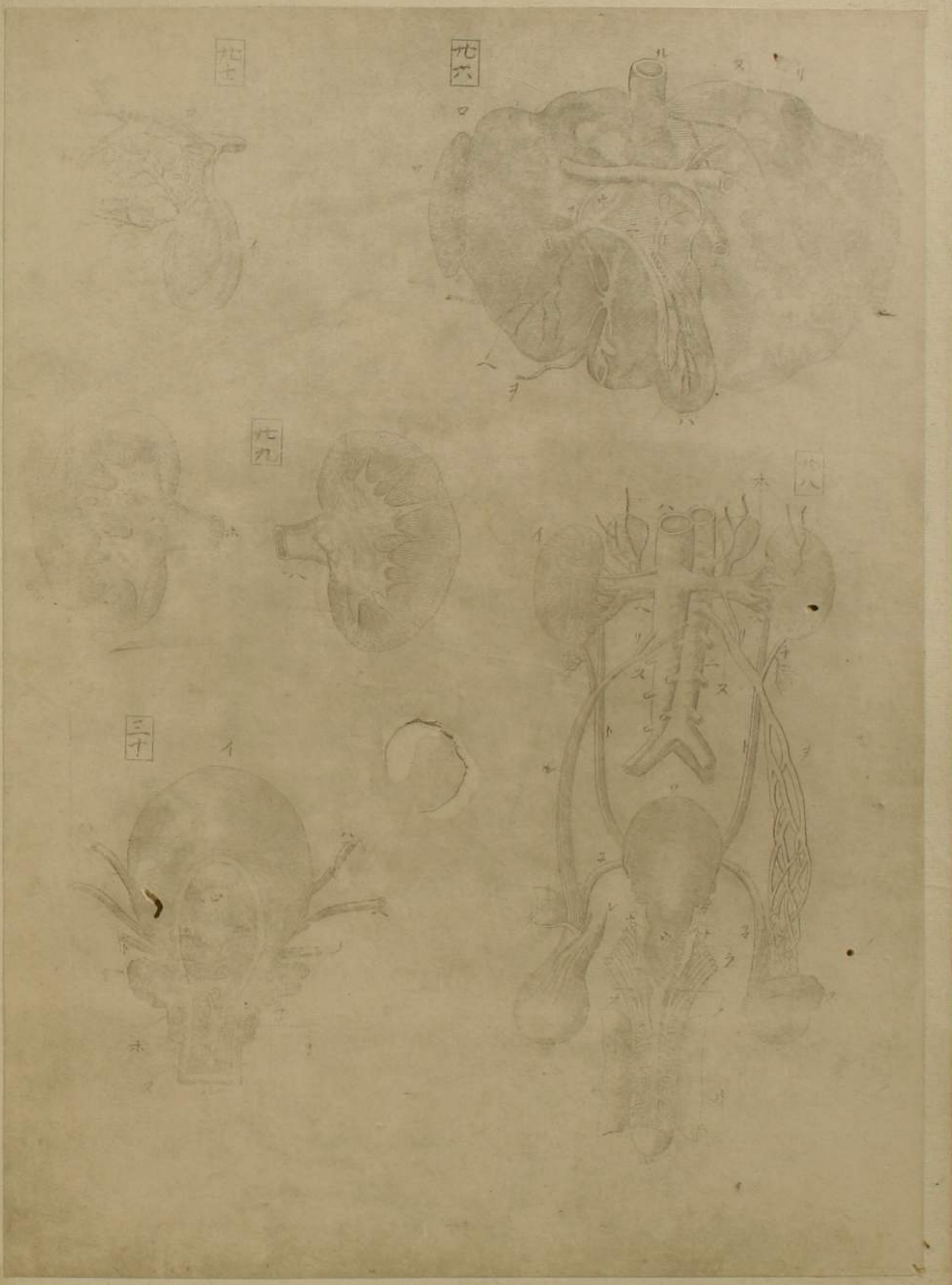
(イ) 肝 (ロ) 胃 (ハ) 脾 (ホ) 空腸 (チ) 所剝筋膜
 乳糜脈之起於腺。連于囊者。 (リ) 乳糜囊 (ウ) 左鎖骨下靜血
 脈中。乳糜管連處之障膜。 (カ) 腸間膜腺之最大者

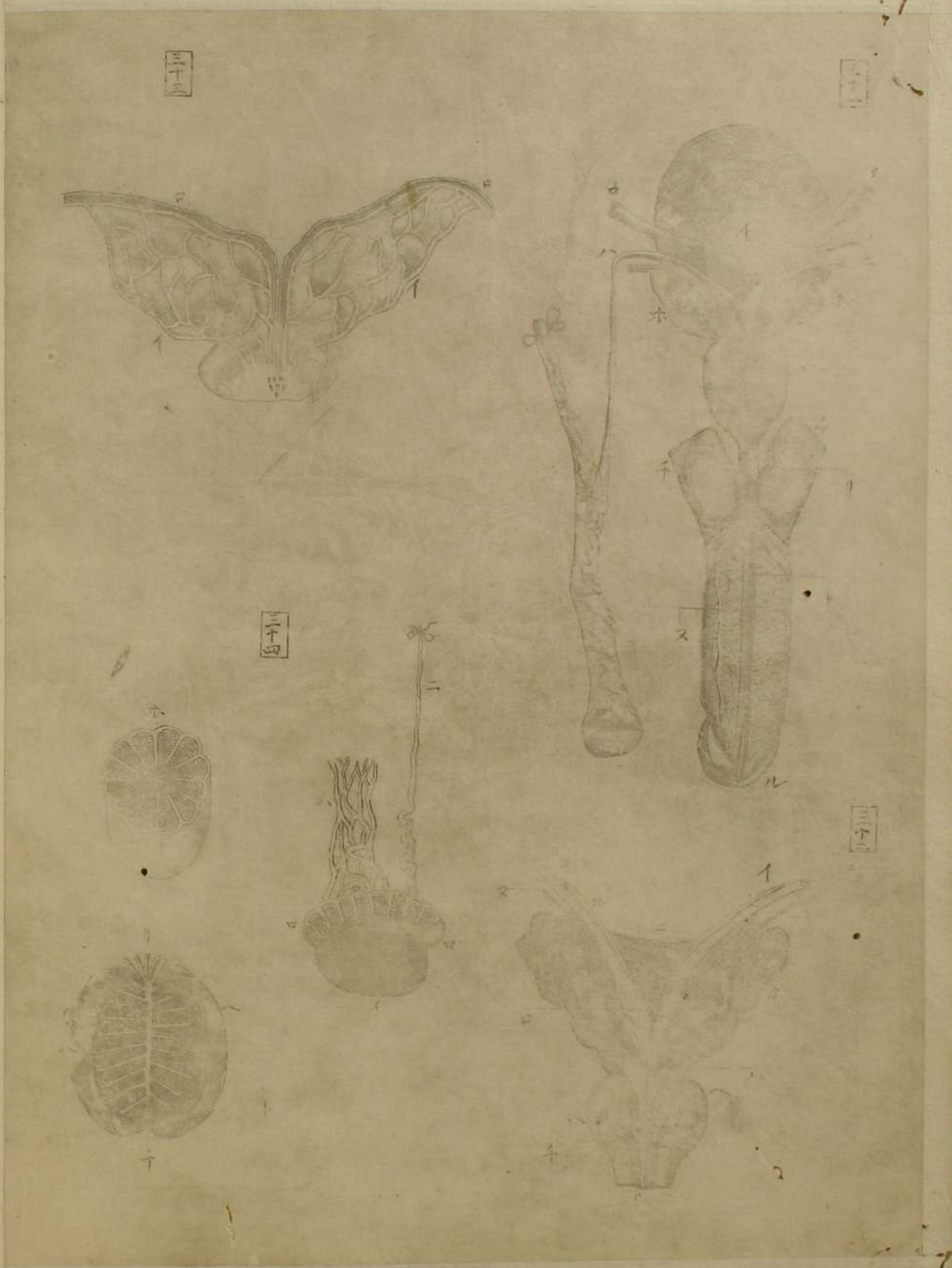
(イ) 肝 (ロ) 胃 (ハ) 脾 (ホ) 空腸 (チ) 所剝筋膜
 腸間膜腺之最小者。此所圖四腺。大小全與真同。

○第二十二圖 截斷腸間膜，周圍展之。
 一 腸間膜中央平滑，脂肪布滿。 二 大腸之腸間膜
 三 周圍積囊
 ○第二十三圖 割開腹除前部，所被腸見門脈
 一 肝
 二 脾
 三 門脈幹上行入于肝
 四 門脈支起於腸，腸間膜而蔓延
 五 膽懸垂肝中
 ○第二十四圖 脾
 一 脾動脈
 二 以水鏡注入蠟，使之充脹者
 三 水脈
 四 脾之質血絡與小腺錯綜
 ○第二十五圖 肝前面
 一 肝前面凸處
 二 所截去肋骨
 三 舉肝
 四 橫膈下面
 一 胃
 二 橫膈下面
 三 大支起於脾，小支起於胃，脾網膜等
 四 腸連腸間膜
 五 各臟所起細支
 一 脾靜脈，即門脈支，凡脾之動靜脈俱
 二 脾神經
 三 所剝膜
 一 胸骨
 二 舉肝韌帶，著于橫膈及鋒骨而繫
 三 右部
 四 膽底



○第二十六圖 肝後面凹處脫膜者 ①右部 ②左部 ③膽管
 ④肝管 ⑤總管 ⑥輸膽管 ⑦門脈 ⑧肝動脈 ⑨神經 ⑩約截靜脈下
 幹著肝處 此支蔓延肝 ⑪臍韌帶連于臍 ⑫切肝見質
 ○第二十七圖 割開膽見輸膽管通孔 ①縱割膽 ②割開肝管
 ③肝管大支 ④輸膽管入于膽 ⑤膽中有輸膽管之三孔
 ○第二十八圖 尿之諸器 ①男子陰具連屬 ②右腎被膜者
 ③左腎脫膜者 ④靜脈下幹 ⑤動脈下幹 ⑥腎腺水脈蔓行于腎靜
 脈 ⑦左右腎動靜脈 ⑧輸尿管 ⑨腎動脈 ⑩一支交于精血脈 ⑪精
 靜血脈 ⑫精動血脈 ⑬精動靜脈合被膜者 ⑭精動靜脈脫膜者 ⑮精
 靜血脈加精動血脈屈曲錯綜 ⑯膀胱 ⑰攝護 ⑱右舉丸被膜者 ⑲舉丸
 之包膜 ⑳舉舉筋被舉丸 ㉑左舉丸 ㉒上舉 ㉓輸精管 ㉔舉舉筋使陰莖
 勃起 ㉕廣尿道筋使尿道廣 ㉖所刺莖皮 ㉗尿道 ㉘循莖背靜脈支 ㉙
 神經 ㉚循莖背動脈支 ㉛龜頭
 ○第二十九圖 割腎見內質及腎盂 ①腎表邊之腺 ②細管叢束
 者 ③腎盂 ④腎盂支分為膜管狀各容細管叢束者 ⑤截斷輸尿管連腎
 盂最巨處 ⑥割腎盂見內空 ⑦第三十圖 割開膀胱前面見尿道精
 道 ⑧膀胱底 ⑨割開膀胱前面 ⑩輸尿管 ⑪膀胱內所有輸尿管通孔
 ⑫所割開膀胱頸 ⑬輸精管 ⑭神經 ⑮精囊吹之使脹者 ⑯雞冠有射精
 管之兩口又傍有攝護之細管口 ⑰割攝護前面開尿道 ⑱尿道





○第三十一圖 膀胱。精囊。攝護。陰莖。連屬之後面

イ膀胱後面

ハ輸精管

ニ神經

ホ精囊。吹之使脹者

ヘ攝護後面

ト尿道

チ舉莖筋

又動血脈

ル龜頭

○第三十二圖 除膀胱見精囊。輸精管。攝護。連屬之前面

イ輸精管上部。管膜厚而狹小

ロ輸精管下部。管膜薄而起脹

ハ輸精管下端。其口在精囊頸內

ニ所連著精囊之膜

ホ精囊。吹之使脹者

ヘ割開攝護前面見尿道

ト尿道

ル副行輸精管之血脈。細支亦蔓延

○第三十三圖 剖截精囊見內質

イ精囊內。隔膜區分

ロ割見輸精管

○第三十四圖 脫翠丸膜見上翠。翠丸精血脈。輸精管又橫截翠丸

見細管

ロ上翠。精充脹者ハ精血脈

イ細血絡。彌蔓翠丸

ホ橫截翠丸見細管。疊屈為橙曬狀

ニ輸精管。結管末使精充脹上翠

ト細管。疊屈狀

ハ所剝翠丸包膜

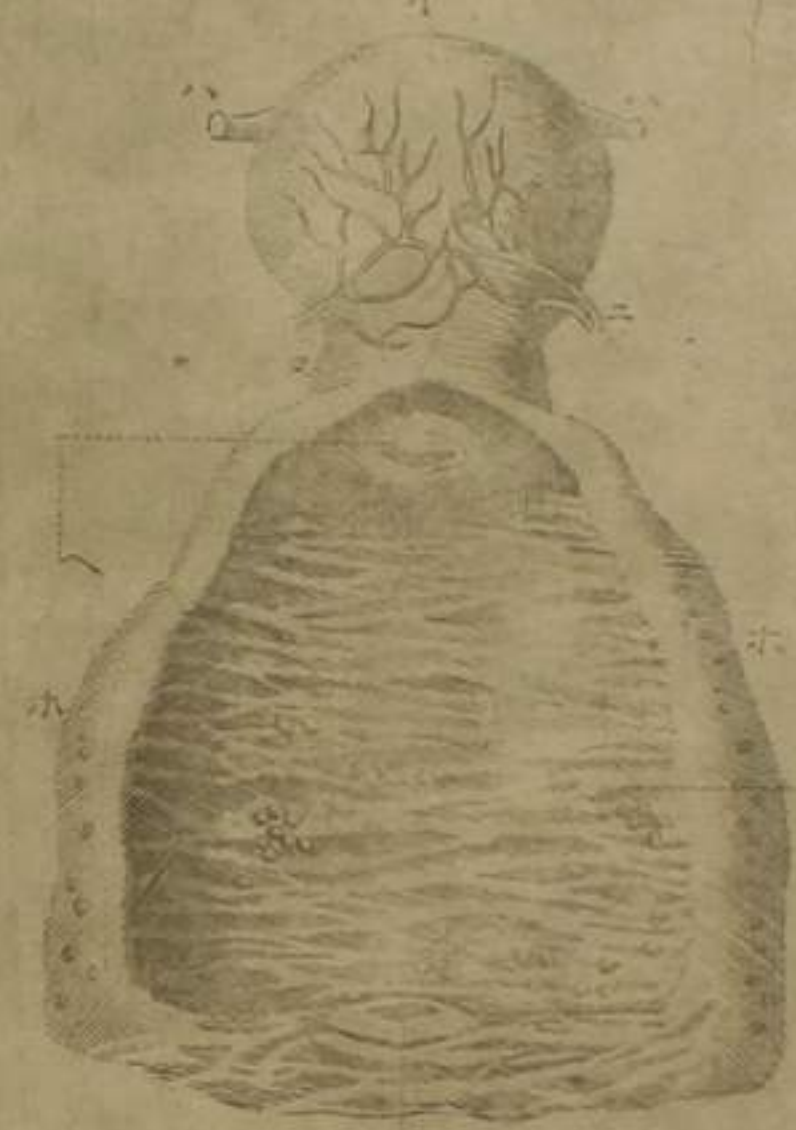
リ細管出包膜為上翠根

チ細管輻湊于中央為上翠根

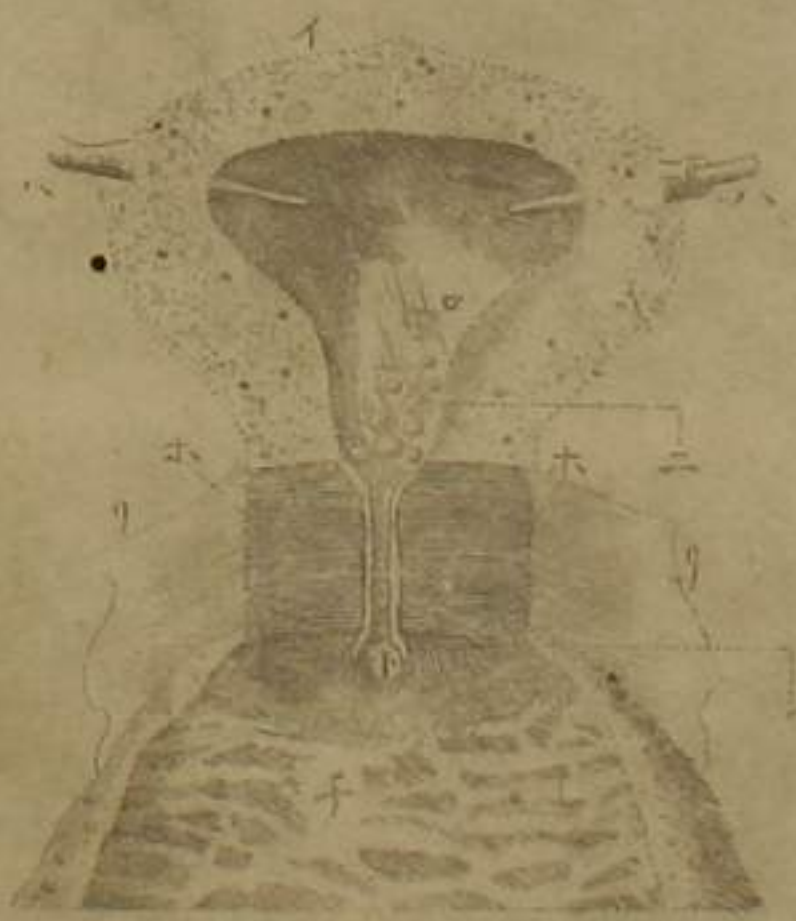

三十四

三十六



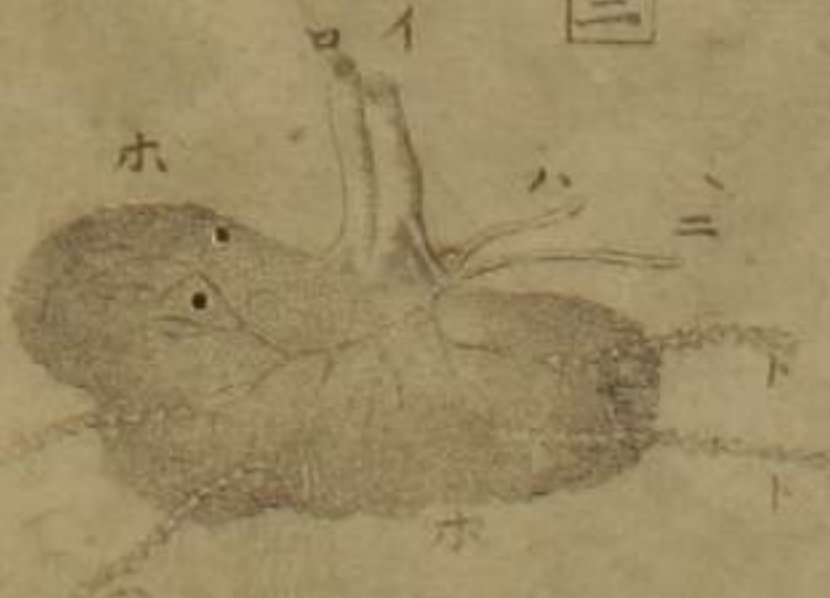
三十七



三十八

第三十五圖 婦人陰具連屬

一 動血脈下幹 二 靜血脈下幹 三 左腎靜血脈 四 右腎靜血脈
 五 左腎動血脈 六 右腎動血脈 七 腎 八 腎腺
 九 截去輸尿管 十 左精動血脈 十一 右精動血脈
 十二 腸骨動血脈 十三 腸骨靜血脈 十四 腸骨動血脈內支 十五 腸骨動血脈外支
 十六 腸骨靜血脈內支 十七 腸骨靜血脈外支 十八 行子宮膀胱腔之動血脈
 十九 行子宮膀胱腔之靜血脈 二十 子宮 二十一 精血脈 二十二 行子宮膀胱腔之動血脈
 二十三 輸尿管 二十四 廷孔 二十五 尿道口 二十六 陰門
 二十七 喇叭管本位 二十八 絲剪 二十九 膀胱 三十 輸尿管 三十一 廷孔 三十二 尿道口 三十三 陰門
 三十四 縱割卵巢見卵 三十五 卵進出之痕 三十六 截斷卵巢鞴帶此
 三十七 繫著卵巢于子宮者 三十八 卵一箇
 三十九 縱割腔後面見皺襞及子宮口
 第四十圖 割開子宮見內空及子宮口此所圖子宮其大全與
 第四十一圖 子宮底 第四十二圖 子宮頸 第四十三圖 截喇叭管 第四十四圖 血脈 第四十五圖 割開腔
 第四十六圖 子宮口 第四十七圖 腔內皺襞 第四十八圖 囊間小腺散布 第四十九圖 尿道口
 第五十圖 子宮之質 第五十一圖 內空 第五十二圖 喇叭管截口 第五十三圖 插入筋條見其通內空 第五十四圖 子宮
 第五十五圖 下部之小腺 第五十六圖 子宮頸 第五十七圖 其質橫形纖維 第五十八圖 以收閉子宮口 第五十九圖 子宮口斜形
 第六十圖 子宮頸內此自子宮內通于腔之路 第六十一圖 割開腔 第六十二圖 所剝子宮頸皮
 第六十三圖 纖維
 第六十四圖 子宮頸內此自子宮內通于腔之路 第六十五圖 割開腔 第六十六圖 所剝子宮頸皮



第三十九圖

筋(一)外腹膜剝開小腹以上見網膜(一)外腹膜(二)皮(三)脂肪(四)脂膜(五)腹
 筋(六)小腹部半剝之(七)網膜脂肪散布血絡蔓延此膜上有四韌帶二自
 腸骨動脈行腸間出于膀胱兩側連于臍一自肝連于臍一自膀胱連
 于臍其自肝連于臍者在胎兒之時謂之臍靜脈從臍連于胎兒也其自腸骨動脈
 帶受母血於胎兒入臍輸于肝以致新血于胎兒也其自膀胱連于臍者
 連于臍者在胎兒之時謂之臍動脈從臍連于胎兒也其自膀胱連于臍者
 腸骨動脈脈出臍還于胎兒以復舊血于母體也其自膀胱連于臍者
 在胎兒之時謂之臍尿道從臍連于胎兒為臍帶受胎尿於膀胱出臍
 輸于胎兒凡此臍帶合為一而各為其用及胎兒既生無復須臍帶以故
 四脈道皆萎縮變為韌帶(一)肝(二)胃(三)結腸透見網膜上(四)陰莖附割開
 陰囊(五)抽出翠丸(六)第四十圖顯微鏡見表被有微細汗孔及凹紋
 凹紋者從皮紋被之故為此狀(一)第四十一圖顯微鏡見皮凡皮成
 於微細乳頭狀乳頭狀有二品(一)神經(二)狀小腺也此二者整列自為
 條理汗管即其質水脈之纖維生於乳頭狀腺(三)乳頭狀神經凡細管蔓延
 通表被受液於腺發汗及蒸氣(一)乳頭狀腺(二)皮中細血絡
 兩乳頭狀者即汗管(三)小毛生於乳頭狀腺(四)皮中細血絡
 ○第四十二圖脫腺膜見腺質及所連諸管(一)靜脈支(二)動血
 脈支(三)神經(四)送輸管(五)腺之質(六)水脈出於腺者(七)水脈入于腺者

四十三



四十四



四十五



四十六



四十七



○第四十三圖

脫單筋膜見單纖維

イ筋首腱

ロ筋尾腱

ハ筋纖維

三開筋纖維見膜纖維

○第四十四圖

脫複筋膜見複纖維

イ筋首腱 從筋首被表

ロ筋尾腱入筋中

ハ筋纖維 爲兩筋腹

三少截去筋纖維見膜纖維

○第四十五圖

脫複筋膜見重複纖維

イ筋首腱

ロ筋尾腱入筋中分而復合

ハ筋纖維 爲四筋腹

○第四十六圖

見複筋起張。牽急短促則斜形纖維更爲橫形

イ筋首腱

ロ筋尾腱

ハ居恒纖維弛緩斜形者緊張爲橫形

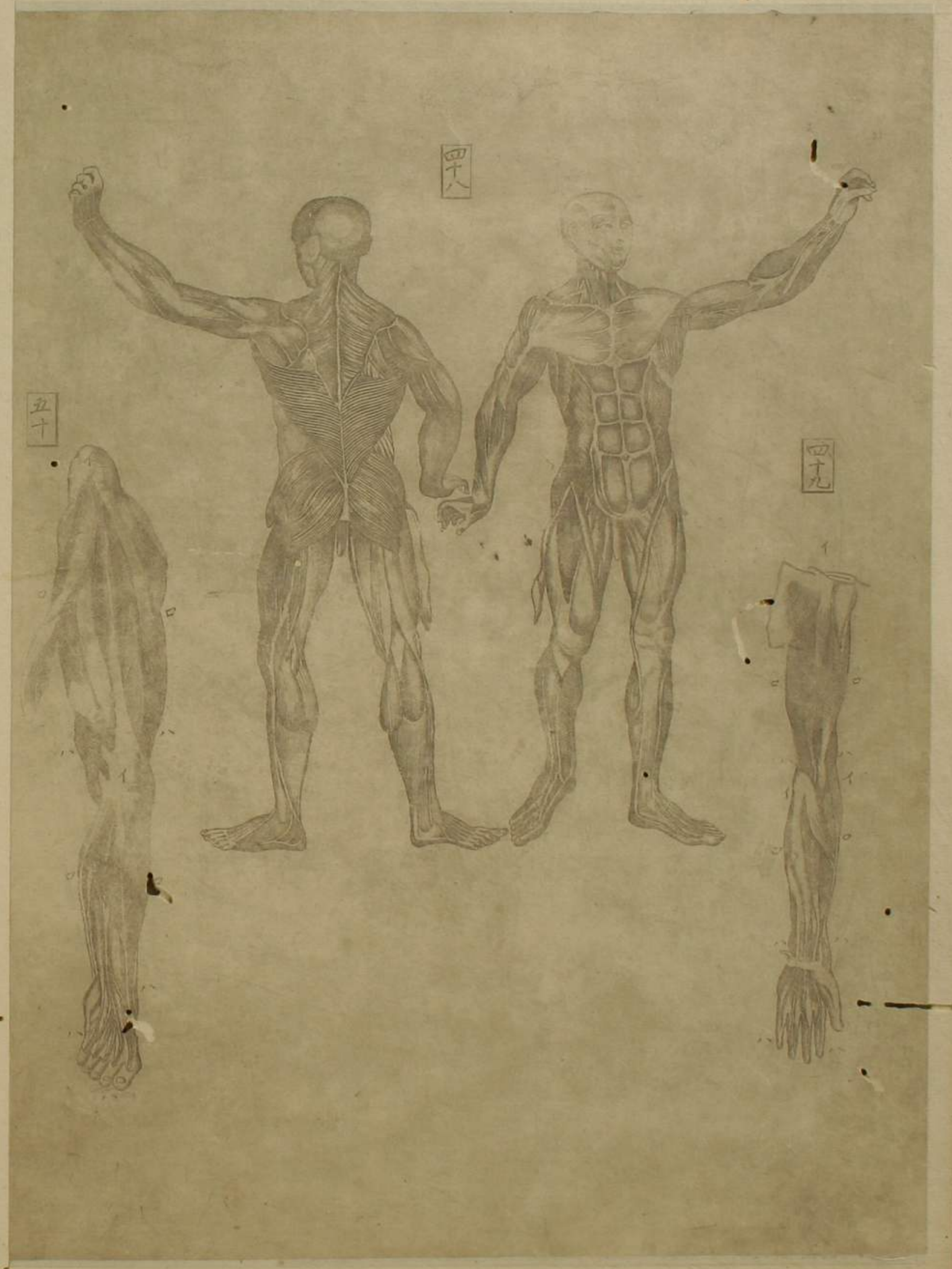○第四十七圖

見腓筋牽擡

イ筋首

ロ筋腹

ハ筋尾



○第四十八圖 全軀諸筋

○第四十九圖 膈臂筋

イ筋首

ロ筋腹

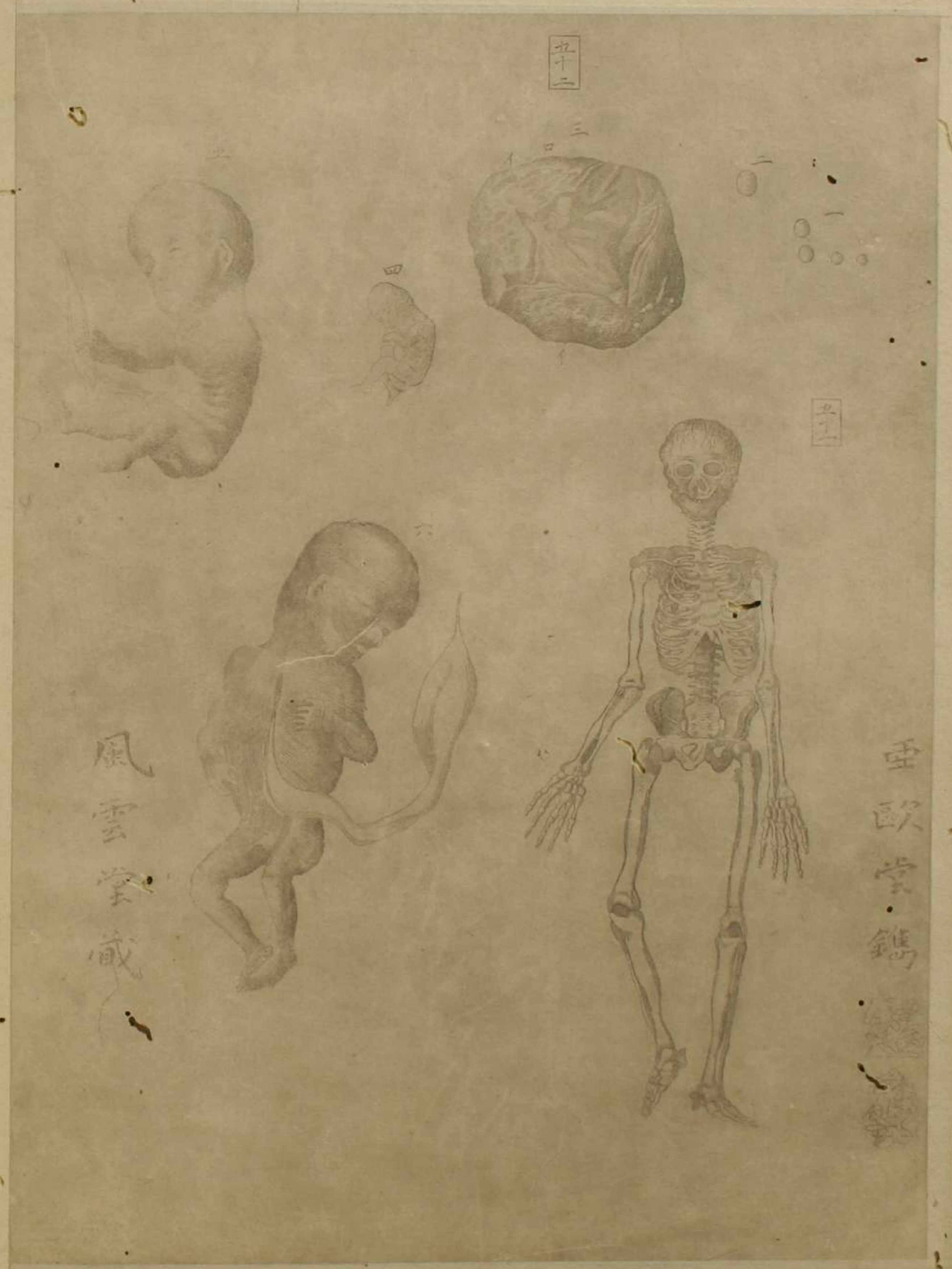
ハ筋尾

○第五十圖 髀脛筋

イ筋首

ロ筋腹

ハ筋尾



○第五十一圖 全軀骨骸

○第五十二圖 見卵漸成胎

- 一 卵有大小
- 二 可成卵之卵
- 三 至二十五日之胎兒 其造構未備故形貌亦畧
- 四 胞衣
- 五 胎兒
- 六 四十日之胎 諸肢節可畧辨
- 七 二月或二月餘之男胎 其頭大與體不相稱而諸骨未全成
- 八 三月之胎 諸骨畧備

